

Odontología Pediátrica

Volumen 27 / Número 2 / Mayo - Agosto 2019



**20^{as} JORNADAS
DE ENCUENTRO
PEDIATRÍA
ODONTOPEDIATRÍA**

Madrid, 13 y 14 de diciembre de 2019



Celebra con nosotros este
20 ANIVERSARIO !!!

Editorial 127

P. Planells

Artículo Original 130

Prevalencia de caries en una población de menores extranjeros no acompañados procedentes de África

*A. C. de la Parte-Serna,
R. Ortega-Soria, G. Oliván-Gonzalvo*

Revisión 137

Coronas estéticas en Odontopediatria

*L. del Piñal Luna,
I. del Piñal Luna, M. Miegimolle Herrero*

Casos Clínicos 150

Anomalías dentales múltiples: taurodontismo, dilaceración y un quiste dentígero, en un molar en un niño con síndrome de Down; reporte de un caso

A. Wintergerst, L. Mauricio-Alanis, P. M. López-Morales

Técnica modificada de sello oclusal para la restauración de dientes permanentes jóvenes con tratamiento endodóntico:

*M. Á. Rosales Berber, R. Velázquez Rodríguez, J. A. Garrocho Rangel,
A. de Jesús Pozos Guillén, M. S. Ruíz Rodríguez, R. Márquez Preciado*

Resúmenes Bibliográficos 167

Noticias SEOP 171



SOCIEDAD ESPAÑOLA DE ODONTOPEDIATRÍA





Odontología Pediátrica

Órgano de Difusión de la Sociedad Española de Odontopediatria

Fundada en 1991 por Julián Aguirrezábal

Sociedad Española de Odontopediatria

c/ Alcalá, 79-2 - 28009 Madrid

Tel.: 650 42 43 55

e-mail: secretaria@odontologiapediatrica.com

http://www.odontologiapediatrica.com

Revista Odontología Pediátrica

http://www.grupoaran.com

Directora:

Prof. Dra. Paloma Planells del Pozo (Madrid)

Directores Adjuntos:

Dr. Julián Aguirrezábal (Bizkaia)

Prof. Dra. Montse Catalá Pizarro (Valencia)

Consejo Editorial Nacional:

Dra. Paola Beltri Orta (Madrid)

Prof. Dr. Juan Ramón Boj Quesada (Barcelona)

Dr. Abel Cahuana Cárdenas (Barcelona)

Prof. Dra. Montserrat Catalá Pizarro (Valencia)

Dra. Olga Cortés Lillo (Alicante)

Dra. Pilar Echeverría Lecuona (Guipúzcoa)

Prof. Dr. Enrique Espasa Suárez de Deza (Barcelona)

Dra. Filomena Estrela Sanchis (Valencia)

Dr. Miguel Facal García (Vigo)

Prof. Dra. Encarnación González Rodríguez (Granada)

Dr. Francisco Guinot Jimeno (Barcelona)

Prof. D. Miguel Hernández Juyol (Barcelona)

Dra. Eva María Martínez Pérez (Madrid)

Prof. Dra. Asunción Mendoza Mendoza (Sevilla)

Dra. Mónica Miegimolle Herrero (Madrid)

Prof. Dra. M.^a Angustias Peñalver Sánchez (Granada)

Consejo Editorial Internacional:

Prof. Dr. R. Abrams (E.E. UU.)

Prof. Dr. S Rotberg (México)

Prof. Dra. A Fuks (Israel)

Prof. Dra. M. T. Flores (Chile)

Prof. Dr. L. E. Onetto (Chile)

Prof. N. A. Lygidakis (Grecia)

M. Saadia (México)

J. Toumba (Reino Unido)

Director de la página web SEOP

Prof. Dr. Miguel Hernández Juyol (Barcelona)

Directores de Sección:

Prof. Dra. Elena Barbería Leache (*Información Universidad*) (Madrid)

Prof. Dr. J. Enrique Espasa Suárez de Deza (*Resúmenes bibliográficos*) (Barcelona)

Dra. Paola Beltri Orta (*Agenda SEOP*) (Madrid)

Junta Directiva de la SEOP:

Presidenta: Mónica Miegimolle Herrero

Presidente saliente: Paola Beltri Orta

Vicepresidente (Presidente electo): Asunción Mendoza Mendoza

Secretaria: Olga Cortés Lillo

Tesorero: José del Piñal Matorras

Vocales: Elena Vidal Lekuona

Teresa Florit Pons

Miguel Espí Mayor

Comisión Científica: Miguel Hernández Juyol

Eva M.^a Martínez Pérez

M.^a Antonia Alcaina Lorente

Editor de la Revista: Paloma Planells del Pozo

Editor Pág. Web: Miguel Hernández Juyol

INCLUIDA EN: Latindex, Dialnet e Índices CSIC

Administración y Dirección: ARÁN EDICIONES, S.L.

C/ Castelló, 128, 1.º - 28006 MADRID

© Copyright 2019. Sociedad Española de Odontopediatria. ARÁN EDICIONES, S.L. Reservados todos los derechos. Ninguna parte de esta publicación puede ser reproducida, transmitida en ninguna forma o medio alguno, electrónico o mecánico, incluyendo fotocopias, grabaciones o cualquier sistema de recuperación de almacenaje de información, sin la autorización por escrito del titular del Copyright. Publicación cuatrimestral con 3 números al año.

Tarifa suscripción anual: Odontólogos/Estomatólogos: 85 € Organismos y Empresas: 110 € Ejemplar suelto: 30 €

Suscripciones: ARÁN EDICIONES, S.L. Castelló, 128 - Telf.: 91 782 00 30 - Fax: 91 561 57 87 - 28006 MADRID.

e-mail: suscripc@grupoaran.com

ODONTOLOGÍA PEDIÁTRICA se distribuye de forma gratuita a todos los miembros de la Sociedad Española de Odontopediatria. Publicación autorizada por el Ministerio de Sanidad como Soporte Válido en trámite. ISSN: 1133-5181. Depósito Legal: V-1389-1994.

ARÁN EDICIONES, S.L.

28006 MADRID - Castelló, 128, 1.º - Telf.: 91 782 00 35 - Fax: 91 561 57 87

e-mail: suscripc@grupoaran.com - http://www.grupoaran.com





SOLICITUD DE ADMISIÓN

Sociedad Española
de Odontopediatría

A la atención del Presidente de la Sociedad Española de Odontopediatría

DATOS PERSONALES

NOMBRE APELLIDOS

CENTRO:

C.P.: CIUDAD:

PROVINCIA: PAÍS:

TELF.: MÓVIL: FAX:

EMAIL: WEB:

DNI: COLEGIADO EN:

No acepto que mis datos se publiquen en el directorio de la página web de la SEOP

DOMICILIACIÓN BANCARIA DE LOS RECIBOS ANUALES

Residentes en España

ENTIDAD OFICINA DC CUENTA

No residentes

TRANSFERENCIA BANCARIA A LA CUENTA DE LA SEOP

**Por la presente solicito ser admitido como miembro ordinario en la
Sociedad Española de Odontopediatría**

Fecha

Firma

ENVIAR A:

Secretaría Técnica de la SEOP. Bruc, 28, 2º-2ª - 08010 Barcelona
Telf.: 650 424 355 - Fax: 922 654 333 e-mail: secretaria@odontologiapediatrica.com

DATOS PERSONALES

NOMBRE:
1.º APELLIDO FECHA NACIMIENTO
2.º APELLIDO DNI o CIF:
DIRECCIÓN PARTICULAR:
CÓDIGO CIUDAD TELF.

PRÁCTICA PÚBLICA

DIRECCIÓN:
CÓDIGO CIUDAD TELF.
CARGO QUE DESEMPEÑA:
¿QUÉ TANTO POR CIENTO DE SU PRÁCTICA DIARIA DEDICA A LA ACTIVIDAD PÚBLICA?

PRÁCTICA PRIVADA

COLEGIADO: N.º
DIRECCIÓN CLÍNICA 1ª:
CÓDIGO CIUDAD TELF.
DIRECCIÓN CLÍNICA 2ª:
CÓDIGO CIUDAD TELF.
¿QUÉ TANTO POR CIENTO DE SU PRÁCTICA DIARIA DEDICA A LA ODONTOPEDIATRÍA?

DIRECCIÓN Y TELÉFONO DE CONTACTO:

CURRÍCULUM

FECHA Y LUGAR DONDE TERMINÓ SUS ESTUDIOS DENTALES:
.....
TÍTULO OBTENIDO MÁS ALTO:
RECIBIÓ ENTRENAMIENTO EN LAS ESPECIALIDADES DENTALES
DE: LUGAR: AÑOS:
DE: LUGAR: AÑOS:
OTROS:

DATOS BANCARIOS

NOMBRE DEL BANCO:
DIRECCIÓN DE LA SUCURSAL:
N.º DE CUENTA:
CUOTA: 69 €



SOLICITUD DE ADMISIÓN COMO MIEMBRO NUMERARIO DE LA SOCIEDAD ESPAÑOLA DE ODONTOPEDIATRÍA



**Sociedad Española
de Odontopediatría**

DR./DRA.

ODONTÓLOGO: DESDE:

ESTOMATÓLOGO: DESDE:

DOMICILIO CLÍNICA:

.....

CÓDIGO POSTAL: CIUDAD:

TELF: FAX:

COLEGIADO EN:..... N.º:

PRÁCTICA ODONTOPEDIÁTRICA: EXCLUSIVA NO EXCLUSIVA

PROFESOR/A DE UNIVERSIDAD:

COLABORADOR: DESDE:

AYUDANTE: DESDE:

ASOCIADO: DESDE:

TITULAR: DESDE:

FECHA SOLICITUD:

FIRMA:

Secretaría técnica

C/ Alcalá, 79-2

28009 MADRID

e-mail:

secretaria@odontologiapediatrica.com





Odontología Pediátrica

SUMARIO

Volumen 27 • Número 2 • 2019

- **EDITORIAL**
P. Planells 127
- **ARTÍCULO ORIGINAL**
PREVALENCIA DE CARIES EN UNA POBLACIÓN DE MENORES EXTRANJEROS
NO ACOMPAÑADOS PROCEDENTES DE ÁFRICA
A. C. de la Parte-Serna, R. Ortega-Soria, G. Oliván-Gonzalvo 130
- **REVISIÓN**
CORONAS ESTÉTICAS EN ODONTOPEDIATRÍA
L. del Piñal Luna, I. del Piñal Luna, M. Miegimolle Herrero 137
- **CASOS CLÍNICOS**
ANOMALÍAS DENTALES MÚLTIPLES:
TAURODONTISMO, DILACERACIÓN Y UN QUISTE DENTÍGERO,
EN UN MOLAR EN UN NIÑO CON SÍNDROME DE DOWN; REPORTE DE UN CASO
A. Wintergerst, L. Mauricio-Alanis, P. M. López-Morales 150
TÉCNICA MODIFICADA DE SELLO OCLUSAL
PARA LA RESTAURACIÓN DE DIENTES PERMANENTES JÓVENES
CON TRATAMIENTO ENDODÓNTICO: A PROPÓSITO DE UN CASO
*M. Á. Rosales Berber, R. Velázquez Rodríguez, J. A. Garrocho Rangel,
A. de Jesús Pozos Guillén, M. S. Ruiz Rodríguez, R. Márquez Preciado* 159
- **RESÚMENES BIBLIOGRÁFICOS**..... 167
- **NOTICIAS SEOP** 171



Odontología Pediátrica

SUMMARY

Volume 27 • No. 2 • 2019

- **EDITORIAL**
P. Planells 127

- **ORIGINAL ARTICLE**
PREVALENCE OF DENTAL CARIES IN A POPULATION OF UNACCOMPANIED
FOREIGN MINORS FROM AFRICA
A. C. de la Parte-Serna, R. Ortega-Soria, G. Oliván-Gonzalvo 130

- **REVIEW**
ESTHETIC CROWNS IN PEDIATRIC DENTISTRY
L. del Piñal Luna, I. del Piñal Luna, M. Miegimolle Herrero 137

- **CLINICAL CASES**
MULTIPLE DENTAL ANOMALIES:
TAURODONTISM, DILACERATION AND DENTIGEROUS CYST
IN A MOLAR OF A CHILD WITH DOWN SYNDROME: CASE REPORT
A. Wintergerst, L. Mauricio-Alanis, P. M. López-Morales 159

MODIFIED OCCLUSAL STAMP TECHNIQUE FOR THE RESTORATION
OF YOUNG PERMANENT TEETH WITH ENDODONTIC TREATMENT: A CASE REPORT
*M. Á. Rosales Berber, R. Velázquez Rodríguez, J. A. Garrocho Rangel,
A. de Jesús Pozos Guillén, M. S. Ruiz Rodríguez, R. Márquez Preciado* 159

- **BIBLIOGRAPHIC SUMMARIES** 167

- **SEOP NEWS** 171

Editorial

Cuando por primera vez planteamos la idea de celebrar este tipo de jornadas científicas, la primera satisfacción consistió en la magnífica y generosa acogida que tuvo en la Junta Directiva de la SEOP.

Lo que nos terminó de dar el impulso para realizar “esta movida” fue que la Asociación Española de Pediatría se sentía igualmente ilusionada con la propuesta.

Jamás el día de comienzo de las primeras Jornadas de Encuentro Pediatría Odontopediatría hubiéramos pensado que este trayecto llegara a alcanzar las veinte ediciones.

Nuestro objetivo siempre partió de la formación conjunta de todos los agentes en torno a la consecución de la salud integral del paciente en crecimiento.

En estas veinte ediciones, hemos disfrutado de grandes conferencias y ponentes de alta talla. Temas de actualidad, generadores de interesantes debates.

Especialistas de diferentes áreas de la salud infantil que en más de una ocasión nos han llegado a emocionar al trasmitirnos la realidad de su quehacer diario.

En nuestro interés ha pesado que estos foros científicos, además, fueran inclusivos, abiertos y gratuitos para todos los asistentes.

Ello ha permitido hasta ahora que se sumaran todos los interesados en mantener actualizados sus conocimientos en salud integral del niño, y que pudieran disfrutar de un verdadero encuentro científico, dentro de un entorno cercano y abierto.

Como no puede ser de otra manera, esto no habría sido posible sin la colaboración de una ingente cantidad de personas que han donado generosamente su tiempo y esfuerzo.

Las coordinadoras de las Jornadas, Dra. Martínez y Dra. Miegimolle, sin cuyo apoyo y voluntad incansable este “milagro” anual no se hubiera producido.

La colaboración de Nacho Acero y José Ignacio Salmerón, que se implicaron desde el principio y que se han hecho imprescindibles para la correcta y eficaz gestión y logística de estos Encuentros.

A nadie se le escapa que la gratuidad total no existe.

Han sido muchas las empresas que nos han escudado y han creído en este proyecto:

Oral B, que en las primeras ediciones se encargó de poner en marcha e, incluso, tener la capacidad de cambiar de sede de la reunión cuando el número de asistentes nos desbordaba a una semana de la celebración.

Dentaid, que se “fidelizó” desde el principio a este proyecto y que nos “persigue” en nuestros eventos.

GC, que desde siempre colabora en aquellas partidas imprescindibles para que los ponentes puedan realizar sus conferencias en las mejores condiciones.

Empresas del sector de la farmacología pediátrica, e incluso universidades y hospitales públicos y privados, que nos cedieron y ceden sus instalaciones y salones de conferencias para la comodidad de los asistentes.

Mención aparte merecen mis “compañeros de reparto” en la dirección de las Jornadas de Encuentro Pediatría-Odontopediatría. Desde el principio y durante cerca de cinco lustros me acompañó el Dr. Carlos Marina, de cuya persona guardamos un maravilloso e imborrable recuerdo.

En la actualidad el Dr. Jesús García Pérez ha sabido recoger el relevo y con gran ilusión nos ofrece su experiencia y saber hacer en su extensa experiencia pediátrica.

Pido disculpas de antemano, a sabiendas de que he dejado en el tintero a muchas personas y entidades colaboradoras.

Estaré eternamente agradecida a todas las personas que cada año han querido contribuir con su presencia al enriquecimiento de estos eventos, que además y siempre por las fechas, preceden a la Navidad.

¡Mientras nos sigáis motivando con vuestro interés, seguiremos trabajando para que estas Jornadas se superen año tras año!

Paloma Planells
Directora de la Revista

When we proposed holding this type of scientific meeting for the first time, we were initially delighted by the magnificent and generous response from the Board of Directors of the SEOP.

What gave us the final incentive to assume this undertaking was that the Spanish Association of Pediatrics was equally keen on the idea.

We would never have thought on the day of the first Pediatrics-Pediatric Dentistry Meeting that this path would lead to 20 editions.

Our objective was always based on the joint training of everyone in order to achieve the integral health of the growing patient.

In these 20 editions we have benefited from large conferences and excellent speakers discussing current issues that have generated interesting debates; specialists in different areas of child health that on more than one occasion have recounted the moving day-to-day reality of their work.

It was in our interest that these scientific forums were also inclusive, open and free for those assisting.

This has permitted, up until now, that all those interested in being up to date on the integral health of a child were able to join us, and benefit from a true scientific meeting within a close-knit and open environment.

Obviously this would not have been possible without the cooperation of a huge number of people who generously donated their time and effort.

This annual “miracle” would not have been possible either without the support and willingness of the coordinators of these Meetings, Drs. Martínez and Miegimolle.

The help of Nacho Acero and José Ignacio Salmerón, who were involved from the very beginning, has been essential for these Meetings to be properly and efficiently run.

We all know that nothing is completely free.

Many companies have believed in this project and have taken us under their wing:

Oral B was able to get us moving in the earlier editions and they were even able to change the venue when we had an excessive number of attendees one week before an event.

Dentaid has been a loyal follower from the beginning of this project, avidly following all our events.

GC always cooperates with essential items so that the speakers can give their speeches under the best conditions.

Then there are the companies in the pediatric drugs sector and even universities and hospitals, both public and private that have given us and continue to provide their premises and conference halls for the comfort of the attendees.

A special mention for the other members in the Pediatrics-Pediatric Dentistry “cast”. As from the beginning, and for nearly 25 years, I was helped by Dr. Carlos Marina and we continue to remember him fondly.

Dr. Jesús García Pérez was able to take over and he very enthusiastically offers his experience and knowhow gained from extensive experience in pediatrics.

I would like to apologize in advance for not including all the people and entities that have helped. I will be eternally grateful to all those who each year contributed with their presence and who enriched these events, especially before Christmas.

While you all continue to motivate us by showing your interest, we will continue working so that these Meetings are even better every year!

Paloma Planells
Director of the Journal

Prevalencia de caries en una población de menores extranjeros no acompañados procedentes de África

A. C. DE LA PARTE-SERNA¹, R. ORTEGA-SORIA², G. OLIVÁN-GONZALVO³

¹Profesor del Grado de Odontología. Facultad de Ciencias de la Salud y del Deporte. Universidad de Zaragoza. Zaragoza. ²Servicio de Pediatría. Hospital HLA Montpellier. Zaragoza. ³Servicios de Pediatría y Adolescencia. Instituto Aragonés de Servicios Sociales. Gobierno de Aragón. Zaragoza

RESUMEN

Introducción: el acogimiento residencial en España de menores extranjeros no acompañados (MENAS) es un fenómeno en crecimiento. Un aspecto poco estudiado en esta población de menores es el estado de su salud bucodental.

Objetivos: determinar la prevalencia de caries en una cohorte de MENAS africanos acogidos en la Comunidad Autónoma de Aragón y observar si existen diferencias según el área geográfica de origen. Comparar su prevalencia con la de otras poblaciones juveniles migrantes y con la de la población juvenil de la comunidad de acogida.

Material y método: estudio epidemiológico descriptivo transversal sobre 614 MENAS africanos evaluados tras su acogimiento durante el periodo 2005-2018. Para la exploración bucodental se utilizó el protocolo estandarizado de la Organización Mundial de la Salud y la nomenclatura dental de la Federación Dental Internacional.

Resultados: la edad media (DE) del total de MENAS africanos fue de 16 (1,7) años. Todos eran varones. El 86% eran de origen magrebí con una edad de 15,9 (1,5) años y el 14% eran de origen subsahariano occidental con una edad de 16,8 (1) años. Se detectó la presencia de caries en el 26% del total de los MENAS africanos. Respecto al área geográfica presentaron caries el 27,46% de los de origen magrebí y el 17,44% de los de origen subsahariano occidental. La prevalencia de caries fue significativamente superior ($p < 0,01$) en los MENAS magrebíes respecto de los subsaharianos.

Conclusiones: la prevalencia de caries en la población de MENAS africanos estudiada es baja e inferior a la observada en otras poblaciones juveniles migrantes en Europa y EE. UU. y en la población juvenil de la comunidad de acogida. Consideramos que el principal factor es el bajo consumo de una dieta cariogénica en su país de origen. Las administraciones públicas competentes deben proporcionar los recursos adecuados para el cuidado apropiado de la salud bucodental de los MENAS.

PALABRAS CLAVE: Caries dental. Adolescente. Migrante. Magreb. África subsahariana.

ABSTRACT

Introduction: The residential care in Spain of unaccompanied foreign minors (UFM) is a growing phenomenon. An aspect little studied in this population of minors is the state of their oral health.

Objectives: To determine the prevalence of dental caries in a cohort of African UFM given shelter by the Autonomous Community of Aragon, and to observe if there are differences according to the geographical area of origin. To compare this prevalence with that of other migrant youth populations and with that of the youth population of the host community.

Material and method: This was a cross-sectional descriptive epidemiological study on 614 African UFM evaluated after being taken into care during the 2005-2018 period. The standardized protocol of the World Health Organization and the dental nomenclature of the International Dental Federation were used for the oral examination.

Results: The mean age (SD) of the total number of African UFM was 16 (1.7) years. They were all male. 86% were of Maghreb origin and aged 15.9 (1.5) years and 14% were from sub-Saharan West Africa and aged 16.8 (1) years. The presence of dental caries was detected in 26% of the total African . Regarding the geographical area, 27.46% of those of Maghreb origin had dental caries and 17.44% of those from sub-Saharan West Africa. The prevalence of dental caries was significantly higher ($p < 0.01$) in the Maghreb UFM than in the sub-Saharan West Africa UFM.

Conclusions: The prevalence of dental caries in the population of African UFM studied is low and lower than that observed in other migrant youth populations in Europe and the USA, and lower than in the youth population of the host community. We believe that the main factor is the low consumption of a cariogenic diet in the home country. The relevant public authorities should provide adequate resources for the appropriate oral health care of UFM.

KEY WORDS: Dental caries. Adolescent. Migrant. Maghreb. Sub-Saharan Africa.

INTRODUCCIÓN

Se entiende por menor extranjero no acompañado (MENA) al extranjero menor de dieciocho años que sea nacional de un Estado al que no le sea de aplicación el régimen de la Unión Europea y que llegue a territorio español sin un adulto responsable de él, apreciándose riesgo de desprotección del menor (1).

En España se está produciendo el acogimiento de menores extranjeros no acompañados (MENAS) desde hace dos décadas. Este fenómeno fue pequeño entre los años 1996-2000, pero a partir del 2001 se ha producido un crecimiento notable y mantenido. En concreto, durante el periodo 2015-2017, de los 104.044 menores en situación de acogimiento en España 10.251 (9,85%) eran MENAS y a finales del 2018 el incremento de MENAS en acogimiento era del 135% respecto a 2017. En el 96,4% de los casos el acogimiento fue de tipo residencial (2). El acogimiento residencial es una medida de protección realizada por las entidades públicas competentes en cada una de las comunidades y ciudades autónomas consistente en el cuidado y custodia del menor cuando se lleva a efecto mediante el ingreso en centros de acogida, pisos tutelados, hogares funcionales o miniresidencias, tanto de titularidad pública como privada. La legislación española establece que el menor puede permanecer internado como máximo dos años o hasta la mayoría de edad (1).

Los MENAS que llegan a nuestro país son fundamentalmente adolescentes varones con edades entre 13-17 años (99%) procedentes en su gran mayoría de los países del Magreb y del África subsahariana occidental, representando el 85% y el 13% respectivamente. El 2% restante tiene su origen en países de Europa del este y Asia. Los adolescentes magrebíes, europeos y asiáticos migran fundamentalmente por motivos de pobreza socioeconómica. La mayoría proceden de familias desestructuradas y alrededor de un 15% son niños de la calle. Los adolescentes subsaharianos migran por estar en condiciones de extrema pobreza y/o por vivir situaciones políticas autoritarias y corruptas, violencia, conflictos armados o desastres naturales. La inmensa mayoría de estos adolescentes presenta un perfil educativo bajo y un 35-40% presentan historia de malos tratos. Estos adolescentes pueden presentar enfermedades infecciosas importadas, problemas de salud no tratados o crónicos y patologías psicofísicas derivadas de las causas y del proceso de la migración (3).

La salud de los MENAS supone uno de los principales aspectos a contemplar cuando entran en acogimiento residencial, puesto que su bienestar físico y psicológico puede resultar determinante para el futuro porvenir de sus trayectorias personales. Así pues, tras su ingreso se les realiza un examen médico y un cribado analítico-serológico protocolizado para comprobar su situación física y descartar la existencia de enfermedades infecciosas (3-5).

Un aspecto poco estudiado en esta población de menores es el estado de salud bucodental. Esto se debe, posiblemente, a que los profesionales que los atienden consideran la patología oral como un problema de salud de menor importancia respecto a otras patologías y, por lo tanto, no la prioriza. Asimismo, su situación social y administrativa y la falta de recursos humanos y financieros del país de acogida se han identificado

como factores que limitan el acceso de esta población a los servicios de salud bucodental (5-8).

OBJETIVO

Determinar la prevalencia de caries en una cohorte de MENAS procedentes de África acogidos en la Comunidad Autónoma de Aragón y observar si existen diferencias según el área geográfica de origen.

Comparar la prevalencia de caries en la población de MENAS africanos con la de otras poblaciones juveniles migrantes en otros países y con la de la población juvenil de la comunidad de acogida.

MATERIAL Y MÉTODO

Se realizó un estudio epidemiológico descriptivo transversal en el que participaron 614 MENAS africanos acogidos residencialmente en la Comunidad Autónoma de Aragón durante el periodo 2005-2018. La exploración bucodental se realizó, tras consentimiento informado, en la consulta de Pediatría Social del Instituto Aragonés de Servicios Sociales. Se utilizó el protocolo y el formulario estandarizado de la Organización Mundial de la Salud y la nomenclatura dental conforme al código adoptado por la Federación Dental Internacional. Se consideró un diente cariado cuando presentaba una lesión presente en un hoyo o fisura o en una superficie dentaria suave, tenía una cavidad inconfundible, un esmalte socavado o un suelo o pared apreciablemente ablandado (8-10).

ANÁLISIS ESTADÍSTICO

Se utilizó una hoja Excel® para calcular la media aritmética y desviación estándar (DE) de la edad de los menores y el porcentaje de caries en el total de los menores y según su origen geográfico. Para la comparación de proporciones poblacionales se utilizó la Prueba Z, de dos colas, con un nivel de significación de $p < 0,01$. Para la comparación de medias independientes se utilizó la Prueba t-test, de dos colas, con un nivel de significación de $p < 0,01$.

RESULTADOS

Se estudiaron un total de 614 MENAS africanos con una edad media (DE) de 16 (1,7) años. Todos eran varones. El 86% ($n = 528$) eran de origen magrebí (Marruecos, 470; Argelia, 58) con una edad media (DE) de 15,9 (1,5) años. El 14% restante ($n = 86$) eran de origen subsahariano occidental (Ghana, 26; Malí, 17; Guinea Conakri, 16; Senegal, 10; Gambia, 8; Sierra Leona, 3; Liberia, 2; Guinea Bissau, 2; Costa de Marfil, 1; Nigeria, 1) con una edad media (DE) de 16,8 (1) años. No existió diferencia estadísticamente significativa respecto a la edad entre los MENAS de origen magrebí y los de origen subsahariano occidental.

Se detectó la presencia de caries en el 26% (n = 160) del total de los MENAS africanos. Respecto al área geográfica presentaron caries el 27,46% (n = 145) de los MENAS de origen magrebí y el 17,44% (n = 15) de los de origen subsahariano occidental. La prevalencia de caries fue significativamente superior (Z score = -3,041; p = 0,0023) en los MENAS magrebíes en comparación con los subsaharianos (Fig. 1).

En los MENAS magrebíes la caries fue el segundo problema de salud en frecuencia después de los trastornos nutricionales (ferropenia, anemia ferropénica y malnutrición). En los subsaharianos la caries fue el tercer problema de salud en frecuencia después de las enfermedades infecto-parasitarias (tuberculosis latente, hepatitis B, parasitosis intestinal) y los trastornos nutricionales.

DISCUSIÓN

Según la Federación Dental Internacional la prevalencia de la caries dental es mayor en los países de renta media y alta, mientras que en los países del continente africano y especialmente del África subsahariana la prevalencia es menor. En concreto, a los 12 años de edad el índice CAOD es bajo o muy bajo. Esto es debido principalmente a que el promedio de consumo de azúcar y edulcorantes (gramos por persona y día) es bajo o muy bajo en estos países. A pesar de que estos países presentan menores niveles de caries, estas permanecen no tratadas en su práctica totalidad debido a su débil sistema sanitario. De cualquier forma, incluso en los países con alto nivel de ingresos más de la mitad de las caries permanecen sin tratamiento (8).

En la Región Europea de la Organización Mundial de la Salud la salud bucodental se ha registrado como más pobre en la población refugiada y migrante que en la población de acogida y la atención dental se considera uno de los problemas clave entre la población infanto-juvenil migrante (6,7). Diversos estudios han puesto de relieve que la población infanto-juvenil que migró con su familia a países europeos y EE. UU. o con el antecedente de migración de sus padres presenta generalmente una prevalencia de caries dental superior a la de la población de acogida, especialmente durante la ado-

lescencia (6,11-17). La mayor prevalencia de caries en esta población parece estar relacionada con las dietas cariogénicas de los países de acogida, los cuidados dentales inadecuados y las deficiencias nutricionales y de vitamina D (7). También se han observado diferencias en la prevalencia de caries según los países de origen de los migrantes. Estudios realizados en EE. UU. y Noruega entre población infanto-juvenil refugiada han observado que la prevalencia de caries en los originarios de países de Europa del este, asiáticos y del oriente medio es superior a la que presentan los que proceden de países africanos (18-20).

En la Comunidad Autónoma de Aragón se realizó un estudio durante 1992-2001 que evaluó la prevalencia de caries entre 960 adolescentes (rango 13-17 años; edad media 15,3 años) en riesgo social. La tasa de caries en el total del grupo de adolescentes en riesgo social fue del 35,7%. En los adolescentes internados en centros de reforma fue del 39,8%, en los institucionalizados por maltrato del 37%, en los extranjeros irregulares del 28,4%, y en los institucionalizados por problemas de conducta del 27,8% (21). Otros estudios han confirmado que la caries dental es una enfermedad asociada a la privación social y que son numerosos los factores ambientales, familiares e individuales que contribuyen al elevado nivel de dientes permanentes cariados no tratados en los adolescentes en riesgo social (22,23).

El Departamento de Sanidad de la Comunidad Autónoma de Aragón en aras de controlar y fomentar la salud bucodental creó en 2005 el Programa de Atención Bucodental Infantil y Juvenil (PABIJ) destinado a la población escolar entre los 6 y los 13 años. Los resultados del PABIJ del año 2018 muestra que la prevalencia de caries en los jóvenes aragoneses de 13 años fue del 45,08% (24). Este porcentaje es similar al observado en 2015 entre los jóvenes españoles de 15 años, en los que la prevalencia de caries fue del 43,2% (25).

Los datos de prevalencia de caries que hemos observado en los MENAS africanos acogidos en Aragón, y especialmente en los de origen subsahariano, son significativamente inferiores a los que se han observado en otras poblaciones juveniles migrantes en países de la Región Europea de la Organización Mundial de la Salud y los EE. UU., en los adolescentes en situación de riesgo social institucionalizados en Aragón, y en la población general juvenil aragonesa y española. Este hallazgo sería acorde con los datos que aporta la Federación Dental Internacional y los estudios que han evaluado la prevalencia de caries en la población migrante según el área geográfica de origen de que los jóvenes migrantes del continente africano, y en particular del área subsahariana occidental, presentan bajos niveles de caries y que estas permanecen no tratadas en su práctica totalidad (8,18-20). Estudios realizados en Marruecos entre población adolescente normalizada socioeconómicamente han observado que la prevalencia de caries es tres veces superior a la que hemos observado en los MENAS marroquíes migrantes (26,27). Sobre la base de estos hallazgos, consideramos que el principal factor que influye en la baja prevalencia de caries en esta población de adolescentes africanos que migran a nuestro país es el bajo consumo de una dieta cariogénica en su país de origen.

Las administraciones de las comunidades y ciudades autónomas deben proporcionar los recursos adecuados para

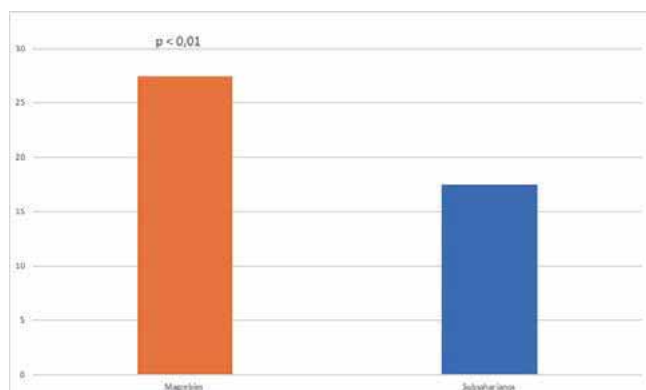


Fig. 1. Comparación de la prevalencia de caries en 614 MENAS africanos según el área geográfica de origen.

el cuidado apropiado de la salud de los MENAS a través de los órganos competentes por razón de la materia. La responsabilidad para proporcionar estos cuidados comienza tan pronto como el MENA es tutelado (1). Por ello, una vez que el MENA ha sido acogido es indispensable brindarle asistencia global para reconocer sus problemas de salud bucodental ya existentes y corregirlos apropiadamente.

CONCLUSIONES

La prevalencia de caries en los MENAS africanos de origen magrebí y subsahariano occidental acogidos en Aragón es baja e inferior a la observada en otras poblaciones juveniles migrantes en la Región Europea de la Organización Mundial de la Salud y los EE. UU., en los adolescentes en situación de riesgo social institucionalizados en Aragón, y en la población general juvenil aragonesa y española.

CORRESPONDENCIA:

Gonzalo Oliván-Gonzalvo
Servicios de Pediatría y Adolescencia
Instituto Aragonés de Servicios Sociales. Gobierno de Aragón
P.º Rosales, 28. 50008 Zaragoza
e-mail: golivang@gmail.com

BIBLIOGRAFÍA

- Cuaderno Recopilatorio de Legislación Relativa a Menores de Edad. Observatorio de la Infancia de Asturias; 2017. Disponible en: URL: https://www.observatoriodelainfancia.es/oia/esp/documentos_ficha.aspx?id=5252
- Boletín de datos estadísticos de medidas de protección a la infancia (nº 18, 19 y 20). Observatorio de la Infancia. Ministerio de Sanidad, Consumo y Bienestar Social. Disponible en: URL: <http://www.observatoriodelainfancia.mscbs.gob.es/estadisticas/estadisticas/home.htm>
- Oliván Gonzalvo G. El Adolescente en Acogimiento. Recursos y Actuaciones. En: Hidalgo Vicario MI, Rodríguez Molinero L, Muñoz Calvo MT, editores. Medicina de la Adolescencia. Atención Integral. 3ª ed. Madrid: Sociedad Española de Medicina de la Adolescencia. En prensa 2019.
- Oliván Gonzalvo G. Niños y adolescentes en acogimiento transitorio: problemas de salud y directrices para su cuidado. *An Pediatr (Barc)* 2003;58(2):128-35.
- Oliván Gonzalvo G. Menores extranjeros en el sistema de protección de la Comunidad Autónoma de Aragón. *An Pediatr (Barc)* 2004;60(1):35-41.
- Valcárcel Soria R, Somacarrera Pérez ML. Estado de salud oral en los niños inmigrantes en España. *Odontol Pediatr (Madrid)* 2016;24(3):194-206.
- World Health Organization. Report on the health of refugees and migrants in the WHO European Region. No Public health without refugee and migrant health. Copenhagen: WHO Regional Office for Europe; 2018.
- FDI World Dental Federation. El Desafío de las Enfermedades Bucodentales - Una llamada a la acción global. Atlas de salud bucodental. 2ª ed. Ginebra: Federación Dental Internacional (FDI); 2015.
- World Health Organization. Oral Health Surveys. Basic Methods. Fifth Edition. Genève: WHO; 2013.
- Díaz Luque A, Escobar Cerrato A. Estudio de la cavidad oral. Madrid: Editorial Síntesis; 2016.
- Julihn A, Ekblom A, Modéer T. Migration background: a risk factor for caries development during adolescence. *Eur J Oral Sci* 2010;118(6):618-25.
- Jaeger FN, Hossain M, Kiss L, Zimmerman C. The health of migrant children in Switzerland. *Int J Public Health* 2012;57(4):659-71.
- Cvikl B, Haubnerberger-Praml G, Drabo P, Hagmann M, Gruber R, Moritz A, et al. Migration background is associated with caries in Viennese school children, even if parents have received a higher education. *BMC Oral Health* 2014;14(1):51.
- Keboa MT, Hiles N, Macdonald ME. The oral health of refugees and asylum seekers: a scoping review. *Glob Health* 2016;12(1):12-59.
- Malicka G, Fabienneb J, Noémiec W, Mariod G. Primary care for the migrant population in Switzerland: a paediatric focus. *Paediatrica* 2016;27(Special issue):9-15.
- Aarabi G, Reissmann DR, Seedorf U, Becher H, Heydecke G, Kofahl C. Oral health and access to dental care: a comparison of elderly migrants and non-migrants in Germany. *Ethn Health* 2017;23(7):1-15.
- Riatto SG, Montero J, Pérez DR, Castaño-Séiquer A, Dib A. Oral health status of Syrian children in the refugee center of Melilla, Spain. *Int J Dent* 2018;2018:1-7.
- Cote S, Geltman P, Nunn M, Lituri K, Henshaw M, Garcia RI. Dental caries of refugee children compared with US children. *Pediatrics* 2004;114(6):e733-40.
- Ogawa JT, Kiang J, Watts DJ, Hirway P, Lewis C. Oral health and dental clinic attendance in pediatric refugees. *Pediatr Dent* 2019;41(1):31-4.
- Høyvik AC, Lie B, Grjibovski AM, Willumsen T. Oral health challenges in refugees from the Middle East and Africa: A comparative study. *J Immigr Minor Health* 2019;21(3):443-50.
- Oliván Gonzalvo G. Elevada incidencia de caries no tratada en dientes permanentes entre adolescentes en riesgo social. *An Esp Pediatr* 2002;57(3):270-1.
- Locker D. Deprivation and oral health: a review. *Community Dent Oral Epidemiol* 2000;28(3):161-9.
- Oliván G. Untreated dental caries is common among 6 to 12-year-old physically abused/neglected children in Spain. *Eur J Public Health* 2003;13(1):91-2.
- Memoria del año 2018 del Programa de Atención Bucodental Infantil y Juvenil (PABIJ). Zaragoza: Departamento de Sanidad, Gobierno de Aragón; 2019.
- Bravo Pérez M, Almerich Silla JM, Ausina Márquez V, Avilés Gutiérrez P, Blanco González JM, Canorea Díaz E, et al. Encuesta de Salud Oral en España 2015. *RCOE* 2016;21(Supl. 1):8-48.
- Chala S, Silorh K, Abouqal R, Abdallaoui F. Facteurs associés au recours aux soins dentaires dans une population d'adolescents marocains. *Rev Stomatol Chir Maxillofac Chir Orale* 2016;117(6):367-71.
- Zouaidi K, Chala S, Ameziane R, Chhoul H. Carie de la première molaire permanente chez une population d'enfants marocains âgés de 6 à 15 ans. *Odontostomatol Trop* 2012;35(140):5-10.

Prevalence of dental caries in a population of unaccompanied foreign minors from Africa

A. C. DE LA PARTE-SERNA¹, R. ORTEGA-SORIA², G. OLIVÁN-GONZALVO³

¹Professor of the degree in Dentistry course. Faculty of Health and Sport Sciences. University of Zaragoza. Zaragoza, Spain.

²Department of Pediatrics Hospital HLA Montpellier. Zaragoza, Spain. ³Department of Pediatrics and Adolescence. Social Services Institute of Aragón. Zaragoza, Spain

ABSTRACT

Introduction: The residential care in Spain of unaccompanied foreign minors (UFM) is a growing phenomenon. An aspect little studied in this population of minors is the state of their oral health.

Objectives: To determine the prevalence of dental caries in a cohort of African UFM given shelter by the Autonomous Community of Aragon, and to observe if there are differences according to the geographical area of origin. To compare this prevalence with that of other migrant youth populations and with that of the youth population of the host community.

Material and method: This was a cross-sectional descriptive epidemiological study on 614 African UFM evaluated after being taken into care during the 2005-2018 period. The standardized protocol of the World Health Organization and the dental nomenclature of the International Dental Federation were used for the oral examination.

Results: The mean age (SD) of the total number of African UFM was 16 (1.7) years. They were all male. 86% were of Maghreb origin and aged 15.9 (1.5) years and 14% were from sub-Saharan West Africa and aged 16.8 (1) years. The presence of dental caries was detected in 26% of the total African UFM. Regarding the geographical area, 27.46% of those of Maghreb origin had dental caries and 17.44% of those from sub-Saharan West Africa. The prevalence of dental caries was significantly higher ($p < 0.01$) in the Maghreb UFM than in the sub-Saharan West Africa UFM.

Conclusions: The prevalence of dental caries in the population of African UFM studied is low and lower than that observed in other migrant youth populations in Europe and the USA, and lower than in the youth population of the host community. We believe that the main factor is the low consumption of a cariogenic diet in the home country. The relevant public authorities should provide adequate resources for the appropriate oral health care of UFM.

KEY WORDS: Dental caries. Adolescent. Migrant. Maghreb. Sub-Saharan Africa.

RESUMEN

Introducción: el acogimiento residencial en España de menores extranjeros no acompañados (MENAS) es un fenómeno en crecimiento. Un aspecto poco estudiado en esta población de menores es el estado de su salud bucodental.

Objetivos: determinar la prevalencia de caries en una cohorte de MENAS africanos acogidos en la Comunidad Autónoma de Aragón y observar si existen diferencias según el área geográfica de origen. Comparar su prevalencia con la de otras poblaciones juveniles migrantes y con la de la población juvenil de la comunidad de acogida.

Material y método: estudio epidemiológico descriptivo transversal sobre 614 MENAS africanos evaluados tras su acogimiento durante el periodo 2005-2018. Para la exploración bucodental se utilizó el protocolo estandarizado de la Organización Mundial de la Salud y la nomenclatura dental de la Federación Dental Internacional.

Resultados: la edad media (DE) del total de MENAS africanos fue de 16 (1,7) años. Todos eran varones. El 86% eran de origen magrebí con una edad de 15,9 (1,5) años y el 14% eran de origen subsahariano occidental con una edad de 16,8 (1) años. Se detectó la presencia de caries en el 26% del total de los MENAS africanos. Respecto al área geográfica presentaron caries el 27,46% de los de origen magrebí y el 17,44% de los de origen subsahariano occidental. La prevalencia de caries fue significativamente superior ($p < 0,01$) en los MENAS magrebíes respecto de los subsaharianos.

Conclusiones: la prevalencia de caries en la población de MENAS africanos estudiada es baja e inferior a la observada en otras poblaciones juveniles migrantes en Europa y EE. UU. y en la población juvenil de la comunidad de acogida. Consideramos que el principal factor es el bajo consumo de una dieta cariogénica en su país de origen. Las administraciones públicas competentes deben proporcionar los recursos adecuados para el cuidado apropiado de la salud bucodental de los MENAS.

PALABRAS CLAVE: Caries dental. Adolescente. Migrante. Magreb. África subsahariana.

INTRODUCTION

An unaccompanied foreign minor (UFM) is understood to be a foreigner under the age of 18 who is a national of a State that does not belong to the European Union, and who arrives to Spanish territory with no adult responsible for them, and where there is a risk of vulnerability (1).

In Spain unaccompanied foreign minors (UFMs) have been taken in for the last two decades. The phenomenon was small between 1996-2000, but since 2001 there has been remarkable and sustained growth. Specifically between 2015 and 2017, of the 104,044 minors in care in Spain 10,251 were UFMs and, at the end of 2018, the increase of UFMs in care was 135% compared with 2017. In 96.4% of the care cases this was residential (2). Residential care is a means of protection carried out by the relevant public entities in all the communities and autonomous cities that consists in the care and custody of minors via admission into sheltered centers, supervised flats, functional homes or mini-residences, which are both public and private. Spanish legislation establishes that the minor can be interned for a maximum of two years or until coming of age (1).

Unaccompanied foreign minors are essentially male teenagers aged 13 to 17 years, mostly (99%) from the Maghreb and sub-Saharan West Africa, 85% and 13% respectively. The remaining 2% are from Eastern European countries and Asia. The teenagers from North Africa, Europe and Asia migrate fundamentally because of socioeconomic poverty. Most come from disrupted homes and around 15% are street children. Sub-Saharan teenagers migrate due to conditions of extreme poverty and/or to escape authoritarian and corrupt political situations, violence, armed conflict or natural disasters. The immense majority of these adolescents are poorly educated and 35-40% have a history of abuse. These adolescents can present with imported infectious diseases, untreated or chronic health problems and psychophysical conditions arising from the causes and process of the migration (3).

The health of the UFMs is one of the main aspects to be considered when they are in residential care, as their physical and psychological well-being may determine their personal development in the future. Therefore, after admission they undergo a medical examination and protocolized serological blood screening in order to ascertain their physical condition and rule out the existence of infectious diseases (3-5).

An aspect that is little studied in this population of minors is oral health status, due possibly to this being considered a minor health problem with regard to other diseases by the professionals caring for the minors, and for this reason this is not prioritized. Thus, the social and administrative situation, together with the lack of human and financial resources in the host country, have been identified as factors that limit the access of this population to oral health services (5-8).

OBJECTIVE

To determine the prevalence of caries in a cohort of UFMs from Africa hosted in the Autonomous Community of Aragon and to observe if there are differences according to the geographical area of origin.

To compare the prevalence of caries in the population of African UFMs with that of other migrant youth populations in other countries, and with the youth population of the host community.

MATERIAL AND METHOD

A cross-sectional descriptive epidemiological study was carried out in which 614 African UFMs taken in by the Autonomous Community of Aragon participated during the period 2005-2018. An oral examination was carried out, after informed consent, at the Social Pediatrics consultation center of the Aragonese Institute of Social Services. The standard protocol and forms of the World Health Organization and dental nomenclature were used according to the code adopted by the International Dental Federation. A decayed tooth was considered to have a lesion in a pit or fissure, undermined enamel in a soft tooth surface, or the floor or wall was clearly soft (8-10).

STATISTICAL ANALYSIS

An Excel® sheet was used to calculate the arithmetic mean and standard deviation (SD) of the age of the minors and the percentage of caries in the total number of minors according to their geographical origin. For the comparison of population proportions, the two-tailed Z test was used with a significance level of $p < 0.01$. For the comparison of independent means, the two-tailed t-test was used with a significance level of $p < 0.01$.

RESULTS

A total of 614 African UFM's were studied with a mean age (MA) of 16 (1.7) years. They were all males. 86% ($n = 528$) were of Maghreb origin (Morocco, 470; Argeria, 58) with a mean age (MA) of 15.9 (1.5) years. The remaining 14% were of sub-Saharan West Africa (Ghana, 26; Mali, 17; Guinea Conakry, 16; Senegal, 10; The Gambia, 8; Sierra Leone, 3; Liberia, 2; Guinea Bissau, 2; Ivory Coast, 1; Nigeria, 1) with a mean age of 16.8 (1) years. There was no statistically significant difference with regard to the age of the UFMs from the Maghreb and those from sub-Saharan West Africa.

Tooth decay was detected in 26% ($n = 160$) of all the African UFMs. With regard to geographical area, tooth decay was found in 27.46% ($n = 145$) of the UFMs from the Maghreb and in 17.44% ($n = 15$) of those from sub-Saharan West Africa. The prevalence of caries was significantly higher (Z score = -3.041; $p = 0.0023$) in Maghreb UFMs compared with the sub-Saharanans (Fig. 1).

In the Maghreb UFMs, caries was the second most common health problem after nutritional disorders (iron deficiency, iron-deficiency anemia and malnutrition). Among the sub-Saharan UFMs tooth decay was third most common health problem after infectious parasitic diseases (latent tuberculosis, hepatitis B, intestinal parasitosis) and nutritional disorders.

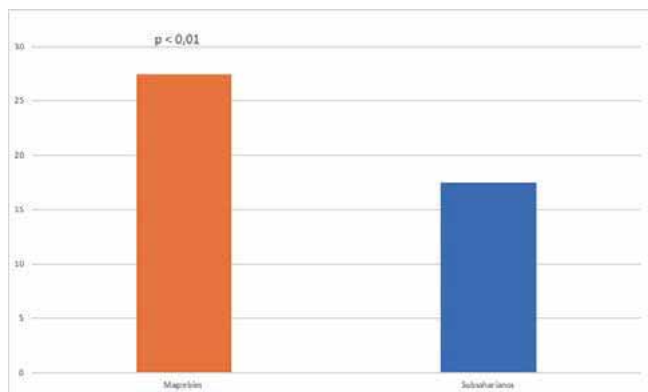


Fig. 1. Comparison of caries in 614 African UFM children according to geographical area of origin.

DISCUSSION

According to the International Dental Federation, the prevalence of tooth decay is greater in average- or high-income countries, while in countries in the African continent and especially sub-Saharan Africa the prevalence is lower. To be exact, the DMFT index at the age of 12 years is low or very low. This is due mainly because the average consumption of sugar and sweeteners (grams per person per day) is low or very low in these countries. Despite the lower levels of caries, these remain practically untreated due to a feeble health system. In any event, even in high-income countries more than half of the caries lesions go untreated (8).

In the European Region of the World Health Organization, oral and dental health has been registered as poorer among the refugee and migrant population than in the host population, and dental care is considered one of the key problems among the migrant infant-juvenile population (6,7). Various studies have highlighted that the infant-juvenile population that migrated with their family to European countries and the USA, or with a precedent of parental migration, generally has a prevalence of dental caries that is higher than that of the host population, especially during adolescence (6,11-17). The greatest prevalence of caries among this population seems to be related to cariogenic diets in the host countries, inadequate dental care and nutritional and vitamin D deficiencies (7). Differences in caries prevalence have also been observed depending on the country of origin of the migrants. Studies carried out in the USA and Norway among an infant-juvenile refugee population have observed that the prevalence of caries from those coming from Eastern European, Asian and Middle Eastern countries is higher than in the populations coming from African countries (18-20).

In the Autonomous Community of Aragon a study was carried out between 1992-2001 that evaluated the prevalence of caries among 960 teenagers (range 13-17 years; mean age 15.3 years) at social risk. The caries rate out of the total group of adolescents at social risk was 35.7%. Of the adolescents interned in reform centers this was 39.8%, of those institu-

tionalized due to abuse this was 37%, of the foreigners with irregular status this was 28.4%, and of those institutionalized due to behavioral problems this was 27.8% (21). Other studies have confirmed that caries is a disease associated with social deprivation and that there are numerous environmental, family and individual factors contributing to the high level of untreated decayed permanent teeth in adolescents at social risk (22,23).

In 2005 the Department of Health of the Autonomous Community of Aragon, in the interest of controlling and encouraging oral and dental health, created the Infant and Juvenile Oral and Dental Care Program aimed at the school population aged between 6 and 13 years. The results of the program for the year 2018 showed that the caries prevalence among the youngsters in Aragon aged 13 years was 45.08% (24). This percentage is similar to that observed in 2015 among young Spaniards aged 15 years, which reflected a caries prevalence of 43.2% (25).

The data on caries prevalence that we observed among African UFM children taken in by Aragon, and especially among those of sub-Saharan origin, is not significantly lower than that observed in other migrant juvenile populations in countries of the European Region of the World Health Organization and the USA, in adolescents at social risk institutionalized in Aragon, and among the general population of Aragonese and Spanish juveniles. This finding concurs with the data provided by the International Dental Federation and the studies that have evaluated the prevalence of caries among migrant populations according to geographic area of origin. These show that the migrant youth of the African continent, and in particular the western sub-Saharan area, have low levels of caries lesions and that practically all these remain untreated (8,18-20). Studies carried out in Morocco among a normalized socioeconomic adolescent population have observed a caries prevalence that is three times higher than that observed among migrant Moroccan UFM children (26,27). Based on these findings, we consider that the main factor that influence the low prevalence of caries in this population of African adolescents that migrate to our country is the low consumption of a cariogenic diet in their country of origin.

The authorities of autonomous communities and cities should supply the right resources to provide suitable health care for the UFM children through competent bodies given this information. The responsibility of providing this care starts as soon as the UFM is given shelter (1). Therefore, once the UFM has been taken into care, providing comprehensive care is essential in order to identify the oral and dental health problems that exist and to correct these appropriately.

CONCLUSIONS

The prevalence of caries among African UFM children that are of Maghreb and sub-Saharan origin and given shelter in Aragon is low, and lower than that observed in other migrant juvenile populations in the European Region of the World Health Organization and the USA, and lower also than that of the adolescents at social risk taken into care in Aragon, and of the general youth population of Aragon and Spain.

Coronas estéticas en odontopediatría

L. DEL PIÑAL LUNA¹, I. DEL PIÑAL LUNA², M. MIEGIMOLLE HERRERO^{1,2}

¹Universidad Europea de Madrid. Madrid. ²Universidad Complutense de Madrid. Madrid

RESUMEN

Objetivos: evaluar la importancia e incremento del uso de coronas estéticas en odontopediatría y estudiar los distintos tipos disponibles en el mercado.

Material y métodos: se realizó una búsqueda de la evidencia científica en los últimos 11 años en diferentes bases de datos.

Resultados: se describen once tipos diferentes de coronas estéticas: características, ventajas, inconvenientes...

Conclusiones: el uso de las coronas ha aumentado en las últimas décadas. En zonas de oclusión complicada y pacientes con parafunciones se recomienda el uso de coronas acrílicas. Cuando se busca estética y resistencia, se recomienda el uso de coronas de zirconia.

PALABRAS CLAVE: Coronas estéticas. Tratamientos estéticos. Tratamiento de la caries de biberón. *Aesthetic dental crowns*. Estética en odontopediatría.

INTRODUCCIÓN

La salud oral es, sin duda, el reflejo de un estilo de vida saludable (1). Por lo tanto, la pérdida de dientes temporales, tanto anteriores como posteriores, causado por caries, patología pulpar, y fracturas coronarias puede contribuir a un menoscabo de la salud general del niño (1-3) (Fig. 1).

El comportamiento del paciente, la edad de este y la extensión del tratamiento restaurador requerido son los principales factores determinantes para seleccionar el tipo de tratamiento a realizar (4,5).

Algunas de las indicaciones para que se realice una restauración coronal completa en dientes temporales son: caries

ABSTRACT

Objectives: To evaluate the importance and increase in the use of aesthetic crowns in pediatric dentistry, and to study the different types available on the market.

Material and methods: A research of the scientific evidence was carried out over the last 11 years using different databases.

Results: Eleven different types of esthetic crowns are described: characteristics, advantages, disadvantages...

Conclusions: The use of crowns has increased in recent decades. In areas with complicated occlusion and for patients with parafunctional habits, the use of acrylic crowns is recommended. When looking for aesthetics and resistance, the use of porcelain crowns is recommended.

KEY WORDS: Esthetic crowns. Esthetic treatments. Treatment of bottle caries. Esthetic dental crowns. Esthetics in pediatric dentistry.

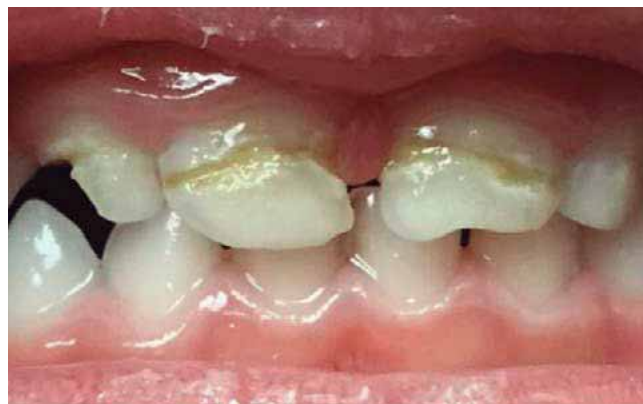

Fig. 1. Órganos dentarios afectados [Tomado de Yanover L. Pediatric Zirconia Crowns | Cheng Crowns [Internet]. Cheng Crowns [cited 2019 Jan 16]. Available from: <https://chengcrowns.com/products/zirconia-pediatric-crowns/>

presente en múltiples superficies, descalcificación cervical extensa, dientes anteriores que han recibido terapia pulpar, dientes anteriores que se han fracturado y perdido la mayor parte de la estructura del diente, diente anterior con múltiples defectos hipoplásicos, alteraciones del desarrollo, dientes descoloridos que son estéticamente desagradables (6,7).

Históricamente, las restauraciones de cobertura completa casi siempre han tenido la forma de coronas de acero inoxidable (*Stainless Steel Crown - SSC*) (8,9). Son extremadamente duraderas, relativamente económicas, sujetas a una sensibilidad técnica mínima durante la colocación, y ofrecen la ventaja de una cobertura coronal completa (10-12). Sin embargo, a menudo no cumplen con las demandas estéticas de los pacientes (8,9,12).

En la actualidad, los padres de los pacientes infantiles tienen una mayor conciencia de la salud oral y son mucho más sensibles acerca de la estética y su impacto social, por lo que se involucran mucho más en la toma de decisiones clínicas (3,13).

La restauración estética de dientes anteriores primarios puede ser especialmente desafiante debido al reducido tamaño de los dientes, la proximidad de la pulpa a la superficie del diente, capa de esmalte relativamente fina y el área superficial para la unión, problemas relacionados con el comportamiento infantil y, finalmente, el costo del tratamiento (6,14-16).

METODOLOGÍA

Se realizó una revisión donde se incluyeron artículos de los últimos 11 años (2006-2017) utilizando como palabras clave: coronas estéticas, tratamientos estéticos, tratamiento de la caries de biberón, *aesthetic dental crowns*, estética en Odontopediatría.

Se consultó la biblioteca de la Universidad Complutense y la biblioteca virtual de la UEM, empleando buscadores como Medline, PubMed y Google Académico.

Dentro de los criterios de inclusión, los artículos debían limitarse a los últimos 11 años, que fuesen artículos de ensayos clínicos o artículos de revisión bibliográfica sistematizada y/o metaanálisis.

Por otra parte fueron excluidos: aquellos artículos que estuvieran en un idioma diferente al español o inglés, artículos con publicación anterior al 2006 y que no se ajustasen al tema seleccionado.

Inicialmente, los artículos encontrados fueron 45, pero se descartaron 13 por no concordar con los criterios de inclusión.

RESULTADOS

Coronas de zirconia

La zirconia es actualmente la cerámica dental más resistente disponible y es estéticamente agradable (10,16) (Fig. 2). Son coronas hechas a base de dióxido de zirconio (zirconia - Zr) (9) para la dentición primaria y no contienen metal (10,16). Son recomendadas tanto para casos anteriores como posteriores (17).

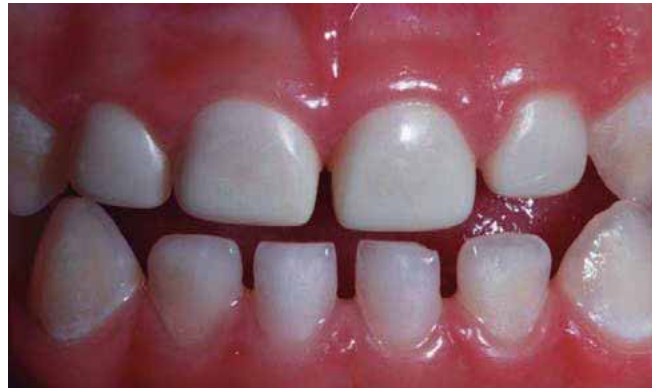

Fig. 2. Coronas de zirconia en el sector anterosuperior [Tomado de Croll T. NuSmile ZR Zirconia Crowns | Pediatric Dental Restorative Technology [Internet]. Nusmile.com [cited 2019 Jan 16]. Available from: https://www.nusmile.com/ZR_Zirconia

Desafortunadamente, dado que estas coronas preformadas no pueden adaptarse, la retención depende de los diseños de la superficie interna y de la cementación (17). Pueden someterse a la esterilización por calor sin ningún efecto significativo sobre la fuerza y el color de la unión (1,15).

Ventajas de las coronas de zirconia (1): alta resistencia y dureza, puede soportar el desgaste, translucidez similar a los dientes naturales, no contiene metal, tamaño, forma y color modificables y biocompatibles.

Desventajas de la zirconia (1,18): efecto abrasivo en el diente y alto costo.

Estas coronas están disponibles como (1,10,16):

- **NuSmile Zr[®]**: aseguran la salud de la encía y la adaptación perfecta debido a su capacidad de replicar de forma natural su translucidez (9) (Fig. 3). Sin embargo, es costoso, voluminoso y el ajuste puede provocar fracturas (15). La de la casa comercial NuSmile[®] recomienda adquirir las coronas Try In (coronas de prueba color rosa) y así evitar problemas con el color de la zirconia en dientes primarios y verificar el ajuste antes de la cementación final (1,19,20).
- **Kinder Krowns Zr[®]**: se basa en la tecnología nano. Tiene una superficie pulida para reducir el desgaste del esmalte del diente antagonista (1). Además, tiene un sistema de retención interno que bloquea la restauración después de la cementación (1). El margen fino de la corona hace que el perfil de emergencia para la corona sea lo más natural posible (1). *Kinder Krowns[®]* está diseñado con bloqueo incisal (15). Proporciona una mejor retención y más espacio para el cemento, lo que aumenta su resistencia sin la necesidad de sacrificar gran parte de la estructura dental (15). Las *Kinder Krowns[®]* tienen las sombras y el contorno más naturales que existen para el paciente pediátrico. Disponibles en dos tonos estéticamente agradables, *Pedo 1* y *Pedo 2* (15).
- **Coronas EZ *Pedo*[™]**: Estas coronas presentan la tecnología patentada de retención “*zir-lock ultra*”, es decir, ranuras retentivas que se extienden hasta los márgenes de la corona, evitando el desgaste del cemento (1).

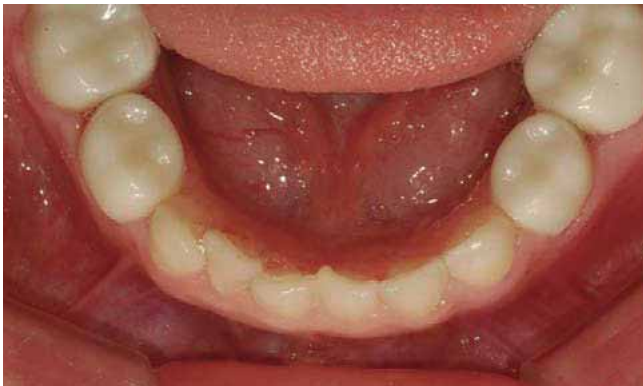

Fig. 3. Coronas NuSmile Zr® en el sector posteroinferior [Tomado de Kim S. NuSmile ZR Zirconia Crowns | Pediatric Dental Restorative Technology [Internet]. Nusmile.com [cited 2019 Jan 16]. Available from: https://www.nusmile.com/ZR_Zirconia

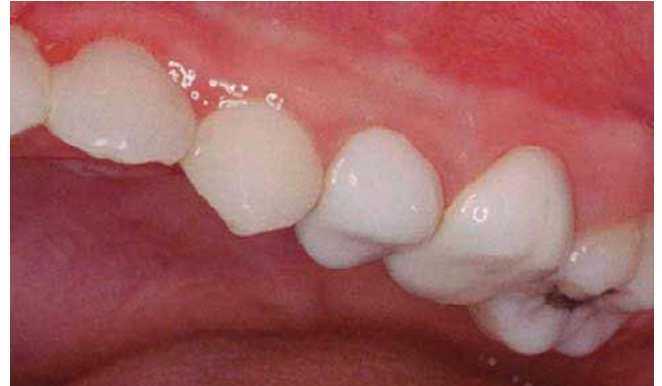

Fig. 4. Coronas PVSSC en sector posterosuperior [Tomado de Caldwell L. NuSmile Signature Pre-veneered Crowns | Early Childhood Caries [Internet]. Nusmile.com. [cited 2019 Jan 16]. Available from: https://www.nusmile.com/Signature_Pre-veneered

Existe una curva de aprendizaje para los odontólogos y odontopediatras que no están familiarizados con la colocación de restauraciones de zirconia pediátricas (17). Puede llevar más tiempo preparar el diente y colocar la corona, ya que el diente está preparado para ajustarse a las coronas, en lugar de simplemente ajustar las coronas para que se adapten a un diente (17).

La mayoría de los fabricantes recomiendan el ionómero de vidrio, o éste modificado con resina, para cementar coronas de zirconia; sin embargo, algún fabricante también recomienda cemento de resina bioactivo (17).

Coronas anteriores de acero con frente laminado estético (preveneered stainless steel crowns - PVSSC)

Proporcionan la resistencia y durabilidad de la SSC convencional, con la ventaja añadida de una apariencia estéticamente agradable (1,8,10,16) (Fig. 4). Estas coronas tienen material prefabricado de color del diente unido a SSC en la superficie vestibular, generalmente con material compuesto a base de resina compuesta o resina termoplástica unida a la corona de acero inoxidable (6,8,10,17).

Ventajas de PVSSC: estética (1,10,14,18,20,21), cita única (1,10,14,20,21), ubicación fácil (1,10) y menor sensibilidad técnica (1,10,14,20)

Desventajas de PVSSC: tinción (1), mala salud gingival comparada con las SSC (1,18) y fractura de revestimiento de chapa que conduce a una estética reducida después de algunos años (1,2,14,21,22).

PVSSC están disponibles como:

- *Nusmile® Signature Pre-Veneered*: están disponible en dos tonos: extra claros y ligeros (1) (Fig. 5). Puede soportar altas cargas (1). Las coronas de *Nusmile®* están pulidas en lugar de ser acristaladas para reducir el desgaste en los dientes antagonistas (1). Son fáciles de colocar, tiene alta resistencia a la fractura, mayor compatibilidad de color y estabilidad y mayor retención (1).

- *Pre-veneered Kinder Krowns®*: son revestimientos en forma de cubierta de composite pegados a una base de SSC fenestrada (1). Se ofrecen en dos tonos: Pedo 1 (que es un color más blanqueado), mientras que el tono de pedo 2 proporciona la sombra más natural (1,6). Se observa mejor retención mecánica con *Kinder Crown®* porque están diseñadas con bloqueo incisal (1,6).
- *Cheng Crowns™*: son económicas, sensibles a la técnica y resistentes a las tinciones (15). No causan desgaste del diente opuesto (15). Su principal desventaja es que la chapa se puede fracturar mientras se ajusta (15).
- *Dura Crowns*: son coronas de polietileno de alta densidad (15). Pueden ajustarse tanto en el margen vestibular gingival como en el margen lingual (15). Pueden ser fácilmente festoneadas y recortadas con las tijeras diseñadas para este fin (6,15). Estas coronas están disponibles en un solo tono (15). El ajuste de la porción de metal debilitará el revestimiento estético y puede provocar un fallo prematuro (15).

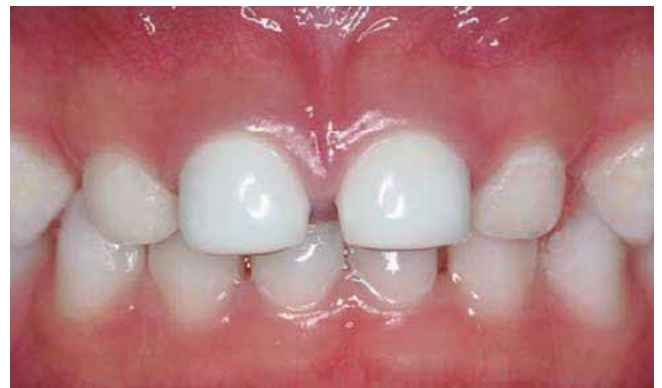

Fig. 5. Coronas PVSSC en sector anterosuperior [Tomado de Hoang D. NuSmile Signature Pre-veneered Crowns | Early Childhood Caries [Internet]. Nusmile.com. [cited 2019 Jan 16]. Available from: https://www.nusmile.com/Signature_Pre-veneered

- *Whiter Biter crowns*: son *PVSSC* que tienen un aspecto polimérico con una composición híbrida de poliéster/epoxi (15). El revestimiento es muy delgado pero no se desgasta ni astilla bajo el uso normal y la masticación (15).

La esterilización en autoclave no se recomienda para *PVSSC* ya que existe riesgo de decoloración del material de revestimiento (1). Por lo tanto, se recomienda la esterilización química para estas coronas (1).

A diferencia de las *SSC*, la colocación de *PVSSC* debe ser pasiva, ya que cualquier colocación forzada o presión excesiva podría provocar que el revestimiento estético se rompa, se agriete o se astille (23). Al cementar estas coronas, se recomienda utilizar cemento de ionómero de vidrio para mantener la corona en su lugar hasta que fragüe el cemento (17).

Coronas de acero inoxidable con corte vestibular (*open faced stainless steel crowns*)

El inconveniente principal de las *SSC* es la estética, y este problema se puede evitar cortando la cara vestibular de la corona y colocándole en su lugar un material del color del diente, como el composite (6,24). Con el desarrollo de la técnica de grabado ácido y la mejora en el manejo y el acabado de los materiales compuestos, éstos han reemplazado en gran medida el uso de coronas de acero inoxidable para la reparación de incisivos fracturados (24).

En este caso es difícil controlar la saliva y la contaminación con sangre mientras se realiza el revestimiento compuesto (15). Se requiere un mayor tiempo en la consulta (15). Además, el metal puede mostrarse en el margen gingival de la corona (15).

Ventajas: hay una mejora sobre el aspecto metálico liso del acero inoxidable (6,7,10,16) y son económicas (17).

Desventajas: el procedimiento es más largo en el tiempo (6,10,14,17,18), se pueden observar los márgenes metálicos (6,10,14,16-18), lidiar con el control de la hemorragia durante la aplicación de revestimientos compuestos (6,10,14,16,17), corta vida útil (10), y puede tener poca estabilidad de color (10,17).

Strip crowns / coronas de celuloide

Se compone de diferentes formas de corona de celuloide que actúan como formas de matriz para rellenar con materiales de color de diente (17). Estas coronas son la primera opción de restauración, principalmente debido a la estética superior y la facilidad de reparación si la corona posteriormente se astilla o se fractura (10,16,24). Estéticamente, proporcionan una gran similitud con el diente temporal original (2,24,25). Además, la salud gingival con este tipo de coronas es correcta (16). Funcionalmente, permiten el desgaste incisal natural de los dientes temporales (24).

Mittal et al afirmaron las siguientes ventajas de las *strip crowns* (24): fáciles de ajustar y recortar, eliminación rápida, fácil adaptación a la dentición natural y acabado en una superficie lisa y brillante. Son superiores estética, funcional y económicamente, son delgadas y fáciles de reparar.

En diferentes estudios, describieron las desventajas de las coronas como: la opción más sensible a la técnica, la contaminación de la humedad con sangre o saliva que interfiere en la unión y la hemorragia puede alterar la sombra o el color del material (14-16,19,24,25). Son menos resistentes al desgaste y se fracturan más fácilmente que otras restauraciones anteriores de cobertura total (2,15). Además, debido a la alta probabilidad de fractura de resina, se deben evitar las *strip crowns* en pacientes con mordida cruzada anterior o bruxismo severo (23).

Coronas de resina compuesta

Un tipo de coronas de resina compuesta son las *Pedo Jacket*, que fueron presentadas por *Space Maintainers Laboratory, USA* (15). Están fabricadas de un material de poliéster del color diente y se rellena de material de resina compuesta. No se retiran, sino que se dejan en el diente después de la polimerización (6,15,16,24,25).

Éstas cumplen con los criterios de resistencia, durabilidad y, también, la estética (2). Disminuyen el efecto secundario de contracción de polimerización (2). No se fracturan, ni se manchan ni agrietan y se puede recortar con tijeras (6,15).

Las principales desventajas son que estas coronas vienen en un solo tono, que es excesivamente blanco, por lo que será difícil mimetizarla con dientes adyacentes no restaurados (6,15,16,25).

Otro tipo de coronas de resina compuesta son las *New Millenium Crown*. Fueron introducidas en el mercado por *Success Essentials, Space Maintain Laboratory* (24). Estas coronas están compuestas de material de resina compuesta que se mejora en el laboratorio (6,15,16,24). La ventaja que ofrecen es que pueden ser restauradas y remodeladas con una fresa de acabado de alta velocidad y que son altamente estéticas (15,24). Sin embargo, las desventajas incluyen que son muy frágiles y más caras que otras formas de corona y no se pueden ajustar (15,24). Además necesitan un área de unión adecuada y control de la humedad (15).

Coronas de policarbonato

Son resinas acrílicas moldeadas por calor que se utilizan para restaurar los dientes temporales anteriores (25).

Sus ventajas incluyen la estética y se pueden recortar y ajustar fácilmente (1,6). Estas coronas muestran una alta resistencia al impacto y rigidez y se denominan resinas termoplásticas ya que pueden moldearse como sólidos mediante calor y presión en la forma deseada (15,16,24).

El problema de las coronas de policarbonato radica en el hecho de que no pueden resistir elevadas fuerzas abrasivas, por lo tanto, están contraindicadas en caso de bruxismo y mordida profunda (1).

Ventajas: estética (2,6,10,16), estabilidad dimensional extrema (10,16), no se ven afectados por el mineral diluido y ácidos orgánicos, éter y alcohol (10) y citas más cortas (10,16).

Desventajas: mala resistencia a la abrasión (10,16), la corona se desprende con frecuencia si el diente está muy

destruido y la forma de retención es inadecuada (10), necesario buen control de la humedad y hemorragia (6) y pobre adaptación marginal (2).

Pedo pearls

Es un nuevo tipo de corona en proceso de desarrollo (15,16,24,25). Es una corona de metal similar a una corona de acero inoxidable, pero ha sido completamente recubierta con resina epoxi de color de diente (15,16,24,25). Estas coronas están hechas de aluminio en lugar de acero inoxidable ya que el revestimiento de epoxi es mucho mejor para el aluminio (16,24). Disponible en tamaño universal y puede usarse en cualquier lado (6,15).

Las ventajas son que son fáciles de cortar y ajustar sin astillarlas y la resina puede agregarse también posteriormente (6,15,16,24). Sin embargo, tienen menor durabilidad y son relativamente suaves (15,16,24,25). En áreas de oclusión fuerte, la capa blanca se desgastará (25).

Artglass crowns

La corona de *Artglass* comúnmente conocida como *Glas-tech*, se compone de *artglass*, que es un vidrio de polímero utilizado para la restauración de los dientes primarios anterior-

es (6,15,16,24). Brinda ventajas dobles que proporcionan la capacidad de unión y la sensación de las resinas compuestas unido a la longevidad y la estética de las porcelanas (16,24). Las partículas de relleno inorgánico proporcionan estabilidad de color y las hacen resistentes a la placa (15). Están disponibles en un solo tono y en 6 tamaños para los dientes centrales, laterales y caninos primarios (15,25). Son muy caras y la estética es lo mismo que la dentición natural, duradera y de uso similar al esmalte (15). La resistencia a la flexión es 50% más alta que la porcelana y puede ajustarse o repararse fácilmente por vía intraoral (15).

Coronas cubiertas de polietileno de alta intensidad

Son coronas estéticas preformadas cubiertas con polietileno de alta densidad que es termoformado sobre una corona preformada de acero inoxidable (15). Tiene alta elasticidad, gran resistencia a la flexión y puede resistir la fuerza de corte (15). El polietileno de alta densidad se adapta al diente mediante retención mecánica y se retiene fácilmente. Tiene una mayor densidad sobre el revestimiento compuesto que se usa comúnmente (15). No se produce astillado, agrietamiento y división (15).

DISCUSIÓN (Tabla I)

TABLA I.

<i>Composición</i>	<i>Ventajas</i>	<i>Desventajas</i>	<i>Características</i>
Coronas de zirconia - <i>NuSmile Zr</i> [®] - <i>Kinder Crowns Zr</i> [®] - <i>EZ Pedo</i> TM - <i>Cheng Crowns</i> TM	Dióxido de zirconio No metal	Resistencia y fuerza No desgaste Translucidez adecuada Modificables Biocompatible Esterilización por calor Estética Larga duración	Efecto abrasivo en diente Alto costo Curva aprendizaje Control hemorragia
<i>PVSSC</i> - <i>NuSmile</i> [®] <i>Signature Pre-Veneered</i> - <i>Pre-veneered Kinder Crowns</i> [®] - <i>Cheng Crowns</i> TM - <i>Witer Biter Crowns</i>	<i>SSC</i> + recubrimiento vestibular estético (resina compuesta o composición híbrida de poliéster/epoxi en Witer Biter Crowns)	Cita única Ubicación fácil Menor sensibilidad de técnica Resistencia y durabilidad de <i>SSC</i> Estética	Tinción Desgaste capa estética Peor salud gingival Mayor preparación que para <i>SSC</i> No esterilizables en autoclave Problema de color (demasiado blancas) No reparables
<i>Open faced stainless steel crowns</i>	<i>SSC</i> + corte en vestibular de la corona y colocación de composite en su lugar	Mejora estética respecto <i>SSC</i> Económica	Mayor tiempo Metal en el margen gingival Control hemorragia Corta vida útil Poca estabilidad útil

(Continúa en la página siguiente)

TABLA I. (CONT.)

	<i>Composición</i>	<i>Ventajas</i>	<i>Desventajas</i>	<i>Características</i>
Strip crowns / coronas de celuloide	Formas de corona del diente de celuloide + relleno con material (composite)	Estética Facilidad de reparación Buena salud gingival Simples de recortar y ajustar Adaptación fácil Superiores funcional y económicamente Control de sombra fácil	Gran cantidad de esmalte para unión Control de hemorragia y saliva Menor resistencia al desgaste Facilidad de fractura	Evitar en pacientes con mordida cruzada anterior o bruxismo severo
	<i>Pedo Jacket</i>			
Coronas de resina compuesta - <i>Pedo Jacket</i> - <i>New Millenium Crown</i>	Poliéster con forma del diente + resina en el interior	Resistencia Durabilidad Estética Disminución de contracción de polimerización	Un solo tono (muy blanca) No remodelación con fresa de alta velocidad porque el material se funde	Adecuadas cuando hay restauraciones múltiples adyacentes (reducción mínima de los dientes)
	<i>New Millenium Crown</i>			
	Material de resina compuesta mejorado en laboratorio	Restauradas y remodeladas con fresa de acabado de alta velocidad Estética Alta satisfacción de padres	Muy frágiles Caras No ajustables Área de unión adecuada Control humedad	Contraindicadas con insuficiente tejido dentario y sobremordida profunda
Coronas de policarbonato	Resinas acrílicas moldeadas por calor	Alta resistencia al impacto Rigidez Estética Estabilidad dimensional Citas cortas	Un color universal Mala resistencia a la abrasión Se desprende si el diente está muy destruido Pobre adaptación marginal Control de humedad y hemorragia	Contraindicadas en bruxismo, mordida profunda, espacio inadecuado entre dientes y apiñamiento anterior
<i>Pedo pearl</i>	Corona de metal (aluminio) recubierta con resina epoxi	Facilidad de recortarlas y ajustarlas	Menor durabilidad Relativamente suaves	Tamaño universal y se puede utilizar en cualquier lado
<i>Artglass crowns</i>	Vidrio polímero (<i>microglass</i> + relleno de sílice)	Mayor durabilidad Estética Estabilidad del color Resistentes a la placa Resistencia a la flexión	Un solo tono Muy caras	Dentición anterior
Coronas cubiertas de polietileno de alta intensidad	Cubiertas con polietileno de alta densidad termoformado sobre SSC	Alta elasticidad Gran resistencia a la flexión Resistencia a la fuerza de corte No agrietamiento		

CONCLUSIONES

De la revisión bibliográfica que se ha realizado de coronas estéticas en Odontopediatría se puede destacar que, en las últimas décadas, ha aumentado la demanda y empleo de las coronas estéticas en Odontopediatría.

Ante zonas de oclusión complicada y pacientes con parafunciones, como bruxismo, y zonas de hemorragia, los autores recomiendan el uso de coronas acrílicas mejor que las coronas de zirconia, ya que pueden ser retocadas o añadir material en caso que sea necesario.

Sin embargo, cuando lo que prime sea la estética y la resistencia, los autores aconsejan el uso de coronas de zirconia.

Respecto a la curva de aprendizaje, ésta es mayor en las coronas de zirconia, ya que no se pueden retocar, que en las coronas acrílicas.

En sectores anteriores, las coronas estéticas dan buen resultado; sin embargo, en el sector posterior, su durabilidad no es tan buena.

El costo de las coronas estéticas en general y su preparación en el diente, es mayor respecto a las coronas metálicas convencionales.

CORRESPONDENCIA:

Lola del Piñal Luna
Universidad Europea de Madrid
C/ Tajo, s/n. 28670 Villaviciosa de Odón, Madrid
e-mail: lolapinal@hotmail.com

BIBLIOGRAFÍA

1. Tote J, Godhane A, Das G, Soni S, Jaiswal K, Vidhale G. Posterior Esthetic Crowns in Pediatric Dentistry. *Int J Dent Med Res* 2015;1(6):197-201.
2. Reynoso AR, Argueta GG. Coronas estéticas de nano-resina híbrida en dientes temporales. Reporte de caso. *Rev Odontológica Mex* 2014;18(4):255-8.
3. Salami A, Walia T, Bashiri R. Comparison of Parental Satisfaction with Three Tooth-Colored Full-Coronal Restorations in Primary Maxillary Incisors. *J Clin Pediatr Dent* 2015;39(5):423-8.
4. Tiwari E, Kulkarni VK, Sharma DS, Bhusari CP. Esthetic and functional rehabilitation of primary teeth in an emotionally immature child under. *NJDSR* 2014; 1(2):35-37.
5. Alamoudi NM, Attar MH. Clinical Evaluation between Zirconia Crowns and Stainless Steel Crowns in Primary Molars Teeth. *J Clin Pediatr Dent* 2017;5(1):21-7.
6. Sahana S, Arun A, Vasa K, Sekhar R. Esthetic Crowns for Primary Teeth: A Review. *Ann Exxences Dent* 2010;2(2):87-93.
7. Jeong M, Kim A, Shim Y, An S. Restoration of Strip Crown with a Resin-Bonded Composite Cement in Early Childhood Caries. *Case Rep Dent* 2013;2013:1-6.
8. Beattie S, Taskonak B, Jones J, Chin J, Sanders B, Tomlin A, et al. Fracture resistance of 3 types of primary esthetic stainless steel crowns. *J Can Dent Assoc* 2011;77:b90.
9. Al Shobber MZ, Alkhadra TA. Fracture resistance of different primary anterior esthetic crowns. *Saudi Dent J* 2017;29(4):179-84.
10. Garg V, Panda A, Shah J, Panchal P. Crowns in pediatric dentistry: a review. *J Adv Med Dent Scie Res* 2016;4(2):41-6.
11. Committee O, Council R. Guideline on pediatric restorative dentistry. *Pediatr Dent* 2012;34(6):173-80.
12. Belduz Kara N, Yilmaz Y. Assessment of oral hygiene and periodontal health around posterior primary molars after their restoration with various crown types. *Int J Paediatr Dent* 2014;24(4):303-13.
13. Fishman R, Guelmann M, Bimstein E. Children's selection of posterior restorative materials. *J Clin Pediatr Dent* 2006;31(1):1-4.
14. Ashima G, Sarabjot KB, Gauba K, Mittal HC. Zirconia crowns for rehabilitation of decayed primary incisors: an esthetic alternative. *J Clin Pediatr Dent* 2014;39(1):18-22.
15. Veerakumar R, Pavithra J, G KS. Esthetic crown in paediatric dentistry: a review. *International Journal of Innovations in Dental Sciences* 2017;2(2):44-62.
16. Srinath S, Kanthaswamy AC. Different crown used for restoring anterior primary teeth: A review. *J Pharm Sci Res* 2017;9(2):190-3.
17. Liu J, Donly K. A review of esthetic crowns for the primary anterior dentition. *Decis Dent* 2016;2(10):21-5.
18. Mittal HC, Goyal A, Gauba K, Kapur A. Clinical Performance of Indirect Composite Onlays as Esthetic Alternative to Stainless Steel Crowns for Rehabilitation of a Large Carious Primary Molar. *J Clin Pediatr Dent* 2016;40(5):345-52.
19. Alejandro H, Peña R, Elvira E, Padilla R, Martínez- HR. Evaluación estética de seis tipos de coronas para dientes primarios. *Rev Odontopediatr Latinoam* 2017;7(1).
20. Planells del Pozo P, Fuks AB. Zirconia crowns--an esthetic and resistant restorative alternative for ECC affected primary teeth. *J Clin Pediatr Dent* 2014;38(3):193-5.
21. Walia T, Salami AA, Bashiri R, Hamoodi OM, Rashid F. A randomised controlled trial of three aesthetic full-coronal restorations in primary maxillary teeth. *Eur J Paediatr Dent* 2014;15(1):113-8.
22. Patil SS, Kontham UR, Kamath A, Kontham R. Shear bond strength of composite resin bonded to preformed metal crowns for primary molars using a universal adhesive and two different surface treatments: an in vitro study. *Eur Arch Paediatr Dent* 2016;17(5):377-80.
23. Berg JH. Restorative Dentistry in the Primary Dentition. *Decisions in Dentistry* 2016;2(09):28-32.
24. Mittal GK, Verma A, Pahuja H, Agarwal S, Tomar H. Esthetic Crowns In Pediatric Dentistry : A review. *Int J Contemp Med Res* 2016;3(5):1280-2.
25. Saha R, Malik P. Paediatric aesthetic dentistry: A review. *Eur J Paediatr Dent* 2012;13(1):6-12.

Esthetic crowns in pediatric dentistry

L. DEL PIÑAL LUNA¹, I. DEL PIÑAL LUNA², M. MIEGIMOLLE HERRERO^{1,2}

¹Universidad Europea de Madrid. Madrid. ²Universidad Complutense de Madrid. Madrid

ABSTRACT

Objectives: To evaluate the importance and increase in the use of aesthetic crowns in pediatric dentistry, and to study the different types available on the market.

Material and methods: A research of the scientific evidence was carried out over the last 11 years using different databases.

Results: Eleven different types of esthetic crowns are described: characteristics, advantages, disadvantages...

Conclusions: The use of crowns has increased in recent decades. In areas with complicated occlusion and for patients with parafunctional habits, the use of acrylic crowns is recommended. When looking for aesthetics and resistance, the use of porcelain crowns is recommended.

KEY WORDS: Esthetic crowns. Esthetic treatments. Treatment of bottle caries. Esthetic dental crowns. Esthetics in pediatric dentistry.

INTRODUCTION

Oral health is without doubt a reflection of a healthy lifestyle (1). Therefore, the loss of primary teeth, both anterior and posterior, as a result of caries, pulpal disease or crown fractures may undermine the general health of a child (1-3) (Fig. 1).

The behavior of a patient, their age and the extent of the restoration treatment that is necessary are the main determining factors when choosing the type of treatment to be performed (4,5).

Some of the indications for a complete coronal restoration of primary teeth are: caries present on various surfaces, extensive cervical decalcification, anterior teeth that have undergone pulp therapy, anterior teeth that have fractured with the loss of most of the tooth structure, anterior teeth with multiple hypoplastic defects or developmental disturbances, discolored teeth that are esthetically unpleasing (6,7).

Historically, full coverage restorations have nearly always been stainless steel crowns (SSC) (8,9). They are extremely long lasting, relatively affordable, subject to minimal tech-

RESUMEN

Objetivos: evaluar la importancia e incremento del uso de coronas estéticas en odontopediatría y estudiar los distintos tipos disponibles en el mercado.

Material y métodos: se realizó una búsqueda de la evidencia científica en los últimos 11 años en diferentes bases de datos.

Resultados: se describen once tipos diferentes de coronas estéticas: características, ventajas, inconvenientes...

Conclusiones: el uso de las coronas ha aumentado en las últimas décadas. En zonas de oclusión complicada y pacientes con parafunciones se recomienda el uso de coronas acrílicas. Cuando se busca estética y resistencia, se recomienda el uso de coronas de zirconia.

PALABRAS CLAVE: Coronas estéticas. Tratamientos estéticos. Tratamiento de la caries de biberón. *Aesthetic dental crowns*. Estética en odontopediatría.

nique sensitivity during placement, and they offer the advantage of complete crown coverage (10-12). However, often they do not meet the esthetic demands of patients (8,9,12).

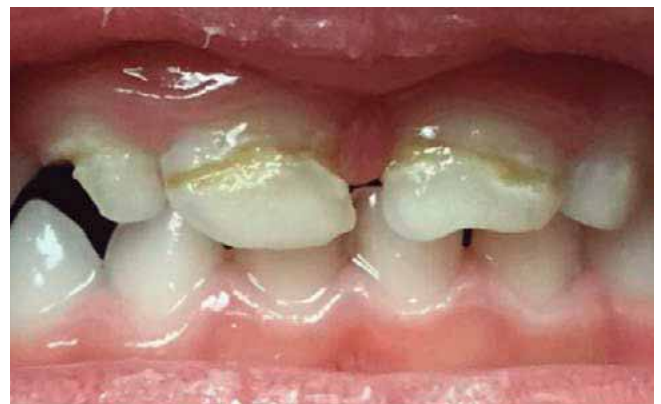

Fig. 1. Affected teeth [Taken from Yanover L. Pediatric Zirconia Crowns | Cheng Crowns [Internet]. Cheng Crowns. [cited 2019 Jan 16]. Available from: <https://chengcrowns.com/products/zirconia-pediatric-crowns>

Currently the parents of our child patients have greater oral health awareness and they are much more sensitive regarding esthetics and social impact, and much more involved in clinical decisions (3,13).

The esthetic restoration of primary anterior teeth can be especially challenging due to the reduced number of teeth, the closeness of the pulp to the surface of the tooth, the layer of enamel that is relatively fine and the surface area for the union, problems related to child behavior, and finally the cost of the treatment (6,14-16).

METHODOLOGY

A review was made of articles over the last 11 years (2006-2017) using the keywords: esthetic crowns, esthetic treatment, treatment for bottle caries, esthetic dental crowns, esthetics in pediatric dentistry. The library of the Complutense University was consulted together with the virtual library of the UEM, using the Medline, Pubmed and Google Scholar search engines.

With regard to the inclusion criteria, the articles had to be limited to the last 11 years, and these had to be clinical trials, or articles with a systematized review of the literature and/or meta-analysis.

Furthermore, those articles that were in a language other than Spanish or English were excluded together with articles published before the year 2006 or that did not apply to the chosen subject. Initially 45 articles were found, but 13 were eliminated because they did not meet the inclusion criteria.

RESULTS

Zirconia crowns

Zirconia is currently the most resistant dental ceramic available and it is esthetically pleasing (10,16) (Fig. 2). These crown are made using zirconium dioxide (zirconia – Zr) (9) for the primary dentition and they do not contain metal (10,16). They are recommended for both the anterior and posterior cases (17).

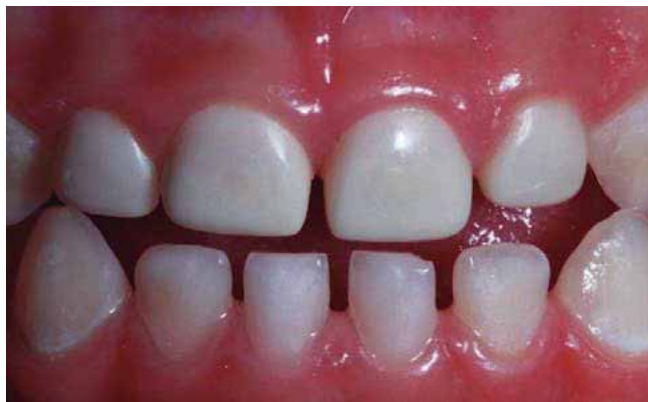

Fig. 2. Coronas de zirconia en el sector anterosuperior [Tomado de Croll T. NuSmile ZR Zirconia Crowns \ Pediatric Dental Restorative Technology [Internet]. Nusmile.com. [cited 2019 Jan 16]. Available from: https://www.nusmile.com/ZR_Zirconia

Unfortunately, given that these preformed crowns cannot be adapted, retention depends on the design of the internal surface and cementation (17). They can be subjected to heat sterilization without a significant effect on the strength and color at the union (1,15).

The advantages of zirconia are (1): high resistance and strength, can support wear, translucency similar to natural teeth, does not contain metal, size shape and color can be modified, and biocompatible.

Disadvantages of zirconia (1,18): abrasive effect of tooth and high cost.

These crowns are available as (1,10,16):

- *NuSmile Zr®*: ensure gums are healthy and they adapt perfectly due to the natural replicating translucency (9) (Fig. 3). However, they are costly and bulky and the adjustment may lead to fractures (15). NuSmile® recommends acquiring Try In (pink test crowns) in order to avoid zirconia color problems in primary teeth and to verify the adjustment before finally cementing (1,19,20).
- *Kinder Crowns Zr®*: are based on nano technology. They have a polished surface in order to avoid opposite enamel wear (1). In addition, there is an internal retention system that locks the restoration after cementation (1). The fine margin of the crown makes the emergence profile for the crown as natural as possible (1). Kinder Crowns® has been designed with incisal lock (15). This provides better retention and more space for cementation, which increases resistance without the need for sacrificing more of the dental structure (15). Kinder Crowns® have the most natural shades and shapes for pediatric patients. They are available in two shades that are esthetically pleasing, Pedo 1 and Pedo 2 (15).
- *EZ Pedo™ crowns*: these crowns have patented retention technology “zir-lock ultra”, that is to say, retentive grooves up to the crown’s margins in order to avoid cement wear (1).

There is a learning curve for dentists and pediatric dentists who are unfamiliar with placing the pediatric zirconia restorations (17). It may take longer to prepare the tooth and fit the crown because the tooth is prepared to fit the crowns rather than simply adjusting the crown to fit a tooth (17).

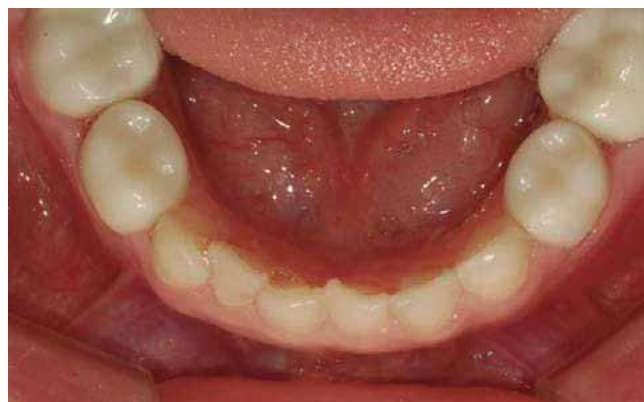

Fig. 3. NuSmile Zr® crowns in the posterior inferior region [Taken from Kim S. NuSmile ZR Zirconia Crowns \ Pediatric Dental Restorative Technology [Internet]. Nusmile.com. [cited 2019 Jan 16]. Available from: https://www.nusmile.com/ZR_Zirconia

Most manufacturers recommend glass ionomer or resin-modified glass ionomer for cementing zirconia crowns. However, a manufacturer has also recommended bioactive resin cement (17).

Preveneered stainless steel crowns - PVSSC

These provide the resistance and durability of conventional SSC, with the added advantage of an esthetically pleasing appearance (1,8,10,16) (Fig. 4). These crowns have prefabricated material that is the color of the tooth bonded to the SSC on the buccal surface, generally of a composite material based on resin composite or thermoplastic resin bonded to the stainless steel crown (6,8,10,17).

The advantages of PVSSC: esthetic (1,10,14,18,20,21), single appointment (1,10,14,20,21), easy to place (1,10) less technical sensitivity (1,10,14,20).

Disadvantages of PVSSC: staining (1), bad gingival health compared with SSC (1,18) and cracking of the veneer that leads to a worse esthetic appearance after a few years (1,2,14,21,22).

PVSSC are available as:

- *Nusmile® Signature Pre-Veneered crowns*: these are available in two tones: extra light and light (1) (Fig. 5). Heavy loads can be supported (1). Nusmile® crowns are polished instead of glazed in order to reduce opposite wear (1). They are easy to place, have high resistance to fracture, greater color compatibility, stability and greater retention (1).
- *Pre-veneered Kinder Crowns®*: this is composite veneer facing that is bonded to a fenestrated SSC base (1). It is available in two shades: Pedro 1 (that is a whiter shade), while the Pedro 2 shade has a more natural shade (1,6). Better mechanical retention is observed with Kinder Crown® because they have been designed with an incisal lock (1,6).
- *Cheng Crowns™*: these are economical, technique sensitive and stain resistant (15). They do not cause any wearing of the opposing tooth (15). The main disadvantage is that the veneer may fracture while crimping (15).

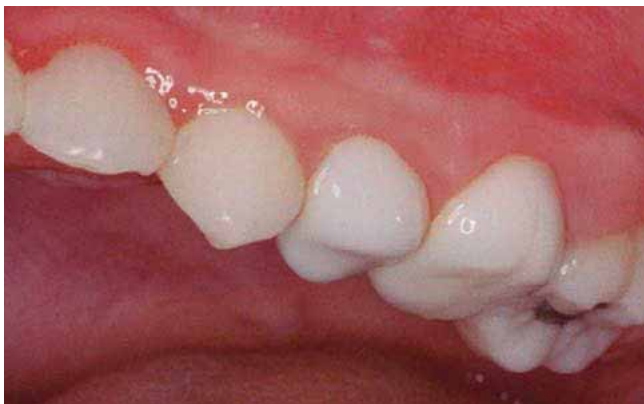

Fig. 4. PVSSC crowns in the upper posterior section [Taken from Caldwell L. Nusmile Signature Pre-veneered Crowns | Early Childhood Caries [Internet]. Nusmile.com. [cited 2019 Jan 16]. Available from: https://www.nusmile.com/Signature_Pre-veneered

- *Dura crowns*: these are high density polyethylene veneered crowns (15). They can be adjusted to the gingival facial margin as well as the lingual margin (15). They can be easily festooned and trimmed with scissors designed for this (6, 15). These crowns are available in just one tone (15). Adjusting the metal portion will weaken the esthetic facing and may lead to premature failure(15).

- *Whiter Biter crowns*: these are PVSSC and they have a polymeric coating and a hybrid polyester/epoxy composition (15). The coating is very thin but it does not peel or chip with normal use and mastication (15).

Autoclave sterilization is not recommended for PVSSC as there is a risk of discoloration of the coating material (1). Therefore, chemical sterilization is recommended for these crowns (1).

Unlike SSC crowns, the fitting of PVSSCs should be passive as any forceful placement or excessive pressure could lead to the esthetic facing to break, crack or chip. (23). When cementing these crowns, glass ionomer cement is recommended for maintaining the crown in place until the cement sets (17).

Open faced stainless steel crowns

The main disadvantage of SSCs is their esthetic appearance but this problem can be avoided by cutting the buccal face of the crown and placing instead material of the same color of the tooth, such as composite (6,24). With the development of the acid etching technique and improvements in the handling and finish of composite, these have largely replaced the use of stainless steel crowns for the repair of fractured incisors (24).

In this case, managing saliva and blood contamination is difficult while the composite facing is carried out (15). Increased chairside time is required (15) and, in addition, metal will show at the buccal margin of the crown (15).

Advantages: an improvement over the smooth metallic appearance of stainless steel (6,7,10,16) and economical (17).

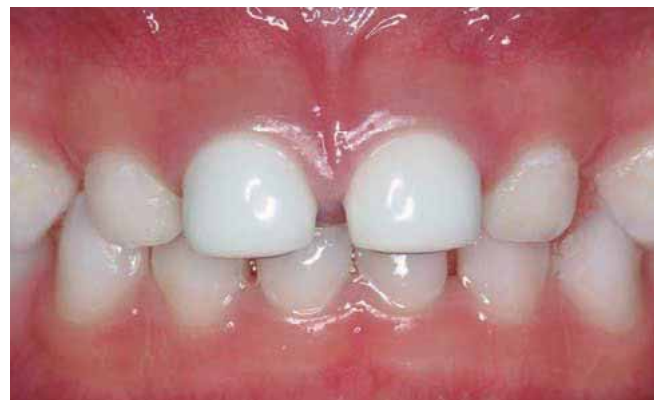

Fig. 5. PVSSC crowns in the upper anterior sector [Taken from Hoang D. Nusmile Signature Pre-veneered Crowns | Early Childhood Caries [Internet]. Nusmile.com. [cited 2019 Jan 16]. Available from: https://www.nusmile.com/Signature_Pre-veneered

Disadvantages: this procedure takes the longest (6,10,14,17,18), the metallic margins are visible (6,10,14,16-18), hemorrhaging has to be controlled during the application of the composite facing (6,10,14,16,17), useful life is short (10), and color stability may be short (10,17).

Strip crowns

These are made up of different types of strip crowns that act as a matrix in order to be filled with tooth colored material (17). These crowns are the first restoration option, mainly due to their superior esthetic appearance and the ease with which they can be repaired if the crown then chips or fractures (10,16,24). They are esthetically very like the original primary teeth (2,24,25). In addition, gingival health with this type of crown is correct (16). Functionally, they allow normal incisal wear of the primary teeth (24).

Mittal et al claim strip crowns have the following advantages (24): they are easy to fit and trim, they can be easily removed, easily matched to the natural dentition and the finish is smooth and shiny. They are superior esthetically, functionally and economically, they are thin and easy to repair.

Different studies have described the disadvantages of these crowns such as: the most technique sensitive option, humidity contamination with blood or saliva that interferes at the union, and hemorrhaging that might affect the shade or color of the material (14-16,19,24,25). They are less resistant to wear and they fracture more easily than other anterior full coverage restorations (2,15). In addition, due to the high probability of the resin fracturing, strip crowns should be avoided in patients with anterior crossbite or severe bruxism (23).

Composite resin crowns

The Pedo Jacket is a type of composite resin crown that was presented by the Space Maintainers Laboratory, USA (15). These crowns are manufactured in a polyester material and filled with a composite resin material. They are not removed and are left on the tooth after polymerization (6,15,16,24,25).

These meet the criteria of resistance, durability and also esthetics (2). They reduce the secondary effect of polymerization (2). They do not fracture, they are stain and crack resistant, and can be cut out with scissors (6,15).

The main disadvantages are that these crowns come in a single shade which is too white and difficult to match with adjacent non-restored teeth (6,15,16,25).

Other types of composite resin crowns are the New Millennium Crowns. These were introduced into the market by Success Essentials, Space Maintain Laboratory (24). These crowns are made up of composite resin material and laboratory enhanced. (6,15,16,24). The advantages are that they can be finished and reshaped with a high speed finishing bur, and they are highly esthetic (15,24). However, the disadvantages are that they are very fragile and more expensive than other shapes of crowns and they cannot be adjusted (15,24). In addition, they require a suitable join area and humidity control (15).

Polycarbonate crowns

These are heat molded acrylic resins used for restoring anterior primary teeth (25). They have esthetic advantages and they can also be shaped and adjusted easily (1,6). These crowns exhibit high impact and rigidity strength. They are called thermoplastic resins as they can be molded as solids by means of heat and pressure into the shape desired (15,16,24).

The problem of polycarbonate crowns lies in the fact that they cannot resist strong abrasive forces, therefore they are contraindicated in cases of bruxism and deep bite (1).

Advantages: esthetic (2,6,10,16), extreme dimensional stability (10,16), unaffected by dilute mineral and organic acid, ether and alcohol (10) and less chair side time (10,16).

Disadvantages: poor abrasion resistance (10,16), the crown is frequently dislodged if the tooth is badly damaged, retention form is inadequate (10), proper humidity and hemorrhage control is necessary (6) and poor marginal fit (2).

Pedo pearls

This is a new type of crown that is being developed (15,16,24,25). It is a metal crown similar to a stainless steel crown, but that has been completely coated with epoxy-resin the same color of the tooth (15,16,24,25). The crowns are made of aluminum instead of stainless steel and the epoxy coating is much better for the aluminum (16,24). They have a universal anatomy and can be used on either side (6,15).

The advantages are that they are easy to cut and crimp without chipping, and the resin can be added later (6,15,16,24). However, they are less durable and are relatively soft (15,16,24,25). In areas of heavy occlusion, the white coating will wear off (25).

Artglass crowns

Artglass commonly known as Glastech, is made up of artglass, that is a polymer glass used for restorations of the anterior primary teeth (6,15,16,24). It offers dual advantages that provide the bondability and the feel of composite resins together with longevity and esthetics of porcelain (16,24). The inorganic filling particles provide color stability and are resistant to plaque (15). They are available in a single shade and in 6 sizes for primary central, lateral and canine teeth (15,25). They are very expensive and the esthetic appearance is the same as that of natural teeth, with similar durability and usage to enamel (15). Flex resistance is 50% higher than that of porcelain and it can be easily adjusted or repaired in the mouth (15).

High density polyethylene veneer crowns

These are preformed esthetic crowns covered with high density polyethylene that is thermoformed over a stainless steel preformed crown (15). They are highly elastic, have great flexural strength and can resist cutting strength. High

density polyethylene adapts to the tooth by means of mechanical retention and it is easily retained. It has greater density than the composite facing that is commonly used (15). It does not splinter, crack or divide (15).

DISCUSSION (Table I)

CONCLUSIONS

From a review of the literature regarding esthetic crowns in Pediatric Dentistry, it can be observed that in recent decades, the use and demand for esthetic crowns in Pediatric Dentistry has increased.

These authors recommend for areas with complicated occlusion and for patients with parafunctions, such as bruxism and areas that hemorrhage, using acrylic crowns rather than zirconia crowns, as the former can be touched up or material added if necessary. When what is of importance is esthetics and resistance, these authors advise the use of zirconia crowns.

With regard to the learning curve, this is greater in zirconia crowns, as these cannot be touched up, unlike with acrylic crowns. In the anterior sectors, esthetic crowns show good results, however, in the posterior sector durability is not as good. The cost of esthetic crowns in general and the preparation of the tooth is greater with regard to conventional metallic crowns.

TABLE I.

	<i>Composition</i>	<i>Advantages</i>	<i>Disadvantages</i>	<i>Characteristics</i>
Zirconia crowns - NuSmile Zr® - Kinder Krowns Zr® - EZ PedoTM - Cheng CrownsTM	Zirconium dioxide No metal	Resistance and strength No wear Adequate translucency Can be modified Biocompatible Heat sterilization Esthetic Long-life	Abrasive effect on the tooth High cost Learning curve Hemorrhage control	Anterior and posterior dentition Cement: glass ionomer, modified or not with resin and bioactive cement
PVSSC - NuSmile® Signature Pre-Veneered - Pre-veneered Kinder Krowns® - Cheng CrownsTM - Whiter Biter Crowns	SSC + esthetic facing on buccal aspect (composite resin or hybrid composition of polyester/epoxi in Whiter Biter Crowns)	Single appointment Easy to place Lower technique sensitivity Resistance and durability of SSC Esthetic	Staining Wearing of esthetic layer Worse gingival health Greater preparation than for SSC Autoclave sterilization not possible Color problems (too white) Cannot be repaired	For anterior and posterior dentition Passive placement Not for cross-bite patients
Open faced stainless steel crowns	SSC + crown has to be cut in a buccal direction and composite placed	Better esthetic appearance compared with SSC Economical	More time required Metal in gingival margin Hemorrhage control Limited lifespan Little useful stability	
Strip crowns / celluloid crowns	Celluloid crown shape + filling with material (composite)	Esthetic Easily repaired Good gingival health Simple to cut out and adjust Adapt easily Superior functionally Shade control easy	Large amount of enamel for join Hemorrhage and saliva control Lower resistance to wear Fractures easily	Should be avoided in patients with anterior crossbite or severe bruxism
	<i>Pedo Jacket</i>			
Composite resin crowns - <i>Pedo Jacket</i> - <i>New Millenium Crown</i>	Polyester in the shape of tooth + resin inside	Resistance Durability Esthetic Reduction of polymerization contraction	A single shade (very white) Cannot be reshaped with a high speed bur as the material will melt	Adequate when there are multiple adjacent restorations (minimal reduction of teeth)
	<i>New Millenium Crown</i>			
	Lab enhanced composite resin material	Restored and reshaped with a high speed finishing bur Esthetic appearance High parental satisfaction	Very fragile Facing not adjustable Suitable join area Humidity control	Contraindicated with insufficient dental tissue and deep overbite

(Continuation on next page)

TABLE I. (CONT)

	<i>Composition</i>	<i>Advantages</i>	<i>Disadvantages</i>	<i>Characteristics</i>
Polycarbonate crowns	Heat molded acrylic resin	High impact resistance Rigid Esthetic appearance Dimension stability Short appointments	Universal color Poor abrasion resistance Will chip if tooth is very damaged Poor marginal adaptation Humidity and hemorrhage control	Contraindicated in bruxism, deep bite, inadequate space between teeth and anterior overcrowding
Pedo pearl	Metal crown (aluminum) covered with epoxy resin	Easy to cut out and adjust	Lower durability Relatively soft	Universal size and can be used on any side
Artglass crowns	Polymer glass (microglass + silica filler)	Greater durability Esthetic Color stability Plaque resistant Flex resistance	Only one shade Very expensive	Anterior teeth
High density polyethylene veneer crowns	Covered with high density polyethylene Thermoformed over SSC	High elasticity High flex resistance Resistance to cutting force No cracking		

Caso Clínico

Anomalías dentales múltiples: taurodontismo, dilaceración y un quiste dentífero en un molar en un niño con síndrome de Down; reporte de un caso

A. WINTERGERST^{1,3}, L. MAURICIO-ALANIS², P. M. LÓPEZ-MORALES¹

¹Catedrático Universidad Nacional Autónoma de México. División de Estudios de Posgrado e Investigación. Facultad de Odontología. Ciudad de México, México. ²Alumna Universidad Nacional Autónoma de México. División de Estudios de Posgrado e Investigación. Facultad de Odontología. Ciudad de México, México. ³Catedrático Universidad Nacional Autónoma de México. FES Zaragoza. Ciudad de México, México

RESUMEN

Caso clínico: este caso corresponde a un niño de diez años con síndrome de Down que presentaba en el mismo primer molar inferior permanente impactado taurodontismo, dilaceración y una lesión radiolúcida rodeándolo sugiriendo un quiste dentífero. Bajo condiciones ideales se habría llevado a cabo la descompresión/marsupialización para permitir la erupción del molar, pero se eligió la enucleación por la dilaceración radicular y riesgo de fractura durante la cirugía.

Discusión: se menciona el manejo del comportamiento para el diagnóstico y tratamiento del niño. Excepto por un breve periodo de parestesia no hubo complicaciones. Cinco meses después del procedimiento había una adecuada formación ósea.

PALABRAS CLAVE: Síndrome de Down. Quiste dentífero. Dilaceración. Taurodontismo.

INTRODUCCIÓN

Los niños con síndrome de Down (SD) presentan anomalías funcionales y anatómicas, muchas de ellas en la región orofacial. Las anomalías dentales más comunes son el taurodontismo, las rotaciones, la impactación dental o erupción

ABSTRACT

Case report: A ten year old boy with Down syndrome presented a radiolucent lesion suggesting a dentigerous cyst surrounding the crown of a taurodontic impacted permanent mandibular first molar with dilaceration. Under ideal circumstances decompression/marsupialization should have been performed to allow the eruption of the molar, but enucleation was elected because of the dilacerated roots and risk of a fracture during the procedure.

Discussion: Reference is made with regard to the behavior management for the successful diagnosis and treatment of this child. Except for a brief period of paresthesia, the post-operative course was uneventful. Five months after the procedure there was good bone formation.

KEY WORDS: Down syndrome. Dentigerous cyst. Dilaceration. Taurodontism.

ectópica, la hipodoncia, hiperdoncia o la microdoncia (1), así como irregularidades en la erupción dental (2). Las anomalías dentales en ellos son frecuentes pudiendo presentar un mismo niño más de una (1,3).

El taurodontismo es una anomalía dental en la cual hay una falta de la constricción a nivel de la unión cemento esmalte y la pulpa dental se encuentra agrandada a expensas de un desplazamiento hacia apical del piso pulpar; pueden presentarlo varios dientes en un mismo paciente (4). La prevalencia

reportada en niños en la población general varía entre 15% (5) y 1,4% (6) y se encuentra presente en más de la mitad de los niños con SD habiendo un reporte del 81% en niños con este síndrome en Turquía (1).

La dilaceración radicular puede deberse a trauma en el diente predecesor (7) y es una anomalía dental menos frecuente. Su prevalencia en adultos varía entre 7,2% (8) y 0,73% (9); en México la prevalencia encontrada por Ledesma-Montes et al. (10) es de 1,6%. Solo se encontró un reporte sobre la prevalencia de la dilaceración en personas con SD siendo de 0,95% (11), no habiendo reportes específicos en niños.

Los quistes dentígeros son quistes odontogénicos del desarrollo que se hallan más comúnmente durante la segunda década de la vida (12). En niños el 6,5% de las biopsias de lesiones orales y maxilofaciales corresponden a quistes dentígeros (13). Otros reportes indican que aproximadamente el 18% de todos los quistes odontogénicos corresponden a quistes dentígeros (14,15). Son cavidades quísticas que rodean la corona de un diente no erupcionado con la pared del quiste adherida al cuello del diente (16). La mayoría de estos quistes son asintomáticos y cuando son pequeños generalmente se identifican en radiografías al buscar la razón por la cual un diente no ha erupcionado. Las opciones de tratamiento dependen de varios factores, uno de los cuales es su tamaño. La enucleación se utiliza más comúnmente para quistes pequeños cuando hay bordes óseos y no se anticipa daño a estructuras adyacentes como por ejemplo el canal mandibular. Ya que el diente asociado al quiste se retira durante la enucleación este tratamiento puede considerarse agresivo, pero este es el tratamiento estándar (17). Para quistes más grandes se prefiere la marsupialización o descompresión (18) bajo la lógica de que al aliviar la presión intramural el tamaño del quiste se reduce por la aposición ósea (19). Se ha reportado la reducción casi completa de un quiste dos años después de la descompresión (20), y un incremento de casi el 50% en el volumen de hueso mineralizado después de un año de marsupialización (21). Una ventaja de estos tratamientos es que en pacientes jóvenes el diente impactado asociado con el quiste puede llegar a erupcionar (22,23) o puede favorecerse su erupción con tracción ortodóncica (24), por lo que se consideran tratamientos más conservadores (18,22).

Este reporte describe el caso de un niño de 10 años de edad con SD e hipotiroidismo con un quiste dentígero alrededor de un primer molar inferior taurodóntico y con dilaceración. Se señalan modificaciones en su manejo dada la condición sistémica del niño y las características del diente.

CASO CLÍNICO

Un niño de 10 años con trisomía 21 que ya había sido atendido previamente en el Departamento de Odontopediatría de la Universidad se presentó a la consulta. No había asistido a sus citas semestrales durante dos años por problemas familiares y de salud.

Los antecedentes médicos del niño incluían una cirugía para el cierre de un conducto arterioso permeable y un defecto del septum ventricular a la edad de seis años; además de hipotiroidismo congénito tratado con 100 mg diarios de levotiroxina.

La cara era simétrica y la exploración extraoral no reveló hallazgos patológicos. A la exploración intraoral se observó dentición mixta, múltiples restauraciones, apiñamiento de incisivos y la ausencia de un primer molar inferior izquierdo permanente; los otros molares permanentes ya habían erupcionado. El proceso alveolar se encontraba cubierto de encía sana y movable. No había obliteración o inflamación del vestíbulo bucal ni reporte de dolor espontáneo o a la masticación. La radiografía periapical reveló una zona radiolúcida alrededor del diente no erupcionado. La radiografía panorámica mostró una lesión esférica unilocular radiolúcida bien definida de 17 x 19 mm (3,23 cm²) que abarcaba desde la raíz mesial del segundo molar permanente al segundo premolar. Había un reborde esclerótico en el borde distal de la lesión que englobaba al primer molar inferior izquierdo taurodóntico que además tenía dilaceración radicular (Fig. 1). El borde inferior de la mandíbula era de 2 mm de grosor y se observaba que el canal mandibular había sido desplazado. El incisivo central inferior derecho también presentaba dilaceración radicular, y los segundos molares temporales así como el otro primer molar permanente también eran taurodónticos. El diagnóstico presuncional fue un quiste dentígero.

Se llevó a cabo una interconsulta con el departamento de cirugía maxilofacial. Ellos solicitaron una tomografía computarizada de haz cónico que mostró expansión de las láminas corticales y el desplazamiento del canal mandibular (Fig. 2).

Debido a las características del niño y del diente se planeó la enucleación del quiste y la extracción del diente. Dada su condición médica este niño también era paciente en una institución gubernamental de salud. La madre solicitó una segunda opinión en esa institución. El diagnóstico presuncional fue el mismo pero recomendaron la resección quirúrgica de toda la zona desde el segundo premolar hasta el canino. La madre eligió solo se realizara la enucleación del quiste.

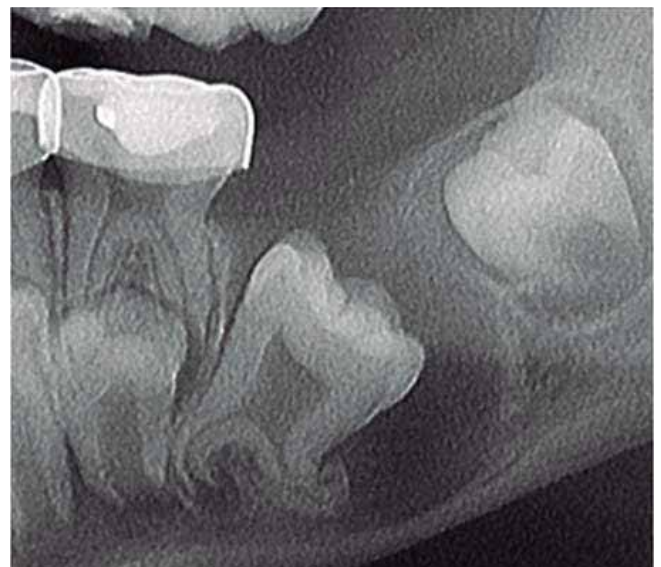

Fig. 1. Imagen recortada de la radiografía panorámica donde se observa el primer molar inferior izquierdo permanente taurodóntico y con dilaceración radicular. El borde inferior de la mandíbula es delgado y hay esclerosis del borde distal de la cavidad radiolúcida.

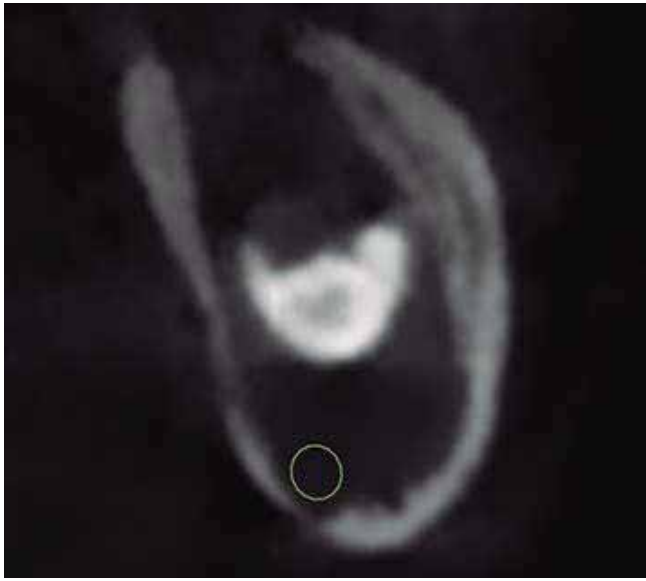

Fig. 2. Corte coronal de la tomografía de cono a través de la zona distal de la cavidad quística. La radio-opacidad corresponde a la cúspide del molar que está inclinado hacia distal; el quiste había expandido al hueso cortical y había desplazado el canal mandibular (indicado por un círculo).

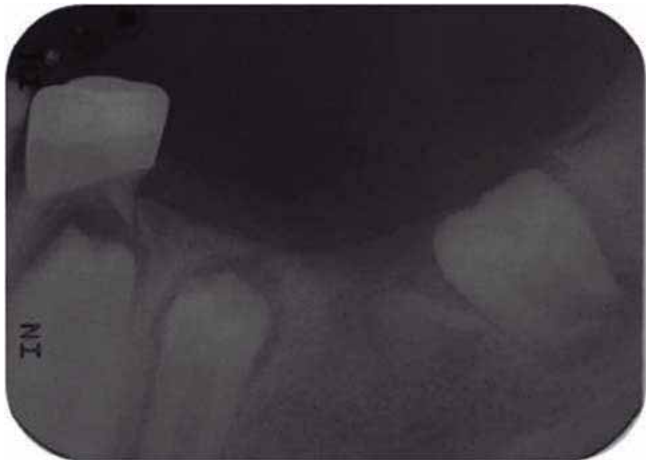

Fig. 3. Radiografía periapical cinco meses después de la enucleación.

El procedimiento se llevó a cabo bajo anestesia general. Se requirió la extracción del segundo molar inferior izquierdo temporal para poder llevar a cabo el adecuado acceso y curetaje del área; el procedimiento fue seguido con cierre de primera intención de la zona. Se analizó el espécimen quirúrgico y la evaluación histopatológica exhibió una cavidad quística rodeada de un epitelio escamoso estratificado no queratinizado con crestas interpapilares hiperplásicas. La cápsula era de tejido conectivo fibroso denso bien vascularizado con áreas de infiltrado inflamatorio crónico. Había signos de sangrado reciente e islas de restos epiteliales de Malassez. En base a estas características el diagnóstico definitivo fue el de un quiste dentígero con inflamación.

No se presentaron complicaciones posquirúrgicas y la sutura se retiró una semana después. A las ocho semanas la cicatrización era buena aunque la madre reportó que el niño se tocaba constantemente la zona con sus manos y que no tenía buen control al tomar líquidos. Se le informó que el niño tenía cierta parestesia y que disminuiría con el tiempo. En la cita de seguimiento cinco meses después la zona estaba cubierta de mucosa sana y ya no había parestesia. La radiografía periapical (Fig. 3) revelaba una adecuada formación ósea en la zona del defecto quirúrgico y que el premolar estaba próximo a erupcionar.

DISCUSIÓN

Las anomalías dentales son relativamente frecuentes. En una revisión de casi 5000 pacientes de entre 8 y 12 años de edad se reportó una prevalencia global de 21%; el 18% presentaba solo una anomalía, el 2,7% presentaban dos y solamente el 0,3% tenía más de dos anomalías (25). Los niños con síndromes tienden a presentar mayor número de anomalías dentales. El 60% de los pacientes con síndrome de Treacher Collins presentan anomalías dentales con 1 a 8 anomalías por paciente (26) y hay un caso reportado de un paciente con síndrome de displasia esquelética y anomalías dentales donde los incisivos presentan tres alteraciones: son opalescentes, con la cámara pulpar obliterada y con falta de raíces o raíces cortas (27). Cuoghi et al. (11) revisaron 105 radiografías panorámicas de pacientes con síndrome de Down entre 7 y 42 años de edad y encontraron anomalías dentales en el 50%, pero solamente el 1,9% de ellos presentaban 3 anomalías y en ningún caso se reportó fueron en el mismo diente. El caso presentado es especial ya que el mismo molar era taurodóntico, tenía la raíz dilacerada y además estaba rodeado por un quiste dentígero que había imposibilitado su erupción. No se encontró en la literatura un caso en un niño con SD con dos o tres anomalías en un mismo diente por lo que se compara con las anomalías dentales individuales.

Este niño presentaba taurodontismo en los segundos molares temporales y los primeros molares inferiores permanentes, lo cual corresponde a la alta prevalencia de esta anomalía en pacientes con SD (1). Se reporta que esta anomalía puede presentarse en varios dientes en un mismo paciente (4) pero solo hay un caso reportado en un niño con taurodontismo justo en segundos molares temporales y en molares permanentes, aunque en ese caso lo que llevó a su diagnóstico fue dolor dental por caries (28).

El motivo de la consulta fue la ausencia del primer molar inferior izquierdo. Aunque hay retraso en la erupción de primeros molares inferiores en niños con SD (2), se descartó un retraso ya que los otros primeros molares ya habían erupcionado y alcanzado el plano oclusal. Es poco frecuente la ausencia de primeros molares (29) y en todo caso es más común la ausencia bilateral que la unilateral (29) aún en niños con SD (30). Debido a esto se descartó la ausencia congénita del molar y se sospechó de algún tipo de obstrucción como un odontoma, un quiste o un tumor.

Las radiografías mostraron una lesión radiolúcida unilobular en el área del diente ausente. Las cinco lesiones radio-

lúcidas más comunes son el granuloma periapical, el quiste radicular, el quiste dentígero, un folículo dental hiperplásico o el queratociste odontogénico (31). Se descartaron el quiste periapical y el granuloma porque no había ningún diente temporal arriba de la lesión y el segundo molar inferior izquierdo tenía un corona de acero cromo pero no tratamiento pulpar ni signos o síntomas de patología pulpar. El diagnóstico prefuncional fue quiste dentígero, acorde a los criterios de la OMS (32), porque la lesión estaba asociada al primer molar inferior y porque la radiolucidez alrededor del diente era bien definida y mayor a 2,5 mm. La localización del quiste en la mandíbula y el hecho de ser niño coincide con lo que se reporta en la literatura en cuanto a prevalencia así como el que fue hallado sin haber causado mayores signos o síntomas como expansión visible o asimetría facial (12).

No hay reportes sobre el manejo de quistes dentígeros en niños con SD pero en general debe concordar con el tratamiento de quistes en niños. El tamaño del quiste dentígero estaba en los límites para haber sido tratado con una técnica de descompresión (19). Considerando la importancia de los primeros molares, sobre todo porque son importantes al masticar alimentos duros habría sido mejor llevar a cabo la marsupialización o descompresión para evitar el riesgo de daño al nervio mandibular que se encontraba desplazado y permitir la erupción del diente, pero los cuidados posoperatorios después de estos procedimientos son complicados especialmente en pacientes con discapacidad (19-21). Como se ha mencionado estas técnicas, en algunos casos, permiten la erupción del diente impactado, aunque el proceso es largo y depende de diferentes factores como la angulación y profundidad del diente, porcentaje de raíz formada y espacio para la erupción (23). En la literatura se reporta la posibilidad de facilitar la erupción del diente con ayuda de tracción ortodóntica (24). Sin embargo, tampoco se optó por esta opción por la dilaceración radicular del molar involucrado, otra de las anomalías dentales presentes en el SD (3), que se pudo haber originado por la presión del quiste aunque un incisivo también presentaba dilaceración. Esta condición puede evitar la erupción del diente requiriéndose la tracción ortodóntica y en algunos casos hasta la apicectomía para ayudar a que el diente llegue a erupcionar (33). Hay sin embargo, reportes de que en casos así existe el riesgo de resorción radicular o inclusive perforación de la lámina cortical (34).

El paciente había sido atendido por odontopediatras y había una buena relación y comportamiento, sin embargo, cuando el paciente fue revisado por los cirujanos maxilofaciales cambió su actitud y comportamiento. Los odontopediatras por lo tanto, estuvieron presentes para una consulta más relajada y amigable. Aun así, debido a su temor y al riesgo de una posible fractura mandibular en el caso de que el niño se moviera abruptamente durante el procedimiento quirúrgico éste se realizó bajo anestesia general.

El SD es la causa más frecuente de discapacidad intelectual (35). Su cociente intelectual se relaciona con su cooperación en el consultorio dental aunque no todos los casos son iguales (35). Los viejos estereotipos de SD no son fieles y ahora se sabe que hay grandes diferencias en su temperamento y comportamiento (36,37). Generalmente tienen una actitud abierta y positiva (36) y pueden ser tratados en un consulto-

rio dental (38) pero se requiere una preparación especial para un tratamiento exitoso. En las consultas dentales rutinarias deben utilizarse diferentes técnicas de manejo del comportamiento como decir-mostrar-hacer y la desensibilización, el refuerzo positivo y la distracción (35,39,40). La distracción es una técnica para desviar la atención del paciente de lo que él considera desagradable. El lenguaje figurativo o uso de imágenes, los juguetes y la conversación pueden disminuir la percepción de desagrado y evitar el comportamiento negativo (39). A los niños con SD de 6 a 12 años de edad además del decir-mostrar-hacer, se les debe dar una buena explicación de lo que se hará, se debe de alabar el buen comportamiento y puede requerirse el control de voz para su cooperación (40).

En este caso, se utilizó la imitación por modelamiento para los procedimientos diagnósticos (radiografías y tomografía). Se le mostró al niño la posición requerida y se le indicó que tenía que quedarse quieto. Se utilizó una analogía del ortopantomógrafo y del aparato de la tomografía con una nave espacial y se le dijo que podría aparecerse un súper héroe pero que para poderlo ver tenía que fijar la vista en un punto determinado. Esto ayudó a que se quedara quieto.

CONCLUSIONES

1. Este caso es raro y especial ya que un mismo molar presentaba tres anomalías dentales, taurodontismo, dilaceración y un quiste dentígero.
2. En los niños con SD son frecuentes una o varias anomalías dentales por lo que siempre deben buscarse y descartarse estas alteraciones.
3. En los niños con SD se requiere una atención especial así como posibles modificaciones en los procedimientos clínicos.
4. Ellos requieren una supervisión dental cercana ya que sus problemas dentales pueden ser dejados de lado por otro tipo de problemas.

AGRADECIMIENTO

Al paciente presentado en este caso y a sus papás quienes dieron el consentimiento informado para la publicación del caso.

CORRESPONDENCIA:

Ana Ma. Wintergerst
Av. Universidad, 3000, DEPEI, Facultad de Odontología
Col. Copilco Universidad. México 04510, México
e-mail: anawintergerst@yahoo.com

BIBLIOGRAFÍA

1. Sekerci AE, Cantekin K, Aydinbelge M, Ucar F. Prevalence of dental anomalies in the permanent dentition of children with Down syndrome. *J Dent Child (Chic)* 2014;81(2):78-83.
2. Jara L, Ondarza A, Blanco R, Valenzuela C. The sequence of eruption of the permanent dentition in a Chilean sample with Down's syndrome. *Arch Oral Biol* 1993;38(1):85-9.

3. de Moraes ME, de Moraes LC, Dotto GN, Dotto PP, dos Santos LR. Dental anomalies in patients with Down syndrome. *Braz Dent J* 2007;18(4):346-50.
4. Mohan RP, Verma S, Agarwal N, Singh U. Taurodontism. *BMJ Case Rep* 2013.
5. Baron C, Houchmand-Cuny M, Enkel B, Lopez-Cazaux S. Prevalence of dental anomalies in French orthodontic patients: A retrospective study. *Arch Pediatr* 2018;25(7):426-30.
6. Yassin SM. Prevalence and distribution of selected dental anomalies among Saudi children in Abha, Saudi Arabia. *J Clin Exp Dent* 2016;8(5):e485-90.
7. de Amorim CS, Americano GCA, Moliterno LFM, de Marsillac MWS, Andrade MRT, Campos V. Frequency of crown and root dilaceration of permanent incisors after dental trauma to their predecessor teeth. *Dent Traumatol* 2018;34(6):401-5.
8. Nabavizadeh M, Sedigh Shamsi M, Moazami F, Abbaszadegan A. Prevalence of root dilaceration in adult patients referred to Shiraz dental school (2005-2010). *J Dent (Shiraz)* 2013;14(4):160-4.
9. Fuentes R, Farfán C, Astete N, Navarro P, Arias A. Distal root curvatures in mandibular molars: analysis using digital panoramic X-rays. *Folia Morphol (Warsz)* 2018;77(1):131-7.
10. Ledesma-Montes C, Hernández-Guerrero JC, Jiménez-Farfán MD. Frequency of dilaceration in a Mexican school-based population. *J Clin Exp Dent*. 2018;10(7):e665-7.
11. Cuoghi OA, Topolski F, Perciliano de Faria L, Occhiena CM, Ferreira ND, Ferlin CR, et al. Prevalence of dental anomalies in permanent dentition of Brazilian individuals with Down syndrome. *Open Dent J* 2016;10:469-73.
12. Sridevi K, Kaushik A, Ramaswamy P, Manjula M, Vinod VC, Aravinda K. Dentigerous cysts of maxillofacial region- clinical, radiographic and biochemical analysis. *Kathmandu Univ Med J (KUMJ)* 2015;13(49):8-11.
13. Prosdócimo ML, Agostini M, Romañach MJ, de Andrade BA. A retrospective analysis of oral and maxillofacial pathology in a pediatric population from Rio de Janeiro-Brazil over a 75-year period. *Med Oral Patol Oral Cir Bucal* 2018;23(5):e511-7.
14. Kilinc A, Gundogdu B, Saruhan N, Yalcin E, Ertas U, Urvasizoglu G. Odontogenic and nonodontogenic cysts: An analysis of 526 cases in Turkey. *Niger J Clin Pract* 2017;20(7):879-83.
15. Deepthi PV, Beena VT, Padmakumar SK, Rajeev R, Sivakumar R. A study of 1177 odontogenic lesions in a South Kerala population. *J Oral Maxillofac Pathol* 2016;20(2):202-7.
16. Shear M. Cysts of the jaws: recent advances. *J Oral Pathol* 1985;14(1):43-59.
17. Arjona-Amo M, Serrera-Figallo MA, Hernández-Guisado JM, Gutiérrez-Pérez JL, Torres-Lagares D. Conservative management of dentigerous cysts in children. *J Clin Exp Dent* 2015;7(5):e671-4.
18. Moturi K, Puvvada D, Kotha PR. A novel, minimally invasive technique in the management of alarge cyst involving the maxilla in a child: a case report. *Cureus* 2018;10(4):e2503.
19. Anavi Y, Gal G, Miron H, Calderon S, Allon DM. Decompression of odontogenic cystic lesions: clinical long-term study of 73 cases. *Oral Surg Oral Med Oral Pathol Oral Radiol Endod* 2011;112(2):164-9.
20. Lizio G, Ferraioli L, Melini M, Marchetti C. Long-term investigation of decompression as a definitive treatment for mandibular cysts associated with impacted third molars. *J Am Dent Assoc* 2018;149(11):953-9.
21. Gendviliene I, Legrand P, Nicolielo LFP, Sinha D, Spaey Y, Politis C, Jacobs R. Conservative management of large mandibular dentigerous cysts with a novel approach for follow up: two case reports. *Stomatologija* 2017;19(1):24-32.
22. Sahin O. Conservative management of a dentigerous cyst associated with eruption of teeth in a 7-year-old girl: a case report. *J Korean Assoc Oral Maxillofac Surg* 2017;43(Suppl 1):S1-5.
23. de Carvalho IK, Luna AH. Spontaneous eruption of premolar associated with a dentigerous cyst. *Case Rep Dent* 2016;2016:5323978.
24. Abu-Mostafa N, Abbasi A. Marsupialization of a large dentigerous cyst in the mandible with orthodontic extrusion of three impacted teeth. A case report. *J Clin Exp Dent* 2017;9(9):e1162-6.
25. Laganà G, Venza N, Borzabadi-Farahani A, Fabi F, Danesi C, Cozza P. Dental anomalies: prevalence and associations between them in a large sample of non-orthodontic subjects, a cross-sectional study. *BMC Oral Health* 2017;17(1):62.
26. da Silva Dalben G, Teixeira das Neves L, Ribeiro Gomide M. Oral health status of children with Treacher Collins syndrome. *Spec Care Dentist* 2006;26(2):71-5.
27. Kantaputra PN. A newly recognized syndrome of skeletal dysplasia with opalescent and rootless teeth. *Oral Surg Oral Med Oral Pathol Oral Radiol Endod* 2001;92(3):303-7.
28. Rao A, Arathi R. Taurodontism of deciduous and permanent molars: report of two cases. *J Indian Soc Pedod Prev Dent* 2006;24(1):42-4.
29. Goya HA, Tanaka S, Maeda T, Akimoto Y. An orthopantomographic study of hypodontia in permanent teeth of Japanese pediatric patients. *J Oral Sci* 2008;50(2):143-50.
30. Andersson EM, Axelsson S, Austeng ME, Øverland B, Valen IE, Jensen TA, et al. Bilateral hypodontia is more common than unilateral hypodontia in children with Down syndrome: a prospective population-based study. *Eur J Orthod* 2014;36(4):414-8.
31. Becconsall-Ryan K, Love RM. Range and demographics of radiolucent jaw lesions in a New Zealand population. *J Med Imaging Radiat Oncol* 2011;55(1):43-51.
32. Kramer IRH, Pindborg JJ, Shear M. *Histological typing of odontogenic tumours*. 2nd ed. Berlin: World Health Organization, Springer-Verlag; 1992. pp. 34-42.
33. Osório LB, Ferrazzo VA, Serpa G, Ferrazzo KL. Apicotomy as treatment for failure of orthodontic traction. *Case Rep Dent* 2013;2013:168232.
34. Chang NY, Park JH, Kim SC, Kang KH, Cho JH, Cho JW, et al. Forced eruption of impacted maxillary central incisors with severely dilacerated roots. *Am J Orthod Dentofacial Orthop* 2016;150(4):692-702.
35. Cetrullo N, Cocchi S, Guadagni MG, Piana G. Pain and anxiety control in Down syndrome. *Minerva Stomatol* 2004;53(11-12):619-29.
36. Patterson B. Problemas de conducta en las personas con síndrome de Down [Behavior problems in persons with Down syndrome]. *Rev Síndrome Down* 2004;21:99-102.
37. Dykens EM, Kasari C. Maladaptive behavior in children with Prader-Willi syndrome, Down syndrome, and nonspecific mental retardation. *Am J Ment Retard* 1997;102(3):228-37.
38. American Academy of Pediatric Dentistry. *Guideline on Management of Dental Patients with Special Health Care Needs*. *Pediatr Dent* 2016;38(6):171-6.
39. Ministerio de Salud. *Salud oral integral para menores de 20 años en situación de discapacidad que requieren cuidados especiales en odontología [Oral health for minors under 20 year of age with a disability in need of special dental care]*. Santiago: Minsal 2012. Disponible en: <http://web.minsal.cl/portal/url/item/dc49f68e-22ca1764e04001016401282c.pdf>. Consultado: 2017-11-29.
40. Mayoral-Trías MA, Blanco-Delgado J, Brau-Maire I, López- Jiménez J, Silvestre-Donat FJ, Borrel-Martínez JM. Atención bucodental y síndrome de Down [Oral and dental care in Down syndrome]. 2014. *Fundación Catalana Síndrome de Down*. Disponible en: http://www.sindromedown.net/wp-content/uploads/2014/09/97L_guiaodontologia4def.pdf. Consultado: 2017-11-2

Clinical Case

Multiple dental anomalies: taurodontism, dilaceration and dentigerous cyst in a molar of a child with Down syndrome: case report

WINTERGERST A^{1,3}, MAURICIO-ALANIS L², LÓPEZ-MORALES PM¹

¹Professor of the Universidad Nacional Autónoma de México. Department of Research and Postgraduate Studies. Faculty of Dentistry. Mexico City, Mexico. ²Student at the Universidad Nacional Autónoma de México. Department of Research and Postgraduate Studies. Faculty of Dentistry. Mexico City, Mexico. ³Professor at the Universidad Nacional Autónoma de México. FES Zaragoza. Mexico City, Mexico

ABSTRACT

Case report: A ten year old boy with Down syndrome presented a radiolucent lesion suggesting a dentigerous cyst surrounding the crown of a taurodontic impacted permanent mandibular first molar with dilaceration. Under ideal circumstances decompression/marsupialization should have been performed to allow the eruption of the molar, but enucleation was elected because of the dilacerated roots and risk of a fracture during the procedure.

Discussion: Reference is made with regard to the behavior management for the successful diagnosis and treatment of this child. Except for a brief period of paresthesia, the post-operative course was uneventful. Five months after the procedure there was good bone formation.

KEY WORDS: Down syndrome. Dentigerous cyst. Dilaceration. Taurodontism.

INTRODUCTION

Children with Down syndrome (DS) present functional and anatomic anomalies, many in the orofacial region. The most common dental anomalies are taurodontism, rotation, impacted teeth or ectopic eruption, hypodontia, hyperdontia or microdontia (1) as well as irregularities in tooth eruption (2). Dental anomalies are common in these children and more than one can be found in the same child (1,3).

Taurodontism is an anomaly in which there is a lack of constriction at the cemento enamel junction and the dental

RESUMEN

Caso clínico: este caso corresponde a un niño de diez años con síndrome de Down que presentaba en el mismo primer molar inferior permanente impactado taurodontismo, dilaceración y una lesión radiolúcida rodeándolo sugiriendo un quiste dentígero. Bajo condiciones ideales se habría llevado a cabo la descompresión/marsupialización para permitir la erupción del molar, pero se eligió la enucleación por la dilaceración radicular y riesgo de fractura durante la cirugía.

Discusión: se menciona el manejo del comportamiento para el diagnóstico y tratamiento del niño. Excepto por un breve periodo de parestesia no hubo complicaciones. Cinco meses después del procedimiento había una adecuada formación ósea.

PALABRAS CLAVE: Síndrome de Down. Quiste dentígero. Dilaceración. Taurodontismo.

pulp is enlarged at the expense of an apical displacement of the pulpal floor. It may be present in several teeth in the same patient (4). The prevalence reported in children in the general population varies between 15% (5) and 1.4% (6) and it is present in more than half the children with DS and it has been reported in 81% of the children with this syndrome in Turkey (1).

Root dilaceration can be due to trauma to the predecessor (7) and it is a less common dental anomaly. The prevalence in adults varies between 7.2% (8) and 0.73% (9). In Mexico the prevalence found by Ledesma-Montes et al. (10) was 1.6%.

Only one report on the prevalence of dilaceration in people with DS was found and is 0.95% (11) and no report specifically in children was found.

Dentigerous cysts are developmental odontogenic cysts that are found more commonly during the second decade of life (12). In children 6.5% of the biopsies of oral and maxillofacial lesions correspond to dentigerous cysts (13). Other reports indicate that approximately 18% of all odontogenic cysts correspond to dentigerous cysts (14,15). They are cystic cavities that enclose the crown of an unerupted tooth with the cyst wall attaching to the neck of the tooth (16). Most of these cysts are asymptomatic and if small they are usually discovered after radiographic films are taken to determine the reason for failure of a tooth to erupt. Treatment options depend on several factors, one of which is size. Enucleation is most commonly used for small cysts when there are bony boundaries and no damage to adjacent structures such as the mandibular canal is anticipated. Since the associated tooth is removed during the enucleation, this treatment to a certain extent can be considered aggressive, but this is the standard treatment (17). For larger cysts, marsupialization or decompression is preferred (18) based on the logic that by releasing the intramural pressure cyst size is reduced by gradual bony apposition (19). And almost complete reduction of a cyst has been reported two years after decompression (20), and also an increase in nearly 50% in the volume of mineralized bone a year after marsupialization (21). An advantage of these treatments is that the impacted tooth associated with the cyst may erupt in young patients (22,23) or eruption may be encouraged with orthodontic traction (24) and these are considered more conservative treatments (18,22).

This report describes the case of a 10 year old boy with DS and hypothyroidism who presented a dentigerous cyst around a taurodontic lower first molar with dilaceration. Modifications in its management due to the systemic condition of this child and the features of the tooth are highlighted.

CASE REPORT

A 10 year old boy with trisomy 21 who had been previously treated at the Department of Pediatric Dentistry of the University requested a check-up. He had not attended his regular 6 month follow up visits for two years because of family and health issues.

His medical history included surgical closure of a patent ductus arteriosus and a ventricular septal defect when he was six year old. The patient has congenital hypothyroidism treated with levothyroxine (100 mg daily).

His face was symmetrical and the extra oral exam did not reveal any pathological findings. The intraoral exam revealed a mixed dentition, multiple restorations, incisal crowding and a missing permanent lower left first molar. The other permanent molars had already erupted. The alveolar process was covered by healthy and freely movable mucosa. No obliteration or swelling of the buccal vestibule was seen. There was no report of spontaneous pain or pain when chewing. A periapical radiograph revealed a radiolucent area surrounding the unerupted tooth. The panoramic radiograph displayed a spheri-

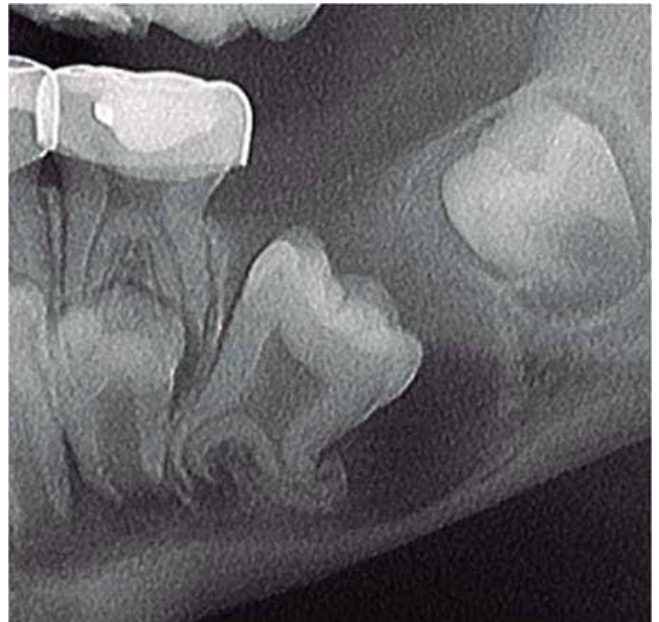

Fig. 1. Cropped image of the panoramic radiograph showing the taurodontic permanent lower left first molar with dilacerated roots. The lower border of the mandible is thin and the distal edge of the radiolucent cavity is sclerotic.

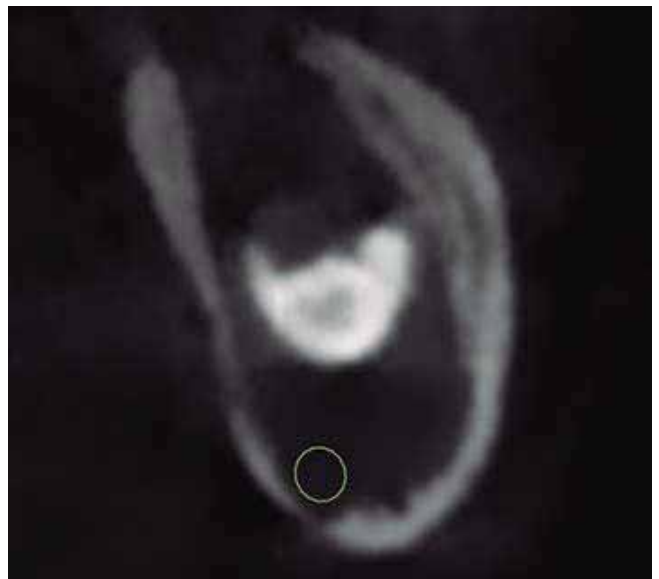

Fig. 2. Coronal section of the CT Scan through the distal portion of the cystic cavity. The radiopacity is the cusp of the distally inclined molar; the cyst had expanded the cortical bone and displaced the mandibular canal (indicated by a circle).

cal 17 x 19 mm (3.23 cm²) well-defined, unilocular, radiolucent lesion, extending from the mesial root of the second permanent molar to the second premolar. There was a sclerotic border in the distal edge of the lesion which enclosed a taurodontic permanent lower left first molar which also had dilacerated roots (Fig. 1). The lower rim of the mandible was 2 mm thick and

the mandibular canal seemed displaced. The lower right central incisor also had a dilacerated root. The primary second molars and the other presumptive first molar were also taurodontic. A presumptive diagnosis of a dentigerous cyst was made.

An interconsultation was carried out with the Department of Maxillofacial Surgery. They requested a cone beam CT which displayed expansion of the cortical plates and displacement of the mandibular canal (Fig. 2).

Due to the child's and tooth's features the enucleation of the cyst and extraction of the tooth was planned. This boy was also seen regularly at a government health agency institution, because of his medical condition. The mother requested a second opinion at that institution. They gave her the same presumptive diagnosis but recommended surgical resection involving the area from the second molar to the canine. The mother elected the enucleation of the cyst.

The procedure was performed under general anesthesia. Extraction of the primary lower left second molar was required for adequate access and curettage of the area; the procedure was followed by primary closure of the wound. The surgical specimen was analyzed and the histopathological evaluation exhibited a cystic cavity lined by non-keratinized stratified squamous epithelium with hyperplastic rete ridges. The capsule was a well vascularized dense fibrous connective tissue with areas of chronic inflammatory infiltrate. Signs of recent bleeding and islands of epithelial rests of Malassez were found. Based on these features, the final diagnosis was an inflamed dentigerous cyst.

The post-operative course was uneventful and the suture was removed a week later. The exam eight weeks later exhibited good healing although the mother reported that the child did not have good control when drinking liquids and that he was constantly touching the area with his hands. She was informed that he had some paresthesia and that it would decrease with time. At the follow-up five months later, the area was covered by healthy mucosa and there was no more paresthesia. A dentoalveolar X-ray (Fig. 3) revealed bone formation in the area of the surgical defect and that the premolar that was close to eruption.

DISCUSSION

Dental anomalies are relatively common. A global prevalence of 21% was reported, in a review of nearly 5,000 patients aged between 8 and 12 years. Eighteen per cent had only one anomaly, 2.7% had two and only 0.3% had more than two dental anomalies. 60% of the patients with Treacher Collins have dental anomalies with 1 to 8 anomalies per patient (26) and there is a report of a case of a patient with skeletal dysplasia and dental anomalies syndrome where the incisors had three disturbances: they were opalescent, with obliterated pulp chambers and with short or a lack of roots (27). Cuoghi et al. (11) reviewed 105 panoramic radiographs of 7 to 42 years old patients with Down syndrome finding dental anomalies in 50%, but there were 3 anomalies in only 1.9% and in none of the cases reported these were in the same tooth. The case presented is special as the same molar was taurodontic, with a dilacerated root and in addition it was sur-

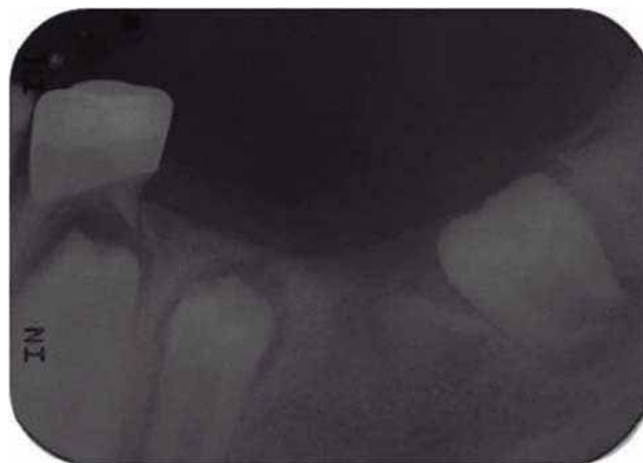

Fig. 3. Periapical radiograph five months after the enucleation.

rounded by a dentigerous cyst that had made eruption impossible. We were unable to find a report of a child with DS with two or three anomalies in the same tooth and for this reason it is compared with individual tooth anomalies.

This boy had taurodontism of the primary second molars and of the permanent lower first molars, which corresponds with the high prevalence of this anomaly in patients with DS (1). It has been reported that this anomaly can present in several teeth in the same patient (4) but only one case has been reported in a child with taurodontism in precisely the primary second molars and permanent molars, although in that case what led to the diagnosis was a tooth ache due to caries (28).

Concern in this case was the missing lower left first molar. Although there is a delay in the eruption of lower first molars in DS children (2), a delay was discarded because the other first molars had already erupted and reached the occlusal plane. Missing first molars are rare (29) and in any case bilateral missing teeth are more common than unilateral missing teeth (29) even in children with DS (30). A congenitally missing molar was therefore discarded and some type of obstruction such as an odontoma, a cyst or a tumor was suspected.

The radiographs displayed a unilocular radiolucent lesion in the area of the missing tooth. The five most common radiolucent jaw lesions are the periapical granuloma, the radicular cyst, the dentigerous cyst, a hyperplastic dental follicle and the odontogenic keratocyst (31). A periapical granuloma or radicular cyst were discarded because there was no overlying deciduous tooth and the lower left second molar had a stainless steel crown but no pulp treatment and no signs or symptoms of pulpal pathosis. The lesion was provisionally diagnosed as a dentigerous cyst because it was clearly related to the lower first molar, and because the radiolucent area around the tooth was well defined and wider than 2.5 mm complying with WHO criteria (32). The location of the cyst in the mandible and the fact that it was in a child concurs with what is reported in the literature with regard to the prevalence as well as to the fact that there were no considerable signs or symptoms such as visible expansion or facial asymmetry (12).

There are no reports on the management of dentigerous cysts in children with DS but in general it should follow

the treatment of cysts in children. The size of the dentigerous cyst was in the borderline to have been treated with a decompression technique (19). Considering the importance of first molars, since hard foods are chewed mostly with these teeth it would have been better to perform marsupialization or decompression as well as to avoid damage to the mandibular nerve, which was displaced, and to allow eruption of the tooth, but post operative care after these procedures is difficult especially in handicapped patients (19-21). As mentioned, these techniques in some cases allow eruption of the impacted tooth although the process is long and it depends on different factors such as angulation and depth of the tooth, percentage of root formation and eruption space (23). In the literature, the possibility of facilitating the eruption of the tooth with the help of orthodontic traction has been reported (24). However, this was not elected also because of the dilaceration of the molar which may have been caused by pressure from the cyst although an incisor was also dilacerated. Dilaceration is another of the tooth anomalies present in Down syndrome (3). Root dilaceration may impede eruption requiring orthodontic traction and in some cases even apicoectomy to aid the tooth into position in the dental arch (33). However, there are reports that in cases like this there is a risk of root resorption or even perforation of the cortical plate (34)

The patient had been treated by pediatric dentists and there was good rapport and behavior, however, when the patient was seen by the maxillofacial surgeons his behavior and attitudes changed. The pediatric dentists were present to help to make it a more relaxed and enjoyable dental visit. Nonetheless, because of his fear as well as the risk of a possible mandibular fracture if he moved abruptly during the surgical procedure, it was performed under general anesthesia.

DS is the most frequent cause of intellectual disability (35). Their IQ is related to their cooperation at a dental office although there is variability (35). Old stereotypes of DS patients are not accurate and it is now known they have ample differences in temperament and behavior (36,37). They generally have an open and positive attitude (36) and may be

treated at dental clinics (38) but require preparation for a successful treatment. Different behavior management techniques such as tell-show-do, desensitization, positive reinforcement and distraction should be used in the dental office (35,39,40). Distraction is a technique to detract patients' attention from what is considered unpleasant. Imagery, toys and conversation can lower the perception of dislike and avoid negative behavior (39). Besides, tell-show-do, six to 12 year old children with DS should be given a good explanation of what will be done, good behavior should be praised and voice control may be needed for cooperation (40).

In this case, modeling by imitation was used for the diagnostic procedures (radiographs and CT scan). The child was shown the position needed and was told he had to stay still. An analogy of the ortopantograph and the CT scanner was made to a spaceship and the patient was told that a super hero could appear but that he had to fix and maintain his eyesight at a certain point to be able to see him. This helped him stay still.

CONCLUSION

1. This case is both rare and special as a single molar had three dental anomalies, taurodontism, dilaceration and a dentigerous cyst.
2. It is common for children with DS to have one or several dental anomalies and these should be investigated and ruled out.
3. Special attention as well as changes in the clinical procedures may be needed in children with DS.
4. They require close dental supervision since dental problems may be neglected because of other issues.

ACKNOWLEDGEMENTS

We would like to thank the patient presented in this case and his parents for having given their informed consent for publication.

Caso Clínico

Técnica modificada de sello oclusal para la restauración de dientes permanentes jóvenes con tratamiento endodóntico: a propósito de un caso

M. Á. ROSALES BERBER¹, R. VELÁZQUEZ RODRÍGUEZ², J. A. GARROCHO RANGEL¹, A. DE JESÚS POZOS GUILLÉN¹, M. S. RUIZ RODRÍGUEZ¹, R. MÁRQUEZ PRECIADO¹

¹Catedrático y ²Alumno del Posgrado en Estomatología Pediátrica. Facultad de Estomatología. Universidad Autónoma de San Luis Potosí. San Luis Potosí, México

RESUMEN

La técnica de sello oclusal (SO) permite la reproducción de los detalles anatómicos de la cara oclusal de molares permanentes tratados endodónticamente para conseguir una restauración más precisa y detallada. Esta técnica consiste en la obtención de una mini impresión de la cara oclusal antes de realizar la cavidad o apertura del molar afectado. El sello reproduce fielmente la anatomía original de la cara oclusal del diente afectado antes de ser tratado. El objetivo del presente artículo es describir una modificación de la técnica SO, utilizando una corona preformada de acero inoxidable comercial para la obtención de la impresión inicial y la posterior restauración de un primer molar superior permanente tratado con endodoncia, en un paciente de 13 años de edad. El seguimiento del caso se llevó a cabo durante 6 meses, encontrándose la restauración en buenas condiciones estéticas y funcionales.

PALABRAS CLAVE: Sello oclusal. Restauración de la cara oclusal. Corona de acero inoxidable. Molares permanentes tratados endodónticamente.

INTRODUCCIÓN

La cara oclusal de un molar primario o permanente es la superficie más susceptible para el desarrollo de lesiones cariosas debido a su compleja morfología que permite una mayor acumulación de placa dentobacteriana o biofilm y a

ABSTRACT

The occlusal stamp technique (OS) allows the reproduction of the anatomy of the occlusal surface of endodontically treated permanent molars when these require restoring, achieving a more precise and exact restoration. The technique consists in taking a mini impression of the occlusal surface before making the aperture of the affected tooth. The stamp faithfully reproduces the original anatomy of the occlusal surface of the tooth before being treated. The aim of this article was to describe a modification of the OS technique, using a commercial preformed stainless steel crown for the initial impression and the subsequent endodontic restoration of an upper permanent first molar tooth in a 13 years old patient. The case follow-up was carried out over 6 months.

KEY WORDS: Occlusal stamp. Occlusal surface restoration. Stainless steel crown. Permanent molars endodontically treated.

la dificultad para un cepillado adecuado (1-3). Debido a esta compleja anatomía, su restauración se vuelve un aspecto difícil, ocasionando que no se reestablezcan adecuadamente las funciones masticatorias y estéticas y que exista una reducción significativa en la longevidad de la restauración (3-5). El principal objetivo de una restauración oclusal es devolver la forma, función, anatomía y oclusión del diente afectado. Comparado con las restauraciones indirectas, en las que el contacto, contorno y oclusión se desarrollan adecuadamente

en el laboratorio de prótesis, las restauraciones directas plantean diversos desafíos para la consecución de estos mismos objetivos intraoralmente. Las diferentes matrices disponibles para elaborar restauraciones metálicas y no metálicas permiten lograr el contorno y el contacto de las superficies proximales; sin embargo, no consiguen obtener una oclusión precisa. Es por ello que la rehabilitación de la cara oclusal requiere de gran destreza manual y habilidad, para evitar la generación de discrepancias oclusales. Además, el grado de porosidades presentes en la restauración final se reduce considerablemente. Esto se debe al hecho de que la matriz del sello ejerce presión sobre el material compuesto, lo que disminuye la formación de microburbujas y la interferencia del oxígeno con la polimerización de la capa final del material compuesto dando como resultado un terminado de la superficie oclusal más que con los abrasivos, factores determinantes importantes para el éxito a largo plazo de las restauraciones compuestas (6-8).

Con frecuencia, las lesiones cariosas profundas provocan una importante destrucción de los tejidos duros, desfigurando así la anatomía oclusal del diente afectado. Sin embargo, en algunas ocasiones ocurre que la caries solo afecta a la estructura dentinaria, dejando al esmalte prácticamente intacto. Es en estos casos es cuando se indica la técnica del sello oclusal, también conocida como técnica de la réplica, técnica de sello en microbrush, o stamp technique, propuesta por el Dr. Waseem Riaz (Gran Bretaña) (9). Esta nueva técnica de restauración directa de resina compuesta permite obtener la topografía oclusal precisa y con facilidad, y consiste en la fabricación de un sello oclusal que registra la anatomía oclusal de los dientes posteriores antes de la preparación cavitaria (10). La técnica se indica principalmente en aquellos casos en los que el esmalte oclusal está intacto pero hay caries presente debajo del tejido sano con crestas marginales intactas y una anatomía oclusal ideal (7,11,12). Este procedimiento ofrece las ventajas de rapidez en su elaboración y gran facilidad para realizar restauraciones con una anatomía ideal, con menos ajustes de terminación (13). Además, la cantidad de porosidades y microburbujas presentes en la restauración final se reduce considerablemente (12).

CASO CLÍNICO

Paciente masculino de 13 años que acudió a la Clínica de la Especialidad en Estomatología Pediátrica (Facultad de Estomatología, Universidad Autónoma de San Luis Potosí, México) remitido por un endodoncista particular de la localidad, para restauración de un primer molar superior derecho permanente tratado endodónticamente (Fig. 1).

En sus antecedentes perinatales es producto de la tercera gesta de madre de 27 años de edad, parto eutócico a las 40 semanas de gestación, sin complicaciones y peso 2.930 kg y midió 51 cm al nacimiento.

Recibió alimentación por seno materno hasta los 7 meses de edad, inicia ablactación a los 6 meses de vida y cuenta con el esquema de vacunación completo de acuerdo a su edad. En sus antecedentes personales patológicos no se reporta ninguno de importancia.

Como antecedentes odontológicos refiere haber presentado dolor espontáneo y nocturno en el primer molar permanente

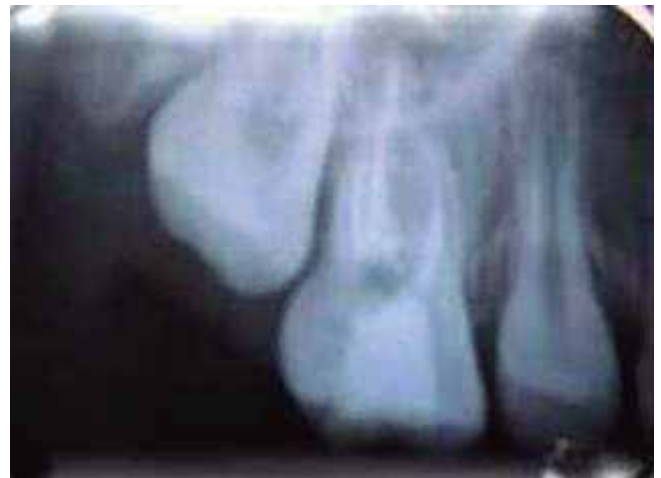

Fig. 1. Radiografía preoperatoria de primer molar superior derecho permanente tratado con endodoncia.

superior derecho (1.6) que requirió tratamiento endodóntico, el cual fue realizado en consulta particular y remitido para su rehabilitación a la clínica de nuestro postgrado.

A la exploración clínica intraoral se observó dentición mixta tardía, clase I molar bilateral con apiñamiento, mucosas con adecuada coloración e hidratación y la restauración temporal en el molar en cuestión (Figs. 2A, 2B y 2C).

A continuación, se describe el procedimiento empleado para la confección del sello oclusal y la rehabilitación completa del molar afectado:

1. Se seleccionó el tamaño de la corona de acero inoxidable (3M ESPE. Monterrey NL, México).
2. Se colocó resina fluida (Filtek™ Z350XT Flow 3M ESPE, México) sobre la cara oclusal de la corona y se polimerizó para obtener una mini impresión de ésta, utilizando un microbrush como soporte y se marcó la cara vestibular como guía para la colocación en el órgano dentario (Fig. 3).
3. Se procedió al aislamiento absoluto del molar con dique de hule. Se retiró la restauración temporal y se colocó una base de ionómero de vidrio (Vitrebond™ 3M ESPE, México) (Fig. 4A).
4. A continuación, se obturó el molar de la forma convencional (grabado del esmalte y adhesivo dentinario), colocando y fotopolimerizando la resina por capas subsiguientes (Fig. 4B).
5. Luego de aplicar la última capa de resina, y antes de fotopolimerizar, se colocó una cinta de teflón blanca. Sobre esta cinta se posicionó cuidadosamente el sello oclusal con presión ligera, para que esta última capa se conformara de acuerdo a la anatomía del sello (Fig. 4C).
6. Se retiró cuidadosamente el sello oclusal de teflón. Se eliminaron los excedentes de resina y con un pincel se alisaron los bordes de la resina y se fotopolimerizó la última capa. Se obtuvo así una excelente reproducción anatómica de la cara oclusal. Por último se identificaron los puntos altos de la restauración con papel de articular y se rectificaron. En las siguientes imágenes se observa el resultado final (Figs. 5A y 5B).

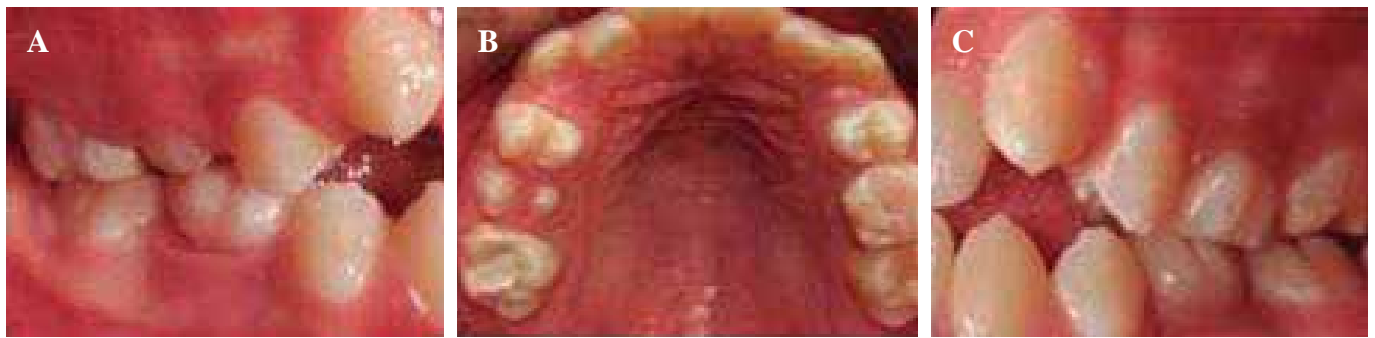

Fig. 2. A. Clase Molar I derecha. B. Arcada superior con restauración temporal en primer molar permanente superior derecho. C. Clase I molar izquierda.

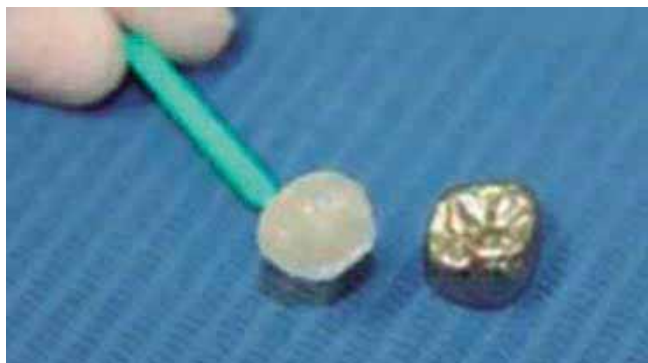

Fig. 3. Impresión de la cara oclusal de la corona de acero cromo performada con resina fluida (Filtek™ Z350XT Flow 3M).

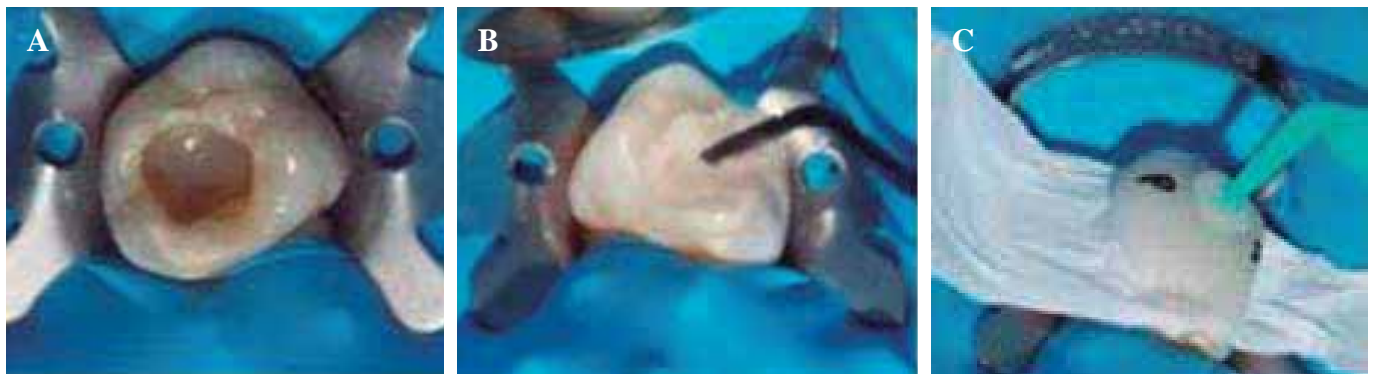

Fig. 4. A. Aislamiento absoluto. Retiro de la restauración temporal y colocación de una base de ionómero de vidrio (Vitrebond 3M ESPE, México). B. Obturación de la forma convencional. C. Colocación de la cinta de teflón y el sello oclusal.

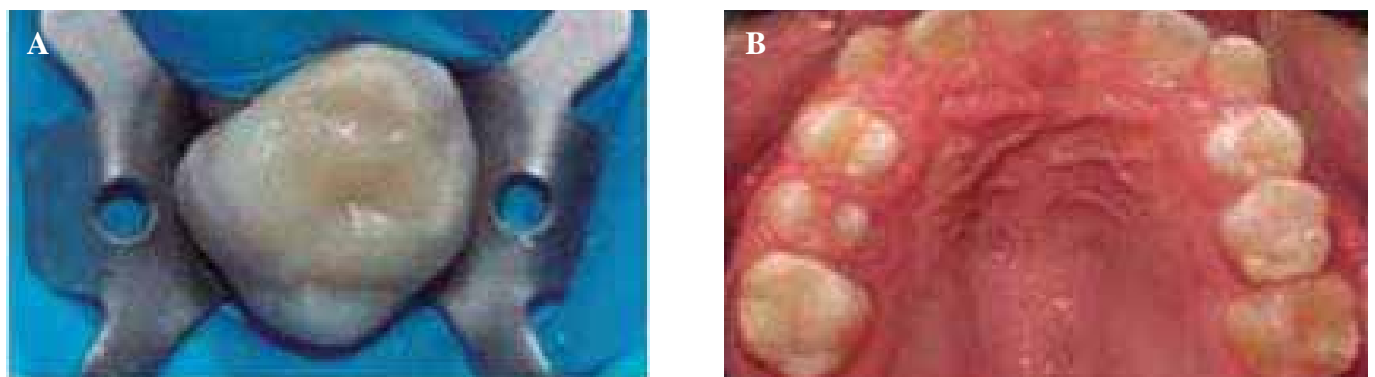


Fig. 5. A. Restauración final. B. Restauración final vista oclusal.

7. El paciente fue revisado 6 meses después del procedimiento de rehabilitación. La restauración oclusal se encontró en buen estado de adaptación, sin fracturas, desgastes anormales o zonas de filtración aparente. Tampoco se detectaron manifestaciones de dolor o inflamación gingival. Se reforzaron la enseñanza y práctica de la técnica de cepillado e hilo dental, además del consejo dietético anticariogénico. El paciente será revisado nuevamente en 6 meses.

DISCUSIÓN

La presencia de una oclusión funcional apropiada promueve una adaptación favorable de la neuromusculatura oral, además de la articulación temporomandibular, dientes y sus estructuras de soporte; además, mantiene una relación intercuspidada positiva y estable en oclusión céntrica sin síntomas de disfunción temporomandibular y sin signos de desgaste dental anormal (12,13). El objetivo principal de cualquier procedimiento restaurativo es restaurar la forma y la función del aparato estomatognático, la anatomía oclusal correcta de una obturación devuelve la función masticatoria y evita el trauma oclusal (14). Estos fundamentos deben ser aplicados especialmente cuando se elaboran restauraciones completas de los primeros molares permanentes jóvenes, ya que su pérdida puede acarrear disturbios en la articulación temporomandibular, reducción en la capacidad masticatoria, cambios en la dimensión vertical y alteraciones oclusales (15). El procedimiento restaurador seleccionado en el paciente aquí reportado permitió no solamente el mantenimiento de la función oclusal del primer molar permanente superior, conservando una estructura similar a la de un diente sano. La técnica del sello oclusal fue la mejor opción de elección para lograr una apariencia estética más favorable, con mejor adaptación marginal y mayor resistencia al desgaste. Actualmente, las resinas compuestas son empleadas con este método debido a la mayor preservación de las estructuras dentales y una resistencia mecánica superior (16,17). Para lograr una mayor longevidad de la restauración, es esencial el uso de sistemas adhesivos eficaces, la aplicación de la resina en pequeños incrementos, polimerización de manera adecuada y el uso de bases cavitarias biocompatibles en cavidades profundas, como el ionómero de vidrio, con el fin de disminuir la contracción de polimerización (18,19). Todas estas precauciones fueron empleadas en el caso reportado. Sin embargo, la técnica presenta algunas desventajas, por ejemplo la dificultad para repetir restauraciones fallidas, la posibilidad de que el microbrush se desprenda del sello y que el procedimiento solo se limita a dientes con anatomía oclusal intacta, como son aquellos molares permanentes jóvenes tratados endodónticamente y cuyo acceso es conservador (20). Convencionalmente, estos órganos dentarios se rehabilitan con diversas alternativas como son las coronas de acero cromo o incrustaciones para devolver la anatomía y función oclusal. Es por ello que, aunque es un método creado hace varios años, el empleo de la técnica debe ser ampliamente divulgado entre los practicantes de la odontopediatría, como una excelente alternativa para la rehabilitación de los primeros molares permanentes jóvenes que presenten una estructura dental sana. Su aplicación mantiene vigentes

los principios de la odontología de mínima intervención, ideal para pacientes pediátricos y adolescentes (10,21).

CONCLUSIONES

- La técnica de “sello oclusal” (SO) es muy efectiva para la restauración directa con resina de dientes posteriores con caries ocultas y extensa implicación de la dentina. Se requiere de un tiempo de operación mínimo, ya que elimina la necesidad de reproducir la anatomía oclusal de forma convencional.
- Esta es una técnica fácil, no invasiva, que replica la anatomía oclusal mediante la copia del diente original para obtener una reproducción perfecta de dicha superficie con pequeños ajustes finales.

CORRESPONDENCIA:

Miguel Ángel Rosales Berber
Av. Manuel Nava # 2, Zona Universitaria
San Luis Potosí, S.L.P. México
e-mail: miguel.rosales@uaslp.mx

BIBLIOGRAFÍA

1. Perrin P, Zimmerli B, Jacky D, Lussi A, Helbling C, Ramseyer S. Schweiz Monatsschr Zahnmed 2013;123(2):111-29.
2. Alshehadat SA, Halim MS, Carmen K, Fung CS. The stamp technique for direct Class II composite restorations: A case series. J Conserv Dent 2016;19(5):490-3.
3. Duque C, Da Silva RC, Dos Santos-Pinto L. Treatment options for the occlusal surface of first permanent molars. J Clin Pediatr Dent 2004;29:5-9.
4. Hernández P, De Oliveira F, Baffi M. Dental rehabilitation with occlusal replica technique in pediatric dentistry: Case report. Rev Odontol Univ Cid. São Paulo 2014; 26(2):161-9.
5. Ramseyer ST, Helbling C, Lussi A. Posterior vertical bite reconstructions of erosively worn dentitions and the “stamp technique” – A case series with a mean observation time of 40 months. J Adhes Dent 2015;17:283-9.
6. Attin T, Filli T, Imfeld C, Schmidlin PR. Composite vertical bite reconstructions in eroded dentitions after 5.5 years: a case series. J Oral Rehabil 2012;39: 73-9 .
7. Greena M, Ambily J. Microbrush stamp technique to achieve occlusal topography for composite resin restorations - A Technical Report. Journal of Scientific Dentistry 2016;6(2):76-81.
8. Hamilton JC, Krestik KE, Dennison JB. International Evaluation of custom occlusal matrix technique for posterior light-cured composites. Oper Dent 1998;23:303-7.
9. Nishad SV, Sharma U. Stamp technique for posterior composite restorations-A case report. J Dent Med Sci 2018;17(8):13-5.
10. Murashkin A. Direct posterior composite restorations using stamp technique-conventional and modified: A case series. Int J Dent Res 2017;2(1):3-7.
11. Malta D, Baratieri LN, Monteiro S. Cárie oculta: técnica da réplica oclusal atualizada. J Clin Dent Res 2016;13(3):90-107.
12. Baratieri LN, Monteiro S, Correa M, Ritter AV. Posterior resin composite restorations: A new technique. Quintessence Int 1996;27:733-8.
13. Tambake NJ, Tambake S, Gandh N, Jadhav Y, Madhu K, Burad P. Stamp technique -New perspective of Aesthetic Dentistry: A Case Report. J Dent Med Sci 2017;16(06):49-51.
14. Martos J, Reginatto NL, Zavarez MJ, Machado LF. Técnica da matriz oclusal para restauração direta em dentes posteriores. Int J Braz Dent 2009;5(4):408-14.
15. Normando A, Silva M, Le Bihan R, Simone JL. Alterações oclusais espontâneas decorrentes da perda dos primeiros molares permanentes inferiores. Rev Dent Press Ortodon Ortop Maxilar 2003;8(3):15-23.

16. Susin A, Pozzobon R, Skupien J, Pachaly R. Técnica da réplica oclusal x restauração direta convencional com resina composta – relato de caso. *Int J Dent* 2008;7(4):250-4.
17. Deliperi S, Bardwell N. Multiple cuspal-coverage direct composite restorations: functional and esthetic guidelines. *J Esthet Restor Dent* 2008;20(5):300-8.
18. Lopes G, Vieira LC, Araujo E. Direct composite resin restorations: a review of some clinical procedures to achieve predictable results in posterior teeth. *J Esthet Restor Dent* 2004;16(1):19-31.
19. Aimi E, Lopes G. Restaurações diretas de resina composta em dentes posteriores: uma realidade no Brasil do século XXI. *Clín Int J Braz Dent* 2007;3(1):32-40.
20. Attin T, Filli T, Imfeld C, Schmidlin PR. Composite vertical bite reconstructions in eroded dentitions after 5.5 years: a case series. *J Oral Rehabil* 2012;39:73-9.
21. Mandarino F, Dinelli W, Oliveira JO, Porto C, Lolato A. Uma nova técnica de restauração com resina composta em dentes posteriores. *RGO* 1989;37(6):460-6.

Clinical Case

Modified occlusal stamp technique for the restoration of young permanent teeth with endodontic treatment: a case report

M. Á. ROSALES BERBER¹, R. VELÁZQUEZ RODRÍGUEZ², J. A. GARROCHO RANGEL¹, A. DE JESÚS POZOS GUILLÉN¹, M. S. RUIZ RODRÍGUEZ¹, R. MÁRQUEZ PRECIADO¹

¹Professor and ²Pupil of the Postgraduate in Pediatric Stomatology. Faculty of Stomatology. Autonomous University San Luis Potosí. San Luis Potosí, Mexico

ABSTRACT

The occlusal stamp technique (OS) allows the reproduction of the anatomy of the occlusal surface of endodontically treated permanent molars when these require restoring, achieving a more precise and exact restoration. The technique consists in taking a mini impression of the occlusal surface before making the aperture of the affected tooth. The stamp faithfully reproduces the original anatomy of the occlusal surface of the tooth before being treated. The aim of this article was to describe a modification of the OS technique, using a commercial preformed stainless steel crown for the initial impression and the subsequent endodontic restoration of an upper permanent first molar tooth in a 13 years old patient. The case follow-up was carried out over 6 months.

KEY WORDS: Occlusal stamp. Occlusal surface restoration. Stainless steel crown. Permanent molars endodontically treated.

RESUMEN

La técnica de sello oclusal (SO) permite la reproducción de los detalles anatómicos de la cara oclusal de molares permanentes tratados endodónticamente para conseguir una restauración más precisa y detallada. Esta técnica consiste en la obtención de una mini impresión de la cara oclusal antes de realizar la cavidad o apertura del molar afectado. El sello reproduce fielmente la anatomía original de la cara oclusal del diente afectado antes de ser tratado. El objetivo del presente artículo es describir una modificación de la técnica SO, utilizando una corona preformada de acero inoxidable comercial para la obtención de la impresión inicial y la posterior restauración de un primer molar superior permanente tratado con endodoncia, en un paciente de 13 años de edad. El seguimiento del caso se llevó a cabo durante 6 meses, encontrándose la restauración en buenas condiciones estéticas y funcionales.

PALABRAS CLAVE: Sello oclusal. Restauración de la cara oclusal. Corona de acero inoxidable. Molares permanentes tratados endodónticamente.

INTRODUCTION

The occlusal surface of a primary or permanent molar is the most susceptible to developing carious lesions due to the complex morphology that allows a greater accumulation of dentobacterial plaque or biofilm, and to the difficulty of brushing properly (1-3). Due to this complex anatomy, restoration is difficult, masticatory and esthetic functions will not be properly reestablished, and there will be a significant reduction in the longevity of the restoration (3-5). The main objective of an occlusal restoration is to restore shape and function in addition to the anatomy and occlusion of the affected tooth. Compared with indirect restorations in which contact, contour and occlusion are properly developed in a prosthetic laboratory, direct restorations raise various challenges for achieving these same objectives intraorally. The different matrices available for making metal and non-metal restorations permit achieving the contour and contact of the proximal surfaces. However, occlusion that is precise is not achieved. It is for this reason that the rehabilitation of the occlusal surface requires great manual dexterity and skill in order to avoid the generation of occlusal discrepancies. In addition, the degree of porosities in the final restoration is reduced considerably. This is due to the fact that the stamp matrix exerts pressure on the composite material, which reduces the formation of microbubbles and the interference of oxygen with the polymerization of the final layer of composite material and the result is a better finish of the occlusal surface than with abrasive material, important determinants for the long term success of composite restorations (6-8).

Frequently deep carious lesions lead to considerable destruction of hard tissue, disfiguring the occlusal anatomy of the tooth affected. However, on some occasions the caries affect only the dentin structure, and the enamel is practically intact. The occlusal stamp technique is indicated in these cases. It is also known as the replica technique, microbrush stamp technique or as the stamp technique proposed by Dr. Waseem Riaz (Great Britain) (9). This new technique for direct restoration using composite resin allows obtaining precise occlusal topography easily, and it consists in making an occlusal stamp that registers the occlusal anatomy of the posterior teeth before the cavity preparation (10). The technique is indicated mainly for those cases where the occlusal enamel is intact but there are caries below healthy tissue. The marginal ridges are intact and the occlusal anatomy is perfect (7,11,12). This procedure has advantages with regard to preparation speed. It is also easier to carry out restorations when the anatomy is ideal, and there are fewer final adjustments (13). In addition, the quantity of porosities and microbubbles present in the final restoration is considerably reduced (12).

CASE REPORT

Male patient aged 13 years attended the Pediatric Stomatology Specialty Clinic (Faculty of Stomatology, Autonomous University of San Luis Potosí, Mexico) referred by a private endodontist in the area for the restoration of a permanent upper right first molar following endodontic treatment (Fig. 1).

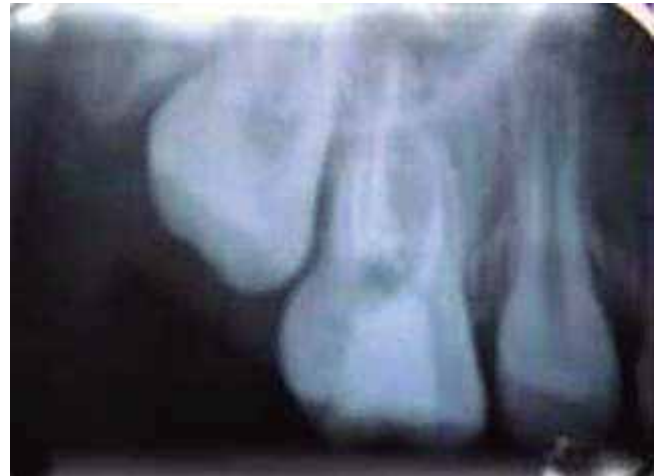

Fig. 1. Preoperative radiograph of the endodontically treated upper right first molar.

The perinatal medical history was a product of the third pregnancy of the mother aged 27 years, who experienced a normal birth at 40 weeks with no complications and a birth weight of 2.930 kg and birth length of 51 cm.

The patient was breastfed until the age of 7 months, and weaning was started at 6 months. All the vaccinations were correct for his age. There were no significant diseases in his medical history.

Regarding his dental history, he reported having suffered spontaneous pain at night in the upper right permanent first molar (1.6) that required endodontic treatment, which was carried out by a private dental clinic, and he was subsequently referred to our post-graduate clinic for rehabilitation.

The intraoral clinical examination revealed late mixed dentition, bilateral class I molar with overcrowding, mucosa with adequate color and hydration, and the temporary restoration of the molar in question (Figs. 2A, 2B and 2C).

The procedure used for performing the occlusal stamp and the complete rehabilitation of the molar affected is described.

1. The size of the stainless steel crown was chosen (3M ESPE, Monterrey NL, Mexico).
2. Liquid resin (Filtek™ Z350XT Flow 3M ESPE, Mexico) was placed on the occlusal surface of the crown which was polymerized in order to obtain a mini-impression using a microbrush for support and the buccal aspect was marked as a guide for placing this on the tooth (Fig. 3).
3. Total isolation of the molar was achieved using a rubber dam. The temporary restoration was removed and a glass ionomer base (Vitrebond™ 3M ESPE, Mexico) placed (Fig. 4A).
4. Next the molar was obturated in the conventional manner (enamel etching and dentin bonding), and different layers of resin were placed and polymerized (Fig. 4B).
5. After the last layer of resin had been placed, and before polymerization, a layer of white teflon tape was placed. The occlusal stamp was placed carefully on the tape with light pressure so that the last layer fitted the anatomy of the seal (Fig. 4C).

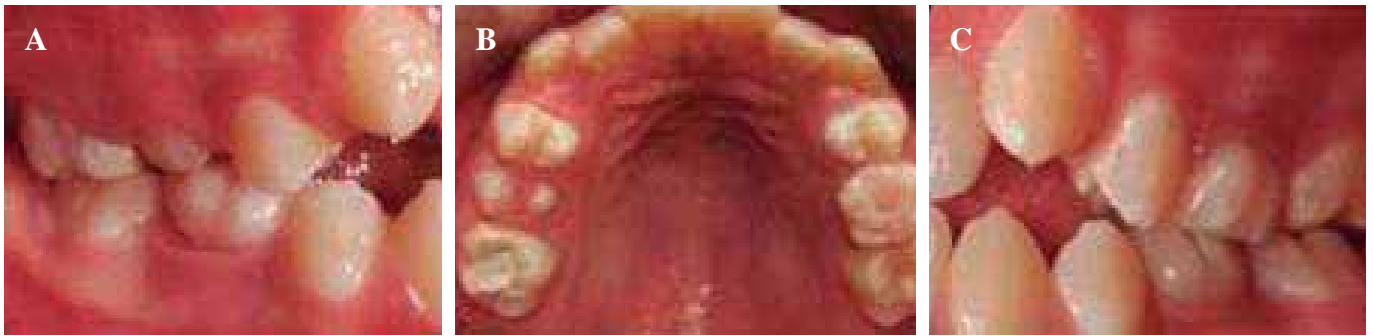


Fig. 2. A. Right molar class I. B. Upper arch with temporary restoration of upper right permanent first molar. C. Left molar class I.

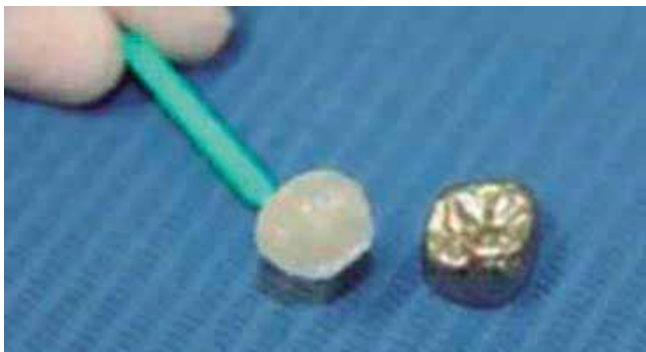

Fig. 3. Impression of occlusal surface of the preformed chrome steel crown with liquid resin (Filtek™ Z350XT Flow 3M).

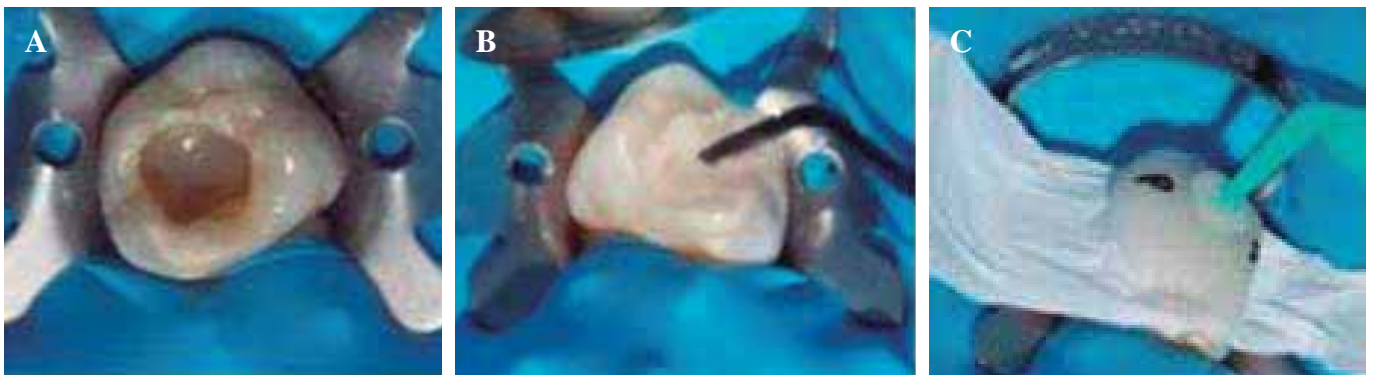

Fig. 4. A. Total isolation. Removal of the temporary restoration and placement of a glass ionomer base (Vitrebond 3M ESPE, Mexico). B. Molar obturation in the conventional manner. C. Placement of Teflon tape and occlusal seal.

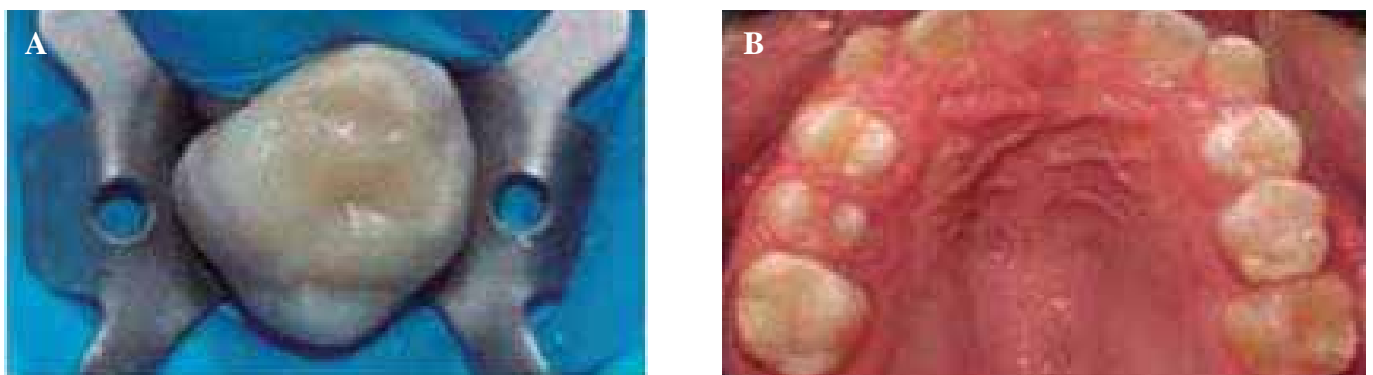


Fig. 5. A. Final restoration. B. Occlusal view of final restoration.

6. The occlusal teflon stamp was removed carefully. The resin excess was eliminated and the resin borders were smoothed down with a brush and the last layer underwent photopolymerization. An excellent anatomic reproduction of the occlusal aspect was obtained. Lastly the highest points of the restoration were identified using articulating paper. The following pictures show the final result (Figs. 5A and 5B).
7. The patient was seen again six months after the rehabilitation procedure. The occlusal restoration was adapting well, it had no fractures, no abnormal wear or areas with apparent filtration. There was no report of pain nor was there any gingival inflammation. Brushing technique and the use of dental floss was reinforced and information on an anticariogenic diet was given. The patient will be examined again in six months.

DISCUSSION

The presence of proper functional occlusion encourages the favorable adaptation of the nerves and muscles of the mouth, in addition to the temporomandibular joints, the teeth and supporting structures. A positive and stable intercuspal relationship in centric occlusion is also maintained without symptoms of temporomandibular dysfunction and without signs of abnormal dental wear (12,13) The main objective of any restorative procedure is to restore the shape and function of the stomatognathic apparatus. A correct occlusal anatomy of an obturation restores masticatory function and avoids occlusal trauma (14).

These fundamentals should be applied especially when complete restorations are made of young permanent first molars, as their loss may affect the temporomandibular joint, and cause a reduction in chewing capacity, changes in the vertical dimension and occlusal disturbances (15). The restoration procedure chosen for this patient of ours allowed not only maintaining the occlusal function of the upper permanent first molar, but also a structure similar to that of a healthy tooth was preserved. The occlusal stamp technique was the best option for a more favorable esthetic appear-

ance, with better marginal adaptation and greater resistance to wear. Currently, composite resins are used in this method as they offer greater tooth preservation and greater mechanical resistance (16,17). For the restoration to last longer, using efficient bonding systems is essential, and the resin should be applied in small amounts, polymerization should be carried out properly, and biocompatible cavity bases should be used for deep cavities, such as glass ionomer, in order to reduce polymer shrinkage (18,19). All these precautions were taken in the present case. However, the technique has some disadvantages, for example repeating restorations that have failed is difficult, there is the possibility of the microbrush coming away from the stamp, and the procedure can only be used for teeth with intact occlusal anatomy, such as young permanent molars treated endodontically and requiring conservative access (20). Conventionally, these teeth can be rehabilitated using different alternatives such as stainless steel crowns or in-lays in order to restore the anatomy and occlusal function. Although this is a method that was created several years ago, the technique should be widely disseminated among those practicing pediatric dentistry, as it is an excellent alternative for the rehabilitation of young permanent primary molars that have a healthy dental structure. The application respects the principle of minimal intervention dentistry, which is ideal for pediatric and adolescent patients (10,21).

CONCLUSIONS

- The occlusal stamp technique (OS) is very effective for the direct restoration with resin of posterior teeth with hidden or extensive caries that involve dentin. Minimal operating time is required, as the need to reproduce the occlusal anatomy conventionally is eliminated.
- This is an easy technique that is non-invasive, and which involves a replica of the occlusal anatomy by means of copying the original tooth in order to obtain a perfect reproduction of the surface with a few minor adjustments at the end.

Resúmenes Bibliográficos

Director de sección

Prof. Dr. J. Enrique Espasa Suárez de Deza

Colaboran

M. T. Briones Luján

O. Cortés Lillo

E. Espasa

M. Nosás

DISEÑO TRIDIMENSIONAL Y MEDIDAS DE LA ANATOMÍA DEL SEGUNDO MOLAR TEMPORAL MANDIBULAR: ESTUDIO CON ESCÁNER MICRO CT Three-dimensional modeling and measurements of root canal anatomy in second primary mandibular molars: a case series micro CT study

El Hachem C, Kaloustian MK, Nehme W, Ghosn N, Abou Chedid JC

Eur Arch Paediatr Dent Published online: 04 March 2019

Introducción

Aún con las medidas de prevención, son muchos los dientes temporales que presentan afectaciones pulpares y van a necesitar un tratamiento pulpar. En aquellos casos con afectación pulpar irreversible es necesario realizar una pulpectomía, y aunque el éxito es elevado, todavía en algunos casos los resultados pueden ser impredecibles debido, en parte, a la difícil anatomía de los molares temporales.

Son varias las técnicas utilizadas para analizar la anatomía de los molares; microscopía electrónico de barrido, la tomografía computarizada de haz de cono (CBCT), y la tomografía micro computarizada (micro CT). Con el escáner de micro CT, no solo se describe la forma y número de raíces, sino también es posible analizar la presencia de canales laterales, istmos, grosor de dentina. Además es un método no invasivo y reproducible, aunque tiene un alto coste y es imposible realizarlo *in vivo*.

Objetivo

El objetivo de este estudio ha sido detallar la anatomía del segundo molar temporal mandibular utilizando micro CT.

Material y método

Para ello se recogieron 30 segundos molares mandibulares primarios extraídos por diversas razones, de los que solo 10 cumplieron los requisitos de mínima reabsorción radicular.

Los dientes se montaron en un soporte para poder ser orientados en los distintos planos de estudio que se utilizaron como planos de referencia y así procesar las medidas con el escáner de micro CT. Los criterios de valoración fueron: número de canales en cada raíz, clasificación de las raíces según la clasificación de Vertucci, presencia de canales laterales, presencia de istmos y su localización, longitud del canal, diámetro mesio-distal, diámetro mesio bucal, grosor de dentina.

Resultados

Los resultados mostraron que todos los molares analizados presentaban dos raíces. En la raíz mesial de todos se localizaban dos canales y a su vez, en la raíz distal, en 5 de ellos se localizaron también dos canales. La longitud de trabajo no difería entre los diferentes canales. El diámetro buco lingual era mayor en aquellos casos de un solo canal en la raíz distal, a la vez que presentaban menor grosor de dentina en tercio medio y apical. En todos los canales el diámetro disminuye progresivamente de corona a apical. El grosor de dentina en todos los canales se reduce progresivamente de coronal a apical. Según la clasificación de Vertucci, el 90% de las raíces mesiales corresponden a un tipo 4, mientras que el 70% de raíz distal a un tipo 5, con la presencia de un istmo. La presencia de istmo decrece hasta 0% en raíces mesiales y hasta 28,8% en raíz distal. El grosor de dentina es mínimo en las zonas de bifurcación de los canales.

Discusión

Son varios los autores que han descrito la anatomía de los molares mandibulares, temporales, pero la mayoría se han centrado en aspectos como la forma, longitud y sección de los canales. Los autores consideran que el escáner con micro CT puede aumentar la precisión del estudio anatómico. Existen otras técnicas, como son la aplicación de materiales inyectados en el canal pero con dificultades para conseguir estandarización y garantizar resultados. Los resultados de

este estudio coinciden mayoritariamente con los obtenidos con otros autores aunque pueden existir diferencias debido a variaciones genéticas y la edad de los pacientes. La presencia de canales laterales, puede ser causa de patología interradicular por su abundancia a nivel de la furca, y los resultados de este estudio confirman numerosos canales en el tercio medio y apical. Además enfatizan los autores que no hay estudio previo que detalle el número y localización de estos canales. Para concluir, los resultados de este estudio confirman que la anatomía de los molares es compleja y no predecible con áreas donde la dentina es extremadamente fina, y existen canales accesorios e istmos que dificultan la instrumentación y limpieza de los canales. Como limitaciones del estudio, se comenta el tamaño reducido de la muestra y solo el análisis del segundo molar mandibular.

*Olga Cortés
Prof. Contratada Doctor
Universidad de Murcia*

EFICACIA ANESTÉSICA DE LA ARTICAÍNA VERSUS LIDOCAÍNA EN ODONTOPEDAITRÍA: UNA REVISIÓN SISTEMÁTICA Y METAANÁLISIS **Anaesthetic efficacy of articaine versus lidocaine in children's dentistry: a systematic review and meta-analysis**

*Tong HJ, Alzahrani FS, Sim YF, Tahmassebi JF, Duggal M
Int J Paediatr Dent 2018;28:347-60*

Introducción

En los últimos años, numerosas revisiones y estudios han otorgado al anestésico local clorhidrato de articaína una mejor reputación, con resultados de diferentes estudios que demuestran una tendencia general de que el clorhidrato de articaína supera al clorhidrato de lidocaína en los tratamientos dentales. Sin embargo, no parece haber un acuerdo claro sobre qué solución de anestésico local es más eficaz en el tratamiento dental para niños. No hay ninguna publicación previa que revise y resuma sistemáticamente la mejor evidencia actual con respecto a las tasas de éxito de las soluciones de anestésico local en niños. Los objetivos de la revisión sistemática fueron: evaluar la eficacia del clorhidrato de lidocaína al 2% y clorhidrato de articaína al 4% (ambos con epinefrina como vasoconstrictor), y comparar los resultados, ventajas y daños de su uso en la provisión de analgesia pulpar y de tejidos blandos en odontología clínica pediátrica.

Diseño del estudio

Se realizó una búsqueda sistemática en el Registro Central Cochrane de Ensayos Controlados, MEDLINE (OVID; 1950 a junio de 2017), base de datos Cumulative Index to Nursing and Allied Health Literature (CINAHL; EBSCOhost; 1982 a junio de 2017), EMBASE (OVID; 1980 a junio de 2017), SCIE-

PANDED (ISI Web of Knowledge; 1900 a junio de 2017), revistas clave y bibliografías de revisión anteriores hasta junio de 2017. Se incluyeron estudios de investigación originales que compararon articaína con lidocaína para el tratamiento dental en niños. La evaluación de la calidad metodológica y la evaluación del riesgo de sesgo se llevaron a cabo para cada uno de los estudios incluidos.

En el metaanálisis se utilizó un modelo de efectos aleatorios. La heterogeneidad estadística se evaluó en los estudios utilizando tanto las estadísticas de I^2 como la prueba del chi-cuadrado; las estadísticas de I^2 con valores del 50% o más se consideraron como que mostraban una heterogeneidad sustancial, mientras que para el chi-cuadrado el valor fue $p < 0,1$. Independientemente de su riesgo de sesgo, todos los estudios incluidos se utilizaron en el análisis primario. En un análisis de sensibilidad, se excluyeron los estudios con alto riesgo general de sesgo para explorar si la calidad de los estudios incluidos tuvo algún efecto sobre los resultados combinados.

Resultados

La búsqueda electrónica identificó 525 publicaciones. Tras el proceso de evaluación primaria y secundaria, se incluyeron seis ensayos controlados aleatorios (ECA) en el análisis final. No hubo diferencia entre el dolor que referían los pacientes entre articaína y lidocaína durante los procedimientos de tratamiento (DME = 0,06, valor de $p = 0,614$), y ninguna diferencia en la aparición de eventos adversos entre las inyecciones de articaína y lidocaína después del tratamiento en pacientes pediátricos (RR = 1,10, valor de $p = 0,863$). Sin embargo, si hubo una diferencia estadísticamente significativa, que consistió en que los pacientes informaron de un menor dolor después del procedimiento tras las inyecciones de articaína (DME = 0,37, valor de $p = 0,013$). Se observó una heterogeneidad sustancial en el informe de los resultados entre los estudios, y la calidad general de la mayoría de los estudios tenía un alto riesgo de sesgo.

Conclusiones

Teniendo en cuenta los hallazgos actuales, la calidad de los RCT (pruebas controladas aleatorizadas) que se incluyeron en esta revisión fue generalmente inadecuada con alto riesgo de sesgo. Por lo tanto, la baja calidad de la evidencia sugiere que, tanto la infiltración de articaína como la de lidocaína para lograr anestesia local, presentaron la misma eficacia cuando se usan para los tratamientos dentales de rutina en niños. La baja calidad de la evidencia sugiere que no hay diferencia entre el dolor referido por el paciente entre la articaína y la lidocaína durante los procedimientos de tratamiento. Sin embargo, parece que hay mucho menos dolor reportado por el paciente después del procedimiento tras la inyección de articaína. No hubo diferencia en la aparición de eventos adversos entre las inyecciones de articaína y lidocaína después del tratamiento en pacientes pediátricos.

*María Teresa Briones Luján
Profesora Colaboradora
Máster en Odontopediatría*

EFFECTIVIDAD RELATIVA DE LA PROTECCIÓN PULPAR DIRECTA Y LA PROTECCIÓN PULPAR INDIRECTA EN DENTICIÓN PRIMARIA

Relative effectiveness of direct and indirect pulp capping in the primary dentition.

*Boutsiouki C, Frankenberger R, Krämer N
Eur Arch Pediatr Dent 2018;19:297-309*

Introducción

Para preservar los dientes careados o traumatizados con estado pulpar normal o con pulpitis reversible se necesita conocer la biología pulpar y los materiales “bioactivos” que han cambiado los tratamientos de protección pulpar para mantener dicha vitalidad pulpar en dentición temporal.

El objetivo de esta revisión era evaluar efectividad relativa (respuesta clínica) de los tratamientos de protección pulpar directa (PPD) y protección pulpar indirecta (PPI) en dentición temporal.

Materiales y métodos

Se realizó una revisión sistemática de la literatura publicada desde 1966 hasta diciembre de 2017 en PubMed y ISI Web of Science utilizando las palabras clave: “Pulp therapy, Pulp capping, calcium hydroxide, mineral trioxide aggregate, endodontics, primary teeth”. Se seleccionaron, a partir de los abstracts de PubMed, las publicaciones según los siguientes criterios: estudio clínico prospectivo, indicaciones correctas para el tratamiento indicado, definiciones claras de criterios de éxito clínicos y/o radiográficos, estudios controlados randomizados (ECR) y de estudios clínicos controlados (ECC) para las PPS y PPI con un mínimo de 6 meses de seguimiento. Se recogieron los datos siguientes de los artículos seleccionados: año de publicación y país de origen, tamaño de la muestra, edad de los participantes, éxito clínico y radiográfico, descripción detallada de las intervenciones técnicas y materiales usados, signos y síntomas pre- y postratamiento, duración de los estudios.

Se seleccionaron inicialmente 393 artículos, de los cuales 49 se excluyeron por estar basados en histología o trauma, ser revisiones o casos clínicos. De los artículos restantes de excluyeron 246 manuscritos al aplicar los criterios de exclusión nombrados y redujeron el número de artículos seleccionados a 78 ECR Y ECC de los cuales se excluyeron más artículos por tener menos de 6 meses de control de evolución o ser estudios retrospectivos, seleccionando finalmente 20 estudios. Referente a la PPI, se seleccionaron 12 artículos y para la PPD se seleccionaron 11 artículos; todos ellos, alcanzaban nivel de evidencia Ib o IIa.

Discusión

El objetivo principal de la PPD y la PPI sería preservar la vitalidad de la pulpa. No deben aparecer signos y síntomas post-tratamiento como sensibilidad, dolor o inflamación, y radiográficamente no deberían determinarse reabsorciones

radiculares internas o externas o radiolucidez apical o furcal. Bajo condiciones ideales, deberíamos esperar curación de la pulpa y aparición de dentina reparadora.

Basado en los resultados de los artículos revisados y en las conclusiones de la revisión de Coll et al (2017) para la PPI, se puede aconsejar para el tratamiento de caries extensas la técnica de excavado suave, en una sola visita, mediante el sellado total con adhesivo de la cavidad. Tras la comparación del uso de hidróxido de Calcio (Dycal) vs. el sellado total de la cavidad con adhesivo, no se hallaba menor efectividad con este último. Para el Dycal, el éxito clínico y radiológico se halló en el rango del 73 al 100% y del 82-100% para la técnica adhesiva, según los estudios revisados. La remoción completa del tejido careado incrementa el riesgo de exposición pulpar. Los procedimientos de desinfección o acondicionamiento de la cavidad o bien la colocación de pastas antibióticas, no significan un mejor éxito del tratamiento. La aplicación adicional de hidróxido de calcio o la remoción de la caries en multivisitas, extienden el tratamiento sin aportar mejores resultados clínicos. El uso de ionómeros de vidrio como base, como restauración bajo coronas de metal o como restauración definitiva también muestran resultados clínicos buenos.

Basado en los resultados de los artículos revisados y en las conclusiones de la revisión de Coll et al (2017) es posible conseguir un buen resultado clínico de la PPD bajo condiciones específicas y tras la desinfección de la pulpa expuesta. La indicación de la PPD sería en dentición temporal y tras la exposición pulpar de pequeño tamaño por corte mecánico de la fresa o por un traumatismo. No se recomienda una PPD tras la exposición pulpar causada por el excavador ya que la pulpa expuesta ya se ha contaminado por la caries. Se han estudiado las siguientes soluciones para la desinfección de la pulpa expuesta: clorhexidina o hipoclorito de sodio con mejor resultados que el clorhidrato de octenidina 0,1%.

Aunque el porcentaje de éxito clínico (90-100%) y radiológico (75-100%) es alto, no pueden darse recomendaciones debido a que las muestras son demasiado pequeñas y no se pueden confirmar con otros estudios por diferencias en las condiciones o descripción de ellas (localización de la exposición pulpar, tipo de base aplicada, método de desinfección, tipo de restauración, etc.).

Se han revisado varios artículos que estudian y comparan distintos materiales para la aplicación sobre la exposición pulpar como hidróxido de calcio, fosfato cálcico, MTA, Emdogain, o formocresol obteniendo efectividad relativa muy alta. Se podría concluir que la aplicación de Dycal como protector de la exposición pulpar, puede funcionar, siempre y cuando se den los requisitos básicos de desinfección de la exposición, ausencia de signos clínicos o radiográficos patológicos antes del tratamiento, entre otros).

Conclusiones

Muchos estudios muestran éxito en el tratamiento de los dientes temporales con pulpa vital. Al mostrar los análisis radiográficos, los resultados suelen ser peores y el signo de fallo más habitual es la reabsorción radicular. Por lo que se

recomiendan los controles clínicos y radiográficos posteriores a los tratamientos de PPI y PPD. Cuando un tratamiento pulpar invasivo se puede evitar de manera exitosa, mediante una técnica de PPI, éste, debería ser altamente considerado.

Para poder confirmar los resultados de los tratamientos sobre pulpa en dientes temporales se requieren más estudios clínicos, con condiciones comparables y a más largo plazo, así como con criterios de evaluación y definiciones claras.

Basado en esta revisión sistemática de 20 ECC y ECR se puede concluir lo siguiente: debido a la capacidad de reparación tisular, la PPI con sellado de la cavidad con adhesivo, puede ser un procedimiento aceptable para el tratamiento de dientes con inflamación pulpar reversible. Es posible conseguir un buen resultado clínico de la PPD bajo condiciones específicas: en un diente con ausencia de síntomas y tras la desinfección de la pulpa expuesta, el procedimiento puede tener éxito, especialmente en cavidades tipo I y si se consigue un buen sellado de la cavidad, como condición *sine qua non*.

Marta Nosàs García
Prof. Asociada
Universidad de Barcelona

EFFECTO DEL FLUORURO DE DIAMINA DE PLATA SOBRE LA ADHESIÓN Y LA MICROFILTRACIÓN DE UN SELLADOR DE FOSAS Y FISURAS EN EL ESMALTE DENTAL: ENSAYO *IN VITRO*
Effect of silver diamine fluoride on adhesion and microleakage of a pit and fissure sealant to tooth enamel: *in vitro* trial

Pérez-Hernández J, Aguilar-Díaz FC, Venegas-Lancón RD, Gayosso CAÁ, Villanueva-Vilchis MC, de la Fuente-Hernández J
Eur Arch Paediatr Dent 2018;19(6):411-6

Introducción

El fluoruro de diamina de plata (SDF) se usa en todo el mundo desde principios de la década de 1970 en una concentración de 38% (44,800 ppm de fluoruro) para detener las lesiones de caries gracias a sus propiedades cariostáticas. Cuando se aplica al diente, la superficie reacciona con la hidroxiapatita formando fluoruro de calcio, fosfato de plata y precipitado de la proteína de la plata. SDF también se ha utilizado para combatir la hipersensibilidad y como agente anticariogénico. Además, evita la desmineralización de la dentina, mejora la remineralización y preserva el colágeno dentinario de una mayor degradación. Además, cuando se usa clínicamente, no es necesario eliminar la caries antes de su aplicación, lo que simplifica los procedimientos.

Hoy en día, no hay pruebas suficientes sobre las propiedades de retención de los selladores de fisuras cuando se aplican sobre una superficie previamente tratada con SDF. Por lo tanto, el objetivo de este estudio *in vitro* fue identificar el efecto del

fluoruro diamina de plata en la adhesión y microfiltración del sellador de fosas y fisuras al esmalte dental. La hipótesis nula probada fue que SDF no tiene ningún efecto sobre la adhesión y la microfiltración del sellador.

Materiales y métodos

Se realizó un estudio *in vitro* que incluyó 120 molares humanos sin caries y con caries de grado 1 (ICDAS). Los molares fueron divididos al azar en cuatro grupos: grupo 1, para test de adhesión sin SDF; grupo 2, para test de adhesión con SDF; grupo 3, para test de microfiltración sin SDF; grupo 4, para test de microfiltración con SDF. Así pues, las superficies oclusales de los grupos 2 y 4 se sellaron y en los grupos 1 y 3, se colocó fluoruro de diamina de plata (SDF) en la superficie oclusal y luego los molares se sellaron de acuerdo con las instrucciones del fabricante. Después, todos los grupos fueron sometidos a la prueba de adhesión. Los grupos 1 y 2 se colocaron en un cilindro y sus raíces se sumergieron en metacrilato de polimetilo y después de eso se almacenaron en agua desionizada (37 °C ± 1). Posteriormente, fueron testados mediante la aplicación de una carga de tracción (máquina Instron, velocidad de cruceta de 1 mm/min). La adhesión del sellador se evaluó mediante: Resistencia al desprendimiento (MPa), residuos del área del sellador (mm²) e índice remanente de adhesivo (ARI) (intervalo 0-3). Para la prueba de microfiltración los grupos 3 y 4 se colocaron en un recipiente de plástico y se sometieron a 2000 ciclos a diferentes temperaturas, uno a 6 °C ± 1 y el otro a 60 °C ± 1. Posteriormente, la superficie oclusal se sumergió durante 24 horas en azul de toluidina al 1%. Se observó microfiltración por microscopía óptica (10x) y se interpretó en micrómetros.

Y estos fueron los resultados obtenidos en el estudio: Las muestras con SDF obtuvieron un promedio en la prueba de desprendimiento de 6,89 ± 3,09 MPa, mientras que en el grupo sin SDF el promedio obtenido fue de 6,42 ± 3,35 MPa. Las diferencias no fueron estadísticamente significativas (p = 0,579). De las muestras sin SDF, se halló un 18,1 y 23,0% de sellador remanente y de las muestras con SDF, el 100% de sellador permanecía en el esmalte. La mayoría de las muestras no tratadas con SDF (81,6%) mostraron microfiltración en relación a las tratadas con SDF cuya microfiltración fue del 47%.

Conclusión

El tratamiento de una superficie dental con fluoruro de diamina de plata antes de la aplicación de selladores de fisuras aumenta la fuerza de adhesión y disminuye la microfiltración del sellador. Estos hallazgos sugieren que la aplicación del sellador de fosas y fisuras después de la aplicación de SDF es una decisión de tratamiento válida y puede representar una opción más fácil y efectiva, con menor alteración de la estética, como tratamiento mínimamente invasivo de la caries.

María Teresa Briones Luján
Profesora Colaboradora
Máster en Odontopediatría

XLI Reunión Anual de la Sociedad Española de Odontopediatría

Más de 500 profesionales asistieron durante los días 15-18 de mayo a la XLI Reunión Anual de la Sociedad Española de Odontopediatría que se celebró en Madrid, bajo la presidencia de la Dra. Eva M.^a Martínez.

El encuentro comenzó un día antes de lo habitual para poder dar cabida sin solapamientos a las más de 120 comunicaciones presentadas, entre orales y pósteres, que destacaron por su elevado nivel científico. La nota alegre de la tarde la pusieron un montón de niños, hijos de algunos miembros de la organización, que, repartiendo barquillos y rosquillas de San Isidro disfrazados de chulapos, brindaron su particular homenaje al patrón de Madrid en su día.

Sin duda alguna lo más destacado de esta XLI Reunión fue el increíble elenco de ponentes nacionales e internacionales que se ocuparon de desarrollar el amplio y variado programa científico que atrajo a un gran número de profesionales de la Odontopediatría y otras especialidades relacionadas con la salud del paciente infantil.

Dicho programa científico fue estructurado en diferentes bloques temáticos, que abordaron, desde diferentes enfoques, muchas de las disciplinas que forman parte de la Odontopediatría: se habló sobre nuevas tecnologías y su aplicación a la práctica odontopediátrica, a la investigación y a la divulgación científica. Hubo un bloque temático destinado a la rehabilitación de dientes ampliamente destruidos donde se expusieron las últimas novedades en manejo y materiales, que vino a completar una actualización sobre la caries de la temprana infancia. Se expusieron, en primicia, las novedades que presentan los protocolos internacionales en traumatología y también se habló sobre ortodoncia en dentición mixta y odontología materno infantil.

También hubo espacio para una jornada interdisciplinar, abierta a pediatras, logopedas y otros profesionales en relación con la salud del niño con los que ya es tradicional intercambiar conocimientos en estos foros. El curso de pacientes infantiles con necesidades especiales, en línea con la propuesta solidaria del Congreso, versó sobre el paciente oncológico infantil.



Fig. 1. Mesa inaugural del congreso. Dr. Grano de Oro, Dra. Beltri, Dr. Villares y Dra. Martínez.



Fig. 2. La Dra. Martínez entregando el cheque al presidente de la Fundación Aladina, Paco Arango.

De manera paralela, se celebraron 4 interesantísimos talleres que completaron la amplia oferta formativa de la reunión.

En general, fue un Congreso lleno de momentos especiales y entrañables: la presentación del libro *Odontopediatría: bebés, niños y adolescentes* del profesor Juan Ramón Boj, en el que han participado muchos grandes profesores de universidades españolas; el cambio de la Junta Directiva de la SEOP, cerrando así una etapa marcada por el avance y el trabajo incansable de la presidenta saliente, la Dra. Paola Beltri; el pequeño homenaje que los antiguos alumnos de la Dra. Elena Barbería tuvieron ocasión de rendirle tras su conferencia inaugural. Especialmente emotiva fue la participación de Paco Arango, que finalizó con la entrega del cheque con los fondos recaudados, hasta el momento, para la fundación Aladina.

Otros tantos momentos emotivos se vivieron durante la cena del Congreso: se realizó el paso de testigo a la Dra. Marta Ribelles, que presidirá la próxima Reunión Anual de SEOP en Castellón, en mayo de 2020, y se entregaron también los premios a las mejores comunicaciones y pósteres.

Para finalizar, previo al acto de clausura, se celebró la entrega de premios del concurso de dibujo organizado por la Asociación “Dibujando Sonrisas Sanas”, con la participación de multitud de niños procedentes de distintos colegios de Madrid.

La cita contó con la participación de casi 30 *stands* comerciales y la colaboración de otras empresas representativas del sector. Desde el Comité Organizador de SEOP, hubo siempre palabras de agradecimiento hacia las empresas implicadas, en especial, a las que eligieron la modalidad de “patrocinio solidario” que sumaron un extra a su colaboración, destinado al proyecto “Ayudas Extraordinarias” de la Fundación Aladina.

En palabras de la presidenta del Comité Organizador de la Reunión “nos consta que esta Reunión ha despertado gran interés entre los profesionales de la Odontología, no solo odontopediatras y así nos gusta que sea. Es deseo de todos que la Odontopediatría se empiece a valorar como se merece, que se entienda como la especialidad que consideramos que es”.



Fig. 3. Entrega del Premio M.^a Luisa Gonzalvo a la Dra. Vivero en presencia de las Dras. Martínez, Miegimolle, Beltri y Planells.

PREMIOS CONGRESO SEOP MADRID 2019

PREMIO M.^a LUISA GONZALVO A MEJOR COMUNICACIÓN ORAL

Lara Vivero Couto

“Correlación entre los marcadores de crecimiento y el contenido mineral dentario en diente deciduo en el niño prematuro”.

1.^{er} *Accésit al Premio M.^a Luisa Gonzalvo*

Alberto José López Jiménez:

“Estudio comparativo de las dimensiones de arcadas dentarias en dentición mixta 1^a fase entre niños nacidos en condiciones de prematuridad y niños a término”.

2.^o *Accésit al Premio M.^a Luisa Gonzalvo*

Andrea Martín Vacas:

“El mantenimiento del espacio en el maxilar ¿Previene la barra transpalatina la pérdida de espacio?”.

3.^{er} *Accésit al Premio M.^a Luisa Gonzalvo*

M.^a José Gavara Navarro:

“Prevalencia, severidad y factores etiológicos implicados en la hipomineralización incisivo-molar en una muestra de niños castellanenses de 8 a 12 años”.

PREMIO JUAN PEDRO MORENO A MEJOR COMUNICACIÓN FORMATO PÓSTER:

Fátima Cerdán Jiménez:

“Influencia del sistema de matriz empleado en el punto de contacto y superficie proximal de restauraciones realizadas con composite bulk-fill en molares temporales”.

1.^{er} *Accésit al Premio Juan Pedro Moreno*

Carolina Esplugues Estela:

“Impacto de traumatismo dental severo en la calidad de vida de un adolescente”.

2.^o *Accésit al Premio Juan Pedro Moreno*

Ibán Jesús Muñoz Gómez:

“Estudio in vitro de dos materiales usados durante la cementación de brackets para prevención de manchas blancas”.

3.^{er} *Accésit al Premio Juan Pedro Moreno*

Teresa Sereno Neves:

“Efecto de los hábitos no nutritivos en el desarrollo de cambios oclusales en edad preescolar”.

PREMIO ÁNGEL BELLET A MEJOR COMUNICACIÓN PRESENTADA POR PRIMERA VEZ EN SEOP:

Laura Sáñez Novoa:

“Beneficios de los probióticos en pacientes pediátricos con antibioticoterapia”.

1.^{er} *Accésit al Premio Ángel Bellet*

Claudia Adahli Sánchez Silva (Asociación entre el estado de salud bucal y antecedentes heredofamiliares en escolares)

2.^o *Accésit al Premio Ángel Bellet*

Irma Alicia Verdugo Valenzuela (Efectividad de los cementos

de silicato tricálcico y de ionómero de vidrio como recubrimiento pulpar indirecto en molares permanentes inmaduros.)

3.ª *Accésit al Premio Ángel Bellet*

Emilia M.ª Acosta Rodríguez de Viguri (Relación entre el parto y embarazo con el Síndrome de Hipomineralización Incisivo Molar).

Se entregó también el premio al **mejor artículo científico del año, publicado en la revista “Odontología Pediátrica”** que, tras la valoración del tribunal, recayó *ex aequo* sobre los siguientes artículos:

- “Caries de primera infancia en una población preescolar. Estudio del perfil socio-demográfico y de los hábitos nutricionales”. M. Díaz, A. L. Azofeifa, L. Ballbé, A. Cahuana
- “Formación en traumatología dental. Evaluación y monitorización de los conocimientos a los 12 meses”. J. Valdepeñas, C. Toledo, K. Restrepo, P. Planells.

Eva M.ª Martínez



Fig. 4. El Dr. Cahuana recoge el premio *ex aequo* a la mejor publicación a la revista *Odontología Pediátrica*, en presencia de las Dras. Martínez, Miegimolle, Beltri y Planells.

SEOP News

41ST Annual Reunion of the Spanish Society of Pediatric Dentistry

More than 500 professionals attended the 41st Annual Reunion of the Spanish Society of Pediatric Dentistry between the 15th and 18th of May under the chairmanship of Dr. Eva M.ª Martínez.

The meeting began a day earlier than usual in order to allow for the more than 120 communication presented, both oral and poster communications of a very high scientific standard, and to avoid these overlapping. The happy note of the afternoon was the large group of children, some of whom were children of members of the organization, who distributed in their traditional *chulapo* costumes wafers and donuts in honor of San Isidro, the patron saint of Madrid.

Without any doubt, what stood out most during this 41st Reunion was the incredible team of national and international speakers that were in charge of developing the wide and varied scientific program, and which attracted a large number of pediatric dentists and professionals from other specialties related with the health of child patients.



Fig. 1. Congress inauguration table. Dr. Grano de Oro, Dr. Beltri, Dr. Villares and Dr. Martínez.

This scientific program was structured into different thematic areas that approached from different angles many of the disciplines that make up Pediatric Dentistry: the speakers covered the new technologies and their application in pediatric dentistry, research and scientific dissemination. There was a thematic area for the dental rehabilitation of widespread destruction and the latest novelties were presented on management and materials, which completed the update on early childhood caries. There was a preview of the novelties in the international protocols on traumatology, and the area of orthodontics in the mixed dentition. Mother and child dental care was also covered.

There was also space for an interdisciplinary meeting open to pediatricians, speech therapists and other professionals regarding children's health given that the exchange of knowledge in this area is traditional in these forums. The course on child patients with special needs was focused on pediatric oncology in line with the proposal for the inclusion of solidarity in the congress. Four very interesting workshops were held along parallel lines to round off the extensive training provided at the reunion.

In general, it was a congress full of very special and moving moments: there was the presentation of the book on Pediatric Dentistry: babies, children and adolescents by the Professor Juan Ramón Boj, with the participation of many great professors from Spanish Universities, and the change in the board of directors of the SEOP. This brought to an end a stage marked by the advancement and tireless work of the outgoing president, Dr. Paola Beltri. The students of Dr. Elena Barbería made a small homage to her after her first presentation. The participation of Paco Arango was particularly moving, and this ended with the presentation of a cheque with the money raised up until now for the Aladina foundation.

There were more touching moments during the congress dinner: the reins of the next annual SEOP meeting, which will be held in Castellon in May 2020, were handed over to Dr. Marta Ribelles, and the prizes were also given for the best communications and posters.

Lastly, and before the closing ceremony, the prizes were given for the drawing competition organized by the Drawing Healthy Smiles Association. This had attracted the participation of a multitude of children from different schools in Madrid.

There were nearly 30 commercial stands at the event together with other companies representing the sector. The Organizing Committee of the SEOP expressed their thanks for the companies involved, especially those that had chosen the "solidarity sponsorship" model, which provided extra funds for the "Extraordinary Aid" project of the Aladina Foundation.

The president of the Organizing Committee of the reunion announced that, "the meeting has aroused considerable interest among professionals working in dentistry and not just among pediatric dentists, and we like to see this. We all want Pediatric Dentistry to be perceived as it should be, as the specialty we consider it to be".



Fig. 2. Dr. Martínez giving the cheque to the President of the Aladina, Foundation Paco Arango.

PRIZES OF THE 2019 SEOP MADRID CONGRESS

M.^a LUISA GONZALVO PRIZE FOR BEST ORAL COMMUNICATION:

Lara Vivero Couto:

"Correlation between growth markers and dental mineral content in deciduous teeth in premature children."

M.^a Luisa Gonzalvo Prize for the First Runner up
Alberto José López Jiménez:

"Comparative study of the dimensions of dental arches in first phase mixed dentition between premature and full-term infants".

M.^a Luisa Gonzalvo Prize for the Second Runner up
Andrea Martín Vacas:

"Maintaining space in the maxilla. Does the transpalatal arch appliance prevent a loss of space?"

M.^a Luisa Gonzalvo Prize for the Third Runner up
M.^a José Gavara Navarro:

"Prevalence, severity and etiological factors involved in molar-incisor hypomineralization in a sample of children from Castellón aged 8 to 12 years".

JUAN PEDRO MORENO PRIZE FOR THE BEST COMMUNICATION IN POSTER FORMAT:

Fatima Cerdán Jiménez:

"Influence of the matrix system used at the contact point and proximal surface of restorations performed with bulk-fill composite in primary molars".

Juan Pedro Moreno Prize for the First Runner up

Carolina Esplugues Estela:

"Impact of severe dental trauma on the quality of life of a teenager".

Juan Pedro Moreno Prize for the Second Runner up

Ibán Jesús Muñoz Gómez:

“*In vitro* study of two materials used during the cementation of brackets for preventing white spots.

Juan Pedro Moreno Prize for the Third Runner up

Teresa Sereno Neves:

“Effect of non-nutritive habits in the development of occlusal changes during the preschool years.”

ÁNGEL BELLET PRIZE FOR THE BEST COMMUNICATION PRESENTED FOR THE FIRST TIME BEFORE THE SEOP:

Laura Sánchez Novoa:

“The benefits of probiotics in pediatric patients receiving antibiotic therapy”.

Ángel Bellet Prize for the First Runner up

Claudia Adahli Sánchez Silva (The association between oral health status and heredofamilial history in schoolchildren).

Angel Bellet Prize for Second Runner up

Irma Alicia Verdugo Valenzuela (The effectiveness of tricalcium silicate and glass ionomer cements as indirect pulp capping for immature permanent molars.)

Angel Bellet Prize for Third Runner up

Emilia M.^a Acosta Rodríguez de Viguri (The connection of childbirth and pregnancy with Molar Incisor Hypomineralization Syndrome).

The prize for **the best scientific article of the year, published in the journal “Pediatric Dentistry”** was also presented which, after assessment by the tribunal, went equally to the following articles:

- “Early childhood caries in a preschool population. A study of socio-demographic profiles and nutritional habits”. M. Díaz, A. L. Azofeifa, L. Ballbé, A. Cahuana
- “Training in dental traumatology. Evaluation and monitoring of knowledge at 12 months”. J. Valdepeñas, C. Toledo, K. Restrepo, P. Planells.

Eva M.^a Martínez



Fig. 3. Presentation of the M.^a Luisa Gonzalvo Prize to Dr. Martínez, Miegimolle, Beltri and Planells.



Fig. 4. Dr. Cahuana collects the joint prize for the Best Publication in the Journal of Pediatric Dentistry, in the presence of Dr. Martínez, Miegimolle, Beltri and Planells.