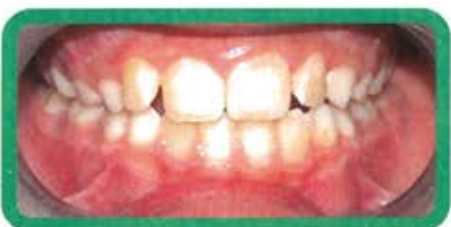
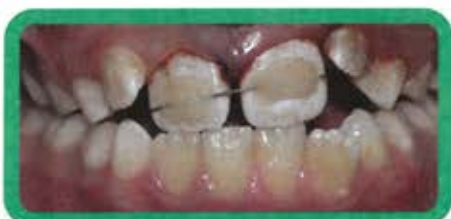
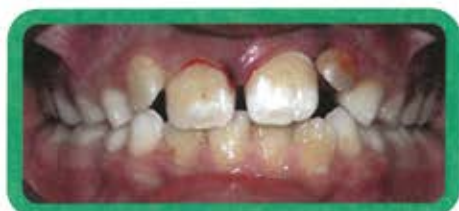# Odontología Pediátrica

Volumen 15 / Número 2 / Mayo - Agosto 2007



**Editorial** 39  
*P. Planells*

**Carta del Presidente** 40  
*M. Hernández*

**Originales** 41

Conocimiento de la odontopediátrica como especialidad entre los estudiantes de odontología de la Universidad de Barcelona  
*C. Muñiz, J. R. Boj, M. Hernández*

La Teoría de la Relatividad en odontopediátrica 46  
*J. Navarro, B. Girón, G. Iraheta, R. Vitores, J. R. Boj*

**Revisiones** 50

Materiales de obturación en pulpectomías de dientes temporales  
*T. Álvarez Muro, H. Amador Jiménez, P. Beltri*

Pulpotomías en molares primarios. Revisión de la literatura 61  
*M. F. Contreras Somoza, S. Sáez Martínez, L. J. Bellet Dalmau*

**Casos Clínicos** 70

Tratamiento con MTA de la complicación pulpar de una luxación lateral de un incisivo. A propósito de un caso  
*C. Sanclemente Cortés, M. Casanovas Corral, L. J. Bellet Dalmau*

Síndrome de Treacher Collins: importancia del odontopediatra en el equipo multidisciplinar 77  
*A. de la Torre Sánchez, C. García Yáñez, L. Márquez Durán, E. Gómez García, P. Planells del Pozo*

**Información Universidad** 84

**Resúmenes Bibliográficos** 87

**Noticias SEOP** 91



SOCIEDAD ESPAÑOLA DE ODONTOPEDIATRÍA



Usted podría pensar que todos los productos dentales son iguales.



Pero la realidad es que cada vez hay más sorpresas desagradables.



## Por lo tanto, ¿Por qué no apuesta sobre seguro?

El campo de la tecnología dental se ha visto invadido en estos últimos tiempos por más y más copias piratas de productos de marcas de alta calidad. El problema es que bajo una apariencia original hay un producto que no lo es.

Fieles a nuestro compromiso con la calidad, 3M ESPE, junto con nuestros Distribuidores Certificados, decidimos desde el principio combatir la piratería de productos y establecer nuevos estándares de calidad bajo el programa "Cuestión de Confianza".

Este logo le asegura el 100 % de confianza. Allí donde usted lo vea puede estar tranquilo que está adquiriendo los productos originales, de alta calidad, de 3M ESPE.

Puede encontrar la lista completa de distribuidores certificados en:

[www.3MESPE.com/es](http://www.3MESPE.com/es)

**3M** ESPE

Distribuidor Certificado



# Odontología Pediátrica

Órgano de Difusión de la Sociedad Española de Odontopediatria  
Fundada en 1991 por Julián Aguirrezábal

Sociedad Española de Odontopediatria  
c/ Alcalá, 79-2 - 28009 Madrid  
Tel.: 650 42 43 55  
e-mail: seodontopediatria@hotmail.com  
<http://www.seopnet.net>

Revista Odontología Pediátrica  
<http://www.grupoaran.com>

**DIRECTORA:**

Profa. Dra. Paloma Planells del Pozo

**DIRECTORES ADJUNTOS:**

Dr. Julián Aguirrezábal, Profa. Dra. Montse Catalá Pizarro

**CONSEJO EDITORIAL:**

Prof. Dr. R. Abrams (Baltimore, EE.UU.)  
Dra. Paola Beltri Orta  
Prof. Dr. Jorge Dávila  
Dra. Rosa Echániz Valiente  
Dra. Pilar Echeverría Lecuona  
Prof. Dr. J. Enrique Espasa Suárez de Deza  
Dr. Miguel Facal García

Profa. Dra. Isabel González Márquez  
Profa. Dra. Encarnación González Rodríguez  
Dra. Felisa Muñoz Plaza  
Profa. Dra. M<sup>a</sup> Jesús Ostos Garrido  
Profa. Dra. M<sup>a</sup> Angustias Peñalver Sánchez  
Prof. Dr. Saul Rotberg (México)  
Dr. Miguel Ángel Trejo Jiménez

**Directores de Sección:**

Profa. Dra. Elena Barbería Leache (*Información Universidad*)  
Dr. Angel Bellet Cubells (*Archivos de la SEOP*)  
Prof. Dr. J. Enrique Espasa Suárez de Deza (*Resúmenes bibliográficos*)  
Prof. Dr. Carlos García Ballesta (*Artículos seleccionados*)  
Profa. Dra. Cinta Manrique Morá (*Novedades editoriales*)  
Profa. Dra. Asunción Mendoza Mendoza (*Resúmenes de tesis*)  
Dra. Patricia Gatón Hernández (*Informaciones Internet*)

**Junta Directiva de la SEOP:**

*Presidente:* Dr. Miguel Hernández Juyol  
*Vicepresidente:* Dr. José del Piñal Matorras  
*Tesorero:* Dr. Lluís J. Bellet Dalmau  
*Secretario:* Dr. Ignacio Caamaño González  
*Vocales:* Dra. Paola Beltri Orta  
Dra. Mónica Miegimolle Herrero  
Dra. Olga Cortés Lillo

**COMITÉ CIENTÍFICO:**

Dra. Ana Xalabardé Guàrdia  
Dr. Gerardo Ortego Bueno  
Dra. Milagros Barrachina Mataix

INCLUIDA EN EL ÍNDICE MÉDICO ESPAÑOL

ADMINISTRACIÓN Y DIRECCIÓN: ARÁN EDICIONES, S.L.  
C/ Castelló, 128, 1.º - 28006 MADRID

© Copyright 2007. Sociedad Española de Odontopediatria. ARÁN EDICIONES, S.L. Reservados todos los derechos. Ninguna parte de esta publicación puede ser reproducida, transmitida en ninguna forma o medio alguno, electrónico o mecánico, incluyendo fotocopias, grabaciones o cualquier sistema de recuperación de almacenaje de información, sin la autorización por escrito del titular del Copyright. Publicación cuatrimestral con 3 números al año.

Tarifa suscripción anual: Odontólogos/Estomatólogos: 66 €; Organismos y Empresas: 86 €; Países zona Euro: 230 €; Resto de países: 312 €.  
Ejemplar suelto: 29 €.

Suscripciones: ARÁN EDICIONES, S.L. Castelló, 128 - Telf.: 91 782 00 34 - Fax: 91 561 57 87 - 28006 MADRID.  
e-mail: suscripc@grupoaran.com.

ODONTOLOGÍA PEDIÁTRICA se distribuye de forma gratuita a todos los miembros de la Sociedad Española de Odontopediatria.  
Publicación autorizada por el Ministerio de Sanidad como Soporte Válido en trámite. ISSN: 1133-5181. Depósito Legal: V-1389-1994.

ARÁN EDICIONES, S.L.

28006 MADRID - Castelló, 128, 1.º - Telf.: 91 782 00 35 - Fax: 91 561 57 87  
08021 BARCELONA - Muntaner, 270, 4.º A - Telf.: 93 201 69 00 - Fax: 93 201 70 28  
e-mail: edita@grupoaran.com - <http://www.grupoaran.com>



“La solución analgésica adaptable a su crecimiento”

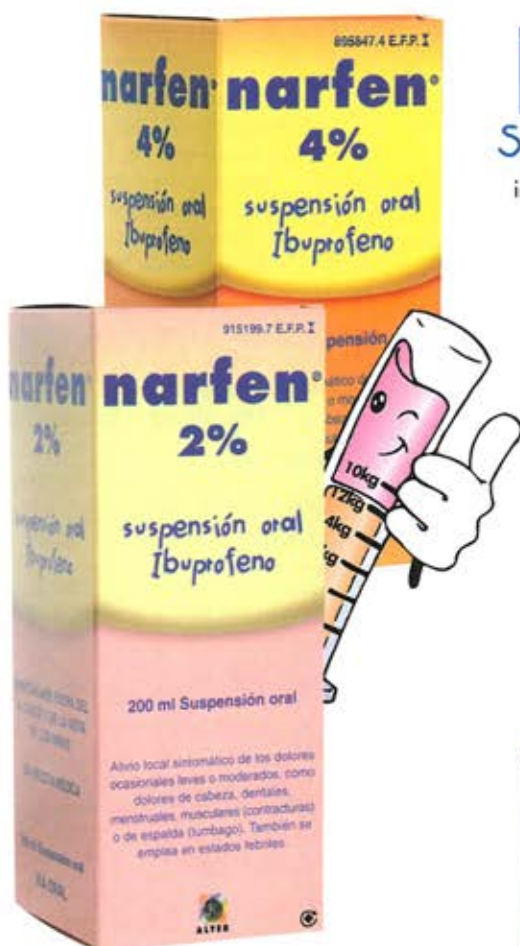

Analgésico

Antitérmico

Anti-inflamatorio

Agradable  
sabor  
a cereza



# narfen®

Suspensión oral de Ibuprofeno

indicado para el tratamiento de la **fiebre** y el **dolor** en niños.

Dos concentraciones:

**narfen® 2%**

100 mg/5ml. C.N. 915199.7 E.F.P.

**narfen® 4%**

cuando se requiere el doble de concentración

200 mg/5ml. C.N. 895847.4 E.F.P.

JERINGA CON PESOS

Dosificación más fácil para los padres.  
Dosificación por peso del niño.  
Sin errores de dosificación



CON LA GARANTÍA DE

ALTER HEALTHCARE  
LÍNEA MÉDICA





# Odontología Pediátrica

## SUMARIO

Volumen 15 · Número 2 · 2007

### ■ EDITORIAL

*P. Planells* ..... 39

### ■ CARTA DEL PRESIDENTE

*M. Hernández*..... 40

### ■ ORIGINALES

CONOCIMIENTO DE LA ODONTOPEDIATRÍA COMO ESPECIALIDAD ENTRE  
LOS ESTUDIANTES DE ODONTOLOGÍA DE LA UNIVERSIDAD DE BARCELONA  
*C. Muñiz, J. R. Boj, M. Hernández*..... 41

LA TEORÍA DE LA RELATIVIDAD EN ODONTOPEDIATRÍA  
*J. Navarro, B. Girón, G. Iraheta, R. Vitores, J. R. Boj* ..... 46

### ■ REVISIONES

MATERIALES DE OBTURACIÓN EN PULPECTOMÍAS DE DIENTES TEMPORALES  
*T. Álvarez Muro, H. Amador Jiménez, P. Beltri*..... 50

PULPECTOMÍAS EN MOLARES PRIMARIOS. REVISIÓN DE LA LITERATURA  
*M. F. Contreras Somoza, S. Sáez Martínez, L. J. Bellet Dalmau* ..... 61

### ■ CASOS CLÍNICOS

TRATAMIENTO CON MTA DE LA COMPLICACIÓN PULPAR DE UNA  
LUXACIÓN LATERAL DE UN INCISIVO. A PROPÓSITO DE UN CASO  
*C. Sanclemente Cortés, M. Casanovas Corral, L. J. Bellet Dalmau* ..... 70

SÍNDROME DE TREACHER COLLINS: IMPORTANCIA DEL ODONTOPEDIATRA  
EN EL EQUIPO MULTIDISCIPLINAR  
*A. de la Torre Sánchez, C. García Yárnoz, L. Márquez Durán,  
E. Gómez García, P. Planells del Pozo* ..... 77

■ INFORMACIÓN UNIVERSIDAD..... 84

■ RESÚMENES BIBLIOGRÁFICOS ..... 87

■ NOTICIAS SEOP ..... 91

# narfen® 2% y 4%

Cada 5 ml de suspensión oral contienen: 100 mg de ibuprofeno en NARFEN® 2% y 200 mg de ibuprofeno en NARFEN® 4%.

## DATOS CLÍNICOS.

### Indicaciones terapéuticas:

Alivia sintomático de los dolores ocasionales leves o moderados, como dolores de cabeza, dentales, menstruales, musculares o de espalda. Estados febriles.

### Posología y forma de administración:

Administración por vía oral. Adultos (>18 años): 1 dosis de 200 mg de ibuprofeno/4-6 h. Si el dolor o la fiebre no responden, se pueden administrar 400 mg/6-8 h. No administrar más de 1200 mg de ibuprofeno en 24 h. Jóvenes 12-18 años 1 dosis de 200 mg/4-6 h. No administrar más de 6 dosis (1200 mg de ibuprofeno) en 24 h. Ancianos la posología debe ser establecida por el médico, ya que cabe la posibilidad de que se necesite una reducción de la dosis habitual. Pacientes con insuficiencia renal, hepática o cardíaca reducir la dosis (v. Advertencias).

### Sólo en NARFEN® 2%:

Niños 1-12 años: 1-2 años, 50 mg/6-8 h; máximo, 200 mg/día. 3-7 años, 100 mg/6-8 h; máximo, 400 mg/día. 8-12 años, 200 mg/6-8 h, máximo, 800 mg/día. También puede establecerse un esquema de dosificación de 5-10 mg/kg de peso y por toma, cada 6-8 h; máximo, 20 mg/kg de peso y por día. Usar siempre la dosis menor que sea efectiva. Tomar el medicamento con las comidas o con leche, especialmente si se notan molestias digestivas.

### Contraindicaciones:

Hipersensibilidad a cualquiera de los componentes de la especialidad. Debido a una posible reacción alérgica cruzada con el AAS u otros AINE, no debe administrarse ibuprofeno en pacientes con antecedentes de alergia a estos fármacos, o que padezcan o hayan padecido asma, rinitis, urticarias, pólipos nasales, angioedema, úlcera péptica activa y recurrente, riesgo de hemorragia gastrointestinal, colitis ulcerosa, insuficiencia hepática o renal de carácter grave.

### Advertencias especiales y precauciones para su uso:

En pacientes de riesgo o que han manifestado alteraciones gastrointestinales debidas al uso de AINE, el ibuprofeno debe administrarse con precaución y bajo control médico. También debe ser utilizado con precaución en pacientes con historial de broncoespasmo consecuente a otros tratamientos, en pacientes ancianos o con las funciones renal, hepática o cardíaca reducidas, en los que conviene controlar periódicamente los parámetros clínicos y de laboratorio, sobre todo en caso de tratamiento prolongado. El ibuprofeno puede causar reacciones alérgicas en pacientes con alergia al AAS y a otros analgésicos o AINE. Se ha observado en algunos casos retención hidrosalina tras la administración de ibuprofeno, por lo que debe utilizarse con precaución en pacientes con insuficiencia cardíaca o hipertensión. El ibuprofeno, al igual que otros AINE, puede prolongar el tiempo de hemorragia, por lo que debe ser utilizado con precaución en pacientes con alteraciones de la coagulación sanguínea o en tratamiento con anticoagulantes. En caso de tratamiento previo con corticosteroides, se recomienda reajustar las dosis de éstos de forma paulatina si se instaura una terapia combinada con ibuprofeno. En raras ocasiones se ha observado meningitis aséptica en pacientes en tratamiento con ibuprofeno. Aunque este efecto es más probable en pacientes con lupus eritematoso sistémico y otras enfermedades del colágeno, también ha sido notificado en algunos pacientes que no padecían una patología crónica, por lo que debe tenerse en cuenta en caso de administrarse el fármaco. La utilización de ibuprofeno en pacientes que consumen habitualmente alcohol (3 bebidas alcohólicas/día) puede provocar hemorragia gástrica. Aunque en muy raras ocasiones, se han observado alteraciones oftalmológicas (v. Reacciones Adversas). En este caso se recomienda, como medida de precaución, interrumpir el tratamiento y realizar un examen oftalmológico. Al igual que con otros AINE, tras el tratamiento prolongado con ibuprofeno se ha observado en algunos casos nefritis aguda intersticial con hematuria, disuria y ocasionalmente síndrome nefrótico. No se debe tomar ibuprofeno con otros antiinflamatorios, excepto bajo control médico. Los AINE pueden producir una elevación de los parámetros de la función hepática. Se aconseja administrar con precaución en niños <2 años. Si el dolor se mantiene durante >10 días (5 días en los niños), la fiebre durante >3 días, o bien el dolor o la fiebre empeoran o aparecen otros síntomas, se debe evaluar la situación clínica.

### Advertencias sobre excipientes:

Este medicamento contiene 4 g de sacarosa/10 ml, lo que deberá ser tenido en cuenta por pacientes con intolerancia hereditaria a la fructosa, problemas de absorción de glucosa/galactosa, deficiencia de sacarasa-isomaltasa y pacientes diabéticos. Este medicamento contiene 3 g de glucosa/10 ml, lo que debe ser tenido en cuenta por los pacientes diabéticos. Interacciones con otros medicamentos y otras formas de interacción:

El ibuprofeno puede REDUCIR LA EFICACIA DE LA FUROSEMIDA Y LOS DIURÉTICOS TIAZÍDICOS. Debido a un posible EFECTO POTENCIADOR DE LOS ANTICOAGULANTES ORALES, debe controlarse el tiempo de protrombina durante la primera semana, así como prever un posible ajuste de dosis del anticoagulante en caso de tratamiento concomitante prolongado. Puede también observarse una REDUCCIÓN DEL EFECTO HIPOTENSOR DE LOS FÁRMACOS -BLOQUEANTES, ASÍ COMO POTENCIARSE EL POSIBLE EFECTO ULCERÓGENO TRAS LA ADMINISTRACIÓN CONCOMITANTE DE CORTICOSTEROIDES. En algunos casos aislados se ha observado un INCREMENTO EN LOS NIVELES PLASMÁTICOS DE DIGOXINA, FENITOÍNA Y LITIO tras la administración conjunta con ibuprofeno. La administración de ibuprofeno puede en ocasiones INCREMENTAR LA TOXICIDAD DEL METOTREXATO. El ibuprofeno NO SE DEBE UTILIZAR EN ASOCIACIÓN CON OTROS AINE NI CON PARACETAMOL. Con HIPOGLUCEMIANTES ORALES O INSULINA, el ibuprofeno AUMENTA EL EFECTO HIPOGLUCEMIANTE, por lo que puede ser

necesario ajustar la dosis de éstos. Tras la administración conjunta con ANTAGONISTAS H<sub>2</sub>, no se ha observado efecto significativo en los niveles plasmáticos de ibuprofeno. Interacciones con pruebas de diagnóstico: El tiempo de hemorragia puede prolongarse hasta 1 día tras suspender el tratamiento. Puede disminuir la concentración de glucosa en sangre, el aclaramiento de creatinina y el hematocrito a hemoglobina. Puede aumentar las concentraciones sanguíneas de nitrógeno ureico y las séricas de creatinina y potasio. Con pruebas de función hepática, incremento de valores de transaminasas.

### Embarazo y lactancia:

Embarazo: Se recomienda no administrar ibuprofeno durante los primeros meses de embarazo y, debido a la inhibición de la síntesis de prostaglandinas y en algunos casos a efectos cardiovasculares fetales (cierre del ductus arteriosus), se recomienda no administrar ibuprofeno durante los meses finales del embarazo, salvo en casos de estricta necesidad. Lactancia: El ibuprofeno aparece en muy pequeña concentración en la leche materna. Se utilizará según criterio médico, tras evaluar la relación beneficio-riesgo.

### Efectos sobre la capacidad para conducir vehículos y utilizar maquinaria:

El ibuprofeno debe ser utilizado con precaución en pacientes cuya actividad requiera atención y que hayan observado somnolencia, vértigo o depresión durante el tratamiento con este fármaco.

### Efectos secundarios:

Pueden observarse náuseas, vómitos, dispepsias, pirosis gástrica, sensación de molestia abdominal, diarrea, microlesiones intestinales, posible activación intestinal y hemorragias (melenas, hematemesis). En ocasiones puede observarse cefalea, confusión, tinnitus y somnolencia. Raramente se han dado casos de reacciones de tipo psicótico y depresión, así como alguna sensación de cefalea intensa, náuseas, vómitos, fiebre, rigidez de cuello y una cierta obnubilación. Muy raramente se han observado reacciones ópticas, tales como visión borrosa, disminución de la agudeza visual o cambios en la percepción del color tras la administración del fármaco, que remiten de forma espontánea. Como reacción de hipersensibilidad, se ha observado erupción cutánea, urticarias y exantemas con más o menos prurito y, en ocasiones, también fiebre acompañada de erupción cutánea, dolor abdominal, cefaleas, náuseas y vómitos, signos de disfunción hepática y fenómenos anafilácticos. En raras ocasiones puede dar lugar a broncoespasmo y, en todo caso, en pacientes predispuestos. Tras la administración prolongada y a dosis elevadas, puede ocasionar alteraciones en los elementos corpusculares de la sangre y retención hidrosalina. Las reacciones anafilácticas o anafilactoides ocurren normalmente en pacientes con historia de hipersensibilidad al AAS y a otros AINE. Esto también podría suceder en pacientes que no han mostrado previamente hipersensibilidad a estos fármacos. En caso de observarse la aparición de reacciones adversas, debe suspenderse el tratamiento y notificarlo a los sistemas de farmacovigilancia.

### Sobredosificación:

La sintomatología por sobredosis incluye: vértigo, espasmos, hipotensión o cuadros de depresión del sistema nervioso (reducción de la consciencia). Si ha transcurrido <1 h, se recomienda practicar un lavado gástrico. Se considera también beneficioso el aporte por vía oral de sustancias como carbón activado para reducir la absorción del fármaco. Si hubiera transcurrido >1 h, se recomienda la alcalinización de la orina y la diuresis para favorecer su eliminación.

## PROPIEDADES FARMACÉUTICAS.

### Lista de excipientes:

Carboximetilcelulosa, goma xantán, E218, E217, polisorbato 80, glucosa líquida, sacarosa, esencia de cereza, ácido cítrico monohidrato, citrato sódico, agua purificada. Incompatibilidades: No se han descrito.

### Periodo de validez:

NARFEN® 2% 18 meses. Tras abrir el envase, 1 mes.

NARFEN® 4%: 3 años.

### Precauciones especiales para su almacenamiento:

No conservar a temperatura >30°C.

### Naturaleza y contenido del recipiente:

Frascos de PET de color topacio con obturador y tapón de polietileno, con cierre de seguridad o prueba de niños, conteniendo 100 ml (NARFEN® 4%) ó 200 ml (NARFEN® 2%) de suspensión.

### Instrucciones de uso/manipulación:

Agitar antes de usar. Para una correcta administración se deberá administrar la suspensión con las comidas o con leche, sobre todo si se notan molestias digestivas.

## TITULAR DE LA AUTORIZACIÓN DE COMERCIALIZACIÓN.

ALTER FARMACIA, S.A. - Avda. de Burgos, 121 - 28050 Madrid (España).

## CONDICIONES DE DISPENSACIÓN:

Sin receta médica.

## PRESENTACIONES Y PVP:

### NARFEN® 2%:

Envase con 200 ml de suspensión oral (PVP IVA: 3,90 €).

### NARFEN® 4%:

Envase con 100 ml de suspensión oral (PVP IVA: 4,30 €). Para más información, consulte la ficha técnica completa o al Departamento Médico de ALTER FARMACIA, S.A. Tfno. 913 592 000. Julio 2005 (01a).



# Odontología Pediátrica

## SUMMARY

Volume 15 · No. 2 · 2007

- **EDITORIAL**  
*P. Planells* ..... 39
- **LETTER OF THE PRESIDENT**  
*M. Hernández*..... 40
- **ORIGINALS**  
KNOWLEDGE OF PEDIATRIC DENTISTRY AS DENTAL SPECIALTY AMONG  
DENTAL STUDENTS OF THE UNIVERSITY OF BARCELONA  
*C. Muñiz, J. R. Boj, M. Hernández*..... 41  
THE THEORY OF RELATIVITY IN PEDIATRIC DENTISTRY  
*J. Navarro, B. Girón, G. Iraheta, R. Vitores, J. R. Boj* ..... 46
- **REVIEWS**  
FILLING'S MATERIALS IN PULPECTOMIES OF TEMPORARY TEETH  
*T. Álvarez Muro, H. Amador Jiménez, P. Beltri*..... 50  
PULPECTOMIES IN PRIMARY MOLARS. A SYSTEMATIC REVIEW  
*M. F. Contreras Somoza, S. Sáez Martínez, L. J. Bellet Dalmau* ..... 61
- **CLINICAL CASES**  
MTA TREATMENT IN PULPAR COMPLICATION OF A LATERAL LUXATION  
OF AN INCISOR. A CASE REPORT  
*C. Sanclemente Cortés, M. Casanovas Corral, L. J. Bellet Dalmau* ..... 70  
TREACHER COLLINS SYNDROME: PEDIATRIC DENTIST ROLE IN  
THE MULTIDISCIPLINARY TEAM  
*A. de la Torre Sánchez, C. García Yárnoz, L. Márquez Durán,  
E. Gómez García, P. Planells del Pozo* ..... 77
- **UNIVERSITY INFORMATION** ..... 84
- **BIBLIOGRAPHIC SUMMARIES**..... 87
- **SEOP NEWS**..... 91

# Cuando ellos sonríen usted también sonríe



La Sociedad Española de Odontopediatría conoce que solamente cuando nuestros pacientes comprenden nuestros procedimientos clínicos los demandan. Por este motivo, la SEOP ha puesto a la venta folletos con información de los procedimientos preventivos y de las técnicas de tratamiento más frecuentes en nuestras clínicas. Así se imprimirán en color estos folletos, de manera que el coste sea lo más ventajoso posible. Selladores, Ortodoncia y Caries del Biberón serán los temas que publicaremos.

Si estás interesado en hacer un pedido de estos folletos, ponte en contacto telefónico solicitando el tema y el número que desearías adquirir con:

Julián Aguirrezábal  
 C/ Iparraguirre, 34 - 3.ª - 48011 BILBAO  
 Tel. 94 444 68 13 - Fax: 94 444 12 66

Nombre ..... DNI o CIF .....

Apellidos .....

Dirección ..... Teléfono .....

Población ..... CP ..... Provincia .....

|            |           |                           |           |
|------------|-----------|---------------------------|-----------|
| ORTODONCIA | N.º ..... | CARIES DEL BIBERÓN        | N.º ..... |
| SELLADORES | N.º ..... | OBTURACIONES (invisibles) | N.º ..... |
| RADIOLOGÍA | N.º ..... |                           |           |



## Editorial

**T**ras la XXIX Reunión Anual de la SEOP, brillantemente presidida por la Profa. Asunción Mendoza, fueron elegidos por la Asamblea General los nuevos componentes de la Junta Directiva de la Sociedad Española de Odontopediatría.

Los miembros fueron votados teniendo en cuenta la nueva normativa aprobada en los recientes estatutos de la SEOP.

Los componentes de la junta, que nos acompañarán en la Sociedad los próximos dos años, son:

- *Presidente*: Dr. Miguel Hernández Juyol.
- *Vicepresidente*: Dr. José del Piñal Matorras.
- *Tesorero*: Dr. Lluís Bellet Dalmau.
- *Secretario*: Dr. Ignacio Caamaño González.
- *Vocales*: Dra. Paola Beltrí Orta, Dra. Mónica Miegimolle Herrero y Dra. Olga Cortés Lillo.
- *Comité científico*: Dra. Ana Xalabardé Guàrdia, Dr. Gerardo Ortego Bueno y Dra. Milagros Barrachina Mataix.

Los miembros de la Sociedad Española de Odontopediatría queremos mostrar nuestro agradecimiento a los componentes de la anterior junta de nuestra sociedad, liderados por el Prof. J. R. Boj, quienes han invertido su tiempo y esfuerzo por mejorar los intereses y objetivos planteados hace 33 años, cuando un grupo de profesionales de nuestro país se marcó como meta la creación de la Sociedad Española de Odontopediatría.

La nueva junta se enfrenta en la actualidad a uno de los retos más importantes para la odontología de los planteados en los últimos años. De un lado, la creación, dentro de la odontología, de las especialidades. Por otro lado, el nuevo planteamiento de los estudios de la odontología.

Ambas importantes cuestiones de seguro deberán ser consultadas a través del Consejo General de Odontólogos y Estomatólogos, con los miembros de la Sociedad Española de Odontopediatría, representados por su Junta Directiva.

Deseamos que el futuro de la profesión y de la especialidad de la odontopediatría sea definido adecuadamente, para el interés de la salud oral de los niños españoles.

**P. Planells**  
*Directora de la Revista*

## Carta del Presidente

Queridos miembros de la Sociedad Española de Odontopediatría:

Desde esta página quiero enviar mi más cordial saludo y agradecer su fidelidad a la SEOP a los que ya hace años que pertenecéis a ella; así como dar la bienvenida a los nuevos socios que acaban de incorporarse a la misma. Cuantos más seamos, más posibilidades de comenzar nuevas empresas y proyectos que redundarán en beneficio de la SEOP y de todos sus miembros.

Asimismo, es la voluntad de la Junta que presido agradecer a la anterior Junta Directiva y Comisión Científica, a la Comisión de jóvenes odontopediatras, a los organizadores de congresos, reuniones y cursos, y a los múltiples dictantes habidos, la labor realizada en pro del desarrollo de la Odontopediatría española.

Como ya sabréis, estamos inmersos en un proceloso mar de novedades y cambios; la novedad más reciente es la aprobación, por parte del Consejo General, de las especialidades odontológicas, que abre un futuro de negociaciones a varias bandas y que hará que estemos atentos a los acontecimientos que se van a desarrollar.

Al respecto, es nuestro criterio definir a la Odontopediatría como *el área de la Odontología responsable de la provisión de servicios, tanto preventivos como curativos, para el correcto desarrollo evolutivo del niño, así como para el mantenimiento de su salud oral, desde el nacimiento hasta el fin de la adolescencia*, entendiéndola como la edad que sucede a la infancia, desde que aparecen los primeros indicios de la pubertad hasta el completo desarrollo del cuerpo, y que se extiende de los 14 a los 20 años en el hombre y de los 12 a los 18 años en la mujer, aproximadamente.

La Sociedad Española de Odontopediatría agrupa al colectivo de profesionales cuyas preocupaciones son la práctica, la educación y la investigación, relacionadas con la especialidad de Odontopediatría; y, consecuentemente, estos propósitos redundarán en el avance de nuestra especialidad para el beneficio de la salud oral de los niños españoles.

Asimismo, la SEOP, por su responsabilidad con los niños y la profesión dental española, velará por la prevención y el control de las enfermedades orales en los niños.

Estos serán los criterios que aportaremos en la defensa de nuestra especialidad.

Siempre a vuestra disposición,

**M. Hernández**  
*Presidente de la Junta Directiva de la SEOP*



**Sociedad Española  
de Odontopediatría**

Secretaría técnica

C/ Alcalá, 79-2

28009 MADRID

e-mail:

seodontopediatria@hotmail.com

# SOLICITUD DE ADMISIÓN COMO MIEMBRO ORDINARIO EN LA SOCIEDAD ESPAÑOLA DE ODONTOPEDIATRÍA

DR./DRA. ....

DOMICILIO PARTICULAR: .....

CÓDIGO POSTAL: ..... CIUDAD: .....

TELF.: ..... FAX: .....

COLEGIADO EN:..... N.º DE COLEGIADO: .....

PROPUESTO POR LOS MIEMBROS DE LA S.E.O.P.:

DR./DRA. ....

DR./DRA. ....

Firma

Firma

Firmado en

a

de

de 2006



## DATOS PERSONALES

NOMBRE: .....  
1.º APELLIDO ..... FECHA NACIMIENTO .....  
2.º APELLIDO ..... DNI o CIF: .....  
DIRECCIÓN PARTICULAR: .....  
CÓDIGO ..... CIUDAD ..... TELF. ....

## PRÁCTICA PÚBLICA

DIRECCIÓN: .....  
CÓDIGO ..... CIUDAD ..... TELF. ....  
CARGO QUE DESEMPEÑA: .....  
¿QUÉ TANTO POR CIENTO DE SU PRÁCTICA DIARIA DEDICA A LA ACTIVIDAD PÚBLICA? .....

## PRÁCTICA PRIVADA

COLEGIADO: ..... N.º .....  
DIRECCIÓN CLÍNICA 1ª: .....  
CÓDIGO ..... CIUDAD ..... TELF. ....  
DIRECCIÓN CLÍNICA 2ª: .....  
CÓDIGO ..... CIUDAD ..... TELF. ....  
¿QUÉ TANTO POR CIENTO DE SU PRÁCTICA DIARIA DEDICA A LA ODONTOPEDIATRÍA? .....

DIRECCIÓN Y TELÉFONO DE CONTACTO: .....

## CURRÍCULUM

FECHA Y LUGAR DONDE TERMINÓ SUS ESTUDIOS DENTALES: .....  
.....  
TÍTULO OBTENIDO MÁS ALTO: .....  
RECIBIÓ ENTRENAMIENTO EN LAS ESPECIALIDADES DENTALES  
DE: ..... LUGAR: ..... AÑOS: .....  
DE: ..... LUGAR: ..... AÑOS: .....  
OTROS: .....

## DATOS BANCARIOS

NOMBRE DEL BANCO: .....  
DIRECCIÓN DE LA SUCURSAL: .....  
N.º DE CUENTA: .....  
CUOTA: 60 €

Firmado en

a

de 2006



# Conocimiento de la odontopediatría como especialidad entre los estudiantes de odontología de la Universidad de Barcelona

C. MUÑIZ, J. R. BOJ, E. ESPASA, M. HERNÁNDEZ

*Curso de Formación Continuada para Odontólogos y Estomatólogos de Atención Primaria de Salud de Cataluña. Facultad de Odontología. Universidad de Barcelona*

## RESUMEN

**Introducción:** Aunque la odontopediatría en el contexto de la odontología equivale a pediatría en el de la medicina, percibimos que no hay tal grado de equiparación cuando hacemos referencia al nivel de conocimiento de esta especialidad odontológica tanto dentro como, principalmente, fuera del ámbito universitario.

**Objetivo:** Nuestro trabajo pretende cuantificar dicho nivel de conocimiento mediante un cuestionario realizado en una muestra de estudiantes de pregrado de la Licenciatura de Odontología.

**Participantes y método:** Cuestionario de 8 ítems distribuido a un total de 400 alumnos de los cinco cursos de la licenciatura de odontología, en el curso académico 2005-2006.

**Resultados:** Un 72,25% de los encuestados refiere haber conocido el postgrado dentro de la facultad. El 67% de los alumnos de 5º curso indican haber conocido la existencia de la especialidad una vez iniciados los estudios de Odontología. Este porcentaje desciende hasta el 36% en los estudiantes de primer año.

**Conclusiones:** Tanto la existencia de la especialidad de odontopediatría como la posibilidad de cursar un postgrado en la materia son factores que los alumnos encuestados han conocido de forma mayoritaria dentro de la universidad, coincidiendo en señalar que los informadores de ambas cuestiones han sido generalmente los profesores. Creemos que existen indicios que sugieren un aumento del grado de conocimiento tanto dentro como fuera de nuestro ámbito, factor que revierte en una mayor ponderación de la odontopediatría, equiparándola a otras especialidades médicas, y en que nuestra especialidad sea cada vez más valorada por la sociedad.

**PALABRAS CLAVE:** Odontopediatría. Especialidades odontológicas. Tendencias genéricas.

## ABSTRACT

**Introduction:** Pediatric Dentistry is not as known in the field of dentistry as Pediatrics in the field of Medicine.

**Objectives:** We wanted to find out the degree of knowledge of the specialty of Pediatric Dentistry among dental students of all courses of the University of Barcelona.

**Participants and method:** A questionnaire with 8 questions was distributed among 400 students of the five dental courses.

**Results:** 72.25% of the students knew about the Postgraduate Program in Pediatric Dentistry once they were at the dental school and not before. 67% of the last course (5th) knew about the existence of the specialty at dental school; only 37% of first year students.

**Conclusions:** The majority of students found out about the existence of Pediatric Dentistry as a specialty and as a postgraduate program once at dental school. Most of the time they were informed by dental professors.

**KEY WORDS:** Pediatric dentistry. Dental specialties. Gender trends.

## INTRODUCCIÓN

Es una condición universal del ser humano tener expectativas ante cada nueva situación vital. Tales expectativas pueden manifestarse como dudas, anhelos, miedos, esperanzas, perspectivas de promoción, de éxito o de fracaso... ya sea en el terreno familiar como en el laboral, en el socioeconómico, en el académico, etc.

Efectivamente, los futuros universitarios se cuestionan, más allá de sus propias convicciones y vocación, los pros y contras de cursar una u otra licenciatura antes de rellenar el formulario de preinscripción académica: "¿realmente me gustará?", "¿quiero dedicarme a ello?", "¿qué salidas profesionales tiene?". Estas, y muchísimas otras, son las preguntas que se plantea el estudiante antes de -y durante, también- su nueva singladura. La respuesta a las dudas formuladas es una mezcla de *ciencia* y de *ficción*, es decir, de idealismo (de lo que quisiéramos que fuera) y de realidad (de lo que realmente es).

El problema aparece cuando los resultados no coinciden con las expectativas. No en vano *expectativa* significa *esperar* o *tener esperanza* de (p. ej. obtener la calificación supuestamente merecida); todo lo que quede por debajo de lo esperado será contemplado como un fracaso.

No centraremos la atención en determinar el grado de cumplimiento de las expectativas del alumno, sino en cuál es el conocimiento que este tiene de una determinada especialidad universitaria (1), en nuestro caso la odontopediatría, así como las fuentes de información (documentación y datos recabados a partir de alumnos, profesores, amigos, familia, o cualquier otra vía) de las que se ha servido para formarse una opinión, criterio o expectativa.

## OBJETIVOS

A pesar que la odontopediatría en el contexto de la odontología equivale a pediatría en el de la medicina, parece ser que no hay tal grado de equiparación cuando nos referimos a nivel de conocimiento de la especialidad odontológica tanto dentro como, principalmente, fuera del ámbito universitario. Es por ello que hemos fijado como objetivos de nuestro estudio los que a continuación enumeramos:

1. Establecer el grado de conocimiento de la existencia de la odontopediatría entre los estudiantes de odontología.
2. Conocer cuándo acudieron al dentista por primera vez, el tipo de profesional que visitaron y el motivo de la consulta.
3. Averiguar quién les proporcionó la información sobre la existencia de la odontopediatría y de su especialización postgraduada.
4. Saber su opinión sobre la aportación de la odontopediatría en la formación del dentista.

## PARTICIPANTES Y MÉTODO

Se distribuyó un cuestionario (Anexo I) de 8 ítems, compuesto por 7 preguntas de respuesta cerrada y 1 de respuesta abierta, a los alumnos de los cinco cursos de la Licenciatura de Odontología de la Facultad de Odon-

tología de la Universidad de Barcelona, en el curso académico 2005-2006. El formulario era anónimo, únicamente se solicitaba al estudiante indicar su edad, sexo y año académico que cursaba.

## RESULTADOS

Los principales hallazgos de nuestro estudio los adjuntamos en forma de gráficos y tablas al final del texto escrito. Obtuvimos un total de 400 formularios correctamente rellenos. Del total de encuestados, 296 (74%) son mujeres (Fig. 1, Tabla I). El 70% de los participantes fueron visitados por primera vez por un odontólogo general (Fig. 2, Tabla II) y, de estos, el 58,5% lo hicieron a una edad temprana, esto es, antes de los 8 años (Fig. 3, Tabla III). En un 57% de los casos, la primera visita consistió en una revisión general (Fig. 4, Tabla IV). Los participantes en nuestro estudio conocieron dentro del ámbito universitario (72,25%) la posibilidad de cursar un

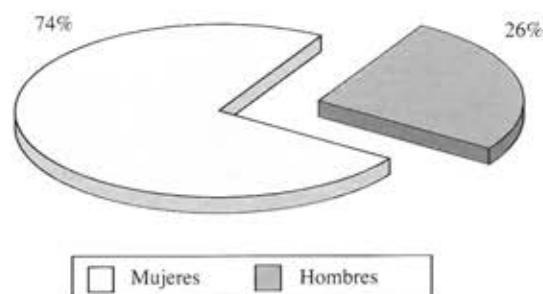


Fig. 1. Distribución de los estudiantes encuestados por sexo.

TABLA I  
DISTRIBUCIÓN DE LOS ESTUDIANTES ENCUESTADOS POR SEXO Y CURSO DE LICENCIATURA

| Curso   | 1º     | 2º     | 3º     | 4º     | 5º     |
|---------|--------|--------|--------|--------|--------|
| Hombres | 18,18% | 16,67% | 30,53% | 37,50% | 27,12% |
| Mujeres | 81,82% | 83,33% | 69,47% | 62,50% | 72,88% |

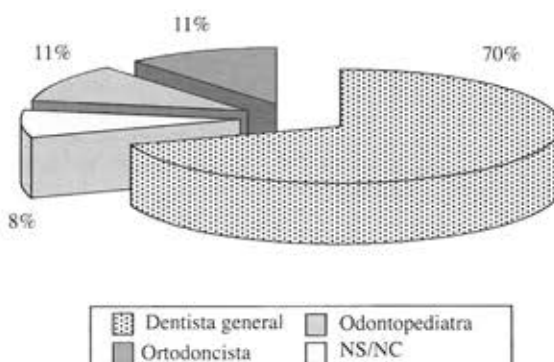


Fig. 2. Especialista de la primera visita.

**TABLA II**

**ESPECIALISTA DE LA PRIMERA VISITA. DISTRIBUCIÓN POR CURSO**

|                  | Primero | Segundo | Tercero | Cuarto | Quinto |
|------------------|---------|---------|---------|--------|--------|
| Odontopediatra   | 13%     | 8%      | 15%     | 11%    | 5%     |
| Ortodoncista     | 10%     | 12%     | 7%      | 15%    | 12%    |
| Dentista general | 64%     | 70%     | 73%     | 71%    | 76%    |
| NS/NC            | 13%     | 10%     | 5%      | 3%     | 7%     |

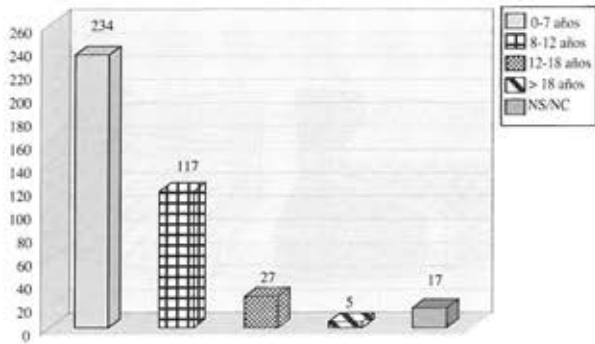


Fig. 3. Edad de la primera visita.

**TABLA III**

**EDAD DE LA PRIMERA VISITA. DISTRIBUCIÓN POR CURSO**

|            | Primero | Segundo | Tercero | Cuarto | Quinto |
|------------|---------|---------|---------|--------|--------|
| 0-7 años   | 69%     | 61%     | 54%     | 47%    | 62%    |
| 8-12 años  | 22%     | 27%     | 34%     | 36%    | 27%    |
| 12-18 años | 2%      | 8%      | 8%      | 8%     | 8%     |
| > 18 años  | 0       | 1%      | 1%      | 1%     | 3%     |
| NS/NC      | 7%      | 3%      | 3%      | 8%     | 0%     |

**TABLA IV**

**MOTIVO DE LA PRIMERA VISITA. DISTRIBUCIÓN POR CURSO**

|                  | Primero | Segundo | Tercero | Cuarto | Quinto |
|------------------|---------|---------|---------|--------|--------|
| Revisión general | 68%     | 48%     | 51%     | 62%    | 55%    |
| Caries           | 8%      | 18%     | 27%     | 17%    | 2%     |
| Traumatismo      | 6%      | 5%      | 1%      | 3%     | 5%     |
| Ortodoncia       | 9%      | 17%     | 14%     | 14%    | 10%    |
| NS/NC            | 9%      | 12%     | 7%      | 4%     | 8%     |

postgrado específico en la materia (Figs. 5 y 6, Tablas V y VI), señalando a sus profesores como principales informadores (Figs. 7 y 8). A la pregunta "¿Qué crees que aporta la odontopediatría a la formación del dentista?", las respuestas más frecuentes fueron: a) adquirir habilidad en el manejo de la conducta del paciente infantil; y b) aprender el conocimiento de la fisiopatología específica del niño (Tabla VII, Fig. 9).

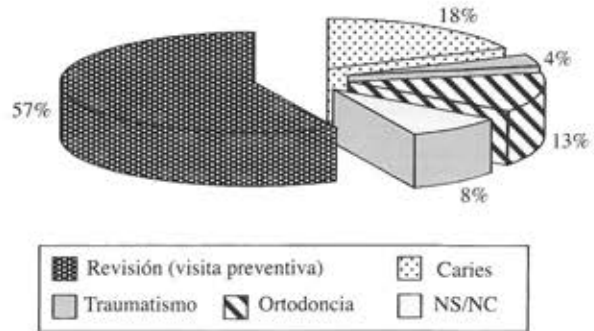


Fig. 4. Motivo de la primera visita.

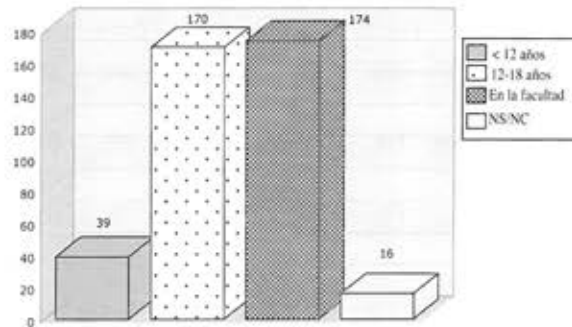


Fig. 5. Edad a la que conocieron la especialidad.

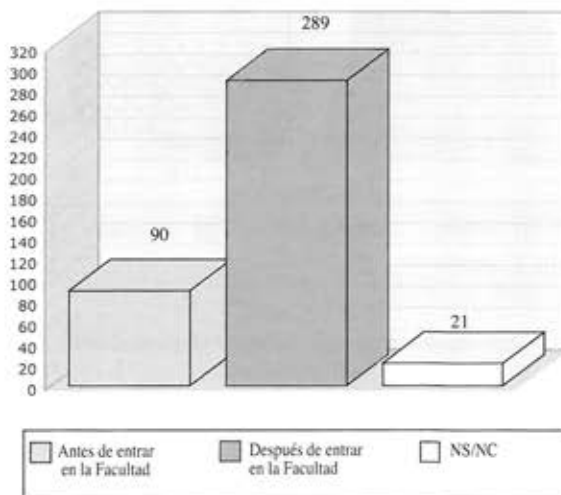


Fig. 6. Momento en el que conocieron el postgrado.

**DISCUSIÓN**

Este trabajo refleja una línea de estudio académico-sociológico en Odontopediatría, abriendo camino en un campo con múltiples aspectos a investigar. Como consideración preliminar, se confirma la tendencia apuntada en los últimos años en el ámbito de las Ciencias de la Salud, es decir, una presencia mayoritaria de mujeres en las aulas que potencialmente ha de traducirse en una situación de paridad en la futura colegiación (2-4). En

**TABLA V**

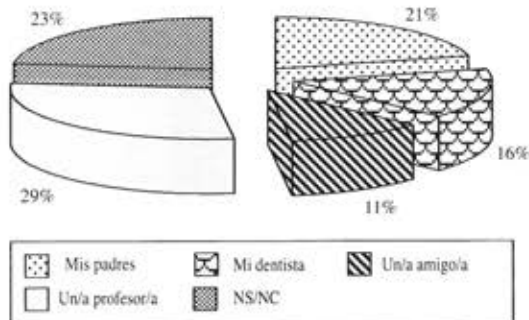
**EDAD A LA QUE CONOCIERON LA ESPECIALIDAD. DISTRIBUCIÓN POR CURSO**

|                | Primero | Segundo | Tercero | Cuarto | Quinto |
|----------------|---------|---------|---------|--------|--------|
| < 12 años      | 13%     | 6%      | 12%     | 9%     | 8%     |
| 12-18 años     | 50%     | 53%     | 47%     | 35%    | 20%    |
| En la Facultad | 36%     | 37%     | 38%     | 48%    | 67%    |
| NS/NC          | 1%      | 4%      | 3%      | 8%     | 5%     |

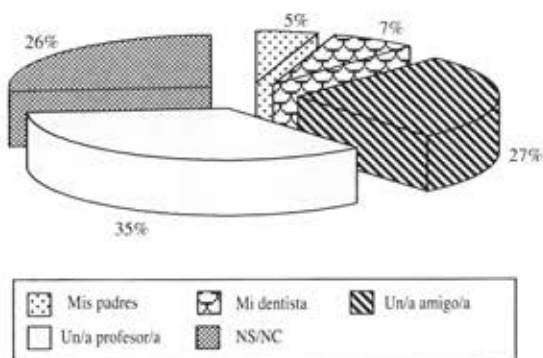
**TABLA VI**

**MOMENTO EN EL QUE CONOCEN EL POSTGRADO. DISTRIBUCIÓN POR CURSO**

|                                  | Primero | Segundo | Tercero | Cuarto | Quinto |
|----------------------------------|---------|---------|---------|--------|--------|
| Antes de entrar en la Facultad   | 28%     | 31%     | 21%     | 20%    | 8%     |
| Después de entrar en la Facultad | 53%     | 68%     | 79%     | 79%    | 89%    |
| NS/NC                            | 19%     | 1%      | 0       | 1%     | 3%     |



*Fig. 7. Informador de la especialidad Odontopediatría.*

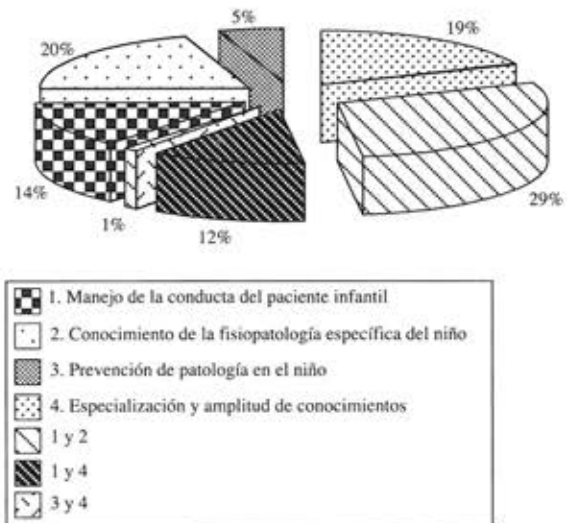


*Fig. 8. Informador del postgrado.*

**TABLA VII**

**APORTACIÓN DE LA ESPECIALIDAD A LA FORMACIÓN DEL DENTISTA. DISTRIBUCIÓN POR CURSO**

|                    | Primero | Segundo | Tercero | Cuarto | Quinto |
|--------------------|---------|---------|---------|--------|--------|
| 1. Conducta        | 2%      | 14%     | 3%      | 9%     | 24%    |
| 2. Fisiopatología  | 16%     | 15%     | 21%     | 6%     | 7%     |
| 3. Prevención      | 2%      | 11%     | 1%      | 0      | 2%     |
| 4. Especialización | 12%     | 10%     | 11%     | 17%    | 10%    |
| 1 y 2              | 19%     | 45%     | 8%      | 19%    | 10%    |
| 1 y 4              | 0       | 1%      | 5%      | 27%    | 5%     |
| 3 y 4              | 1%      | 0       | 0       | 1%     | 0      |



*Fig. 9. Aportación de la Odontopediatría a la formación del odontólogo según el encuestado.*

nuestro estudio, el 74% del total de los alumnos encuestados son mujeres, cifra que se eleva a más del 80% en el primer y segundo año de la licenciatura.

Una lectura interesante resulta de analizar el resultado concerniente al especialista de la primera visita cuando hacemos la distribución por cursos. El resultado global nos indica que la mayoría de los encuestados fue visitado por un odontólogo general; sin embargo, este porcentaje decrece desde el quinto al primer curso de la carrera. Este hecho parece indicar que los estudiantes de las promociones más jóvenes han sido cada vez menos atendidos por un generalista y más por un especialista, ya sea odontopediatra u ortodoncista.

Situación similar nos encontramos cuando hacemos el análisis de la pregunta "¿A qué edad conociste la especialidad?". Menos del 10% de los estudiantes refieren haber tenido noción de la existencia de la Odontopediatría antes de los 12 años, y un 42% lo hicieron entre los 12 y los 18 años. Sin embargo, cuando estudiamos la distribución de la respuesta por curso académico, el porcentaje de alumnos que conocieron la Odontopediatría en la universidad desciende del 67% en el caso de los estudiantes de quinto curso hasta el 36% en los de primero de licenciatura. Esto nos sugiere que, si bien la Odontopediatría sigue siendo una especialidad



poco conocida fuera de nuestro ámbito, existen indicios de que el grado de conocimiento y el nivel de información de nuestra especialidad están aumentando paulatinamente.

## CONCLUSIONES

1. A pesar de que la Odontopediatría todavía es una especialidad bastante desconocida fuera de nuestro ámbito, los resultados de nuestro estudio sugieren que la situación está cambiando a favor de un mayor grado de conocimiento y, por extensión, nuestra especialidad está adquiriendo un mayor peso específico para la sociedad, equiparable al que tiene la Pediatría en relación a la Medicina.

2. Tanto la existencia de la especialidad de Odontopediatría como la posibilidad de cursar un postgrado en la materia son factores que han conocido de forma mayoritaria dentro de la universidad. Coinciden en señalar que los informadores de ambas cuestiones han sido generalmente los profesores.

3. La mayoría de los encuestados tuvieron un primer contacto con el mundo de la Odontología a través de una visita rutinaria al dentista general y a una temprana edad (0 a 7 años).

4. Según los participantes, la Odontopediatría aporta los conocimientos específicos de la fisiopatología propia del niño y las habilidades necesarias para conseguir una adecuada guía de la conducta infantil.

### CORRESPONDENCIA:

Carlos Muñiz Roca  
Facultad de Odontología  
Universidad de Barcelona  
Campus de Bellvitge  
Feixa Llarga, s/n  
08097 Barcelona  
e-mail: 16388jrb@comb.es

## BIBLIOGRAFÍA

1. Rupp JK, Jones DL, Seale NS. Dental students knowledge about careers in academic dentistry. *J Dent Educ* 2006; 70 (10): 1051-60.
2. Roberts MW, McIver FT, Phillips CL. Gender trends among specialists in pediatric dentistry. *ASDC J Dent Child* 1993; 60 (2): 140-2.
3. Brown LJ, Lazar V. Trends in the dental health work force. *JADA* 1999; 130: 1743-9.
4. Muñiz C. Estudio de las preferencias en la elección de odontólogo por parte del paciente odontopediátrico (Tesis doctoral). Barcelona: Universidad de Barcelona. Departamento de Ciencias Morfológicas y Odontostomatología; 2001.

## ANEXO I

### CUESTIONARIO

Código: \_ \_ \_  
(1) (2)

(1) Sexo: 0-varón, 1-mujer  
(2) Año de nacimiento

1. Acudí por primera vez al dentista a la edad de:
  - 0-7 años
  - 8-12 años
  - 12-18 años
  - > 18 años
  - NS/NC
2. El dentista que me visitó era:
  - Odontopediatra
  - Ortodoncista
  - Dentista general
  - NS/NC
3. El motivo por el que acudí al dentista la primera vez fue:
  - Revisión general, visita preventiva
  - Caries
  - Traumatismo
  - Ortodoncia
  - NS/NC
4. Conoci la existencia de una especialidad llamada Odontopediatría:
  - Antes de los 12 años
  - Entre 12-18 años
  - En la Facultad
  - NS/NC
5. En relación a la pregunta 4, la persona que me informó fue:
  - Mis padres
  - Mi dentista
  - Un/a amigo/a
  - Un/a profesor/a
  - NS/NC
6. Conoci la existencia de un postgrado en Odontopediatría:
  - Antes de entrar en la Facultad
  - Después de entrar en la Facultad
  - NS/NC
7. En relación a la pregunta 6, la persona que me informó fue:
  - Mis padres
  - Mi dentista
  - Un/a amigo/a
  - Un/a profesor/a
  - NS/NC
8. ¿Qué crees que aporta la Odontopediatría a la formación del dentista?

# La Teoría de la Relatividad en odontopediatría

J. NAVARRO, B. GIRÓN, G. IRAHETA, R. VÍTORES, J. R. BOJ

Facultad de Odontología. Universidad de Barcelona

## RESUMEN

En 1905, Albert Einstein formula la Teoría de la Relatividad. A partir de este momento los diferentes campos del conocimiento (arte, psicología, medicina) empiezan a utilizar el concepto de relativismo, una doctrina que propugna que el conocimiento humano es incapaz de alcanzar verdades absolutas.

En odontopediatría se sigue el mismo principio. El odontopediatra basa sus decisiones en hechos subjetivos que debe saber evaluar e identificar.

El objetivo de este trabajo es explicar cómo se aplica el concepto de relatividad a nuestra práctica diaria, analizando los factores que influyen en dicha toma de decisiones y conociendo las situaciones más controvertidas en las que estos serán más influyentes.

**PALABRAS CLAVE:** Odontopediatría. Relativismo ético. Control de la conducta.

## ABSTRACT

In 1905, Albert Einstein formulated the Theory of Relativism. From that moment on, different branches of knowledge (arts, psychology, and medicine) started to work with the concept of relativism, a doctrine that states that human knowledge is unable to reach absolute truths.

This same principle is applied in the field of pediatric dentistry. Professionals of this discipline take their decisions in accordance to subjective facts, which they must evaluate and identify.

The goal of this paper is to explain how the concept of relativity in our everyday practise is developed. In order to do so, the factors involved when taking such decisions are analysed and the most controversial situations involving this factors are examined.

**KEY WORDS:** Pediatric dentistry. Ethical relativism. Behavior control.

## TEORÍA DE LA RELATIVIDAD Y RELATIVISMO

La Teoría de la Relatividad fue formulada en 1905 por el científico alemán *Albert Einstein* (Fig. 1). Esta teoría establece que el tiempo y el espacio son conceptos relativos por la imposibilidad de encontrar un sistema de referencia absoluto (1,2). La formulación de esta teoría marcó un cambio en la sociedad y desde entonces diferentes ciencias como la psicología, el arte o la medicina empezaron a analizar sus ideas y aplicarlas a su campo (2). Empezó a desarrollarse el concepto de *relativismo*, una doctrina que propugna que el conocimiento humano es incapaz de alcanzar verdades absolutas.

El concepto de *relativismo* puede aplicarse a la mayoría de situaciones de la vida real. Nada es verdad ni es mentira, todo depende del observador. Las realidades no son absolutas sino que dependen de muchos factores y de la valoración subjetiva de quien las vive (3,4).

## RELATIVISMO EN ODONTOPEDIATRÍA

En odontopediatría se sigue el mismo principio. El odontopediatra basa sus decisiones en hechos objetivos y subjetivos que debe saber evaluar e identificar. Debemos tener en cuenta los diferentes factores que influyen en dicha toma de decisiones y conocer las situaciones más controvertidas en las que estos serán más influyentes.




Fig. 1. Albert Einstein.

## FACTORES QUE DEBEMOS CONSIDERAR A LA HORA DE TOMAR DECISIONES

### CARÁCTER Y PERSONALIDAD DEL PACIENTE

La personalidad de nuestro paciente deberá ser tenida en consideración. No se comportará igual un niño reservado que uno muy extravertido. Nuestra forma de hablarles y manejar su conducta también se podrá ver modificada. Del mismo modo también debemos indagar y procurar conocer sus posibles temores, fobias y alteraciones en el grado de colaboración.

### CULTURA Y EDUCACIÓN DEL NIÑO

Resulta difícil establecer si existen diferencias entre grupos culturales en los que existen patrones distintos de educación y de costumbres (5). A pesar de esto, siempre tenemos que tomar en consideración la cultura, costumbres y forma de vivir que tenga el paciente y su familia. Tampoco debemos olvidar su país de origen y la educación que haya recibido en periodos pasados.

### EDAD DEL NIÑO

Es lógico pensar que en términos generales los niños más pequeños presentan más ansiedad en el ámbito dental. A medida que crecen y maduran tienden a presentar conductas más apropiadas, mayor colaboración y menos miedos. De todas maneras, el perfil psicológico de cada niño puede ser tan o más importante que la edad para determinar la conducta de estos en las consultas (5). El grado de madurez de cada niño no sólo nos lo dará la edad sino también su nivel cognoscitivo, afectivo y emocional.

## EXPERIENCIAS PREVIAS

Las experiencias previas negativas siempre suponen una dificultad adicional para conseguir la colaboración de los niños (5). No tan sólo son importantes las experiencias odontológicas sino también las médicas o todas aquellas relacionadas con la separación de los padres como podrían ser la ida a la escuela en edades tempranas o la primera vez que acuden al peluquero o barbero para cortarse el pelo. La actitud que tomen los niños en dichas situaciones nos hará prever el comportamiento en su visita a la consulta odontopediátrica.

## PAPEL DEL ACOMPAÑANTE: PADRES, ABUELOS O CUIDADORES

Los padres y el entorno familiar tienen importancia en la transmisión de los miedos a los niños. Los miedos subjetivos pueden ser adquiridos por imitación (5).

En nuestro trabajo influirá enormemente la colaboración de los padres. Debemos ser muy comunicativos con ellos, ya que su visión de las cosas puede diferir mucho a la nuestra. Existen situaciones controvertidas que pueden ser interpretadas de forma diferente por los padres y el profesional. La aplicación de la anestesia local, por ejemplo, para nosotros no tiene importancia pero para los padres es una probable fuente de angustia. En el caso de la anestesia general, el odontopediatra lo ve como una técnica rutinaria mientras que para los padres puede suponer una gran fuente de dudas y preocupación.

## AMBIENTE PSICOSOCIAL

Aparte del papel que juegan los padres en cuanto a la influencia que pueden tener en la conducta del niño en el consultorio odontopediátrico, también creemos conveniente nombrar las siguientes situaciones psicosociales que pueden, en ocasiones, favorecer que el niño esté inmerso en un ambiente sobreprotector o sobreindulgente: hijos únicos, niños adoptados e hijos de padres separados.

## CARÁCTER DEL PROFESIONAL

Habiendo evaluado todos los factores nombrados hasta ahora, el profesional deberá tomar decisiones en cuanto al tratamiento que prevé más conveniente y en cuanto a la mejor forma de controlar la conducta del paciente. Esto lo hará de acuerdo a su carácter o personalidad, a la experiencia que tenga, a sus conocimientos, y a la cultura y escuela en la que se haya formado.

## SITUACIONES CONTROVERTIDAS EN ODONTOPEDIATRÍA

### PRESENCIA DE LOS PADRES DENTRO DEL CONSULTORIO DENTAL

La presencia de los padres durante los tratamientos sigue siendo un tema de controversia entre quienes ejercen la odontopediatría. Esta es una de las situacio-

nes en las que debemos aplicar el concepto de relativismo: ¿deben entrar los padres en el consultorio? Cada profesional tendrá que decidir individualmente en función de sus preferencias, su forma de ser y el perfil de los padres lo que crea más conveniente en cada caso (5).

### **TÉCNICAS DE MANEJO DE CONDUCTA CONTROVERTIDAS**

Existen técnicas de comunicación y manejo de conducta como el control de voz o la hipnosis que deben ser aplicadas sólo en los casos en los que el profesional sepa cómo hacerlo (6). Estas técnicas precisan de un entrenamiento clínico previo, por lo que la decisión de aplicarlas deberá hacerse cuidadosamente si así se cree que se van a obtener resultados positivos para un mejor tratamiento del paciente.

### **INMOVILIZACIÓN MÉDICA**

Esta técnica de enfoque físico, a pesar de sus fundamentos científicos y su conocimiento por parte de los odontopediatras, puede crear cierta confusión en los padres. La tendencia actual es un descenso en la utilización de técnicas de inmovilización. Que la auxiliar intercepte los movimientos de los brazos o de la cabeza del niño en el momento de la aplicación de la anestesia local, por ejemplo, es algo que puede realizarse en los casos que el profesional lo crea conveniente o necesario. La utilización de dispositivos específicos está en desuso y nosotros la desaconsejamos (6).

### **SEDACIÓN VERSUS MANEJO DE CONDUCTA**

La conducta del niño en el gabinete puede verse alterada por multitud de causas que pueden hacer necesario el uso de fármacos sedativos que, siempre asociados a los métodos habituales de comunicación y acercamiento, nos permitirán aliviar el miedo y la ansiedad y establecer una relación de confianza entre el dentista y el niño. La sedación ligera colocará al niño en un estado de relajación y de reposo que puede ayudarnos a que sea más receptivo al tratamiento dental (7). La decisión final de dar o no medicación al niño va a estar muy condicionada por la forma de pensar y experiencia del odontopediatra, de los padres y del perfil y edad del niño. Se trata de una decisión que debe ser muy pensada en función de todos los elementos que influyen en la misma.

### **ANESTESIA GENERAL (Fig. 2)**

Los pacientes neurológicos, psiquiátricos, emocionalmente inmaduros o simplemente de escasa edad pueden ser candidatos a la anestesia general (7). Antes de decidirse por la anestesia general, habría que considerar otras técnicas para el control de conducta. Se trata, así pues, del último recurso a emplear en la atención odontológica del niño.

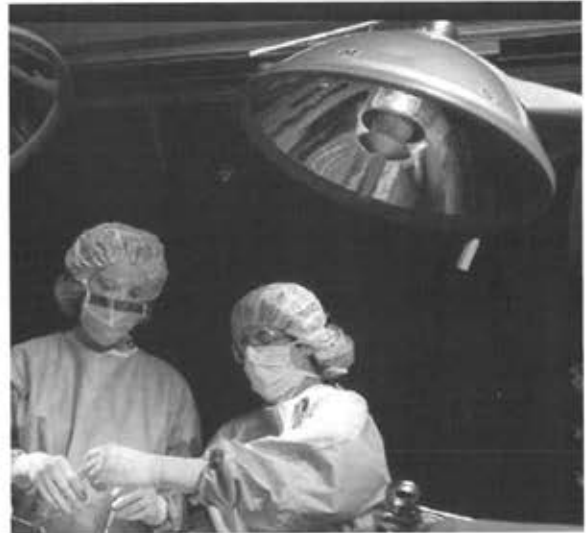

Fig. 2. Anestesia general.

A pesar de esto, la decisión de hospitalizar a un niño no será muy fácil de tomar y tendremos que relativizar dicha decisión en función de las opiniones de los padres que, evidentemente, no pueden ser obviadas. Como odontopediatras debemos plantearles las ventajas de dicho enfoque y tranquilizarles en el caso que sea necesario. Hay que tener en cuenta también que existen muchos odontólogos con distintos grados de formación en el manejo de conducta y con niveles de paciencia muy dispares (8).

### **CONCLUSIONES**

Como odontopediatras debemos realizar los tratamientos teniendo en cuenta todos los factores influyentes y todos los puntos de vista de las personas implicadas. De este modo, la decisión que tomaremos en cada caso va a ser relativa, puesto que la visión de cada persona puede ser muy distinta. No existe una sola manera de proceder.

Un odontopediatra debe ser comunicativo con los padres. Debe exponer a los padres el porqué de la necesidad de llevar a cabo procedimientos concretos, insistiendo en la finalidad de dar seguridad y tranquilidad al niño.

Debe haber flexibilidad en nuestros actos pero también deben existir normas generales. Tenemos que justificar nuestras acciones pero siempre trabajar bajo método científico (4). La actualización y mejora constante en nuestros conocimientos también tiene que ser una prioridad para nosotros.

Cabe tener en consideración la diversidad de criterios que pueden existir entre diferentes profesionales: lo que para uno es útil para otro no. El objetivo de todos es el de mejorar la salud bucodental de nuestros pacientes.

**CORRESPONDENCIA:**

Joana Navarro Lara  
Facultad de Odontología. Universidad de Barcelona  
Campus de Bellvitge  
Feixa Llarga, s/n.  
08097 Barcelona  
e-mail: joanavarro@hotmail.com

**BIBLIOGRAFÍA**

1. Rothenberg A. Einstein's creative thinking and the general theory of relativity: A documented report. *Am J Psychiatry* 1979; 136 (1): 38-43.
2. González de Posada F. Ortega and the theory of relativity. *An R Acad Nac Med (Madrid)* 2006; 123 (2): 257-68.
3. Renn J. The relativity revolution from the perspective of historical epistemology. *Isis* 2004; 95 (4): 640-8.
4. McNeill T. Evidence-based practice in an age of relativism: Toward a model for practice. *Soc Work* 2006; 51 (2): 147-56.
5. Boj JR, Espasa E, Xalabardé A. Desarrollo psicológico del niño. En: Boj JR, Catalá M, García-Ballesta C, Mendoza A, editores. *Odontopediatría*. Barcelona: Ediciones Masson; 2004. p. 259-60.
6. Boj JR, Espasa E, Cortés O. Control de la conducta en el paciente odontopediátrico. En: Boj JR, Catalá M, García-Ballesta C, Mendoza A, editores. *Odontopediatría*. Barcelona: Ediciones Masson; 2004. p. 267-8.
7. Mendoza A. Sedación pediátrica. En: Boj JR, Catalá M, García-Ballesta C, Mendoza A, editores. *Odontopediatría*. Barcelona: Ediciones Masson; 2004. p. 293.
8. Facal M. Tratamientos odontopediátricos realizados bajo anestesia general. En: Boj JR, Catalá M, García-Ballesta C, Mendoza A, editores. *Odontopediatría*. Barcelona: Ediciones Masson; 2004. p. 307.

## Materiales de obturación en pulpectomías de dientes temporales

T. ÁLVAREZ MURO, H. AMADOR JIMÉNEZ, P. BELTRI

*Facultad de Odontología. Universidad Europea de Madrid*

### RESUMEN

El tratamiento de conductos de los dientes temporales tiene como principal ventaja la preservación de la dentición primaria en la arcada dentaria, evitando la pérdida de función de los dientes deciduos.

El óxido de zinc eugenol ha sido el material más empleado en la obturación de pulpectomías de dientes temporales durante años. Sin embargo, en los últimos tiempos han ido apareciendo materiales más innovadores cuyas propiedades se aproximan en mayor medida a las que debe cumplir un material de obturación ideal.

En este artículo revisamos los principales materiales de obturación que han sido descritos en la literatura para pulpectomías de dientes temporales y de su comparación con el que ha sido más tradicionalmente utilizado: el óxido de zinc eugenol.

**PALABRAS CLAVE:** Pulpectomía. Dientes temporales. Materiales de obturación. Óxido de zinc eugenol. Pastas Kri, Maisto, Vitapex y Calen.

### INTRODUCCIÓN

La conservación de la integridad de la dentición primaria en sus funciones óptimas hasta su periodo de exfoliación normal constituye uno de los objetivos fundamentales de la odontología pediátrica (1).

La presencia de caries en la infancia es todavía una afectación muy común, que causa una severa y rápida destrucción. A pesar de los grandes avances en la prevención de la caries dental, la pérdida prematura de dientes temporales sigue siendo frecuente, pudiendo tener un efecto perjudicial sobre el posterior desarrollo de la dentición definitiva y del aparato masticatorio en su totalidad (1,2).

Durante muchos años la extracción era el tratamiento de elección para dientes temporales con gran destrucción. Sin embargo, la pérdida prematura de los dientes

### ABSTRACT

Root canal treatment of primary teeth has as a principal advantage the preservation of the primary dentition in the dental arch, avoiding loss of function of deciduous teeth.

ZOE has been the material most widely used for pulpectomies filling in primary teeth during years. Nevertheless, in the last times there have been appearing more innovative materials which properties come closer those that must fulfill an ideal filling material.

In this article we review the principal filling's materials that have been described in the literature for pulpectomies of temporary teeth and of its comparison with which more traditionally it has been used: ZOE.

**KEY WORDS:** Pulpectomy. Primary teeth. Filling materials. Zinc oxide-eugenol. Kri, Maisto, Vitapex, and Calen paste.

temporales puede causar problemas locales como la pérdida de espacio, alteraciones fonéticas, reducción de la capacidad de masticación, hábitos parafuncionales y problemas psicológicos que afecten la autoestima del niño (2).

Por ello es importante que la dentición temporal se mantenga dentro de la arcada dentaria siempre que sea restaurada en función y permanezca libre de enfermedad (Camp, 1994) (3).

Para conservar los dientes temporales afectados, debemos utilizar diversos procedimientos, que van a diferir de los que se realizan en dentición permanente debido a dos razones principales: morfología y patología (1).

La terapia de canales radiculares fue recomendada en 1932 como un método para mantener aquellos dientes temporales que de otra manera se perderían (4).

La pérdida prematura de los dientes primarios por

caries dental e infección trae consigo las siguientes secuelas:

- Pérdida de la longitud del arco.
- Espacio insuficiente para la erupción de los dientes permanentes.
- Erupción ectópica e impactación de premolares.
- Inclinación mesial de dientes adyacentes a la pérdida molar primaria.
- Extrusión de dientes permanentes antagonistas.
- Desviación de la línea media con la posibilidad de oclusión en mordida cruzada.
- Desarrollo de algunas posiciones anormales de la lengua (5).

La pulpectomía consiste en la eliminación completa del tejido pulpar necrótico o infectado de forma irreversible debido a caries o traumatismo. Los conductos radiculares son desbridados, desinfectados y posteriormente obturados con un material reabsorbible (6-9).

La pulpectomía está indicada en dientes que presentan evidencia de inflamación crónica o necrosis en la pulpa radicular (6,8-11). Es decir, cuando a la vista de los datos anamnésticos, clínicos y radiológicos, es posible establecer el diagnóstico de pulpitis o necrosis pulpar completas (1).

La pulpectomía de dientes temporales estará contraindicada en los siguientes casos (8):

- Diente no restaurable.
- Signos radiológicos de reabsorción interna en las raíces (si esta puede ser observada, es posible que exista perforación de la delgada capa de dentina que separa el conducto de la zona de furcación, factor importante en molares temporales, en los cuales la furca está cerca del margen gingival; esto permite que el proceso inflamatorio dentario se comuniquen con el exterior, resultando en pérdidas del soporte periodontal y eventualmente en aumento de la reabsorción y pérdida del diente) (12).
- Dientes con perforaciones del suelo de la cámara pulpar de origen mecánico o por caries.
- Reabsorción radicular patológica y excesiva (afectación de más de un tercio de la raíz).
- Pérdida excesiva de soporte óseo con pérdida del anclaje periodontal normal.
- Presencia de un quiste dentígero o folicular.
- La longitud radicular es el criterio más fiable sobre la integridad de dicha raíz. Se requieren al menos 4 mm de longitud para que un diente primario sea susceptible de tratamiento (13).
- Pacientes jóvenes con enfermedades sistémicas como cardiopatía congénita o reumática, hepatitis o leucemia y niños con corticoterapia a largo plazo o aquellos que tienen inmunocompromiso (1).

Los procedimientos de pulpectomía y obturación del conducto radicular en los dientes temporales han sido objeto de grandes controversias.

La variable morfología de los conductos radiculares de los dientes temporales y la gran cantidad de conductos accesorios que presentan, especialmente los molares, que dificultan su preparación, así como la incertidumbre de los efectos de la instrumentación, medicación y materiales de obturación sobre el desarrollo del diente sucesor han disuadido a muchos profesionales de usar esta técnica (8,11).

Los problemas de control de la conducta que en ocasiones presentan los pacientes pediátricos también agravan en ocasiones la renuencia del dentista a tratar conductos radiculares de dientes temporales (8).

Sin embargo, a pesar de estas objeciones, este tratamiento es recomendable, y se obtienen elevados porcentajes de éxito, modificando la endodoncia pediátrica con respecto a la del adulto, en virtud de las diferencias anatómicas entre la pulpa de los dientes primarios y permanentes (1,4,5).

Hay que tener en cuenta la importancia de la reabsorción en la anatomía del conducto radicular y los orificios apicales. En las raíces recién formadas de los dientes temporales, los orificios apicales se localizan cerca de sus ápices anatómicos. A medida que la reabsorción progresa, el orificio apical puede no corresponderse con el ápice anatómico de la raíz, sino estar localizado coronalmente con respecto al mismo. Como consecuencia, la determinación radiológica del ápice radicular puede ser errónea. La reabsorción puede extenderse a través de las raíces y hacia el interior de los conductos radiculares, creando unas comunicaciones adicionales con los tejidos periapicales (además de los orificios apicales y los conductos laterales o accesorios). Se ha demostrado que este fenómeno ocurre en todos los niveles de la raíz (13).

Los efectos del tratamiento endodóncico del diente temporal sobre el germen del diente permanente en desarrollo son muy importantes. En estos casos está contraindicada la manipulación a través del ápice del diente temporal, puesto que el germen dental permanente está situado al lado del mismo.

Debe evitarse una sobreinstrumentación del conducto radicular y de los materiales de obturación. Si los signos de reabsorción son visibles radiológicamente, es aconsejable establecer la distancia de trabajo de los instrumentos de endodoncia a 2-3 mm menos del ápice radiológico. En estos casos, para tener una precisión máxima al medir las longitudes del conducto, se recomienda utilizar una técnica de paralaje radiológico mediante cono largo (13).

Sin embargo, cuando existen grados pequeños de reabsorción pueden no ser apreciados en la radiografía. La determinación de la longitud del conducto radicular electrónica puede ser de ayuda para superar los defectos de la examinación radiográfica en dientes con reabsorción. Y de esta manera también reduciríamos la exposición de los niños a los rayos X.

En un estudio se midió la efectividad del uso de localizador de ápices en dientes temporales con reabsorción y se llegó a la conclusión de que podía ser un medio de apoyar un diagnóstico e incrementaba la seguridad del tratamiento en dientes con presencia de reabsorción. Sin embargo, deberían llevarse a cabo más estudios sobre este tema (14).

La otra complicación que se presenta es la comunicación entre la cámara pulpar y el área interradicular, lo cual puede dar origen a lesiones de bi- o trifurcación. Esto fue confirmado por Ringelstein y Seow (15) (1989), que en un estudio comprobaron que el 42% de 75 primeros molares temporales extraídos tenían la foramina dentro del área de la furca. Esto explicaría la usual aparición de condiciones patológicas en el área intraradicular de los primeros molares temporales.

Otra desventaja añadida es la gran variedad de bacterias presentes en las infecciones de dientes temporales. El éxito de la terapia endodóncica de estos dientes depende en parte de la eliminación o reducción de bacterias presentes en el canal radicular. Esto debe ir acompañado de un desbridamiento mecánico y del uso de irrigantes antibacterianos y materiales de obturación.

La actividad antimicrobiana de los materiales de obturación de conductos radiculares ha sido estudiada intensamente mediante técnicas de difusión de agar usando cultivos puros de bacterias orales. La mayoría de estas investigaciones se han centrado en estreptococos y estafilococos facultativos, pero poco en especies anaerobias. Los *peptostreptococcus*, que frecuentemente han sido encontrados en tejidos necróticos de la pulpa, no han sido incluidos en los test de difusión de agar de los materiales dentales (13,16).

Al igual que en los tratamientos endodóncicos de los dientes permanentes, la limpieza y conformación de los conductos radiculares es también una de las fases más importantes del tratamiento de conductos de los dientes temporales. El principal objetivo de la preparación del diente temporal es el desbridamiento de los conductos radiculares.

Aunque es mejor disponer de una conicidad apical, no es tampoco necesario dar una forma exacta a los conductos, puesto que la obturación se realiza con una pasta reabsorbible y no con gutapercha. Es decir, el objetivo debe ser obtener un conducto limpio y saneado (no su ensanchamiento y remodelado).

Fue Ravinowitch quien publicó en 1953 el primer estudio científico y bien documentado sobre los procedimientos de endodoncia en los dientes temporales (13).

Muchos autores han llegado a defender la extracción de los dientes temporales con afectación pulpar y la colocación de mantenedores de espacio. Sin embargo, no hay mejor mantenedor de espacio que el propio diente temporal.

Un diente temporal exitosamente desinfectado y restaurado con una corona es el mejor mantenedor de espacio (Belanger, 1988) (3).

En contra del tratamiento endodóncico de los dientes temporales se han argumentado factores económicos, esto no es razonable si se le compara con el coste de los mantenedores de espacio (incluido el tratamiento de seguimiento). De hecho, si se tiene en cuenta toda la secuencia del tratamiento, el tratamiento de conductos es la alternativa menos cara.

A pesar de estos problemas, la mayoría de los odontopediatras prefieren la pulpectomía a la extracción y el mantenimiento del espacio (8).

### **MATERIALES DE OBTURACIÓN DE DIENTES TEMPORALES**

Las diferencias de desarrollo, anatómicas y fisiológicas entre los dientes primarios y los permanentes generan discrepancias con respecto a los criterios para el uso de materiales de obturación en el conducto radicular (17).

Rabinowitch, en 1953, dijo que "la historia del tratamiento de los conductos radiculares es la discusión de la medicación empleada" (8).

Las primeras publicaciones sobre el tratamiento endodóncico de los dientes temporales implicaban una desvitalización con arsénico de los dientes vitales y la utilización en los dientes no vitales de pastas de paraformaldehído, formocresol o creosota. Los conductos radiculares se llenaban con materiales diversos, habitualmente óxido de zinc y numerosos aditivos (13).

El material de obturación ideal para canales radiculares debe cumplir una serie de propiedades:

- No debe irritar los tejidos periapicales.
- Debe tener un gran poder desinfectante.

—Si se excede más allá del ápice debe ser rápidamente reabsorbible.

—Debe ser fácilmente introducido en el canal radicular y de fácil remoción si es necesario.

—Debe desaparecer a medida que se reabsorben las raíces.

—Debe adherirse a las paredes del canal y no contraerse.

- No debe ser soluble en agua.
- No debe teñir el diente.

- Debe ser radioopaco.
- Debe inducir a los tejidos periapicales a sellar el canal con tejido conectivo o calcificado.

—No debe ser dañino para el germen del diente permanente o inofensivo.

—No debe fraguar en una masa dura que podría desviar la erupción del diente permanente (6-8).

Sin embargo, en la actualidad no hay un material que cumpla todos los criterios descritos anteriormente.

Es importante realizar una obturación adecuada, por medio de un material de obturación biocompatible, que ocupe todo el espacio de los canales radiculares que anteriormente ocupaba la pulpa, permitiendo de esta manera la reparación de los tejidos apicales y periapicales (18).

Una técnica de obturación idónea deberá proporcionar una completa obturación del conducto sin producir sobreobturación y con mínimos o ausencia de espacios (19).

Aunque por regla general para la extirpación de la pulpa y el ensanchamiento de los conductos se precisa la anestesia, en raras ocasiones debe utilizarse cuando los dientes temporales se obturan en una visita posterior (12).

La respuesta del paciente puede guiar el acceso al ápice y servir para comprobar la longitud del conducto previamente establecida por radiología. Sin embargo, para colocar sin dolor el dique de goma en ocasiones es necesario anestesiarse la encía mediante la colocación de una gota de solución anestésica (13).

En los conductos radiculares de los dientes temporales está contraindicada la colocación de materiales como la gutapercha o las puntas de plata.

Esto es debido a que no son materiales reabsorbibles y por lo tanto no cumplen con los criterios para una adecuada obturación de los dientes temporales (13).

Los materiales de obturación más comúnmente sugeridos como apropiados para la obturación de canales radiculares en dientes temporales son el óxido de zinc eugenol, las pastas a base de yodoformo y las pastas a base de hidróxido de calcio (6,8,9,17,18).



## ÓXIDO DE ZINC EUGENOL

El óxido de zinc eugenol (ZOE) fue el primer material de obturación de canales radiculares recomendado para dientes temporales, fue descrito por Sweet en 1930. Desde entonces muchos autores han descrito un alto porcentaje de éxitos en la preservación de dientes infectados de manera crónica utilizando dicho material (7,20).

Primosch y cols. observaron que en el 90% de los programas de pregrado de odontología pediátrica en Estados Unidos se enseñaba el ZOE como el obturador de pulpectomía elegible (5,21,22).

Gould, Coll y cols., Flaitz y cols. y Yacobi y cols. recomendaron el uso de ZOE como material de obturación de canales radiculares de dientes temporales necróticos y reportaron unas tasas de éxito que variaban entre el 76 y el 84% (7,8,23).

Sin embargo, a pesar de los buenos resultados obtenidos, el ZOE no cumple todos los criterios requeridos para ser considerado un material de obturación ideal para dientes temporales (7,8).

Aunque se describe como un material reabsorbible, el ZOE es retenido después de la exfoliación del diente temporal (8).

Cuando se extruye más allá del ápice, el ZOE fragua en un cemento duro que resiste la reabsorción. Puede permanecer en el hueso alveolar desde meses hasta incluso años (24). Barker y Lockett expusieron que cuando se extruía más allá del ápice no se reabsorbía y provocaba una reacción a cuerpo extraño (4,19,25,26). Estos resultados coincidieron con los encontrados por Fuks y Eidelman, los cuales observaron que el ZOE extruido era resistente a la reabsorción y tardaba meses o incluso años en reabsorberse (7,25).

Coll y cols., en un control a seis años de 41 molares temporales pulpectomizados, encontraron que la retención de partículas de ZOE en el surco gingival ocurría en ocho de 17 pacientes evaluados hasta el momento de la erupción del premolar (5).

Además, Erausquin y Murazábal (1967) realizaron un estudio usando ZOE como material de obturación en 141 ratas seguidas de 1-90 días. Demostraron que el ZOE era altamente tóxico para los tejidos periapicales en ratas, causando necrosis de hueso y cemento (8,20,25,27).

Allen estableció en 1979 que el grado de reabsorción del ZOE y de la raíz eran diferentes. De esta forma, partículas de ZOE podían permanecer en el hueso alveolar mientras la raíz se reabsorbía (4,17,20,22).

En diferentes estudios han sido recogidas algunas alteraciones de los dientes permanentes y hay cierto riesgo de que se produzcan desviaciones en la erupción de los dientes sucesores (7,8,24,25).

Fucks y Eidelman en su estudio también encontraron dos casos de desviación del diente sucesor después de un periodo de tiempo de 10-16 meses, confirmando de esta manera las especulaciones de Ramly y García-Godoy sobre las desviaciones durante el desarrollo de los dientes permanentes (7,20).

En 1982, Jerrell y Ronk presentaron el caso de una pulpectomía sobreobturada con ZOE en la que el premolar sucesor presentaba malformación. Atribuyeron esta malformación a la naturaleza tóxica del material de

obturación. Apuntaron que debía tenerse especial cuidado para prevenir obturaciones con ZOE en dientes con amplia foramina apical (8,27).

Coll y Sandrian sugirieron que el material retenido alteraba las vías de erupción del diente sucesor en un 20% de los casos (6,23). Esto coincidía con los estudios realizados por Flaitz y cols., los cuales observaron desviaciones de la corona del diente permanente con idéntico porcentaje (4).

Estudios a largo plazo revelaron que las tasas de retención del material variaban entre un 28,7 y un 73,3% de los casos (23).

Cuando la reabsorción fisiológica normal de las raíces llega a la cámara pulpar, la gran cantidad presente de óxido de zinc eugenol puede alterar la reabsorción y ocasionar una retención prolongada de la corona. En estos casos el tratamiento consiste en extraer la corona y permitir que el diente permanente erupcione por completo.

Se ha publicado que en la obturación con ZOE, el porcentaje de fracasos es mucho mayor cuando se utiliza un exceso de material que cuando se emplea poco o la obturación se limita al ápice (20,27).

En un estudio a largo plazo se publicó que, tras la pérdida del diente, en un 50% de los casos se retenía ZOE. Asimismo los dientes poco obturados en los ápices tuvieron una retención menor del material. Sin embargo, con el paso del tiempo la mayor parte del material se absorbió o disminuyó notablemente.

La retención del material de obturación no guardó relación con el éxito del tratamiento, ni tampoco fue la causa del desarrollo de una enfermedad (26). Por lo tanto, no se debe eliminar el material retenido en los tejidos.

Sadrian y cols. encontraron que, cuando el ZOE era retenido después de realizar la pulpectomía, se reabsorbía con el tiempo y no estaba asociado con ninguna patología ni con el éxito de la pulpectomía (20).

Fucks y Eidelman (1991) observaron que el ZOE tenía una limitada acción antibacteriana, esto constituye un déficit importante si tenemos en cuenta la irregular morfología de los canales radiculares de los dientes temporales, que hace de la desinfección una parte importante en el futuro éxito del tratamiento (7,24,28-30). Otros autores también lo describen como alergénico (1).

## USO DEL ZOE

Preferiblemente utilizaremos el óxido de zinc eugenol sin catalizador (acetato de zinc). La ausencia de catalizador es necesaria para que el tiempo de aplicación en los conductos sea el idóneo, consiguiendo un tiempo de trabajo adecuado (13).

Se mezcla el ZOE hasta que adquiere una consistencia espesa y se traslada a la cámara pulpar mediante un instrumento plástico o léntulo. Para forzar la entrada del óxido de zinc eugenol en el interior de los conductos radiculares es muy útil utilizar una bolita de algodón sostenida con unas pinzas y hacerla actuar a modo de émbolo en el interior de la cámara pulpar (9,12,13).

El material puede colocarse en el interior de los conductos con condensadores o bien con el espiral léntulo o la jeringa a presión (4).

En un estudio sobre el sellado apical y la calidad de la obturación según criterios radiológicos, no se encontraron diferencias estadísticamente significativas al llenar el conducto con el léntulo, la jeringa a presión o bien con un condensador (9,13,31).

Camp (1984) introdujo la jeringa de presión endodóncica para solucionar el problema de subobturación, el cual es muy usual cuando se utilizan mezclas espesas de ZOE (4,17,26).

En un estudio realizado por Aylard y Johnson se encontró que la jeringa a presión y el léntulo fueron mejores métodos para obturar canales rectos, no encontrándose diferencias significativas entre ambos, pero el léntulo fue superior en los canales curvos (12,31).

Cullen (31) fue el que estableció que los materiales podían ser transportados a la cámara pulpar y conductos radiculares mediante el léntulo.

La obturación se realiza con el léntulo montado en un contra-ángulo a baja velocidad, este se introduce en la mezcla y a continuación en el conducto a la longitud de trabajo predeterminada se hace girar. Después se va introduciendo gradualmente una mayor cantidad de pasta.

El hecho de que el material refluya hacia la cámara pulpar indica claramente que el conducto está obturado, por lo que retiraremos el léntulo (9).

La calidad de la obturación con ZOE puede comprobarse con radiografías (13).

A causa de los inconvenientes anteriormente nombrados de este material, el uso de pastas a base de yodoformo o de hidróxido de calcio ha recibido atención en los últimos años. En contraste con el ZOE, estos materiales más modernos se reabsorben fácilmente del área periapical y no causan reacción a cuerpo extraño (7).

## PASTA KRI

La pasta Kri (Pharmachemic AG, Zurich, Suiza) está formada por un 2,02% de paraclorofenol, un 4,86% de camfor, un 1,215% de mentol y el 80,8% de yodoformo (4,5,6,17,32) (Fig. 1).

Una pasta de yodoformo fue sugerida inicialmente por Walkhoff en 1928 como una pasta reabsorbible adecuada para la obturación de conductos radiculares (8,24,25,29).

En 1991, la pasta a base de yodoformo fue recomen-



Fig. 1. Pasta Kri.

dada como material de obturación para los canales radiculares de dientes temporales debido a su reabsorción y a sus propiedades desinfectantes (20).

Rifkin demostró que esta preparación comercial, que fue originariamente desarrollada para la terapia de conductos radiculares en dientes permanentes, podía ser adecuada para las necesidades de los dientes temporales.

Esta pasta reunía todos los criterios para ser un material de obturación ideal para conductos radiculares de dientes temporales (8,29).

García Godoy confirmó la eficacia de la preparación. Dientes temporales con una infección significativa, afectación pulpar y movilidad fueron rescatados y mantenidos (29).

García Godoy obtuvo una tasa de éxito clínico y radiográfico del 95,6% con pasta Kri durante un periodo de 24 meses en 43 dientes. Se observó que esta pasta se reabsorbía en un periodo no mayor de dos semanas si se encontraba en las zonas perirradiculares o de la furcación (5,22).

Rifkin (5,22) notificó una tasa de éxito clínico y radiográfico del 89% después de un año con pulpectomías mediante pasta Kri en dientes primarios.

Posteriormente Holan y Fucks (8) encontraron resultados semejantes (84%), al tratar dientes temporales con similares condiciones patológicas con pasta Kri.

Barker y Lockett en 1971 realizaron un estudio histológico donde encontraron que este material se reabsorbía con facilidad, aun cuando sufriera extrusión más allá del ápice de los dientes tratados. Se observó un ingreso de tejido conectivo en las porciones apicales de los conductos tratados (4,5,22,26).

Por lo tanto, el exceso de pasta extruido en los tejidos periapicales es eliminado rápidamente de la región apical, dentro de una o dos semanas y reemplazado por tejido conectivo sano. Debido a que la pasta Kri no fragua formando una masa de consistencia dura, su eliminación es muy sencilla (17,20,29).

No han sido recogidas alteraciones en el esmalte u otros defectos morfológicos de los dientes sucesores (6).

Ramly y García Godoy (15), en 1991, también relataron que la tasa de reabsorción del material era similar a la de la raíz del diente temporal.

La superioridad de la pasta Kri puede ser debida a su acción bactericida de larga duración y a su capacidad de penetrar en los tejidos, controlando la infección en las paredes dentinarias (4,8,19).

Diferentes estudios proponen su utilización frente a otros materiales, en caso de infecciones agudas donde se hace necesario un tratamiento más agresivo, debido a sus excelentes propiedades antibacterianas (24).

Es más tolerable y efectiva a nivel local (1).

Se ha encontrado que las tasas de éxito varían entre un 84-100% (6).

## USO DE LA PASTA KRI

Después de que los canales son preparados, la pasta puede ser fácilmente introducida mediante una jeringa a presión o mediante un léntulo. La obturación hasta el ápice es inusual y aparentemente innecesaria. Lo que es crucial es la colocación de la pasta sobre el suelo de la

cámara, para asegurarnos de que los conductos auxiliares transversales a la furca estén medicados (29).

La condensación adicional se realiza mediante condensadores pequeños de endodoncia o mediante la aplicación de una bolita de algodón húmeda dentro de la cámara, y por aplicación de presión se fuerza el material hacia el ápice. Hay que tener cuidado de no obturar el conducto en exceso (1).

### PASTA KRI VERSUS ZOE

En un estudio realizado por Wright y cols. (32) compararon la actividad antimicrobiana y efectos citotóxicos de la pasta Kri con el óxido de zinc eugenol usando técnicas *in vitro*.

La evaluación de la actividad antimicrobiana se valoró midiendo el área de inhibición de *Streptococcus faecalis* en el agar, mientras que la evaluación de la citotoxicidad se realizó mediante experimento de contacto directo célula-medicamento durante 4 y 24 h y de contacto indirecto célula-medicamento de 24 h de duración (32).

Los resultados demostraron que la actividad antibacteriana de la pasta Kri es inferior a la del ZOE, mientras que su citotoxicidad en el contacto directo o indirecto con las células es igual y mayor a la del óxido de zinc eugenol, respectivamente (6,23,32).

Sin embargo, en un estudio posterior realizado por Tchaou y cols. (16) vieron que la pasta Kri poseía poder antibacteriano más fuerte frente a cultivos puros que el ZOE, especialmente frente a especies de *Prevotella*.

Esto difiere de los resultados obtenidos por Wright y cols., que encontraron el ZOE más inhibitorio frente al *S. faecalis* que la pasta Kri. Aunque concretamente el *S. faecalis* no fue utilizado en el estudio de Tchaou y cols., la pasta Kri fue más inhibitoria que el ZOE frente a los seis estreptococos gram positivos analizados (16).

Algunos estudios también mostraron que la pasta Kri inhibía el *S. aureus*, pero en el estudio realizado por Tchaou y cols. se encuentra una mínima inhibición contra este organismo. También mostraron que inhibía la *P. aeruginosa*, lo que coincide con los resultados obtenidos por Orstavik (16).

Cox Jr y cols. encontraron que el ZOE no inhibía el *E. coli*, lo que entra en conflicto con el estudio de Tchaou y cols. y el de Tobias y cols.

También encontraron que inhibía el *S. aureus* y *P. aeruginosa*, lo que coincide con el estudio de Tchaou y cols. y con el estudio de Orstavik (16).

En el estudio de Tchaou y cols. el ZOE mostró actividad antimicrobiana contra todas las especies bacterianas analizadas debido a que contiene clorhexidina dihidroclorada, pero la actividad fue de fuerza media o débil (16).

Por otra parte Holan y Fuks (5,8) realizaron un estudio donde compararon tanto clínica como radiográficamente la pasta Kri con el ZOE en molares temporales, para ello realizaron la pulpectomía a 139 molares temporales, 86 de ellos fueron obturados con ZOE y 53 con pasta Kri. Sólo se incluyeron en el estudio aquellos sobre los que se pudo llevar un seguimiento durante 6 meses o más (8).

Del total de 139 molares temporales tratados, 62 fueron excluidos por falta de datos o por no poder realizar su

seguimiento. Los restantes 78 molares temporales (34 obturados con ZOE y 44 con pasta Kri fueron evaluados).

Los resultados observados en este estudio para el ZOE (65% de éxito) son similares a los descritos por Gould (68,7%). El criterio para la selección de los dientes en ambos casos fue similar.

El éxito fue significativamente mayor (84%) en este estudio, cuando los dientes con similar patología fueron obturados con pasta Kri, que son similares a los descritos por Rifkin en 1980 (89%). La superioridad de la pasta Kri puede deberse a su acción bactericida y a su capacidad de penetración en los tejidos, controlando la infección de las paredes dentinarias (5,8).

Debido a que la morfología radicular de los dientes temporales es más variable e irregular, la obturación de los canales con una pasta más gruesa como el ZOE puede ser más difícil que con una pasta más suave y blanda como la pasta Kri (8).

La sobreobturbación con pasta Kri (79%) tenía similares resultados que la infraobturbación con el mismo material (86%). Sin embargo, la sobreobturbación con ZOE tenía una mucho menor tasa de éxitos (41%), esto coincide con los resultados de Yacobi y cols. Ellos creían que la extrusión del ZOE provocaba una reacción a cuerpo extraño a causa del efecto irritativo del material.

Erausquin y Murazábal observaron hueso y cemento necrótico en contacto con el ZOE extruido de canales sobreobturbados. Ellos alegaron que el exceso de material era rápidamente reabsorbido, sin embargo, y los tejidos necróticos reparados en dos semanas (5,8).

Basándose en este estudio, ellos recomendaron pasta Kri como material de obturación para molares temporales no vitales, frente al ZOE (5,8).

Woodhouse y cols. (32) mostraron en su estudio cambios osteolíticos en el hueso que rodeaban los implantes de pasta Kri realizados en gatos, persistiendo el tiempo de retención del material. No se apreciaron cambios osteolíticos alrededor de los implantes del ZOE.

### PASTA MAISTO

La pasta de Maisto (Buenos Aires, Argentina) es esencialmente pasta Kri, con la adición de óxido de zinc, thimol y lanolina (4,6,17,30). La fórmula exacta contiene 14 g de óxido de zinc, 42 g de yodoformo, 2 g de thimol, 3 cc de clorofenol canfor y 0,50 g de lanolina (30).

Maisto y Capurro (33) en 1968 proponen la obturación de conductos radiculares con hidróxido de calcio-yodoformo, como resultado de la búsqueda de un material y una técnica satisfactoria. Este autor recomienda estas sustancias conjuntamente para así lograr ventajas apreciables, ya que hasta entonces se habían usado separadamente.

La pasta de Maisto se basa en las bondades endodónicas de la unión del hidróxido de calcio con el yodoformo, ya que, al ser el hidróxido de calcio un material altamente alcalino, tiene gran poder bactericida. En cuanto al yodoformo, se dice que es un polvo de color amarillento, poco soluble en agua, pero soluble en alcohol, éter y aceite de oliva; contiene un alto porcentaje de yodo (96,7%), es marcadamente radioopaco y se reabsorbe rápidamente en la zona periapical y más lentamente dentro del conducto radicular (33).

Su utilización en odontología data de mediados del siglo XIX, pero esencialmente fue Walkhoff quien inicialmente lo empleó para obturar conductos radiculares.

Su valor como antiséptico es relativa, pero se cree que su acción benéfica sobre la reparación de extensas lesiones periapicales, puede ser debido a:

—La liberación del yodo en contacto con el tejido periapical.

—La estimulación de la formación de nuevo tejido de granulación que contribuye posteriormente a la reparación ósea.

—Que actúa en mejores condiciones privado de oxígeno y en medio alcalino.

Pero nada de esto ha sido probado de forma concluyente (33).

Mass y Zilberman, en 1989, encontraron resultados satisfactorios utilizando pasta Maisto tras la pulpectomía en dientes temporales (17,26,30).

### USO DE LA PASTA MAISTO

Al igual que con la pasta Kri, cuando obturamos los conductos radiculares con pasta Maisto, se utiliza un léntulo montado en una pieza de mano a baja velocidad para facilitar la introducción del material en el interior de los conductos. A continuación condensaremos el material con atacadores o ayudándonos con bolitas de algodón (17).

### PASTA MAISTO VERSUS ZOE

El propósito de este estudio fue comparar la eficacia de estos dos materiales en dientes temporales. Se cogieron treinta dientes y se dividieron en dos grupos de quince. Los dientes del grupo 1 fueron obturados con ZOE, mientras que los dientes del grupo 2 fueron obturados con pasta Maisto. En la evaluación clínica, los dientes obturados con pasta Maisto mostraron un éxito del 100%.

Cinco dientes que fueron sobreobturados con pasta Maisto mostraron una completa reabsorción del exceso del material en tres meses, mientras que los dos dientes sobreobturados con ZOE mostraron una incompleta reabsorción del exceso de material incluso después de nueve meses.

Los casos tratados con ZOE mostraron sólo un 26,7% de regeneración ósea, mientras que en el caso de la pasta Maisto fue de un 93%.

Se observó también una completa curación de la patología radicular en los casos tratados con la pasta Maisto, sin embargo, la patología continuaba presente en el 40% de los dientes tratados con ZOE incluso después de 9 meses.

Por lo tanto, concluyeron que la pasta Maisto fue superior al ZOE tanto en la evaluación clínica, como en la radiológica en un periodo de nueve meses respecto a la regeneración ósea, la curación de la patología radicular y la reabsorción del material (34).

En otro estudio realizado por Pabla y cols. (35), donde estudiaron el efecto antibacteriano contra bacterias anaerobias y aerobias, concluyeron que la pasta Maisto era superior en su eficacia antibacteriana con respecto al ZOE.

### HIDRÓXIDO DE CALCIO

Hermann (4) en 1904 expuso que el hidróxido de calcio estimulaba la formación de nueva dentina en contacto con el tejido pulpar.

El hidróxido de calcio, en principio, fue usado en terapia de pulpa vital en 1930 por Herman y en pulpotomía en dientes temporales por Teuscher y Zander en 1938. Se obtuvieron unos pobres resultados, debido a la frecuente reabsorción interna de los dientes tratados con hidróxido de calcio, siendo este relegado como material de obturación en dientes temporales (23).

Actualmente diferentes autores limitan el uso del hidróxido de calcio a técnicas de apexificación en dientes permanentes. No usándolo en pulpectomías de dientes temporales debido a la frecuencia con la que se producen reabsorciones radiculares internas (4,11).

El hidróxido de calcio tiene efectos antibacterianos favorables, es fácilmente reabsorbido y no causa reacción a cuerpo extraño (6).

En 1982 Hendry y cols. realizaron un estudio en el que compararon el hidróxido de calcio con ZOE como un obturador de pulpectomías en dientes primarios de perros. A las cuatro semanas del tratamiento, los conductos tratados con hidróxido de calcio manifestaron menos inflamación, menos resorción radicular patológica y más aposición de tejidos duros que los dientes tratados con ZOE y los testigos (5,23,36).

Cleaton-Jones y cols. (37) llevaron a cabo otro estudio en molares temporales con inflamación pulpar de babuinos para comparar el ZOE con el hidróxido de calcio, encontrándose que este último era preferido para el tratamiento de pulpas infectadas con respecto al ZOE.

Mani y cols. (6) mostraron un alto porcentaje de éxito en un estudio llevado a cabo durante seis meses y aunque observaron depleción del material, esto no pareció ser clínicamente significativo.

Llevaron a cabo un estudio piloto en el que utilizaron hidróxido de calcio para la obturación de cinco molares mandibulares temporales, intentando encontrar una alternativa al uso de ZOE, que se había visto que no era un material reabsorbible y que podía causar desviación del diente permanente.

Se siguieron clínica y radiográficamente durante seis meses y se observó que los dientes tratados presentaban ausencia de dolor. Dos de los cinco mostraron una completa curación de los tejidos periapicales. Y también se vio que, en dos de ellos, la reabsorción del hidróxido de calcio se produjo al mismo tiempo que la reabsorción fisiológica (38).

Dos años más tarde, debido a los resultados obtenidos en este estudio y a la mejora del desbridamiento de los conductos radiculares, iniciaron un nuevo estudio con este material. Para ello se seleccionaron 60 molares temporales mandibulares y se trataron en dos grupos, uno con ZOE y el otro con  $\text{Ca}(\text{OH})_2$ . Considerando los hallazgos clínicos y radiológicos, se obtuvo un 83,3% de éxito en el grupo obturado con ZOE y un 86,7% en el grupo obturado  $\text{Ca}(\text{OH})_2$ , con lo cual las diferencias no fueron estadísticamente significativas.

La depleción del material de los canales radiculares fue la única desventaja que se encontró en el caso del  $\text{Ca}(\text{OH})_2$ . Sin embargo, esta desaparición no parece sig-

nificativa, puesto que no se encontraron efectos adversos en la observación clínica. Aunque el ZOE tenga una capacidad de retención mucho mayor que el  $\text{Ca(OH)}_2$ , esto no parece muy significativo, debido a la corta retención del diente temporal en comparación con el diente permanente. Ellos concluyeron que, con el éxito obtenido en este estudio y la ausencia de respuestas adversas, habían probado las propiedades favorables del  $\text{Ca(OH)}_2$  y su naturaleza de no fijación, siendo esto suficiente para garantizar su uso como material de obturación en dientes temporales (23).

Otros autores realizaron un estudio, en el que incluyeron 21 molares temporales no vitales. Después de la preparación, ellos sugirieron un tratamiento preeliminar con  $\text{Ca(OH)}_2$  por sus propiedades antiinflamatorias y antisépticas, así como por su capacidad para estimular la remineralización y aposición de tejidos calcificados. Una vez que desapareció la reabsorción inflamatoria, los canales radiculares fueron obturados con ZOE.

Concluyeron que el  $\text{Ca(OH)}_2$  daba buenos resultados en el tratamiento de reabsorción interradicular del hueso alveolar. Sin embargo, su rápida reabsorción requiere rigurosos controles, frecuentes reposiciones y una fuerte motivación para los padres y niños. Por lo tanto estos autores concluyeron que el  $\text{Ca(OH)}_2$  no se podía considerar en ningún caso como material de obturación permanente (39).

## VITAPEX

Un producto comercial de nombre Vitapex® (Dident Group International Inc., Burnaby, British Columbia, Canada) contiene una mezcla viscosa de hidróxido de calcio y yodoformo presentado en jeringa con dispensador (6,19,24,25,29) (Fig. 2).

Sus principales componentes son: un 40,4% de yodoformo (le confiere la capacidad bacteriostática e incrementa la radiopacidad), un 30,3% hidróxido de calcio (el alto pH neutraliza las endotoxinas producidas por las bacterias), un 22,4% aceite de silicona (le proporciona fluidez, actuando como lubricante) y otros en un 6,9% (2,24,25,40).

Debido a la anatomía de las raíces temporales, es difícil evitar la extrusión del material más allá de los canales radiculares en las pulpectomías.

En un estudio realizado con perros, el Vitapex fue extruido a propósito más allá del foramen apical en canales radiculares mandibulares, los resultados clínicos y radiológicos mostraron que la pasta fue reabsorbida y se observó la presencia de macrófagos en el proceso (24).

La sobreobtención no es un problema porque el material se reabsorbe completamente. Cuando este material se extruye hacia las zonas de la furca o apicales, se difunde a distancia o se reabsorbe en parte por los macrófagos en un corto periodo de tiempo, aproximadamente de una a dos semanas (3,35).

Según Nurko y García Godoy (7), la reabsorción de Vitapex extruido lleva un periodo de tiempo entre 1-2 semanas y 2-3 meses.

La velocidad de reabsorción del exceso de material forzado a través del ápice durante el proceso de obturación depende de la cantidad. Si es pequeña, se reabsor-

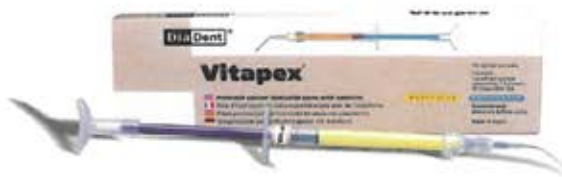

Fig. 2. Vitapex®.

berá aproximadamente en una semana. Si es una gran cantidad tardará unos dos meses.

La regeneración de hueso ha sido clínica e histológicamente documentada después de usar este material (24).

Un aspecto positivo con respecto al tratamiento de los dientes primarios fue la aparición de calcificación heterotópica y/u osificación dentro del área de penetración del material (24).

La rápida eliminación del Vitapex extruido de los tejidos periapicales y el hecho de que no fragua formando una masa dura puede ser considerada una de las ventajas más importantes del Vitapex sobre el ZOE (7,25). Como consecuencia, la probabilidad de desviación de erupción del diente permanente es mucho menor.

Fuchino estableció, en 1978, que en la mayoría de los casos la reabsorción de la raíz y la reabsorción del material de obturación ocurren simultáneamente. Machida, en 1983, encontró que la reabsorción del material era un poco más rápida que la reabsorción radicular (4,17,22).

Por otra parte, uno de los aspectos más frustrantes de una pulpectomía es la presencia de discoloración en dientes que han sido tratados con éxito, lo cual puede causar una profunda decepción en los padres. El color esperado tras una pulpectomía y obturación mediante una pasta con base de yodoformo es el amarillo. En algunos casos puede aparecer incluso marrón oscuro (19).

Aunque en algunos estudios se observó una discoloración amarillo-marrón en las coronas de los dientes maxilares anteriores tratados con pasta de yodoformo, en un estudio realizado por Nurko y García Godoy no fueron observadas debido a que la pasta era colocada solamente en los conductos radiculares, siendo la cámara pulpar convenientemente limpiada y rellenada con otro material para evitar esa discoloración, sobre todo en el caso en el que se fuera a colocar una restauración estética (25).

Fuchino y Nishino (7) encontraron que la pasta de hidróxido de calcio podía ser fácilmente aplicada durante el tratamiento y podía ser también fácilmente evaluable en las radiografías, gracias a su mayor radioopacidad.

Machida también relató su facilidad de aplicación y radiopacidad, así como la ausencia de efectos tóxicos sobre los dientes sucesores (4).

Los dos principales componentes del Vitapex (hidróxido de calcio y yodoformo) son los responsables de sus altas propiedades antibacterianas.

Tagger y Sarnat establecieron que la instrumentación de los dientes temporales debía ser similar al desbridamiento de los dientes permanentes sin dañar estructuras vitales.

Para compensar el desbridamiento incompleto debido a la complejidad de los canales radiculares de los dientes temporales, se hace necesario destruir los microorganismos de los tejidos remanentes y hacerlos incapaces de soportar la vida bacteriana.

Diversos estudios han demostrado que las pastas a base de yodoformo son bactericidas para los microorganismos presentes en los conductos radiculares y pierden sólo un 20% de su potencia en un periodo de 10 años. Sin embargo, Tchaou y cols. mostraron que el efecto antibacteriano era mínimo o ninguno con Vitapex (25).

Encontraron que no inhibía el crecimiento de *S. mutans*, *S. aureus* o *L. casei*, resultados que no coincidían con los de Niyomiya y cols. y no mostraban actividad antibacteriana contra la mayoría de cultivos puros (16).

Como consecuencia de los resultados obtenidos por Tchaou y cols., no se tiene certeza sobre cómo será de efectivo Vitapex frente a infecciones agudas, debido a sus bajas propiedades antibacterianas (24).

Este material tiene grandes propiedades por sus características de composición, que se acercan a las que tiene que tener un material de obturación ideal de pulpectomías de dientes temporales.

Por su velocidad de reabsorción (aproximada a la del diente temporal), radioopacidad, su fácil manipulación (su presentación en jeringa dosificadora hace que no requiera espatulado), su fácil inserción dentro del conducto y remoción y bajo índice de reacciones secundarias, así como la estabilidad física y química que presenta durante años hace que numerosos autores piensen que quizás este sea el material ideal para la obturación de dientes temporales (6,17,19,25).

### USO DE VITAPEX

El material de obturación es transportado a los conductos directamente desde la jeringa de polipropileno, que contiene el material en su interior. La punta de la jeringa se coloca en el tercio apical del canal radicular. Debido a la delgadez y a la escasa flexibilidad de la aguja de plástico, se cuestiona si será capaz de alcanzar el ápice de todos los conductos.

La pasta es presionada hacia los canales y cuando el material fluye en la cámara pulpar, retiramos la jeringa. La pasta sólo debe llenar el canal radicular, no la cámara pulpar (24,40). A continuación podemos presionar con una bolita de algodón húmeda, forzando el material hacia el ápice y creando espacio para la restauración provisional. Hay que tener cuidado de no obturar el conducto en exceso (1). En esta técnica no se emplean topes de goma, puesto que no pueden ser fijados en la punta de plástico (9).

En EE.UU. se expende otra preparación comercial de similar composición bajo el nombre comercial de Endoflas (Sanlor Laboratorios, Cali, Colombia, Sudamérica) (17,19,22).

Moskovitz y cols. realizaron un estudio, usando Endoflas en dientes primarios. Concluyeron que era un

material adecuado para la obturación de conductos radiculares de dientes temporales (41,42).

### VITAPEX VERSUS ZOE

Mortazavi y Mesbahi realizaron un estudio que tenía por objetivo evaluar el Vitapex, un material de base yodofórmica, para el tratamiento del conducto radicular y compararlo con el ZOE, usado tradicionalmente.

En dos grupos de niños con una edad media de 5 años y 8,4 meses, se compararon el ZOE y el Vitapex (una mezcla de hidróxido de calcio y pasta yodofórmica) para el tratamiento del conducto radicular de 52 dientes temporales necróticos. Todos los pacientes fueron seguidos clínicamente y radiográficamente en el postoperatorio a los tres meses y a los 10-16 meses.

El porcentaje de éxito global fue del 100% para el Vitapex, comparado con el valor del 78,5% obtenido para el ZOE (7).

El porcentaje de éxito alcanzado por el grupo tratado con el ZOE coincide con los resultados obtenidos por Gould, Coll y cols., Flaitz y cols. y Yacobi y cols., que encontraron una tasa de éxito de entre el 76 y el 84%. La pequeña diferencia entre resultados se debe al tamaño de la muestra y al tiempo de seguimiento.

En el caso del Vitapex, los resultados obtenidos coinciden con los descritos por Fuchino y Nurko y García Godoy (7).

El alto porcentaje de éxitos encontrado se debe en parte a la mínima cantidad de reabsorción radicular de los casos. Esto coincide con el trabajo de Coll y Sadrian, quienes escribieron que las pulpectomías realizadas en dientes con poca o ninguna reabsorción radicular tienen un mayor porcentaje de éxitos que aquellas con excesiva reabsorción radicular.

En todos los pacientes tratados en los que se produjo extrusión del material, las partículas de ZOE fueron evidentes radiográficamente y sin apenas reducción después de 10-16 meses. Esto coincide con Barrer y Lockett y Fuks y Eidelman, que establecieron que el ZOE extruido lleva un tiempo de meses o incluso de años para reabsorberse (7).

También se observaron dos casos de desviaciones del diente sucedáneo en el grupo del ZOE, confirmando el trabajo de Ranly y García Godoy respecto a las desviaciones de los dientes permanentes en desarrollo.

La eliminación del Vitapex extruido y el hecho de que no fragua formando una masa dura pueden ser considerados como una de las más grandes ventajas del Vitapex sobre el ZOE (7).

En el grupo tratado con Vitapex, donde se produjo extrusión del material, no se encontró evidencia de partículas remanentes, después de tres meses, sugiriendo que el material extruido se había reabsorbido por completo. Esto coincide con el trabajo de Nurko y García Godoy, quienes sugirieron que la reabsorción del Vitapex extruido lleva de 1-2 semanas a 2-3 meses.

Las radiografías postoperatorias mostraron que el número de obturaciones cortas era mayor en el grupo del ZOE, en contraposición con las largas y completas obturaciones del grupo de Vitapex. Esto puede ser debido a la fina consistencia del Vitapex en comparación

con el ZOE, que le permite fluir más fácilmente a través de los tortuosos canales radiculares de los dientes temporales, alcanzando el ápice o aún más allá (7).

Similar a los resultados de Fuchino y Nishino, se encontró que el Vitapex puede ser fácilmente aplicado durante el tratamiento y también fácil de evaluar en las radiografías gracias a su radioopacidad. Sin embargo, no se encontraron grandes diferencias entre los dos materiales respecto a esto (7).

El alto porcentaje del Vitapex con respecto al ZOE se debe principalmente a su rápida eliminación de los tejidos periapicales y por lo tanto a que el riesgo de desviación del diente permanente en desarrollo se minimiza (7).

Estas altas tasas de éxito, así como la ausencia de efectos tóxicos y de defectos del diente permanente sucesor, junto con su radioopacidad y capacidad de reabsorción, llevan a los autores a considerarlo cercano al material ideal para obturación de canales radiculares. Así pues, Vitapex aparece como una alternativa adecuada al ZOE para la obturación de canales radiculares en dientes temporales (29).

El Vitapex también ofrece más seguridad, en caso de duda sobre el regreso del paciente en el seguimiento (7).

#### VITAPEX VERSUS PASTA KRI

En un estudio se compararon los efectos antimicrobianos de los dos materiales: Vitapex y pasta Kri.

Se aislaron un total de 27 bacterias (12 aerobias y 15 anaerobias) obtenidas del ápice, suelo y zona de la furca de 19 dientes temporales extraídos por caries severa.

La actividad antimicrobiana del Vitapex y pasta Kri fue comparada con ZOE como control positivo. La vaselina fue usada como control negativo por no tener efecto sobre ningún microorganismo. El diámetro de la zona de inhibición fue medido para cada microorganismo. La inhibición fue caracterizada en fuerte (> 10 mm), media (5-9 mm), débil (1-4 mm) y ninguna. Los ingredientes activos de Vitapex, pasta Kri y ZOE provocaban zonas significativas de hemólisis en el agar rojo, aunque Vitapex sólo las provocaba bajo condiciones aerobias.

ZOE inhibió 27 de los microorganismos. La pasta Kri inhibió los microorganismos aerobios [fuerte (8), medio (4)] en un mayor nivel que Vitapex [fuerte (3), medio (5), débil (4)].

Hubo una destacada diferencia con los anaerobios, donde la pasta Kri inhibió los 15 microorganismos, mientras que Vitapex sólo inhibió 2 de 15.

Estos resultados demostraron que tanto Vitapex como la pasta Kri tienen efectos antimicrobianos, aunque los resultados sugieren que estos se podrían deber a la actividad B-hemolítica de estos materiales (43).

#### PASTA CALEN

La pasta Calen (White Artigos Dentarios Ltda., Rio de Janeiro, Brasil), contiene 2,5 g de hidróxido de calcio, 0,5 g de óxido de zinc, 0,05 g de colofonia y 1,75 ml de polietilén glicol 400 (18,44).

El polietilén glicol es una sustancia de peso molecular elevado, lo cual disminuye la dispersión del mate-

rial, manteniendo el hidróxido de calcio más tiempo en el área deseada (18).

Numerosos autores brasileños como Leonardo Da Silva y Nelson Filho preconizan el uso de pasta Calen como material de obturación para pulpectomías de dientes temporales.

Rabêlo y Silva (2003) hicieron un estudio *in vitro* sobre la penetrabilidad de pastas a base de hidróxido de calcio en la dentina radicular de dientes deciduos, así como mayor valor de pH y liberación de iones  $Ca^{++}$ , entre ellas se encontraban la pasta Calen y Vitapex (18).

Observaron que la pasta Calen presentaba los mayores valores de penetrabilidad en la dentina radicular, así como los valores más altos de pH y de liberación de iones. Esto le permite tener un mejor acceso a los microorganismos localizados en el interior de los túbulos dentinarios (18).

En otro estudio realizado por los mismos autores, donde se estudió la respuesta del tejido conectivo ante pastas basadas en hidróxido de calcio, se describió como un material altamente biocompatible (44).

Sin embargo, más estudios deberían llevarse a cabo.

#### USO DE PASTA CALEN

La pasta Calen debe ser espesada con óxido de zinc con el objetivo de reducir su reabsorción, la cual debe ocurrir simultáneamente con la de las raíces de los dientes temporales. Se obtiene de esta manera una pasta espesa, la cual es transportada al canal radicular con una lima k de pequeño diámetro. Progresivamente la pasta se irá introduciendo y condensándose con atacadores.

Terminada la obturación se tomará una radiografía para comprobar la calidad de la misma (18).

#### CONCLUSIONES

1. El tratamiento de conductos de los dientes temporales tiene como beneficio fundamental la conservación de la dentición primaria en la arcada dentaria, evitando la pérdida de función de los dientes deciduos.

2. No se conoce por el momento ningún material que reúna todas las propiedades que debe cumplir un material de obturación ideal para pulpectomías de dientes temporales.

3. El óxido de zinc eugenol ha sido el material más tradicionalmente empleado en la obturación de pulpectomías de dientes temporales, sin embargo, a pesar de los buenos resultados obtenidos durante años, presenta el inconveniente de no reabsorberse adecuadamente, pudiendo provocar alteraciones del diente permanente sucesor.

4. Las pastas a base de yodoformo e hidróxido de calcio por su composición presentan una serie de propiedades que se aproximan a las que debe cumplir un material de obturación ideal, por lo que pueden ser el futuro de la obturación de pulpectomías de dientes primarios.

## CORRESPONDENCIA:

Paola Beltri  
 Facultad de Odontología  
 Universidad Europea de Madrid  
 e-mail: paobe@telefonica.net

## BIBLIOGRAFÍA

- Boj JR, Catalá M, García-Ballesta C, Mendoza A. Diagnóstico y tratamiento pulpar en dentición temporal. En: *Odontopediatría*. 1ª ed. Madrid: Masson; 2004. p. 173-82.
- Teixeira F, de Sousa R. Effects of eugenol and non-eugenol endodontic fillers on short post retention, in primary anterior teeth: An in vitro study. *J Clin Pediatr Dent* 2005; 29: 211-4.
- Takushige T, Cruz EV, Asgor A, Hoshino E. Endodontic treatment of primary teeth using a combination of antibacterial drugs. *Int Endod J* 2004; 37: 132-8.
- Kubota K, Goleen B, Penugonda P. Root canal filling materials for primary teeth: A review of the literatura. *ASDC J Dent Child* 1992; (X): 225-7.
- Kopel HM. Endodoncia Pediátrica. En: Ingle J, Bakland L, editores. *Endodoncia*. 5ª ed. Mc Graw Hill; 2004. p. 873-909.
- Srinivasan V, Patchett CL, Waterhouse PJ. Is there life after Buckley's Formocresol? Part I - A narrative review of alternative interventions and materials. *Int J Paediatr Dent* 2006; 16: 117-27.
- Mortazavi M, Mesbahi M. Comparison of zinc oxide and eugenol, and Vitapex for root canal treatment of necrotic primary teeth. *Int J Paediatr Dent* 2004; 14: 417-24.
- Holan G, Fucks AB. A comparison of pulpectomies using ZOE and Kri paste in primary molars: A retrospective study. *Pediatr Dent* 1993; 15: 403-7.
- Guelmann M, McEachern M, Turner C. Pulpectomies in primary incisors using three delivery systems: An in vitro study. *J Clin Pediatr Dent* 2004; 28: 323-6.
- Carrotte P. Endodontic treatment for children. *Br Dent J* 2005; 98: 9-15.
- García-Ballesta C, Mendoza A. Traumatismos en dentición temporal. En: *Traumatología oral en odontopediatría*. 1ª ed. Madrid: Ergón; 2003. p. 271-87.
- Escobar F. Protección pulpar y tratamiento de endodoncia en la fórmula temporal. En: *Odontología pediátrica*. 2ª ed. Amolca; 2004. p. 257-67.
- Cohen S, Burns R. Endodoncia pediátrica: tratamiento endodónico en la dentición temporal y permanente joven. En: *Vías de la pulpa*. 8ª ed. Mosby; 2004. p. 797-845.
- Mente J, Seidel J, Buchalla W, Koch MJ. Electronic determination of root canal length in primary teeth with and without root resorption. *Int Endod J* 2002; 35: 447-52.
- Mathewson RJ, Primosch RE. Pulpectomy. In: *Fundamentals of pediatric dentistry*. 3ª ed. Quintessence. p. 275-280.
- Tchaou WS, Turing BF, Minah GE, Coll JA. Inhibition of pure cultures of oral bacteria by root canal filling materials. *Pediatr Dent* 1996; 18: 444-9.
- Fucks AB. Tratamiento pulpar para la dentición primaria. En: Pinkham JR, editor. *Odontología Pediátrica*. 3ª ed. México: Interamericana; 2001. p. 368-83.
- Assed Sada. Tratamiento endodóntico de dientes com necrose pulpar: Necropulpectomía. En: *Odontopediatría*. Bases científicas para a prática clínica. 1ª ed. Artes médicas; 2005. p. 65-130.
- Holan G, Kupietzky A. Treatment of crown fractures with pulp exposure in primary incisors. *Pediatr Dent* 2003; 25: 241-6.
- Coll JA, Sadrian R. Predicting pulpectomy success and its relationship to exfoliation and succedaneous dentition. *Pediatr Dent* 1996; 18: 57-63.
- Primosch E, Glomb T, Jerrell R. Primary tooth pulp therapy as taught in predoctoral pediatric dental programs in the United States. *Pediatr Dent* 1997; 19: 118-22.
- Costa CB, Barceloss R, Primo L. Soluções irrigadoras e materiais obturadores utilizados na terapia endodôntica de dentes decíduos. *Pesq Bras Odontoped Clin Integr* 2005; 5: 75-83.
- Mani SA, Chawla HS, Tewari A, et al. Evaluation of calcium hydroxide and zinc oxide eugenol as root canal filling materials in primary teeth. *ASDC J Dent Child* 2000; X: 142-7.
- Nurko C, Ramly M, García-Godoy F, Lakshmyya K. Resorption of a calcium hydroxide/iodoform paste (Vitapex) in root canal therapy for primary teeth: A case report. *Pediatr Dent* 2000; 22: 517-20.
- Nurko C, García-Godoy F. Evaluation of a calcium hydroxide/iodoform paste (Vitapex) in root canal therapy for primary teeth. *J Clin Pediatr Dent* 1999; 23: 289-94.
- www.medcenter.com
- Sadrian R, Coll JA. A long-term follow up on the retention rate of zinc oxide eugenol filler after primary tooth pulpectomy. *Pediatr Dent* 1993; 15: 249-53.
- Van Waes JM, Stöckli PW. Pulpectomía en dientes temporales. En: *Atlas de odontología pediátrica*. Ed. Mc Graw-Hill; 2000. p. 219.
- Ranly DM, García-Godoy F. Current and potential pulp therapies for primary and young permanent teeth. *J Dent* 2000; 28: 153-61.
- Mass E, Zilberman U. Endodontic treatment of infected primary teeth, using Maisto's paste. *ASDC J Dent Child* 1989; 56: 117-20.
- Dandashi M, Nazif M, Zullo T, Elliot M, Scheneider L, Czonstokowsky M. An in vitro comparison of three endodontic techniques for primary incisors. *Pediatr Dent* 1993; 15: 254-6.
- Wright KJ, Barbosa SV. In vitro antimicrobial and cytotoxic effects of Kri 1 paste and zinc oxide-eugenol used in primary tooth pulpectomies. *Pediatr Dent* 1994; 16: 102-5.
- www.CarlosBoveda.com.
- Reddy VVS, Fernandes. Clinical and radiological evaluation of zinc oxide-eugenol and Maisto's paste as obturating materials in infected primary teeth- nine months study. *J Ind Soc Pedod Prev Dent* 1996; 14: 39-44.
- Pabla T, Gulati MS, Mohan U. Evaluation of antimicrobial efficacy of various root canal filling materials for primary teeth. *J Ind Soc Pedod Prev Dent* 1997; 15: 134-40.
- Hendry JA, Jeansonne BG, Dummett CO, Burrell W. Comparison of calcium hydroxide and zinc oxide and eugenol pulpectomies in primary teeth of dogs. *Oral Surg* 1982; 54: 445-51.
- Cleaton-Jones P, Duggal M, Parak R, et al. Zinc oxide-eugenol and calcium hydroxide pulpectomies in baboon primary molars: Histological responses. *Eur J Paediatr Dent* 2004; 5 (3): 131-5.
- Chawla HS, Mani SA, Tewari A, et al. Calcium Hydroxide as a root canal filling material in primary teeth: A pilot study. *J Ind Soc Pedod Prev Dent* 1998; 16: 90-2.
- Charles P, Natafíe S, Carine D, et al. Calcium Hydroxide and treatment of inflammatory interradicular bone resorption of non-vital deciduous molars. *Rev Belge Med Dent* 2004; 59 (3): 163-9.
- www.diadent.com
- Fucks A, Eidelman E, Pauker N. Root fillings with Endoflas in primary teeth: A retrospective study. *J Clin Pediatr Dent* 2002; 27: 41-6.
- Moskovitz M, Sammara E, Holan G. Success rate of root canal treatment in primary molars. *J Dent* 2005; 33: 41-7.
- Hayden S, Kesavalu L, Ebersole JL. Antimicrobial activity of Vitapex and Kri 1 Paste against bacteria isolated from carious primary teeth. *Pediatr Dent* 2000; 22: 252.
- Nelson-Filho P, Becerra LA, Leonardo MR, Utrilla L, Figueredo F. Connective tissue responses to calcium hydroxide based root canal medicaments. *Int Endod J* 1999; 32: 303-11.



# SOLICITUD DE ADMISIÓN COMO MIEMBRO NUMERARIO DE LA SOCIEDAD ESPAÑOLA DE ODONTOPEDIATRÍA



**Sociedad Española  
de Odontopediatría**

Secretaría técnica

C/ Alcalá, 79-2

28009 MADRID

e-mail:

seodontopediatria@hotmail.com

DR./DRA. ....

ODONTÓLOGO: DESDE: .....

ESTOMATÓLOGO: DESDE: .....

DOMICILIO CLÍNICA: .....

.....

CÓDIGO POSTAL: ..... CIUDAD: .....

TELF.: ..... FAX: .....

COLEGIADO EN: ..... N.º: .....

PRÁCTICA ODONTOPEDIÁTRICA:  EXCLUSIVA  NO EXCLUSIVA

PROFESORA/A DE UNIVERSIDAD:

COLABORADOR: DESDE: .....

AYUDANTE: DESDE: .....

ASOCIADO: DESDE: .....

TITULAR: DESDE: .....

FECHA SOLICITUD: .....

FIRMA:





Estimados compañeros:

Con motivo de la demanda habitual de información a la Sociedad Española de Odontopediatría sobre clínicas odontopédiátricas en distintas localizaciones, estimamos necesaria una actualización de la base de datos que manejamos para tal finalidad.

Muchas de las direcciones que tenemos registradas corresponden a domicilios particulares que no resultan útiles para remitirlos a aquellos pacientes que solicitan direcciones de odontopediatras localizados en determinadas zonas. Igualmente, algunas de estas direcciones han cambiado sin que tengamos constancia de ello.

Con este motivo, y para poder ofrecer un mejor servicio, solicitamos tu colaboración: rellena el formulario adjunto con la letra clara y remítelo a la secretaría técnica de la sociedad (C/ Alcalá, 79-2º - 28009 Madrid).

### SOCIEDAD ESPAÑOLA DE ODONTOPEDIATRÍA

Nombre y apellidos: .....

Dirección: ..... Teléfono: .....

Población: ..... Código postal: ..... Provincia: .....

Dirección clínica: .....

Teléfono: ..... ¿Es clínica de práctica exclusivamente odontopédiátrica? SÍ  NO

Población: ..... Código postal: ..... Provincia: .....

e-mail: .....

#### ACTUALIZACIÓN DATOS BANCARIOS:

#### ODONTOLOGÍA PEDIÁTRICA

BANCO/CAJA .....

DIRECCIÓN ..... POBLACIÓN ..... C.P. ....

TITULAR DE LA CUENTA .....

CÓDIGO C/C.: BANCO     SUCURSAL     D.C.   N.º CUENTA

Ruego a ustedes se sirvan tomar nota de que, hasta nuevo aviso, deberán adeudar en mi cuenta con esa entidad el recibo o letra que anualmente y a mi nombre les sean presentados para su cobro por

Les saluda atentamente,

(Firma)

de

de 20

Remitir a: Secretaría técnica SEOP - c/ Alcalá, 79-2º - 28009 Madrid

## Pulpotomías en molares primarios. Revisión de la literatura

M. F. CONTRERAS SOMOZA, S. SÁEZ MARTÍNEZ, L. J. BELLET DALMAU

*Facultad de Odontología. Universitat Internacional de Catalunya*

### RESUMEN

La pérdida prematura de dientes temporales tiene un efecto perjudicial sobre el desarrollo de la dentición definitiva y del aparato masticatorio en su totalidad. Con frecuencia, el tratamiento conservador se ve dificultado por las afecciones pulpares. Se han empleado diversos procedimientos para conservar los dientes temporales afectados por caries. Así, el propósito de la pulpotomía es eliminar la infección bacteriana de la pulpa coronal y dejar un diente sano, asintomático, hasta su exfoliación. El material que más se ha utilizado sobre la pulpa radicular remanente ha sido el formocresol, ya que ofrece buenos resultados. Sin embargo, se le han atribuido efectos adversos; por esta razón, se han desarrollado numerosos estudios buscando una alternativa.

**PALABRAS CLAVE:** Pulpotomías. Formocresol. Sulfato Férrico. MTA. Hipoclorito de sodio.

### ABSTRACT

The early loss of primary teeth could have a harmful effect in the development of the permanent teeth and the whole oral cavity. It is frequent that the conservative treatment will be involved with pulpar complications. To conserve the primary teeth affected by caries it is necessary to use many procedures. The pulpotomy's purpose is to eliminate the bacterial infection of the pulpar tissue crown and leave a healthy tooth, without symptoms, until the exfoliation. The most employed material in pulpotomies procedures is formocresol because the high success that it is obtained. Nevertheless, concerns about the safety of formocresol have led to investigations to search alternative materials.

**KEY WORDS:** Pulpotomies. Formocresol. Ferric sulfate. MTA. Sodium hypochlorite.

### INTRODUCCIÓN

A pesar de los avances en la prevención de la caries dental, la pérdida prematura de dientes temporales sigue siendo frecuente, pudiendo tener un efecto perjudicial sobre el desarrollo posterior de la dentición definitiva y del aparato masticatorio en su totalidad (1).

Con frecuencia, el tratamiento conservador se ve dificultado por la presencia de afectaciones pulpares, a las que el diente temporal es más susceptible que el diente permanente, debido en gran parte a las diferencias anatómicas, morfológicas y patológicas existentes entre ambas denticiones (1,2).

Es necesario realizar diversos procedimientos para conservar los dientes temporales afectados por caries o traumatismo. Así, la pulpotomía ayuda a mantener la integridad de las arcadas dentales preservando aquellos dientes que deberían, de otra manera, estar destinados a extracción (3).

En términos generales, una pulpotomía consiste en la amputación de la pulpa coronal y la aplicación de un medicamento sobre el tejido pulpar radicular vital remanente. Este tratamiento se basa en el hecho de que, clínicamente, se diagnostique inflamación pulpar reversible en la pulpa coronal, con la posibilidad de dejar una pulpa radicular sana o con inflamación reversible (2,4).

El estado pulpar, la duración del diente temporal en la cavidad oral y la restaurabilidad correspondiente del mismo son tres aspectos generales a evaluar para considerar si en un diente deciduo está indicado dicho tratamiento pulpar (5).

Se han utilizado numerosos agentes fármaco-terapéuticos en la pulpa radicular remanente de molares temporales. Buckley en 1904 introduce el medicamento más utilizado hasta la actualidad: el formocresol. Sin embargo, se le han atribuido efectos adversos, por lo que se han desarrollado numerosos estudios para buscar una alternativa (1,3,5,6).

## PULPOTOMÍA

### CONCEPTO, INDICACIONES Y CONTRAINDICACIONES

Se define pulpotomía como el procedimiento de amputación de la porción coronal de la pulpa dental afectada y/o infectada por caries o traumatismo (Fig. 1). Este procedimiento clínico tiene por finalidad la conservación de la vitalidad de la pulpa radicular, de manera que las raíces puedan seguir desarrollándose de forma fisiológica. Una parte esencial de la técnica consiste en la aplicación de materiales que estimulen la cicatrización pulpar y permitan el desarrollo fisiológico del diente primario hasta su exfoliación (1,4,5,7,8).

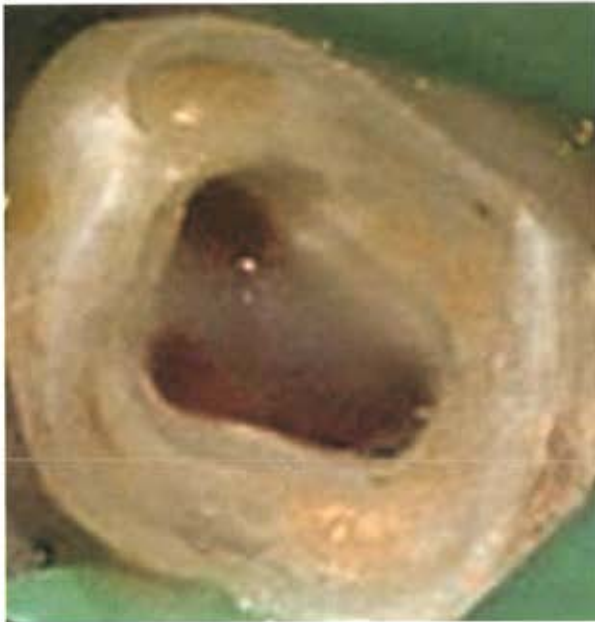

Fig. 1. Amputación de la pulpa coronal.

Realizaremos dicho tratamiento en un diente temporal si su estado pulpar, cuyo diagnóstico es clínico, corresponde a una pulpitis reversible. En este caso, la inflamación/infección afecta a una parte o a la totalidad de la pulpa coronaria, y el estado de la pulpa radicular remanente no deberá corresponder a una pulpitis irreversible o necrosis pulpar (1,2,8,9).

Clínicamente, una pulpitis reversible refiere dolor de corta duración que desaparece al eliminar el estímulo que lo provoca. Pasados los 5 minutos de hemostasis de la técnica de pulpotomía, en caso de pulpitis reversible, el tejido pulpar radicular remanente será de color rojo claro y no sangrará. Si vuelve a sangrar, lo hará moderadamente (1,2,5,8-10).

La pulpotomía de dientes primarios está contraindicada en los casos clínicos de pulpitis irreversible o necrosis pulpar (1,2,5,9).

El dolor dental espontáneo, continuo, que impide dormir o que no se calma con medicación habitual, indica un daño pulpar avanzado, correspondiente a una pulpitis irreversible. En estos casos, pasados los 5 minutos

de hemostasis de la técnica de pulpotomía, se observará hemorragia excesiva, la cual generalmente es de color púrpura. Por lo tanto, el tratamiento indicado será la pulpectomía o extracción del diente (1,2,5,7).

Clínicamente, la necrosis pulpar se manifiesta con ausencia de dolor de origen pulpar e hipersensibilidad o dolor a la percusión. En una pulpotomía, la ausencia de sangrado en la cámara pulpar es un signo de necrosis pulpar; de igual manera, el tratamiento indicado será la pulpectomía o extracción del diente primario (1,2,5,7,9).

Las características clínicas de pulpitis irreversible o necrosis pulpar son:

- Absceso.
- Fístula.
- Movilidad patológica (1,2,5,9).

Radiográficamente, las características de pulpitis irreversible o necrosis pulpar son:

- Radiolucidez perirradicular.
- Radiolucidez interradicular.
- Radiolucidez en furca.
- Reabsorciones radiculares internas y/o externas.
- Calcificaciones pulpares.
- Afectación del germen permanente (1,5,9).

Otro aspecto a tener en cuenta es la duración del diente temporal en la cavidad oral. La pulpotomía en dientes dedidos está indicada si existe al menos dos tercios de la longitud total de la raíz (5) (Fig. 2).

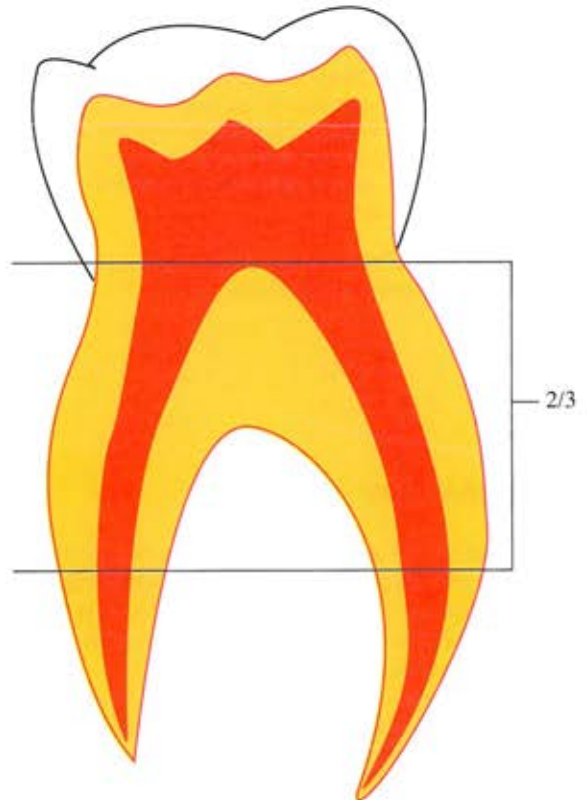


Fig. 2. Dos tercios de la longitud total de la raíz.

Únicamente si es factible la restauración del diente temporal, estará indicada la pulpotomía. Los resultados de diversos estudios indican que las coronas de acero inoxidable son el tratamiento de elección para la restau-

ración de los dientes primarios que han sido sometidos a un procedimiento pulpar (Fig. 3). Dichos estudios han demostrado que las coronas de acero inoxidable son superiores a las amalgamas multisuperficie y a las resinas (5,9,11-16).

Se considera que una pulpotomía ha fracasado si se presenta cualquier signo y/o síntoma de pulpitis irreversible o necrosis pulpar, sin importar si su hallazgo es clínico y/o radiológico (3,5) (Tabla I).

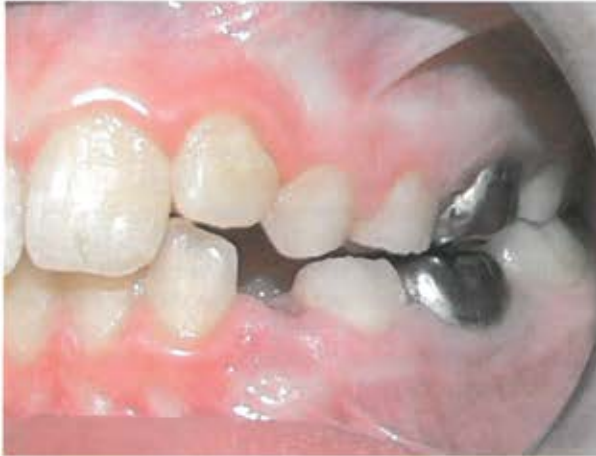

Fig. 3. Restauración con corona de acero inoxidable.

TABLA I

HALLAZGOS QUE INDICAN FRACASO EN LA PULPOTOMÍA

| Clínicos                    | Radiológicos                             |
|-----------------------------|--|
| Dolor                       | Reabsorción radicular externa            |
| Absceso                     | Reabsorción radicular interna            |
| Fístula                     | Radiolucidez periapical                  |
| Sensibilidad a la percusión | Radiolucidez en furca                    |
| Movilidad patológica        | Ensanchamiento del ligamento periodontal |
|                             | Afectación del germen permanente         |

### TÉCNICA CLÍNICA

El procedimiento más recomendado es el siguiente:

1. Radiografía periapical e interproximal reciente del diente a tratar.
2. Anestesia tópica:
  - Secar la mucosa con aire (debido a que la presencia de saliva impide el efecto del anestésico tópico) y aislar con una gasa o rollito de algodón.
  - Aplicación del anestésico tópico, el cual tiene varias presentaciones:
    - En forma de gel o pomada (benzocaína al 20%); con torunda de algodón, frotando la mucosa durante 30 segundos y evitando los excesos. Es la técnica más segura y eficiente.
    - Las formas de aerosol o los líquidos no son recomendados en odontopediatría debido a que su aplicación va más allá del área de trabajo.

3. Anestesia local: infiltrativa, troncular y/o intrapapilar.
4. Aislamiento absoluto del campo operatorio con dique de goma.
5. Eliminación completa del tejido cariado (si existe): utilizar fresa redonda de turbina, con refrigeración de agua-aire constante. Con este procedimiento se impide una contaminación bacteriana pulpar adicional y se obtiene una correcta visión de la zona expuesta.
6. Apertura de la cámara pulpar a través de la exposición, con fresa redonda del nº 6 al nº 11, con turbina de alta velocidad con refrigeración.
7. Eliminación del techo de la cámara pulpar con fresa de tungsteno nº 330 o fresa redonda de diamante del nº 6 al nº 11 con turbina de alta velocidad con refrigeración, aplicando la fresa desde dentro de la cámara contra el techo, haciéndola girar impulsándola hacia fuera.
8. Eliminación de la pulpa cameral: se debe eliminar todo el tejido pulpar hasta los orificios de entrada de los conductos radiculares. No deben quedar restos de tejido pulpar en el suelo de la cámara ni bajo los bordes de dentina, ya que pueden continuar hemorrágicos, enmascarando el estado real de la pulpa radicular y dificultando el diagnóstico correcto. Este procedimiento se puede realizar de varias maneras:
  - Con un excavador agudo (cucharilla de caries) bien afilado.
  - Con fresa de tungsteno redonda grande (nº 4 ó 6) de baja velocidad.
  - Con una fresa redonda de diamante nº 4 o nº 6 de alta velocidad.
  - Con fresa Endo-Z.
- No se debe utilizar anestesia local intrapulpar ni otro agente hemostático para reducir la hemorragia, ya que esta es un indicador clínico del estado de la pulpa radicular.
9. Lavado de la cámara pulpar con jeringa y con bolitas de algodón impregnadas con suero fisiológico, hasta eliminar los restos pulpaes.
10. Hemostasis por presión durante 5 minutos con bola de algodón estéril embebida en suero fisiológico. La presión se aplica en dirección a la entrada de los conductos radiculares. Debe comprobarse que se han formado coágulos en dicha entrada.
11. Aplicación del material para la pulpa radicular vital remanente.
12. Limpieza de la cámara pulpar con algodón estéril.
13. Obturación de la cámara pulpar, la cual puede ser con:
  - IRM®: en los casos de corona metálica de acero inoxidable como restauración final.
  - OZE: en los casos de corona de acero o amalgama como restauración final.
  - OZE + ionómero de vidrio: en los casos de utilizar composite como restauración final.
14. Restauración definitiva del diente, la cual puede ser con:
  - Corona metálica de acero inoxidable; es la restauración de elección para dientes primarios sometidos a tratamientos pulpaes.
  - Amalgama.
  - Composite.
15. Radiografía inmediata postratamiento.

16. Seguimiento clínico y radiológico, cada 6 meses, preferiblemente hasta la exfoliación del diente (1,5,7,17).

### EL MATERIAL IDEAL

Muchos han sido los materiales utilizados en la técnica de pulpotomía, tras lograr la hemostasis del tejido pulpar radicular remanente. Sin embargo, en la actualidad existe controversia entre los materiales empleados, ya que se posee poca evidencia científica realmente válida, sin encontrar el material ideal todavía (1,5-7).

El material ideal para la pulpa radicular remanente deberá cumplir los siguientes requisitos:

- Biocompatible.
- Bioinductivo.
- Bactericida.
- Estimular la cicatrización pulpar.
- Preservar la vitalidad y función pulpar.
- Permitir el desarrollo fisiológico del diente primario hasta su exfoliación.
- Accesible económicamente (6,18).

El medicamento más utilizado desde hace más de 60 años a nivel mundial es el formocresol, pero desde hace tiempo su uso está siendo cuestionado por su modo de acción y por los efectos adversos que se le han atribuido (1,3,5).

La nomenclatura de Weisshaar clasifica los materiales utilizados en la pulpa radicular remanente, en la técnica de pulpotomía, según su mecanismo de acción en:

- Fijación: formocresol y glutaraldehído.
- Hemostasis: sulfato férrico, electrocirugía y láser.
- Cicatrización: mineral trióxido agregado (MTA), hidróxido de calcio, colágeno y proteínas morfogenéticas (19).

### MATERIALES UTILIZADOS EN LA PULPA RADICULAR REMANENTE

#### FORMOCRESOL

Es introducido por John P. Buckley en 1904 para la terapéutica pulpar y en 1923 Charles A. Sweet lo utiliza para efectuar pulpotomías en dientes deciduos. Desde entonces, su empleo se ha generalizado hasta el punto de ser en la actualidad la técnica más utilizada en todo el mundo. Su gran utilización se ha debido a que ofrece resultados predecibles, el éxito clínico es alto, el material está disponible en el mercado y su coste es económico (2-5,7,20-23).

La solución de Buckley (no diluida) contiene: un 19% de formaldehído, un 35% de cresol, un 15% de glicerina y un 31% de agua. Los dos compuestos activos son el formaldehído y el cresol (1,2).

El mecanismo de acción del formocresol en la pulpa radicular remanente consiste en que provoca la desnaturalización de las proteínas de la pulpa radicular más próxima a la cámara pulpar y difunde hacia la pulpa más apical, fijando los tejidos en mayor o menor medida. En la aplicación de este material, se utiliza un algo-

dón ligeramente humedecido haciendo presión ligera sobre el piso de la cámara pulpar. Transcurrido el tiempo de aplicación, se retira el algodón y al observar los muñones pulpares, estos deben presentar un color pardo oscuro o negruzco, sin hemorragia (1).

La histopatología de las pulpas formocresolizadas ha mostrado tres zonas de reparación: a) zona coronal fijada; b) zona necrótica; y c) zona de intensa actividad inflamatoria y fibrótica. El tejido del tercio pulpar apical es la fuente principal de disputa. Se puede encontrar una amplia variedad de condiciones pulpares, de manera que algunos autores creen que es pulpa viva, mientras que otros lo identifican como una penetración de tejido conectivo (1,8,24-28).

La técnica ha permanecido prácticamente invariable desde que Berger, 1965, recomendó utilizar este fármaco en la pulpa radicular remanente durante 5 minutos. En la actualidad, el formocresol utilizado es la solución de Buckley diluida al 20% (1:5), ya que está demostrado que la dilución del material produce resultados que son iguales o mejores que cuando se utiliza la concentración pura, siendo sus efectos secundarios menores. Hallazgos histológicos y bioquímicos han indicado que el formocresol diluido reduce su toxicidad (1-3,5,8,24-26,29,30).

Entre las principales ventajas del formocresol en pulpotomías de dientes primarios están:

- Éxito promedio del 70 y el 100% a los 3 años posttratamiento.
- Es bactericida (1-5,7,8,23).

Con este material se han observado, aproximadamente a los 3 años posttratamiento, reabsorciones radiculares internas del 37% y radiolucidez de furca en un 10% de los casos. Estos valores son relativamente pequeños cuando se compara con otros materiales (1-5,7,8,23).

En América tiene gran disponibilidad en el mercado, con un coste económico bajo. En España lo han retirado del mercado (1-5,7,8,23).

A pesar de las ventajas ofrecidas por este material, diversos estudios (*in vitro* o en animales) cuestionan la seguridad de su empleo atribuyéndole efectos secundarios, tales como: toxicidad sistémica, potencial inmunológico, potencial mutagénico y potencial carcinogénico. Otras investigaciones han observado su difusión a través del ápice radicular, evidenciando: citotoxicidad, daños a nivel apical, periodontal y en el sucesor permanente. La mayoría de estos estudios han utilizado altas concentraciones de este medicamento, otros realizaron hasta 20 pulpotomías en perros, e inclusive en algunos se inyectaba directamente en las venas de las ratas o se les administraba por inhalación nasal para evaluar sus efectos sistémicos. En la actualidad, la concentración del formocresol y su tiempo de aplicación en procedimientos de pulpotomía en humanos son tan pequeños, que no existe evidencia científica que demuestre tales efectos en su uso clínico (1-4,6-8,18,31-42).

Debido a los efectos locales, posibles efectos sistémicos y/o posibles efectos potenciales del formocresol, se han desarrollado numerosos estudios para buscar una alternativa. De esta manera, surgen las distintas técnicas existentes a la hora de realizar una pulpotomía (2-5,7,8,23).

## GLUTARALDEHÍDO

Su utilización en pulpotomías de dientes temporales empezó en 1973. Es un agente fijador de tejidos, al igual que el formocresol (1,2,5,8,43).

Existen dos tipos de glutaraldehído: alcalino y ácido. Existen estudios para cada tipo de glutaraldehído, así como también se encuentran investigaciones utilizándolos a distintas concentraciones respectivamente. Kopel y cols., 1980, observaron que el glutaraldehído al 2% es más manejable y menos irritante. Ranly, 1985, concluye que el glutaraldehído de pH alcalino posee mejores propiedades cruzadas, y además, no existe diferencia significativa en la fijación de tejidos, al utilizarlo al 2 ó 5%. Tsai y cols., 1993, concluyeron que no existen diferencias entre el glutaraldehído al 2 ó al 5%, ni en la forma alcalina o ácida. En la actualidad, la mayoría de autores recomiendan utilizar glutaraldehído alcalino al 2% debido a que no existen diferencias significativas en los resultados, comparándolo con el formocresol diluido (1:5) (44-50).

La técnica de este material es muy parecida a la empleada con el formocresol. Tras la hemostasis de la pulpa radicular remanente, se coloca una bolita de algodón impregnada en glutaraldehído durante cinco minutos (8,46,47,51).

Son ventajas del glutaraldehído, con respecto al formocresol, en pulpotomías de dientes temporales:

- Éxito a corto plazo similar.
- Mejor fijador.
- Bactericida.
- Menor difusión periapical.
- Menor irritación periapical.
- Biológicamente aceptable.
- Menor toxicidad.
- Reacción química más estable.
- Mejores niveles de respiración celular.
- No ocasiona defectos de esmalte en los sucesores permanentes (1,2,8,43,44,46,47-51).

El éxito clínico del glutaraldehído, por ser similar al de formocresol, hace que se le considere como una posible alternativa. Sin embargo, la mayoría de estudios son a corto plazo, con un promedio de un año a dos años postratamiento (1,46,47,51).

La evidencia científica demuestra que el éxito clínico y radiológico del glutaraldehído tiende a disminuir con el tiempo, pero aún así alcanza unos resultados bastante buenos. Aproximadamente, el porcentaje de éxito disminuye entre un 5 y un 10% a los dos años postratamiento (52-55).

Fernández Domínguez y cols., 2000, concluyeron que a nivel histológico el glutaraldehído destaca por la ausencia de multizonas en la pulpa radicular. Observaron tres zonas en la pulpa radicular remanente tratada con glutaraldehído: a) zona de tejido coronal fijado; b) zona de infiltración linfocítica plasmática leve y que no se extiende al tercio apical; y c) pulpa radicular vital confirmada (44).

Entre las principales desventajas del glutaraldehído se pueden mencionar que posee unas características de pureza, preparación, estabilidad y almacenaje muy meticulosas para que la solución no pierda efectividad. A todo lo anterior hay que añadir que no existe prepara-

do comercial, teniendo que conseguirse mediante fórmula magistral (1,56-58).

## SULFATO FÉRRICO

Fei y cols. en 1991 introducen este material en pulpotomías de dentición temporal y Fuks y cols. en 1997 realizan el primer estudio histológico en animales. Es un material que se ha utilizado comúnmente como agente hemostático, sobre todo para las impresiones de coronas y puentes. La fórmula del sulfato férrico es  $Fe_2(SO_4)_3$ . La concentración del sulfato férrico que se utilizó inicialmente en pulpotomías de dientes deciduos fue del 15,5% (Astringent™; Ultradent Products, Inc.; Salt Lake City, UT) y actualmente se utiliza al 20% (Viscostat®) (1,3,5,26,52,59).

El mecanismo de acción del sulfato férrico como agente hemostático/coagulativo todavía se debate. Han surgido varias teorías tratando de explicarlo. Antiguamente, se pensaba que el sulfato férrico era un agente tradicionalmente hemostático; actualmente se ha demostrado que este medicamento afecta la hemostasis a través de una reacción química con la sangre. La aglutinación de las proteínas sanguíneas resulta de la reacción de la sangre con los iones hierro y los iones sulfato del sulfato férrico. Dicha aglutinación forma los coágulos que ocluyen los orificios capilares (3,60).

El modo de aplicación del sulfato férrico en la pulpa radicular remanente, en pulpotomías de molares deciduos, tras lograr la hemostasis de los muñones pulpares, es a través de unas jeringas especiales con puntas aplicadoras desechables. El material se coloca directamente sobre los muñones pulpares, debiendo permanecer en contacto con dicho tejido durante 10-15 segundos. Posteriormente se limpia la cámara pulpar, proceso que puede realizarse de dos maneras: con un chorro de agua ó con una torunda de algodón humedecida con solución salina. Es normal que la cámara pulpar quede de un color amarillo-marrón debido al hierro que contiene el material (3,5,23,52).

Entre las ventajas del sulfato férrico en pulpotomías de dientes primarios están:

- Éxito clínico a corto plazo (6 meses) comparable al formocresol. Incluso en algunos estudios, el índice de éxito clínico y radiográfico es superior.
- Éxito promedio, clínico del 95% y radiográfico del 80%, a los 2 años postratamiento.
- Es bactericida moderado.
- Carece de la toxicidad del formocresol y glutaraldehído.
- No produce alteraciones en el esmalte del sucesor permanente.
- Técnica sencilla y rápida.
- Disponibilidad en el mercado.
- Existe preparado comercial.
- Coste económico bajo (1,3,4,23,52,59,61-64).

La obliteración de los conductos y la reabsorción radicular interna son los hallazgos radiográficos más comunes. Se ha observado que la obliteración de conductos radiculares a los 3 años postratamiento representa aproximadamente un 45%. El principal fracaso de esta técnica es por reabsorción radicular interna (1,3,4,-23,52,59,61-64).

En la actualidad, se dispone de pocos estudios que utilicen al sulfato férrico en pulpotomías de dentición temporal. Diversos autores concluyen que el sulfato férrico puede ser una alternativa potencial al formocresol, pero se necesita más evidencia científica con muestras más significativas y con mayor tiempo de seguimiento (3,5,23,52,59,61,62,64).

### MINERAL TRIÓXIDO AGREGADO (MTA)

Fue introducido en 1993 por Lee, Monsef y Torabinejad. Su utilización en humanos fue aprobada por la Administración de Alimentos y Drogas de EEUU (*US Food and Drug Administration*, FDA) en 1998. Comenzó a utilizarse en pulpotomías de dientes temporales a partir del año 2001 (4,7,18,52).

El MTA está compuesto por diversos óxidos minerales, donde el calcio es el principal ión. Su composición es la siguiente:

- Compuestos cálcicos (75%):
  - Silicato tricálcico.
  - Aluminato tricálcico.
  - Silicato dicálcico.
  - Aluminato férrico tetracálcico.
- Óxido de bismuto (20%).
- Sulfato de calcio dihidratado y sílica cristalina (4,4%).
- Residuos insolubles (0,6%) (65).

El nombre comercial es ProRoot-MTA® (Dentsply/Tulsa Dental; Tulsa, OK, EE.UU.). Este material es una modificación del cemento Portland utilizado en la construcción. Es radiopaco. Posee un pH de 12,5. El MTA es un polvo que, por hidratación, se vuelve un gel coloidal tras un tiempo de trabajo de 4 horas. Su fuerza compresiva es de 70 Mpa, la cual es equivalente al óxido de zinc eugenol con reforzamiento de polímero (IRM®) (2,6,7,18).

El mecanismo de acción de MTA, en procedimientos de pulpotomía, se basa en que las exposiciones pulpares tienen la capacidad de cicatrizar siempre que se prevenga la microfiliación y la contaminación bacteriana. De esta manera, origina la cicatrización del tejido pulpar radicular remanente a través de la estimulación de la formación de puentes dentinarios (1,6,18,36,66-76).

Se debe preparar el MTA siguiendo las instrucciones del fabricante:

1. Abrir la bolsa del material y colocar el polvo en un papel de mezcla. Cortar la ampolla microdispensadora del líquido ProRoot MTA® y verter su contenido en el papel de mezcla cerca del polvo.

2. Incorporar gradualmente el líquido en el polvo, usando el *stick* mezclador ProRoot MTA®. Mezclar el material con el líquido durante un minuto, asegurando que todas las partículas del polvo estén hidratadas. El material no debe ser mezclado tan rápidamente como otros cementos.

3. Transportar el material mezclado mediante un portador MTA o un porta-amalgama.

4. La adaptación del material en la cámara pulpar se puede realizar con un condensador de amalgama o por presión con una torunda de algodón humedecida en agua destilada.

Entre las ventajas de MTA en pulpotomías de dientes temporales están:

- Único con éxito clínico y radiográfico del 100% a los 2 años postratamiento.
- Alta biocompatibilidad y menor citotoxicidad.
- Alto sellado y poca microfiliación.
- Efecto antibacteriano en algunas bacterias facultativas.
- Baja solubilidad.
- No altera los dientes sucesores permanentes.
- Técnica simple y rápida.
- Existe preparado comercial (1,2,4-7,18,36,66,68,74,77-81).

Bellet y cols., 2004, compararon, clínica y radiográficamente, el MTA y sulfato férrico en pulpotomías de molares temporales con exposición pulpar por caries. En este estudio se evidenció a 6 meses, el éxito clínico y radiográfico del MTA (22 molares temporales) y del sulfato férrico (17 molares temporales). Sus resultados iniciales mostraron que no hay diferencias clínicas y radiográficas significativas entre las pulpotomías tratadas con MTA y con sulfato férrico en ese período. Además, concluyen que ambos materiales parecen ser apropiados para sustituir al formocresol (6).

Hasta la fecha actual, la pulpotomía de molares primarios con MTA ofrece los mejores resultados, tanto clínicos como radiológicos (100%) a los 2 años postratamiento. En esta línea de investigación existen pocos estudios, pero se tiene la ventaja de que los resultados de dichos estudios son muy coincidentes (4,5,6,18,36,52,80,82-84).

La evidencia científica demuestra que el MTA tiene el potencial para ser una alternativa al formocresol. De todos modos se necesitan más estudios con muestras significativas y un tiempo de seguimiento a largo plazo (4-7,18,36,52,80,82-84).

Se ha observado que en las pulpotomías de molares primarios realizadas con MTA se produce obliteración de los conductos radiculares en un 5-40% de los casos, en un período entre 2-3 años postratamiento. En la actualidad, no existen estudios con un seguimiento superior a los 3 años en los que se confirmen las ventajas del MTA respecto a los demás materiales. Una desventaja significativa de MTA comparado con los demás materiales es el alto coste del producto comercial (4,5,6,18,36,80,82-84).

### HIPOCLORITO DE SODIO

Los primeros estudios que utilizaron hipoclorito de sodio (NaOCl) en la pulpa radicular remanente se realizaron en animales y en dientes permanentes (85-88).

Rosenfeld y cols., 1978, demostraron que el NaOCl al 5%, aplicado durante 15 minutos intermitentemente en tejido pulpar vital no instrumentado de premolares, actúa sólo en la superficie, con mínimos efectos en el tejido pulpar profundo (85).

Hafez y cols., 2000/2002, realizaron pulpotomías en dientes permanentes de primate utilizando NaOCl al 3%. En su estudio observaron que el 86% de los casos presentaba cicatrización pulpar normal (86,87).



Accorinte y cols., 2005, evaluaron en premolares humanos el sulfato férrico y el NaOCl como agentes hemostáticos en pulpotomías. El 60% de los sujetos tratados con sulfato férrico presentaban sensibilidad al frío e histológicamente evidenciaron una respuesta inflamatoria intensa. Ningún sujeto tuvo dolor o sensibilidad con NaOCl e histológicamente la inflamación fue de tipo crónica (88).

En el año 2006, surge el primer estudio clínico en pulpotomías de molares temporales humanos en donde se utiliza sulfato férrico en el grupo control y NaOCl al 5% durante 30 segundos en el grupo experimental. Los resultados de Vargas y cols., al año postratamiento, evidencian que ambos materiales tienen éxito clínico y radiológico, pero se obtuvieron mejores resultados con NaOCl (89).

Con el estudio de Vargas y cols., 2006, surge una nueva área de investigación. Las futuras investigaciones de este material podrán demostrar si también es una posible alternativa al formocresol. De por sí, el coste económico del hipoclorito de sodio ya es atractivo.

## OTROS MATERIALES

Existen otros materiales que se han utilizado para este tratamiento. Algunos se están dejando de utilizar debido al alto índice de fracasos observados; otros todavía están en la fase de experimentación con animales, y existen unos con resultados clínicos muy diversos.

La tendencia a utilizar *hidróxido de calcio* cada día es menor, debido al alto índice de reabsorciones radiculares internas que produce (2,4,6,7,18,52).

Las *proteínas morfogenéticas*, las *proteínas osteogénicas* y las *soluciones de colágeno* son materiales con pocos estudios, siendo la mayoría de investigaciones en animales. Las propiedades físicas y antimicrobianas de todos ellos son cuestionadas. Además, no existe preparado comercial disponible (4,90-93).

Existen autores que consideran que la técnica de pulpotomía es independiente del material que se aplica a la pulpa radicular remanente, atribuyendo el éxito más a la remoción mecánica de la pulpa coronal inflamada que a las propiedades curativas del medicamento utilizado. De esta manera, una vez tienen el control de la hemostasis, obturan la cámara pulpar directamente con *óxido de zinc y eugenol*. Sin embargo, existen pocos estudios respecto a esta técnica (2,94,95).

La mayoría de los estudios del *láser* y la *electrocirugía* son en animales, y los pocos estudios clínicos ofrecen resultados tan diversos que se necesitan más estudios para poder confirmar su éxito (1,2,4,5,52,79,96-103).

## CONCLUSIONES

Hasta el momento, existe poca información científica válida sobre el material a utilizar para la pulpa radicular remanente en procedimientos de pulpotomía de molares primarios. Por lo tanto, no se puede asegurar que un determinado material sea el más adecuado o que posee las principales ventajas. El material ideal todavía no se ha descubierto.

Mundialmente, el formocresol ha sido utilizado durante más de 60 años debido a los buenos resultados que ofrece, pero desde hace tiempo se cuestiona su empleo, principalmente por su mecanismo de acción y por sus posibles efectos adversos. De esta manera, nace una diversidad de materiales con el propósito de buscar una alternativa.

Los materiales que tienen el potencial de poder sustituir al formocresol son: sulfato férrico y mineral trióxido agregado (MTA). Sin embargo, se necesitan más estudios con muestras significativas y un tiempo de seguimiento a largo plazo.

El hipoclorito de sodio es una interesante propuesta para las pulpotomías de molares deciduos. Es el material que se ha propuesto más recientemente y se deberán esperar los resultados a largo plazo.

### CORRESPONDENCIA:

Lluís Jorge Bellet Dalmau

Universitat Internacional de Catalunya. Área de Odontopediatría

Facultad de Odontología. Hospital General de Catalunya

C/ Josep Trueta, s/n.

08190 St. Cugat del Vallès. Barcelona

e-mail: jbellet@infomed.es

## BIBLIOGRAFÍA

- González Rodríguez E, Ruiz Linares M. Diagnóstico y tratamiento pulpar en dentición temporal. En: Boj JR, Catalá M, García-Ballesta C, Mendoza A, editores. *Odontopediatría*. 1ª ed. Barcelona: Masson; 2004. p. 173-83.
- Fernández Delgado FJ, López Trujillo JM, Vallejo Bolaños E. Alternativas a la pulpotomía con formocresol en odontopediatría. *Quintessence (ed. esp.)* 2001; 14 (6): 385-92.
- Smith NL, Seale NS, Nunn ME. Ferric sulfate pulpotomy in primary molars: A retrospective study. *Pediatr Dent* 2000; 22 (3): 192-9.
- Farsi N, Alamondi N, Balto K, Mushayt A. Success of mineral trioxide aggregate in pulpotomized primary molars. *J Clin Pediatr Dent* 2005; 29 (4): 307-12.
- Bellet L, Villarino F, Rivas I, Broch S, Sáez S, Martínez P, et al. Estudio comparativo entre MTA y sulfato férrico en pulpotomías de molares temporales: resultados preliminares. *Dentum* 2004; 4 (2): 50-4.
- Witherspoon DE, Small JC, Harris GZ. Mineral trioxide aggregate pulpotomies, a case series outcomes assessment. *J Am Dent Assoc* 2006; 137 (9): 1214-6.
- Bellet LJ, Guinot F, Arregui M. Aplicaciones clínicas del MTA en odontopediatría. *Dentum* 2006; 6 (3): 96-102.
- Fernández H, Mendoza A, Solano E. Pulpotomía: estudio comparativo entre glutaraldehído al 4% y formocresol al 20% en dientes temporales vitales. *Odontol Pediatr* 2000; 8 (1): 19-25.
- American Academy of Pediatric Dentistry. Guideline on pulp therapy for primary and young permanent teeth. *Pediatr Dent* 2005-2006; 130-4.
- Cohen S, Burns RC. *Pathways of the pulp*. 7ª ed. St. Louis, Missouri: Mosby; 1998.
- Croll TP, Epstein DW, Castaldi CR. Marginal adaptation of stainless steel crowns. *Pediatr Dent* 2003; 25 (3): 249-52.
- Holan G, Fuks AB, Ketiz N. Success rate of formocresol pulpotomy in primary molars restored with stainless steel crown vs. amalgam. *Pediatr Dent* 2002; 24 (3): 212-6.
- Roberts C, Lee JY, Wright JT. Clinical evaluation of and parental satisfaction with resin faced stainless steel crowns. *Pediatr Dent* 2001; 23 (1): 28-31.
- Seale NS. The use of stainless steel crowns. *Pediatr Dent* 2002; 24 (5): 501-5.
- Guelmann M, McIlwain MF, Primosch RE. Radiographic assessment of primary molar pulpotomies restored with resin-based materials. *Pediatr Dent* 2005; 27: 24-7.

16. Randall RC, Vrijhoef MMA, Wilson NHF. Efficacy of preformed metal crowns vs. amalgam restorations in primary molars: A systematic review. *JADA* 2000; 131: 337-43.
17. Fuks AB. Tratamiento pulpar para la dentición primaria. En: Pinkham, Casamassimo, Fields, McTigue, Nowak, editores. *Odontología Pediátrica*. 2ª ed. México: Interamericana McGraw-Hill; 1994. p. 334-47.
18. Chacko V, Kurikose S. Human pulpal response to MTA: A histologic study. *J Clin Pediatr Dent* 2006; 30 (3): 203-10.
19. Weisshaar S. Endodoncia en las denticiones primaria y mixta. Indicaciones, materiales y procedimientos para el tratamiento pulpar. *Quintessence* 2002; 15 (10): 627-35.
20. Buckley JP. A rational treatment for putrescent pulps. *Dent Rev* 1904; 18: 1193-7.
21. Sweet CA. Root canal treatment in deciduous teeth, including pulp exposure. *Pacific Dent Gaz* 1923; 31: 718-21.
22. Avram DC, Pulver F. Pulpotomy medicaments for vital primary teeth. Surveys to determine and attitudes in pediatric dental practice and in dental school thought the world. *J Dent Child* 1989; 56 (6): 426-34.
23. Casas MJ, Kenny DJ, Johnson DH, Judd PL. Long-term outcomes of primary molar ferric sulfate pulpotomy and root canal therapy. *Pediatr Dent* 2004; 26 (1): 44-8.
24. Berger JE. Pulp tissue reaction to formocresol and zinc oxide eugenol. *J Dent Child* 1965; 32: 13-28.
25. Sun HW, Feigal RJ, Messer HH. Cytotoxicity of glutaraldehyde and formaldehyde in relation to time of exposure and concentration. *Pediatr Dent* 1990; 12: 303-7.
26. Fuks AB, Eidelman E, Cleaton-Jones P, Michaeli Y. Pulp response to ferric sulfate, diluted formocresol an IRM in pulpotted primary baboon teeth. *ASDC J Dent Child* 1997; 64 (4): 254-9.
27. Massler M, Mansukhami M. Effects of formocresol on the dental pulp. *J Dent Child* 1957; 26: 227-97.
28. Doyle WA, McDonald RE, Mitchell DF. The formocresol versus calcium hydroxide in pulpotomy. *J Dent Child* 1965; 32: 13-28.
29. King SR, McWhorter AG, Seals NS. Concentration of formocresol used by pediatric dentists in primary tooth pulpotomy. *Pediatr Dent* 2002; 24 (2): 157-9.
30. Thompson KS, Seale NS, Nunn ME, Huff G. Alternative method of hemorrhage control in full strength formocresol pulpotomy. *Pediatr Dent* 2001; 23 (3): 217-22.
31. Ketley CE, Goodman JR. Formocresol toxicity: Is there a suitable alternative for pulpotomy of primary molars? *Int J Paediatr Dent* 1991; 2: 67-72.
32. Camp JH, Barrett EJ, Pulver F. Endodoncia pediátrica: tratamiento endodóncico en la dentición temporal y permanente joven. En: Cohen S, Burns RC, editores. *Vías de la pulpa*. 8ª ed. Madrid: Mosby Elsevier; 2002. p. 797-847.
33. Block RM, Lewis RD, Hirsch J, Coffey J, Langeland K. Systemic distribution of 14C-labeled paraformaldehyde incorporated within formocresol for lowing pulpotomies in dogs. *J Endodont* 1983; 9: 176-89.
34. Wog K. Effects of paraformaldehyde preparation on the periapical tissues in non-vital pulpotomy procedures. MS Thesis Chicago: North-western University School of Dentistry; 1958.
35. Ranly D, García-Godoy F. Current and potential pulp therapies for primary and young permanent teeth. *J Dent* 2000; 28: 153-61.
36. Maroto M, Barbería E, Planells P, García Godoy F. Dentin bridge formation after mineral trioxide aggregate (MTA) pulpotomies in primary teeth. *Am J Dent* 2005; 18 (3): 151-4.
37. Swenberg JA, Kerns WD, Mitchell RI. Induction of squamous cell carcinomas of the rat nasal cavity by inhalation exposure to formaldehyde vapor. *Cancer Research* 1980; 40: 3398-402.
38. Lewis BB, Chestner SB. Formaldehyde in dentistry: A review of mutagenic and carcinogenic potential. *J Am Dent Assoc* 1981; 103: 429-34.
39. Myers DR, Pashley DH, Whitford GM, McKinney RV. Tissue changes induced by the absorption of formocresol from pulpotomy sites in dogs. *Pediatr Dent* 1983; 5: 6-8.
40. Wu MK, Wang ME. Antibody formation to dog pulp tissue altered by a past containing paraformaldehyde. *Int Endod* 1989; 22: 133-7.
41. Block RM, Lewis RD, Sheats JB, Fauley J. Cell-mediated immune response to dog pulp tissue altered by formocresol within the root canal. *J Endod* 1977; 3: 424-30.
42. Block RM, Lewis RD, Sheats JB, Burke SG. Antibody formation to dog pulp tissue altered by formocresol within the root canal. *Oral Surg* 1978; 45: 282-92.
43. Wernes JC, S'Gravenmade EJ. Glutaraldehyde, a new fixative in endodontics. *J Dent Res* 1973; 52 (3): 601 (abstract nº 48).
44. Leach ED. A new synergized glutaraldehyde phenate sterilizing solution and concentrate disinfectant. *Infect Control* 1981; 2 (1): 26-30.
45. Ranly DM. Assessment of the systemic distribution and toxicity of glutaraldehyde following pulpotomy treatment. *J Dent Child* 1985; 52: 431-4.
46. Kopel HM, Bernick S, Zachrisson E, De Romero SA. The effects of glutaraldehyde on primary pulp tissues following coronal amputation: An in vivo and histologic study. *J Dent Child* 1980; 47 (6): 425-30.
47. Tsai TP, Su HL, Tseng LH. Glutaraldehyde preparations and pulpotomy in primary molars. *Oral surg* 1993; 76 (3): 346-50.
48. Myers DR, Pashley DH, Lake FT, Burnham D, Kalathoor S, Waters R. Systemic absorption of 14C-glutaraldehyde from glutaraldehyde-treated pulpotomy sites. *Pediatr Dent* 1986; 8 (2): 134-8.
49. Ranly DM, Horn D, Hubbard GB. Assessment of the systemic distribution and toxicity of glutaraldehyde as a pulpotomy agent. *Pediatr Dent* 1989; 11 (1): 8-12.
50. Feigal RJ, Messer HH. A critical look at glutaraldehyde. *Pediatr Dent* 1990; 12 (2): 69-71.
51. Fuks AB, Bimstein E, Guelmann M, Klein H. Assessment of a 2 percent buffered glutaraldehyde solution in pulpotted primary teeth of school children. *J Dent Child* 1990; 57 (5): 371-5.
52. Calatayud J, Casado I, Álvarez C. Análisis de los estudios clínicos sobre la eficacia de las técnicas alternativas al formocresol en las pulpotomías de dientes temporales. *Av Odontostomatol* 2006; 22 (4): 229-39.
53. Fuks AB, Bimstein E, Klein H. Assessment of a 2% buffered glutaraldehyde solution in pulpotted primary teeth of school children: A preliminary report. *J Pedod* 1986; 10 (4): 323-30.
54. Alacam A. Pulpal tissue changes following pulpotomías with formocresol, glutaraldehyde-calcium hydroxide, glutaraldehyde-zinc oxide eugenol pastes in primary teeth. *J Pedod* 1989; 13 (2): 123-32.
55. Prakash C, Chandra S, Aiswal SN. Formocresol and glutaraldehyde pulpotomies in primary teeth. *J Pedod* 1989; 13 (4): 314-22.
56. García-Godoy F. Clinical evaluation of glutaraldehyde pulpotomías in primary teeth. *Acta Odontol Pediatr* 1983; 4 (2): 41-4.
57. Shumayrikh NM, Adenubi JO. Clinical evaluation of glutaraldehyde with calcium hydroxide and glutaraldehyde with zinc oxide eugenol in pulpotomy of primary molars. *Endod Dent Traumatol* 1999; 15 (6): 259-64.
58. García-Godoy F. A 42 month clinical evaluation of glutaraldehyde pulpotomies in primary teeth. *J Pedod* 1986; 10 (2): 148-55.
59. Fei A-L, Udin RD, Johnson R. A clinical study of ferric sulfate as a pulpotomy agent in primary teeth. *Pediatr Dent* 1991; 13 (6): 327-32.
60. Lemon RR, Steele PJ, Jeansonne BG. Ferric sulfate hemostasis: Effect on osseous wound healing. Left in situ for maximum exposure. *J Endodontics* 1993; 19: 170-3.
61. Fuks AB, Holan G, Davis JM, Eidelman E. Ferric sulfate vs. dilute formocresol in pulpotted primary molars: long-term follow-up. *Pediatr Dent* 1997; 19 (5): 327-30.
62. Ibricevic H, Al-Jame Q. Ferric sulfate as pulpotomy agent in primary teeth: 20-month clinical follow-up. *J Clin Pediatr Dent* 2000; 24 (4): 269-72.
63. Markovic D, Zivojinovic V, Vucetic M. Evaluation of three pulpotomy medicaments in primary teeth. *Eur J Paediatr Dent* 2005; 3: 133-8.
64. Casas MJ, Layng MA, Kenny DJ, Johnson DH, Judd PL. Two year outcomes of primary molar ferric sulfate pulpotomy and root canal therapy. *Pediatr Dent* 2003; 25 (2): 97-102.
65. Maroto-Edo M, Barbería-Leache E, Planells del Pozo P. Estudio clínico del agregado trióxido mineral en pulpotomías de molares temporales: estudio piloto a 15 meses. *RCOE* 2004; 9 (1): 23-30.
66. Torabinejad M, Hong CU, McDonald F, Pitt Ford TR. Physical and chemical properties of a new root-end filling material. *J Endod* 1995; 21: 349-53.

67. Ford TR, Torabinejad M, Abedi HR, Bakland LK, Kariyawasam SP. Using mineral trioxide aggregate as a pulp-capping material. *JADA* 1996; 127: 491-4.
68. Torabinejad M, Chivian N. Clinical applications of mineral trioxide aggregate. *J Endod* 1999; 25 (3): 197-205.
69. Andelin WE, Shabahang S, Wright K, Torebinejad M. Identification of hard tissue after experimental pulp capping using dentin sialoprotein (DSP) as a marker. *J Endod* 2003; 29: 646-50.
70. Bakland LK. Management of traumatically injured pulps in immature teeth using MTA. *J Calif Dent Assoc* 2000; 28: 855-8.
71. Holland R, de Souza V, Murata SS, et al. Healing process of dog dental pulp after pulpotomy and pulp covering with mineral trioxide aggregate or Portland cement. *Braz Dent J* 2001; 12 (2): 109-13.
72. Domínguez MS, Witherspoon DE, Gutmann JL, Opperman LA. Histological and scanning electron microscopy assessment of various vital pulp-therapy materials. *J Endod* 2003; 29: 324-33.
73. Aeinehchi M, Eslami B, Ghanbariha M, Saffar AS. Mineral trioxide aggregate (MTA) and calcium hydroxide as pulp-capping agents in human teeth: A preliminary report. *Int Endod J* 2003; 36: 225-31.
74. Tziafas D, Pantelidou O, Alvanou A, Belibasakis G, Papadimitriou S. The dentinogenic effect of mineral trioxide aggregate (MTA) in short-term capping experiments. *Int Endod J* 2002; 35: 245-54.
75. Mitchell PJ, Pitt Ford TR, Torabinejad M, McDonald F. Osteoblast biocompatibility of mineral trioxide aggregate. *Biomaterials* 1999; 20 (2): 167-73.
76. Faraco IM, Holland R. Response of the pulp of dogs to capping with mineral trioxide aggregate or a calcium hydroxide cement. *Dent Traumatol* 2001; 17 (4): 163-6.
77. Schwarz R, Mauger M, Clement D, Walker W. Mineral trioxide aggregate: A new material for endodontics. *JADA* 1999; 130: 967-75.
78. Sluyk S, Moon P, Hartwell G. Evaluation of setting properties and retention characteristics of MTA when used as a furcation perforation repair material. *Endodont* 1998; 24: 768-71.
79. Holan G, Eidelman E, Fuks A. Long-term evaluation of formocresol in primary molars using mineral trioxide aggregate or formocresol. *Pediatr Dent* 2005; 27: 129-36.
80. Saltzman B, Sigal M, Clockie C, Rukavina J, Titley K, Kulkarni GV. Assessment of a novel alternative to conventional formocresol-zinc oxide eugenol pulpotomy for the treatment of pulpally involved human primary teeth: Diode laser-mineral trioxide aggregate pulpotomy. *Int J Paediatr Dent* 2005; 15: 437-47.
81. Eidelman E, Holan G, Fuks AB. Mineral trioxide aggregate vs. formocresol in pulpotomized primary molars: A preliminary report. *Pediatr Dent* 2001; 23 (1): 15-8.
82. Agamy HA, Baky NS, Mounir MMF, Avery DR. Comparison of mineral trioxide aggregate and formocresol as pulp-capping agents in pulpotomized primary teeth. *Pediatr Dent* 2004; 26 (4): 302-9.
83. Holan G, Eidelman E, Fuks AB. Long-term evaluation of pulpotomy in primary molars using mineral trioxide aggregate or formocresol. *Pediatr Dent* 2005; 27 (2): 129-36.
84. Naik S, Hegde AM. Mineral trioxide aggregate as a pulpotomy agent in primary molars: an in vivo study. *J Indian Soc Pedod Prevent Dent* 2005; 23 (1): 13-6.
85. Rosenfeld EF, James GA, Burch BS. Vital pulp tissue response to sodium hypochlorite. *J Endod* 1978; 5: 140-6.
86. Hafez AA, Cox CF, Otsuki M, Akimoto N. An in vivo evaluation of hemorrhage control using sodium hypochlorite and direct capping with a one or two component adhesive system in exposed nonhuman primate pulps. *Quintessence Int* 2002; 33: 261-72.
87. Hafez AA, Kopel HM, Cox CF. Pulpotomy reconsidered: Application of an adhesive system to pulpotomized permanent primate pulps. *Quintessence Int* 2000; 31: 579-89.
88. Accorinte MLR, Loguercio AD, Reis A, Muench A, Araujo VC. Responses of human pulp capped with a bonding agent after bleeding control with hemostatic agents. *Oper Dent* 2005; 2: 147-55.
89. Vargas KG, Packham B, Lowman D. Preliminary evaluation of sodium hypochlorite for pulpotomies in primary molars. *Pediatr Dent* 2006; 28: 511-7.
90. Fuks AB, Michaeli Y, Sofer-Saks B. Enriched collagen solution as a pulp dressing in pulpotomized teeth in monkeys. *Pediatr Dent* 1983; 5: 9-13.
91. Nakashima M. The induction of reparative dentine in the amputated dental pulp of the dog bone morphogenetic protein. *Arch Oral Biol* 1990; 35: 493-7.
92. Nakashima M. Induction of dentine formation on canine amputated pulp by recombinant human bone morphogenic proteins (BMP)-2 and 4. *J Dent Res* 1994; 73: 1515-22.
93. Rutherford RB, Wahle J, Tucker M, Roger D, Charette M. Induction of reparative dentine formation in monkeys by recombinant human osteogenic protein-1. *Arch Oral Biol* 1993; 38: 571-6.
94. Yacobi R, Kenny DJ, Judd PL. Evolving primary pulp therapy techniques. *J Am Dent Assoc* 1991; 122: 83-5.
95. Theodoro P, Constance M. Pulpotomía con óxido de cinc-eugenol y restauración con corona de acero inoxidable de un molar primario. *Quintessence (ed. esp.)* 1993; 8: 549-54.
96. Auderman I. Indications for use of electrosurgery in pedodontics. Symposium on electrosurgery. *Dent Clin N Am* 1982; 26 (4): 711-28.
97. López-Nicolás M, García C, Cabrerizo M, Romero A. Pulpotomía con electrobisturí alternativa a la pulpotomía clásica. *Odontol Pediatr* 1993; 2 (1): 9-13.
98. Fishman SA, Udin RD, Good DL, Rodef F. Success of electrofulguration pulpotomies covered by zinc oxide and eugenol or calcium hydroxide: A clinical study. *Pediatr Dent* 1996; 18 (5): 385-90.
99. Mack RB, Dean JA. Electrosurgical pulpotomy: Retrospective human study. *J Dent Child* 1993; 60 (2): 107-14.
100. Dean JA, Mack RB, Fulkerson BT, Sanders BJ. Comparison of electrosurgical and formocresol pulpotomy procedures in children. *Int J Paediatr Dent* 2002; 12 (3): 177-82.
101. Shulman ER, McIver FT, Burkes EJ. Comparisons of electrosurgery and formocresol as pulpotomy techniques in monkey primary teeth. *Pediatr Dent* 1987; 9: 189-94.
102. Rivera N, Reyes E, Mazzaoui S, Moron A. Pulpal therapy for primary teeth: Formocresol vs. electrosurgery clinical study. *J Dent Child* 2003; 70: 71-3.
103. Shoji S, Nakamura M, Horiuchi H. Histopathological changes in dental pulps irradiated by CO<sub>2</sub> laser. A preliminary report on laser pulpotomy. *Endodont* 1985; 11: 379-84.

## Tratamiento con MTA de la complicación pulpar de una luxación lateral de un incisivo. A propósito de un caso

C. SANCLEMENTE CORTÉS, M. CASANOVAS CORRAL, L. J. BELLET DALMAU

*Máster de Odontopediatría Integral. Facultad de Odontología. Universitat Internacional de Catalunya. Barcelona*

### RESUMEN

Las luxaciones laterales de los incisivos centrales son frecuentes entre los traumatismos de dientes permanentes jóvenes, que suelen coincidir con la mayor actividad deportiva de los niños y adolescentes. En las luxaciones laterales se dañan las estructuras de soporte dental, es decir, el ligamento periodontal y el hueso alveolar; no obstante también la pulpa. La vitalidad del ligamento periodontal es clave para el buen pronóstico del diente luxado, y por descontado la vitalidad de la pulpa. Se describen en este caso los detalles de la técnica de reposición, ferulización y la apicoformación tratada con MTA como material utilizado para la formación de la barrera apical.

**PALABRAS CLAVE:** Luxación lateral de incisivos inmaduros. MTA. Apicoformación.

### ABSTRACT

Central incisors lateral luxations are frequently among young permanent teeth, they often coincide with the kid's most important sport age. In this kind of lesions, periodontal tissues are injured, such as periodontal ligament and alveolar bone; and dental pulp, but less frequently in immature teeth with open apex. Vitality of periodontal ligament is a key factor for the good prognosis of the luxated tooth, and of course the vitality of the pulp. Is described in this work the details of reposicion technique, splinting and the apicoformation with MTA as an apical barrier.

**KEY WORDS:** Immatur incisor lateral luxations. MTA. Apical formation.

### INTRODUCCIÓN

Las lesiones en el complejo maxilofacial tienen su mayor incidencia durante los primeros años de la infancia y la adolescencia (1). La mayor parte de niños pertenecen a grupos de edad comprendidos entre los 5 y 9 años, seguidos por el grupo de 10 y 14 años (2). Por el contrario, otros autores consideran que la mayor incidencia se da en niños de entre 0 y 3 años (3). La principal causa por la que los pacientes acuden al servicio de urgencias de las consultas son los traumatismos (69,09%) (1) seguidos por los procesos infecciosos (27,26%). La incidencia es mayor en los niños varones que sufren hasta 2,4 veces más que las niñas, según Andreassen (2). Los lugares más frecuentes en los que ocurren los traumatismos maxilofaciales son: en casa (42,6%), en la calle (21,5%) y en la escuela (9,5%) (2). El grupo dentario más afectado suele ser el de los incisivos superiores (93%) (3) y especialmente el incisivo central con maloclusiones en los que estos se presentan adelantados y no existe la protección de los labios (4). Según García Ballesta, las luxaciones suponen un 60% de

todas las lesiones traumáticas que ocurren en la infancia y la adolescencia (5). En niños pequeños y escolares es más probable que ocurran por varias razones: a) el hueso alveolar del niño posee espacios medulares grandes y es relativamente flexible, no sujetando al diente de forma rígida para que pueda absorber la energía cinética transferida; y b) el ligamento periodontal no tiene sus fibras consolidadas y se comporta como una "hamaca fisiológica" sosteniendo débilmente al diente en el alveolo (6).

La luxación lateral consiste en el desplazamiento dentario en dirección distinta a la axial, quedando fijado en el hueso (percusión con sonido metálico) y sin movilidad, con la consecuente afectación de la pulpa y el periodonto (ligamento periodontal ensanchado). Además puede ir acompañada de fractura ósea y/o laceración de los tejidos blandos (sangrado a través del surco gingival) (3,7,8). En caso de evolución negativa del complejo pulpar o necrosis, optaremos por realizar la endodoncia del diente afectado; y si este presenta un ápice inmaduro se procederá previamente a la apicoformación con MTA, así como en el caso que presentamos.

## CASO CLÍNICO

### ANAMNESIS

Niño de 11 años que acude a la Clínica Odontológica de la Universitat Internacional de Catalunya, debido a una luxación lateral del 2.1, al cabo de 45 minutos del traumatismo. Al niño se le enganchó el diente 2.1 entre la red de la portería de fútbol al caer. Los padres no refirieron antecedentes familiares médicos de interés, patología ni mediación actual, alergias conocidas ni intervenciones quirúrgicas anteriores.

### EXPLORACIÓN CLÍNICA

El diente 2.1 presenta una luxación lateral hacia vestibular de 90° con respecto a su eje axial original, concusión de 2.2 y 1.1, presencia de sangrado por el surco gingival de 2.1, 1.1 y 2.2 y sin movilidad en ninguno de los dientes afectados (Fig. 1).

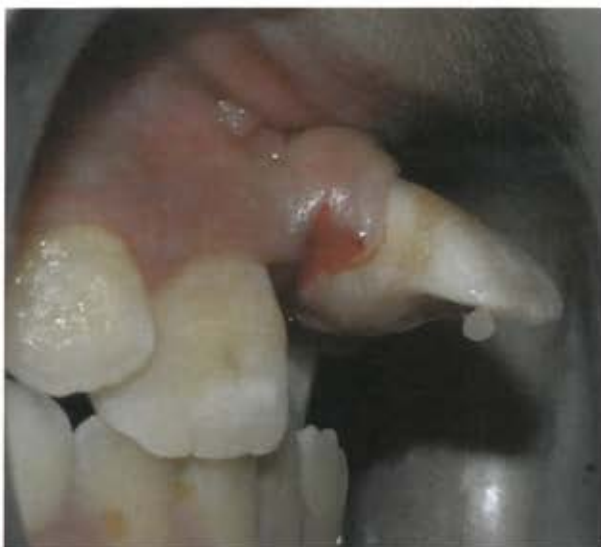

Fig. 1. Fotografía lateral inicial del traumatismo en 2.1.

### ESTUDIOS COMPLEMENTARIOS

Vitalidad pulpar positiva y aumentada del 1.1 y 2.2, negativa en 2.1.

Percusión positiva y metálica del 2.1, percusión negativa de 1.1 y 2.2.

Palpación de la tabla ósea sugiere fractura de la tabla vestibular del 2.1.

Radiografías oclusales y periapicales muestran ápice abierto e inmaduro del 2.1, 1.1 y 1.2, además de un aumento del ligamento periodontal del 2.1 (Fig. 2).

### TRATAMIENTO

Realizamos limpieza de la zona afectada irrigando con suero fisiológico para eliminar los pequeños coágulos y disminuir el sangrado por el surco gingival. Anes-

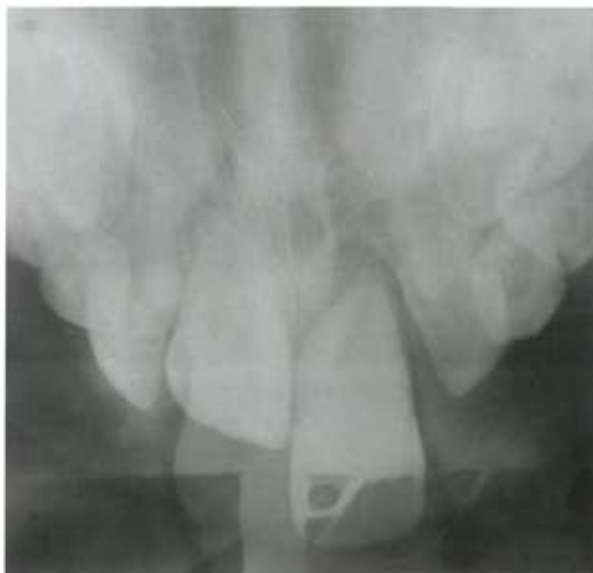

Fig. 2. Radiografía oclusal inicial.

tesia local para la reposición del 2.1 mediante presión digital, con una previa extrusión del diente para que el ápice pueda sortear la tabla ósea vestibular fracturada. Una vez reposicionado (Fig. 3), realizamos una radiografía oclusal para comprobar la correcta reposición. Construimos una férula semirígida con alambre de ortodoncia NiTi .012 y composite en las caras vestibulares de 2.1 y 1.1 (Fig. 4). No actuamos sobre la concusión del 1.1 y del 1.2. Aconsejamos al paciente: instrucciones de higiene oral 3 veces al día con cepillo blando, enjuagues de clorhexidina al 0,12% 2 veces al día y dieta blanda durante 2 semanas, además aconsejamos no practicar deporte en un mes. En caso de sentir molestias, recetamos paracetamol 500 mg cada 8 horas. Programamos controles a la semana, a los 15 días, al mes, 3 meses, 6 meses, 1 año y 1 año y 6 meses.

### EVOLUCIÓN

Reevaluamos el caso a la semana. Signos y síntomas: no presentaba dolor. Pruebas de vitalidad positiva en 1.1 y 2.2, negativa en 2.1; percusión positiva en 1.1, 2.1 y 2.2; las pruebas radiográficas mostraban el ligamento del 2.1 seguía ensanchado. Optamos por mantener la férula 1 semana más, dieta blanda e instrucciones de higiene oral.

Reevaluamos el caso a los 15 días. Signos y síntomas: no presentaba dolor. Pruebas de vitalidad positiva en 1.1 y 2.2, negativa en 2.1; percusión negativa en 1.1, 2.1 y 2.2; las pruebas radiográficas mostraban que el ligamento no estaba ensanchado. Decidimos retirar la férula e introducir la dieta normal (Fig. 5).

Reevaluamos el caso al cabo de 1 mes. Signos y síntomas: no presentaba dolor, pruebas de vitalidad normales en 1.1 y 2.2, negativa en 2.1; percusión negativa en 1.1, 2.1 y 2.2; las pruebas radiográficas no mostraban un ensanchamiento del ligamento periodontal. Observamos oscurecimiento de la corona indicativo de necrosis pulpar y decidimos realizar la endodoncia y apicofornación con MTA.

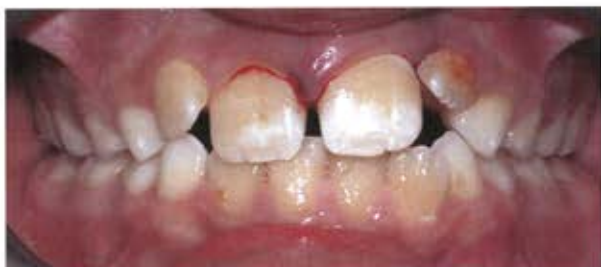

Fig. 3. Reposición 2.1.

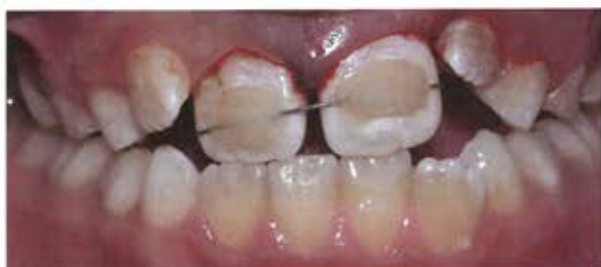

Fig. 4. Ferulización del 2.1.

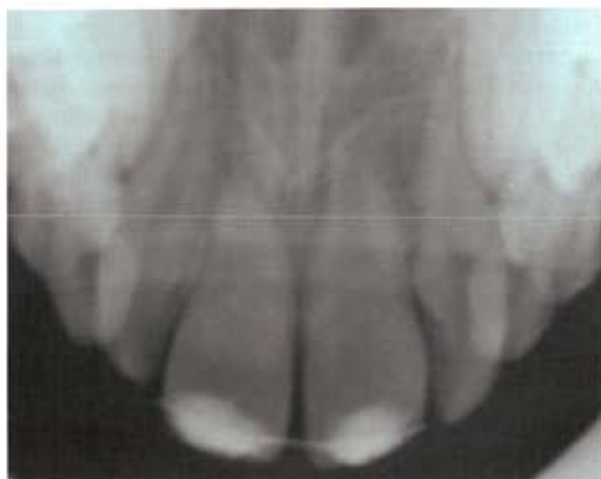

Fig. 5. Radiografía oclusal de la ferulización.

El procedimiento para la apicoformación con MTA fue el siguiente; aislamos el campo operatorio con dique de goma y una vez realizada la apertura cameral, procedimos a instrumentar el conducto hasta lima K 120 de calibre apical a 17 mm de longitud, irrigamos con hipoclorito de sodio al 2,5% y clorhexidina al 2%. Anteriormente a este procedimiento, el paciente recibió una cura de medicamento intraconducto con hidróxido de calcio durante una semana. Posteriormente secamos el conducto y escogimos el condensador que mejor se adaptaba al diámetro del conducto. Colocamos el MTA, que previamente se había mezclado con suero fisiológico hasta conseguir una consistencia de arena, y se rellenó 1/3 de la longitud total del conducto (aproximadamente 5 mm) (Fig. 6). Posteriormente comprobamos su correcta colocación radiográficamente. En el interior del conducto depositamos una bolita de algodón humedecida para garantizar un ambiente húmedo y favorecer el fraguado

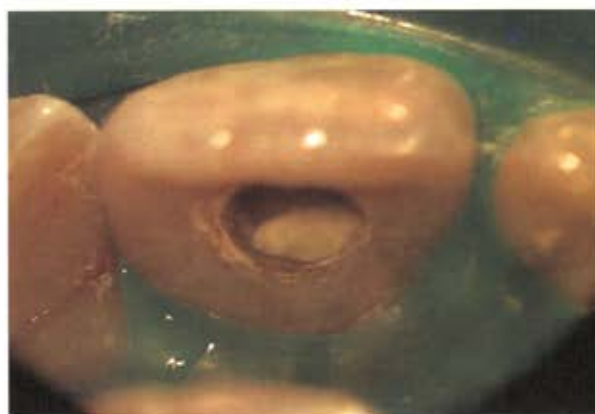

Fig. 6. Apicoformación con MTA.

del MTA (aproximadamente 4 horas). Para sellar el conducto colocamos un material provisional (óxido de zinc-eugenol) hasta la siguiente visita. Una vez fraguado el MTA, irrigamos con suero fisiológico y procedimos a la obturación definitiva del conducto (Backfill) mediante gutapercha caliente con pistola Obtura II y utilizando un cemento resinoso (TopSeal) (Fig. 7). Para finalizar la visita, realizamos la obturación del 2.1 por palatino.

Programamos una nueva visita del paciente a los 6 meses, al 1 año y al año y 6 meses del traumatismo. En ninguna de las visitas no se observan signos ni síntomas de fracaso clínico (Fig. 8) ni radiográfico (Fig. 9). Ante el oscurecimiento de la corona clínica, decidimos realizar un blanqueamiento interno con perborato sódico y observamos cómo mejoró el color a la semana.

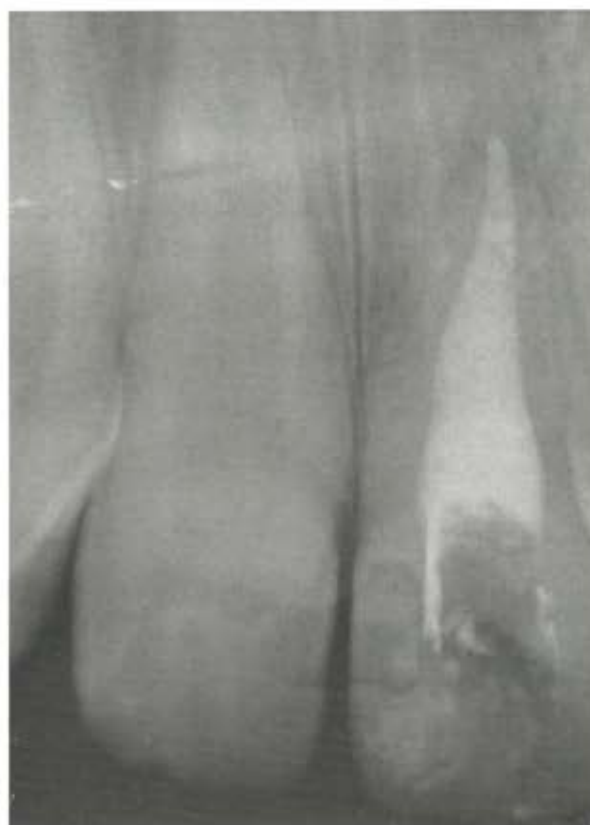

Fig. 7. Radiografía final de la endodoncia con Obtura II.

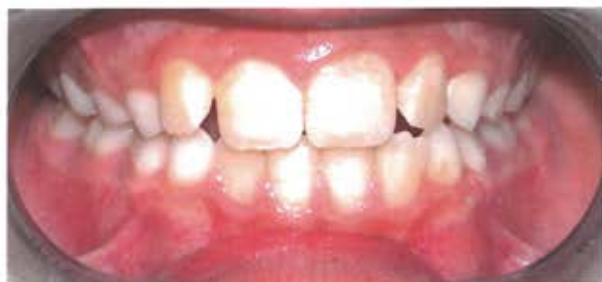

Fig. 8. Imagen clínica al año y 6 meses.

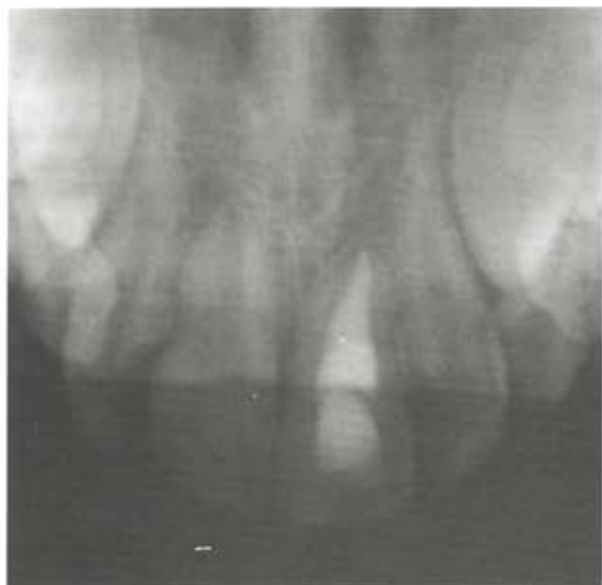

Fig. 9. Radiografía oclusal al año y 6 meses.

## DISCUSIÓN

En referencia a los accidentes deportivos cabe destacar los de bicicleta, en los cuales el 25,1% de los traumatismos se localizan en la zona facial. Otros deportes que presentan un gran número de lesiones son el fútbol y especialmente los deportes de contacto muy asociados a caídas (9). Cuando se nos presenta un traumatismo de estas características deberemos recoger una serie de datos para realizar un diagnóstico adecuado: edad y sexo del paciente, día y hora de la lesión, lugar donde se produjo el traumatismo de los dientes afectados, dirección y cantidad de desplazamiento. Además debemos recoger datos sobre el color del diente, movilidad y presencia o ausencia de fístula (10). Posteriormente confirmaremos el diagnóstico mediante radiografías periapicales y oclusal (11). El diagnóstico correcto del traumatismo requiere los datos del estado clínico observado y de las pruebas radiográficas (12).

Tras una luxación lateral, el diente puede responder de tres formas distintas: revascularizarse, obliterarse o bien necrosarse. En el caso de que se revascularizarse, a las tres semanas el diente permanecerá asintomático, sin signos de reabsorción y lámina dura intacta (7). La obliteración del conducto no se podrá observar hasta los tres meses del

traumatismo e incluso a veces hasta al cabo de 1 año, cuando esto ocurre, la probabilidad de producirse necrosis pulpar disminuye considerablemente (3). La obliteración se produce en un 20-25% de los casos de las luxaciones, siendo más frecuentes en dientes con ápice abierto y en las luxaciones laterales y extrusiva (13). Después de una obliteración, la prevalencia de necrosis pulpar es baja y por esta razón no se aconseja realizar una endodoncia preventiva (14). A pesar de ello, los dientes que presentan obliteración deben estar controlados periódicamente porque en cualquier momento pueden desarrollar síntomas de infección (15). Según García Ballesta el 74% de los dientes permanentes con ápice cerrado van a sufrir necrosis mientras que cuando el ápice esté abierto sólo ocurrirá en el 10% de los casos (3). Según Andreasen, es el factor más importante, con un 9% en los casos con ápice abierto (16,17). El retraso en recibir tratamiento influye directamente en la revascularización o necrosis: un diente con luxación lateral y un retraso de 24 horas en ser tratado aumenta las posibilidades de sufrir necrosis pulpar (18).

Los dientes luxados pueden necesitar reposición e inmovilización mediante unas pinzas o con los dedos, siempre bajo anestesia local (4,10,19,20). El procedimiento clínico inmediato consistirá en: anestésiar la zona afectada, reposicionar manualmente el diente en el alvéolo con un ligero movimiento de extrusión para desimpactarlo del hueso seguido de la intrusión del diente en el alveolo (20), comprobación radiográfica de la posición y ferulización con los dientes adyacentes durante 3-4 semanas. Si hay fractura ósea asociada, dejaremos la ferulización 3 ó 4 semanas más (7,8,11), en cualquier caso, como mínimo 15 días (20). La ferulización debe ser semirrígida, es decir, que permita un cierto grado de movilidad al diente en sentido vertical manteniendo un adecuado soporte lateral (alambre-composite, resina para puente provisional, fibra de vidrio, *bracket*-alambre, sutura interdental, sedal de pesca de 0,3 mm o ligadura de ortodoncia) (8). En ocasiones, el paciente acude a la consulta tras varias horas o incluso, días después del traumatismo. En estos casos el diente debe reposicionarse mediante ortodoncia fija y se presentaran más complicaciones *a posteriori* (21). En los traumatismos con impactación (luxación lateral e intrusiva) la curación requiere más tiempo que las luxaciones con separación (luxación extrusiva y avulsión) (22).

El paciente deberá seguir las siguientes instrucciones: dieta blanda durante 2 semanas, cepillado blando después de cada comida, colutorio de clorhexidina al 0,12% dos veces al día y seguir las visitas de control (3 semanas, 6 semanas, a los 3 meses, 6 meses, 1 año, 5 años) (7,10).

Los dientes inmaduros pueden mostrar necrosis de la zona coronal, con vitalidad pulpar localizada más apical. En el caso de las luxaciones laterales y las avulsiones, los métodos de diagnóstico disponibles no pueden detectar la pulpa vital hasta pasados los 6 meses. Pero este periodo es inaceptable, debido a que el diente no revascularizado puede perderse como consecuencia del proceso de reabsorción radicular. El láser doppler es un buen método diagnóstico para detectar la vitalidad pulpar en dientes inmaduros (23-25). En las luxaciones laterales, la probabilidad de revascularización es mayor en los dientes con ápice abierto.

Los dientes inmaduros que sufren necrosis pulpar antes de que finalice el cierre apical, poseen unas paredes radicales divergentes y un ápice abierto que impide realizar una buena condensación del material de relleno, de esta forma, es difícil conseguir un buen sellado apical (26,27). Esta barrera puede ser resultado de la aposición de tejido mineralizado como respuesta a la colocación de un material en el interior del conducto, o bien puede ser una barrera creada artificialmente mediante la compactación de un material en la región apical de la raíz (26,28). Una vez se ha establecido el diagnóstico de necrosis pulpar en un diente con ápice abierto, se procede a realizar la apicoformación (5). La apicoformación o apexificación se define como un método de inducción del cierre apical por medio de la formación de tejido mineralizado en la región apical de un diente inmaduro y con necrosis pulpar (28). Los materiales más empleados para realizar el tratamiento de apicoformación son el hidróxido de calcio o el agregado trióxido mineral (MTA).

En ambos casos, para realizar el tratamiento se debe aislar el diente con dique de goma y tanto el diente como la grapa se deben desinfectar con clorhexidina (29). Se realizará una apertura amplia y la eliminación del tejido necrótico puede iniciarse con limas Hendström; debemos instrumentar con especial cuidado debido a la fragilidad de las paredes del conducto, susceptibles a fracturarse o a provocar falsas vías. Es aconsejable irrigar con hipoclorito sódico (0,5-1%) (5).

El *hidróxido de calcio*, introducido por Herman en 1920 (30), posee otras aplicaciones clínicas además de la apicoformación como: medicación intraconducto (30,31), solución irrigadora (32), tratamiento de reabsorciones (33), cemento sellador (34), reparación de perforaciones (35), recubrimientos pulpares (36) y procedimientos de apicogénesis (37). Entre las principales ventajas del hidróxido de calcio, debemos destacar: material de bajo coste, es un medicamento mitogénico y acelerador de los procesos reparativos (38), elimina las bacterias de las ramificaciones apicales y de la superficie cementaria apical (39), reduce el pH intracanal por lo que impide el desarrollo y la proliferación bacteriana, dispone de mayor potencial de reparación del tejido pulpar ante los irritantes, favoreciendo la formación de tejidos duros como mecanismo de defensa de la pulpa y del periápice pero no así por la liberación de iones calcio (38). No obstante, el hidróxido de calcio presenta ciertos inconvenientes que han motivado buscar materiales alternativos como el MTA. Entre los inconvenientes, destacan: poca solubilidad, al deshidratarse en el conducto se reduce su efecto (40), necesita al menos 1 semana para alcanzar el pH conveniente para la eliminación bacteriana (41), ablanda la dentina y como consecuencia se pueden producir falsas vías durante el tratamiento de conductos, dificultad en la colocación del producto correctamente en el canal, de esta forma, no será efectivo en las partes del conducto donde no se encuentre (42) y dificultad de remoción del producto, pudiendo causar interferencias con el fraguado del cemento sellador (40), además el conducto debe estar completamente seco para introducir el material (5). Por otro lado, uno de los principales inconvenientes en odontopediatría del hidróxido de calcio es que precisamos cambiar la pasta varias veces hasta conseguir el cierre apical (26,28,43), que suele cansar al paciente infantil. El hidróxido de calcio debe

aplicarse y revisarse cada 3 meses. Se ha demostrado que es más rápida la formación de cierre apical cuando el hidróxido de calcio se cambia más frecuentemente que cada tres meses (44,45). Hay que tener en cuenta que el cierre apical es impredecible en algunos casos, incluso puede llegar a no producirse; y después de 2 años y múltiples visitas, el paciente acepta mal el fracaso (28).

El *agregado trióxido mineral* (MTA) fue descrito por primera vez por Lee y cols. en 1993 (28) y aprobado por la FDA en 1998 para el uso humano (46). El MTA es un polvo fino, inicialmente de color gris y actualmente de color blanco formado por partículas hidrofílicas que fraguan en presencia de humedad. La hidratación del polvo genera un gel coloidal que tarda algo menos de cuatro horas en solidificarse (28,47). Está compuesto principalmente por partículas de silicato tricálcico, aluminato tricálcico, silicato dicálcico y aluminato férrico tetracálcico; el polvo también incorpora óxido de bismuto que le proporciona una radiopacidad ligeramente superior a la de la dentina y sulfato de calcio dihidratado (48). El MTA presenta numerosas ventajas: la principal es que reduce el tiempo de tratamiento, con un tiempo de fraguado de entre 3-4 horas (28,49), es radioopaco, por lo que se observa fácilmente mediante radiografías, biocompatible (50), no mutagénico y no citotóxico (28), pH muy alcalino con propiedades antibacterianas (28), mineralizante, posee una gran capacidad selladora, no se afecta en presencia de humedad o sangre y nos permite realizar la apicoformación en una sola sesión (28). El MTA presenta una buena adaptación marginal (28) y favorece a la formación de cemento y de hueso además de facilitar la regeneración del ligamento periodontal (51). Por todo ello se considera que es una buena alternativa al hidróxido de calcio en el tratamiento de apicoformación (26,28). La técnica con MTA no presenta las complicaciones de la apicoformación convencional, como son la formación de puentes calcificados en el conducto en la zona más apical donde llegó el hidróxido de calcio y la reabsorción interna (28). La barrera apical nos permite realizar el tratamiento de conductos y condensar la gutapercha sin riesgo de extrusión del material de obturación (51,52). La mezcla debe ser preparada inmediatamente antes de ser utilizada. La casa Maillefer-Densply recomienda mezclar el polvo con agua estéril en una proporción 3:1 sobre una loseta de vidrio (28). Si sobrepasamos la cantidad de agua, se corre el riesgo de aumentar la porosidad y la solubilidad del material (53,54). Se debe espatular durante 3-4 minutos hasta conseguir una consistencia arenosa y que sea manejable. Se aplica con un transportador o porta-amalgamas pequeño y lo condensamos con una punta de gutapercha de calibre elevado (28). Una vez colocado en la zona apical se debe ir añadiendo agua si observamos que la mezcla se seca demasiado y pierde integridad. Es recomendable crear una barrera de 5 mm porque se ha demostrado que presenta mayor microdureza que una barrera de 2 mm (55). El material fragua en 4 horas y una vez fraguado se convierte en una barrera firme, por lo que transcurrido este tiempo podríamos obturar el conducto. No obstante, lo ideal es hacerlo entre 24 y 48 horas tras su colocación. Con ello, también reducimos el número de visitas y de radiografías (28). Entre los inconvenientes del MTA debemos destacar el alto coste



económico del material y es un material de difícil manipulación (28). Además no existen estudios a largo plazo, pero en dientes no vitales inmaduros, es bastante exitoso (28,50).

El MTA presenta más indicaciones clínicas a parte de la apicoformación: recubrimientos pulpaes, pulpotomías en dientes temporales, perforaciones radiculares y de furca, reabsorciones internas, fisuras radiculares y en cirugía periapical (52,56,57).

Según Andreassen (58), cuando se realiza correctamente el tratamiento, las reabsorciones externas son poco frecuentes en comparación con otros tipos de luxaciones. En consecuencia, el riesgo de anquilosis y la infraoclusión tampoco son reacciones esperadas en las luxaciones laterales.

## CONCLUSIONES

La luxación lateral es la lesión más intensa y uno de los traumatismos más complejos porque afecta a todas las estructuras: se desplaza el diente lateralmente afectando el ligamento periodontal, se asocia a una lesión ósea en conminutas o fractura del hueso alveolar y también afecta a la pulpa. Por este motivo, el tratamiento es combinado para reducir la fractura, realizar una ferulización adecuada, y en los casos que sea necesario, realizar un tratamiento endodóntico y de apicoformación en caso de necrosis del diente con ápice abierto.

La apicoformación con hidróxido de calcio sigue siendo una técnica válida, aceptada y con un alto porcentaje de éxito. Sin embargo, el MTA nos permite estimar la duración del tratamiento y asegurar la formación de una barrera apical; por este motivo es una alternativa a la técnica convencional para el tratamiento de dientes permanentes necróticos y con ápice inmaduro.

### CORRESPONDENCIA:

Lluís Jorge Bellet Dalmau  
Universitat Internacional de Catalunya  
Departamento de Odontopediatría  
Hospital General de Catalunya  
C/ Gomera, s/n  
08915 St. Cugat del Vallès. Barcelona  
e-mail: jbellet@infomed.es

## BIBLIOGRAFÍA

- Barbería Leache E, Boj JR, Catalá Pizarro M, García Ballesta C, Mendoza Mendoza A. Lesiones traumáticas de los dientes de desarrollo. En: Odontopediatría. Capítulo 15. Barcelona: Ed. Masson; 1995.
- Traebert J, Almeida IC, Marcenés W. Etiology of traumatic dental injuries in 11 to 13-year-old schoolchildren. *Oral Health Prev Dent* 2003; 1 (4): 317-23.
- García Ballesta C. Complicaciones pulpaes en las luxaciones traumáticas de la dentición permanente y temporal. *Odontol Pediatr* 2002; 10 (3): 128-34.
- Barbería Leache E. Traumatismos Dentarios. En: Atlas en Odontología Infantil. Madrid: Ripano Editorial Médica; 2005. p. 98-103.
- García Ballesta C, Pérez Lajarín A, Cózar Hidalgo A. Complicaciones pulpaes en las luxaciones traumáticas de la dentición permanente y temporal. *Odontol Pediatr* 2002; 10 (3): 128-34.
- García Ballesta C, Pérez Lajarín L, Cortés Lillo O, López Nicolás M. Traumatología dental en la infancia. *Pediatría integral* 2001; 6: 213-23.
- Flores M. Guidelines for evaluation and management of traumatic dental injuries. *Dent Traumatol* 2001; 21 (17): 97-102.
- García Ballesta C. Pautas de actuación de las lesiones traumáticas que cursan con luxación. *RCOE* 2003; 8 (2): 155-66.
- Hill CM. A one-year review of maxillofacial sports injuries treated at an accident and emergency department. *Br J Oral Maxillofac Surg* 1998; 36 (1): 44-7.
- Mandana N, Kenny DJ, Barret EJ. Clinical outcomes for permanent incisor luxations in a pediatric population. III Lateral luxations. *Dent Traumatol* 2003; 19: 280-5.
- Nikoui M. Clinical outcomes for permanent incisors luxations in a pediatric population. III Lateral luxations. *Dent Traumatol* 2004; 19: 280-5.
- Andreassen F, Andreassen JO. Diagnosis of luxation injuries: The importance of standardized clinical, radiographic and photographic techniques in clinical investigations. *Endod Dent Traumatol* 1985; 1: 160-9.
- Andreassen F. The occurrence of pulp canal obliteration after luxation injuries in the permanent dentition. *Endod Dent Traumatol* 1987; 3: 103-8.
- Robertson A, Andreassen FM, Bergenholtz G. Incidence of pulp necrosis subsequent to pulp canal obliteration from trauma of permanent incisors. *J Endod* 1996; 22: 557-60.
- Robertson A, Ludsgreen T, Andreassen JO, Dietz W, Hoyer I, Noren JG. Pulp calcifications in traumatized primary incisors. *Eur J Oral Sci* 1997; 105: 196-206.
- Andreassen J. Lesiones traumáticas de los dientes. Barcelona: Ed. Labor S.A.; 1985.
- Andreassen J, Borum M, Jacobsen HL, Andreassen FM. Replantation of 400 avulsed permanent incisors. II Factores related to pulpal healing. *Endod Dent Traumatol* 1995; 2: 58-9.
- Andreassen J, Andreassen FM, Skeie A, Hjerting-Hansen E, Schwartz O. Effect of treatment delay upon and periodontal healing of traumatic dental injuries - A review article. *Dent Traumatol* 2002; 18: 289-93.
- Cameron AW. Tratamiento de Traumatismos. Manual de Odontología Pediátrica. Madrid: Harcourt Brace; 1998. p. 125-6.
- Dumnsa T. Luxation injuries. *Dent Clin North Am* 1995; 39 (1): 79-91.
- Spinas E. A biological conservative approach to complex traumatic dentoalveolar lesions. *J Clin Pediatr Dent* 2003; 28 (1): 1-10.
- Andreassen J, Andreassen FM, Backland LK, Flores MT. Traumatic dental injuries. A manual. Copenhagen: Munksgaard; 2000. p. 8-13.
- Evans D, Reid J, Strangy R, Stirrups D. A comparison of lasser of traumatized anterior teeth. *Endod Dent Traumatol* 1999; 15: 284-90.
- Olgart L, Gazelius B, Lindth-Stromberg U. Lasser Doppler flowmetry in assessing vitality in luxated teeth. *Endod Dent Traumatol* 1999; 15: 300-6.
- Roeykens H, Van Male G, Martens L, De Moor R. Lasser Doppler folwmetry for monitoring traumatized assessment as an exclusive diagnostic device in a long-term follow-up of traumatized teeth: A case report. *Dent Traumatol* 2002; 18: 86-91.
- Poy I. Propiedades del hidróxido de calcio y del grado de trióxido mineral en el cierre apical. *Odontol Pediatr* 2002; 10 (2): 88-96.
- Giuliani V. The use of MTA in teeth with necrotic pulps an dopen apices. *Dent Traumatol* 2002; 18: 217-21.
- Borao E. Apicoformación: MTA versus hidróxido de calcio. *Endodoncia* 2003; 21 (4): 246-55.
- Cvek M. Treatment of non-vital permanent incisors with calcium hydroxide. Part I. Follow-up of periapical repair and apical closure of immature roots. *Odontol Re* 1972; 23: 27-44.
- Hauman C, Love R. Biocompatibility of dental materials used in contemporary endodontic therapy. Part I: Intracanal drugs and substances. *Int Endod J* 2003; 36: 75-85.
- Bystrom A, Claesson R, Sundqvist G. The antibacterial effect of camphorated paramonochlorophenol, camphorated phenol and calcium hydroxide in the treatment of infected root canals. *Endod Dent Traumatol* 1985; 1: 170-5.
- Andersen M, Lund A, Andreassen J, Andreassen F. In vitro solubility of human pulp tissue in calcium hydroxide and sodium hypochlorite. *Endod Dent Traumatol* 1992; 8: 104-8.

33. Tronstad L. Root resorption etiology, terminology and clinical manifestations. *Endod Dent Traumatol* 1988; 4: 241-52.
34. Hauman C, Love R. Biocompatibility of dental materials used in contemporary endodontic therapy. Part 2: Root canal filling materials. *Int Endod J* 2003; 36: 147-60.
35. Foreman P, Barnes F. A review of calcium hydroxide. *Int Endod J* 1990; 23: 283-97.
36. Tziafas D. Experimental bacterial anachoresis in dental pulps of dogs capped with calcium hydroxide. *J Endod* 1989; 15 (2): 591-5.
37. Difiere P, Peters D, Setterstrom J, Lorton L. The antibacterial effects of calcium hydroxide apexification pastes. *Oral Surg Oral Med Oral Pathol* 1983; 55: 91-4.
38. Stuart K, Miller C, Brown C, Newton C. The comparative antimicrobial effect of calcium hydroxide. *Oral Surg Oral Med Oral Pathol* 1991; 72: 101-4.
39. Tanomaru Filho M. Effect of irrigating solution and calcium hydroxide root canal dressing on the repair of apical and periapical tissues of teeth with periapical lesion. *J Endod* 2002; 28 (4): 112-5.
40. Almyroudi A. The effectiveness of various disinfectants used as endodontic intracanal medications: An in vitro study. *J Endod* 2002; 28: 163-7.
41. Barthel C. In situ antimicrobial effectiveness of chlorhexidine and calcium hydroxide: Gel and pastes versus gutta-percha points. *J Endod* 2002; 28: 427-30.
42. Fuss Z. A laboratory study of the effect of calcium hydroxide mixed with iodine or electrophoretically activated copper on bacterial viability in dentinal tubules. *Int Endod J* 2002; 35: 522-6.
43. Maroto M. Treatment of a non-vital immature incisor with mineral trioxide aggregate (MTA). *Dent Traumatol* 2003; (19): 165-9.
44. Finucane D, Kinirons MJ. Non-vital immature permanent incisors: Factors that may influence treatment outcome. *Endod Dent Traumatol* 1999; 15: 273-7.
45. Kinirons J, Srinivasan V, Werlbury RR, Finucane D. A study in two centers of variations in time of apical barrier detection and barrier position in non-vital immature permanent incisors. *Int Paed Dent* 2001; 11: 447-51.
46. Schmitt D, Lee J, Bogen G. Multifaceted use of ProRoot MTA root canal repair material. *Pediatr Dent* 2001; 23 (4): 326-30.
47. Lee S, Monsef M, Torabinejad M. Sealing ability of amine-reinforced Trioxide Aggregate for repair of lateral root perforations. *J Endod* 1993; 19: 541-4.
48. García Barbero E, Vera González V, Velázquez Cano J, Baldonado Rodríguez JL, Rodríguez Muñoz A, González Losada C. Nuevas posibilidades terapéuticas en endodoncia. *Rev Eur Odontol Estomatol* 2000; 21 (7): 325-30.
49. Darlene R, Hachmeiser DMD, William G. The sealing ability and retention characteristics of MTA in a model of a apexification. *J Endod* 2002; 28 (5): 386-90.
50. Shabahang S, Torabinejad M, Boyne PP. A comparative study of root-end induction using osteogenic protein-1, calcium hydroxide and mineral trioxide aggregate in dogs. *J Endod* 1999; 25: 1-5.
51. Rocamora M. Obturación apical por vía ortógrada con MTA en un diente con ápice abierto. *Endodoncia* 2003; 19 (1): 17-22.
52. Miñana M. Utilización del agregado trióxido mineral como barrera apical en dientes con ápice abierto. *Endodoncia* 2000; 18: 131-9.
53. Mah T, Basrani B, Santos JM. Periapical inflammation affecting coronally-inoculated dog teeth with root fillings augmented by white MTA orifice plugs. *J Endod* 2003; 29: 442-6.
54. Fridland M, Rosado R. Mineral trioxide aggregate (MTA) solubility and porosity with different water-to-powder ratios. *J Endod* 2004; 29: 814-7.
55. Matt G, Thorpe JR, Strother J, McClanahan SB. Comparative study of white and gray mineral trioxide aggregate (MTA) simulating a one or two-step apical barrier technique. *J Endod* 2004; 30 (12): 876-9.
56. Berástegui Jimeno E. Actualización sobre el Pro-Root-MTA en el año 2002. *Endodoncia* 2002; 21 (1): 25-30.
57. Torabinejad M, Chinian N. Applications of MTA. *Am Ass Endodon* 1999; 25 (3): 197-204.
58. Andreasen J, Andreasen FM, Bakland LK, Flores MT. Lateral Luxation. En: *Traumatic dental injuries-a manual*. Copenhagen: Munksgaard; 1999. p. 36-7.

## Síndrome de Treacher Collins: importancia del odontopediatra en el equipo multidisciplinar

A. DE LA TORRE SÁNCHEZ, C. GARCÍA YÁRNOZ, L. MÁRQUEZ DURÁN, E. GÓMEZ GARCÍA<sup>1</sup>, P. PLANELLS DEL POZO

Facultad de Odontología, Universidad Complutense, Madrid. <sup>1</sup>Servicio de Cirugía Maxilofacial Infantil, Hospital de La Paz, Madrid

### RESUMEN

**Introducción y objetivos:** El síndrome de Treacher Collins (STC) es una alteración del desarrollo craneofacial que pertenece al grupo de las disostosis mandibulofaciales. Esta condición se hereda de forma autosómica dominante con penetrancia completa y expresividad variable. Se caracteriza por presentar de forma variable malformaciones faciales de tejidos duros y blandos como micrognacia, hipoplasia malar, fisuras palpebrales descendentes, malformaciones del pabellón auricular y paladar fisurado. Aunque es un síndrome que tiene una baja incidencia, su localización en la zona maxilofacial hace que sea importante para el odontopediatra que, como primer especialista que evalúa la zona bucal del niño, conoce los rasgos más importantes que presenta esta condición, así como el protocolo de tratamiento que se realiza actualmente.

**Material y métodos:** Se presenta el caso de un niño con STC atendido desde su nacimiento en el Hospital de La Paz de Madrid, en el Servicio de Cirugía Maxilofacial Infantil. Se realiza también una revisión bibliográfica de los últimos datos relacionados con este síndrome, para ello se utilizan artículos obtenidos en revistas especializadas del sector. Las palabras clave utilizadas en la búsqueda fueron: "Treacher Collins syndrome" y "mandibulofacial disostosis".

**Resultados y conclusiones:** A lo largo de la vida los pacientes afectados por el STC requerirán sucesivas intervenciones para intentar solventar muchas de sus alteraciones. La primera y la más urgente es evitar la obstrucción de la vía aérea, necesitándose algunas veces la traqueotomía. En el caso clínico que presentamos se realizó una distracción mandibular como alternativa para mantener la vía aérea, consiguiéndose además con ella mejorar la micrognacia del paciente. El manejo odontológico de los niños con STC va a verse dificultado por el manejo de la vía aérea, así como por el acceso a la cavidad oral. La cirugía ortognática que posiblemente necesitará en algún momento de su vida también es otro dato a tener en cuenta por el odontopediatra.

### ABSTRACT

**Introduction and objectives:** Treacher Collins' syndrome is a craniofacial development disorder belonging to the group of mandibulofacial disostosis. This condition is inherited in an autosomal-dominant pattern with complete penetrance and variable expressivity. It is characterized by variable hard and soft tissue facial abnormalities such as micrognathia, malar hypoplasia, down-slanting palpebral fissures, ear malformations and cleft palate. Although this is a syndrome with a low incidence, its maxillofacial location makes it important for paediatric dentists, as the first specialists that evaluate the oral region and know the principal features that this condition presents, as well as the treatment protocol that is carried out nowadays.

**Material and methods:** A case of a child with Treacher Collins' syndrome treated since birth in the Child's Maxillofacial Surgery service of La Paz Hospital in Madrid is presented. A review of the latest data in scientific journal articles related to this syndrome is also included. The key words used in the search were: "Treacher Collins syndrome" and "mandibulofacial disostosis".

**Results and conclusions:** Throughout their life, patients affected by Treacher Collins syndrome will need successive interventions to try to solve many of their alterations. The first and most urgent is to prevent the airway obstruction, requiring sometimes a tracheotomy. In the clinical case presented, a mandibular distraction was made as an alternative for airway maintenance, getting also an improvement of patient micrognathia. The odontologic treatment of children with Treacher Collins' syndrome will be hindered by the airway management and the access to the oral cavity. The orthognatic surgery that they will possibly need during their life is another point to take into account by paediatric dentists.

**PALABRAS CLAVE:** Síndrome de Treacher Collins. Disostosis mandibulofacial.

**KEY WORDS:** Treacher Collins' syndrome. Mandibulofacial disostosis.

## INTRODUCCIÓN

El síndrome de Treacher Collins o disostosis mandibulofacial es un trastorno en el desarrollo facial de origen genético cuya transmisión es autosómica dominante, aunque en un elevado número de casos (60%) es causado por neomutaciones en el gen *TREACLE* o *TCOF1*, sin antecedentes familiares de la enfermedad (1-8).

Descrito por primera vez en 1900 por el Dr. Edward Treacher Collins, también se denomina Franceschetti-Zwahlen-Klein en los casos más severos. La prevalencia del síndrome se sitúa en un rango de 1/25.000 a 1/50.000 nacidos vivos, afecta por igual a ambos sexos y no tiene preferencia por ninguna raza (1-3,5,6,8-10).

Se produce por la alteración de estructuras derivadas del 1º y 2º arco branquial entre la 5ª y la 8ª semana del desarrollo embrionario. Su penetrancia es completa y su expresión es variable, por lo que puede existir una gran variación en la severidad de una generación a otra. En su forma completa presenta las fisuras 6, 7 y 8 de Tessier (1-3,5,9).

Clínicamente se traduce en alteraciones bilaterales y simétricas de los huesos maxilares, ojos, oído externo y medio, nariz, mandíbula y boca, de las cuales la más importante, debido al riesgo de dificultad respiratoria, es la micrognacia mandibular. No hay afectación intelectual (1-3,5,7,8,10-12).

El diagnóstico es fácilmente realizable en aquellos sujetos que presentan una expresión completa del síndrome, mientras que en los casos menos severos puede pasar desapercibido.

Es importante poder realizar un diagnóstico prenatal cuando los antecedentes familiares sugieren la probabilidad de encontrar la enfermedad en el feto, especialmente en los casos más severos, ya que estos se consideran emergencias neonatales al poderse obstruir la vía aérea por la lengua. La técnica más utilizada actualmente son los ultrasonidos en tres dimensiones, en los que se pueden observar las malformaciones de manera más clara que en los de dos dimensiones (4,5,13).

Como alternativa adicional está la fetoscopia transabdominal, en ella se tiene la visión del feto mediante un endoscopio de fibra óptica que puede conducirse hasta la cavidad amniótica a través de una aguja durante la amniocentesis, aunque esta técnica, por su invasividad, es escasamente empleada (4,5).

Al observar la existencia de manifestaciones clínicas de Treacher Collins en el recién nacido, y especialmente cuando no hay miembros de la familia diagnosticados, se recomienda realizar el análisis genético postnatal al bebé y su familia para determinar si es una mutación espontánea (60% son neomutaciones) o si había pasado desapercibido en la familia. De esta forma pueden recibir consejo genético prediciendo las posibilidades de transmitirlo a su futura descendencia (1-3).

## CASO CLÍNICO

### PRESENTACIÓN DEL CASO

El caso que presentamos es el de un niño diagnosticado con el síndrome de Treacher Collins y que es aten-

dido en el Servicio de Cirugía Maxilofacial Infantil del Hospital de La Paz de Madrid.

Al nacer se observan las manifestaciones clínicas más frecuentes de esta enfermedad. El niño presenta malformaciones bilaterales y simétricas con hipoplasia de los huesos maxilares e hipertelorismo. Los ojos se caracterizan por hendiduras palpebrales cortas de orientación antimongoloide, coloboma y ausencia de pestañas en el párpado inferior (Fig. 1).

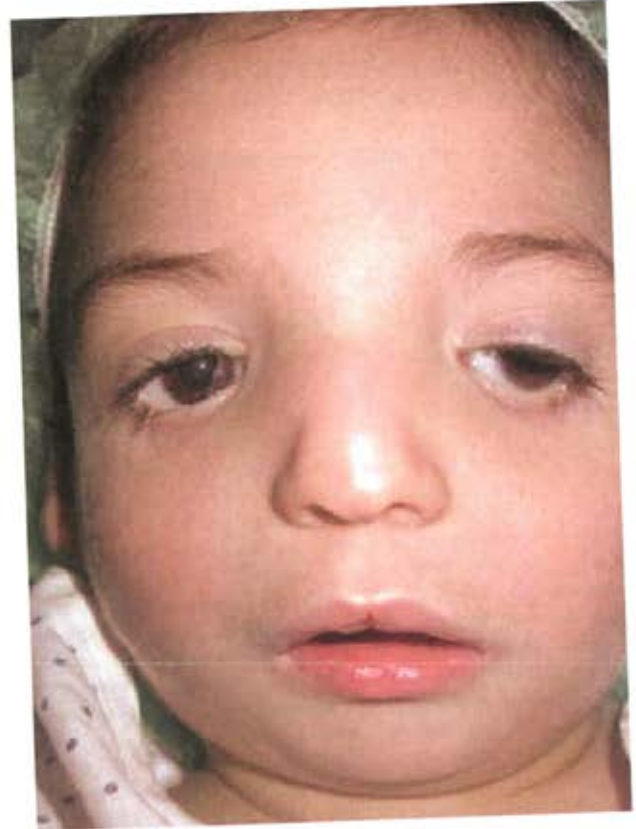

Fig. 1. Aspecto facial del paciente en el que se observan las siguientes características: a) alteraciones bilaterales y simétricas; b) hipertelorismo; c) hipoplasia de los huesos maxilares; d) hendiduras palpebrales de orientación antimongoloide; y e) coloboma y ausencia de pestañas de párpado inferior.

Los oídos externos están malformados, realmente son apéndices preauriculares y tienen implantación baja (Fig. 2). En algunos pacientes pueden estar cerca de la comisura labial. El niño tiene pérdida de audición conductiva debido a la alteración en la morfología de los huesos del oído medio, mientras que el oído interno es normal. Está comprobado que en estos pacientes hay una relación directa de la anatomía del oído medio con la alteración morfológica del oído externo (1,4,14).

El niño presenta micrognacia mandibular, otro de los rasgos más frecuentes de estos pacientes y el que más interesa a los odontopediatras y odontólogos generales. La rama ascendente es corta, el cóndilo hipoplásico y el ángulo goniaco es más obtuso de lo

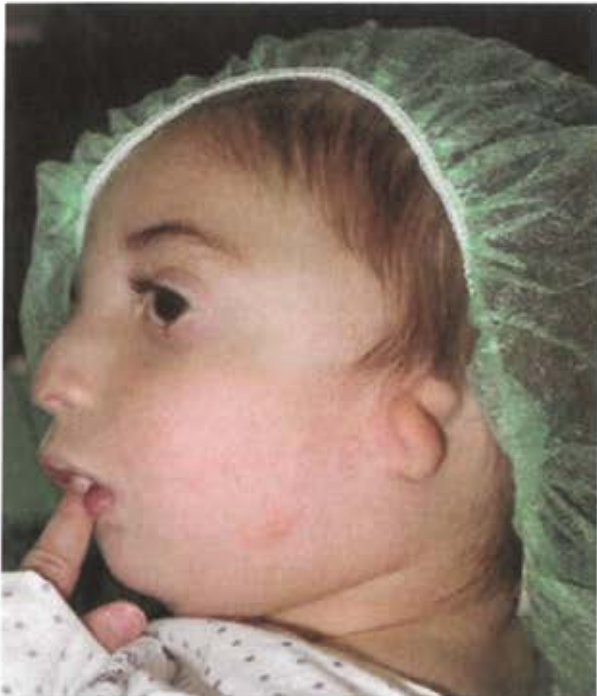

Fig. 2. Perfil del paciente convexo, con un prominente dorso nasal. Se observan claramente los oídos externos malformados y de implantación baja.

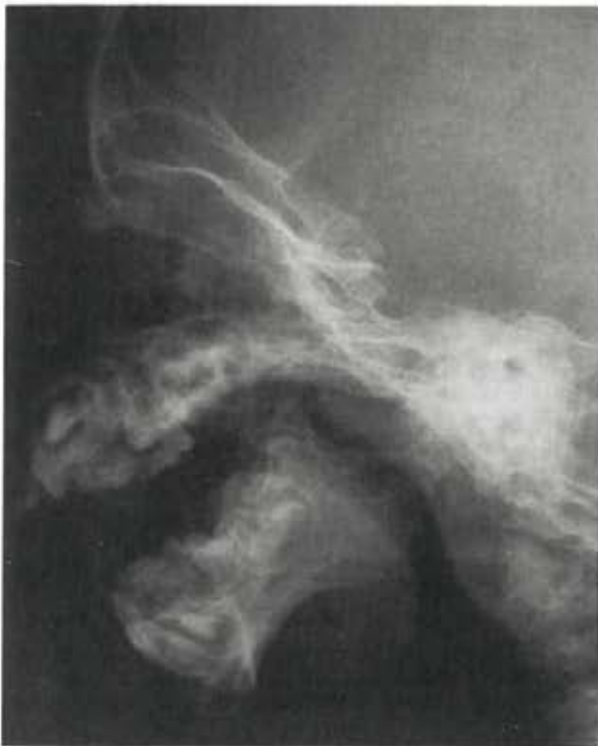

Fig. 3. Telerradiografía en la que queda evidente la mandíbula micrognática, la rama ascendente corta y el ángulo goníaco más obtuso de lo normal. Esto se traduce en una clase II de Angle con mordida abierta anterior y posterorrotación mandibular.

normal, lo que se traduce en clase II de Angle con mordida abierta anterior y posterorrotación mandibular (Figs. 2 y 3).

En los casos más severos, tipo III de la clasificación de Kaban, no existe rama ascendente ni cóndilo, y la fosa glenoidea, menisco y cápsula articular no están desarrollados (1,4).

La cara del niño presenta un perfil convexo con un prominente dorso nasal, lo que le da el aspecto típico de estos pacientes en "cara de pez" o "cara de pájaro" (Fig. 2). Sin tratamiento este perfil se mantendrá relativamente constante durante el crecimiento (1,3).

En este paciente no es muy evidente, pero a veces hay una implantación anormal del pelo en las mejillas.

Como primera manifestación oral, el niño presenta al nacimiento paladar fisurado, el cual en algunos pacientes se puede asociar a fisura labial (1,14).

Además de esto se puede encontrar en algunos pacientes incompetencia palatofaríngea, hipoplasia faríngea, ausencia o hipoplasia de las glándulas parótidas y macrostomía, con la comisura labial hacia arriba (2,8,11).

Son necesarias más investigaciones, pero en algunos estudios se ha encontrado relación con la alta prevalencia de anomalías dentarias: hipoplasia, agenesias, supernumerarios incluidos en el sector anterior del maxilar y opacidades en el esmalte (14).

#### SÍNTOMAS DISFUNCIONALES Y TRATAMIENTO REALIZADO

Debido a la micrognacia mandibular y al retroposicionamiento de la lengua que resulta de ella, en los casos más severos se produce un compromiso de la vía aérea, presentándose una emergencia neonatal (1,3,5,8,9,11,12,15):

—A los 15 días del nacimiento este paciente tiene una descompensación con insuficiencia respiratoria, se le intuba y esta situación se mantiene a lo largo de 2 semanas. Hoy en día es muy frecuente la utilización de la máscara laríngea (11,15,16).

—Además se le practica una gastrostomía (apertura permanente desde la superficie externa de la pared abdominal hacia el estómago para poder introducir un tubo de alimentación) y simultáneamente una cirugía antirreflujo por laparoscopia de tipo Nissen. Estos pacientes tienen dificultades para tragar y comer producidas por un subdesarrollo musculoesquelético y, cuando existe, por el paladar fisurado (1).

—Se le realiza la técnica de la glosopexia o fijación labio-lengua. Esta técnica tiene como objetivo impedir la glosoptosis y por lo tanto la obstrucción de la vía aérea y se ha planteado desde su aparición como alternativa a la traqueotomía. Sin embargo, en algunos pacientes, debido a sus características anatómicas, no es posible la intubación y es necesario realizar una traqueotomía de emergencia (1,11,17).

—Se intenta extubar a la semana sin éxito y como consecuencia se inicia la distracción mandibular mediante aparatología externa (Figs. 4 y 5). A principios de los 90, los doctores McCarthy y cols. y Molina y Ortiz-Monasterio (9,15) desarrollan aparatos de distracción mandibular para producir un crecimiento mandibular controlado. Estos ayudan a solucionar la obs-

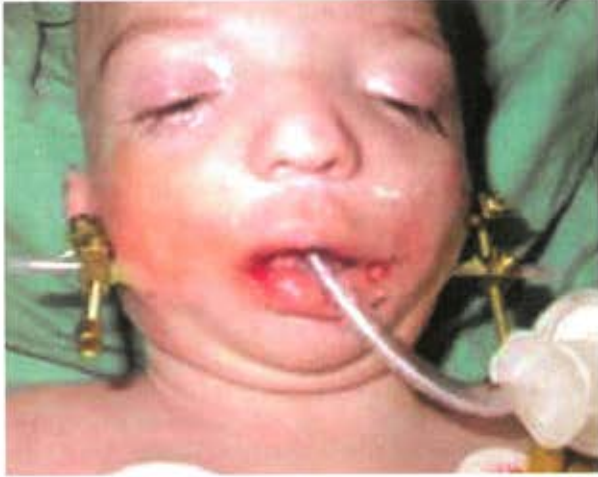

Fig. 4. Vista de frente del paciente en el quirófano tras colocarle los distractores externos.

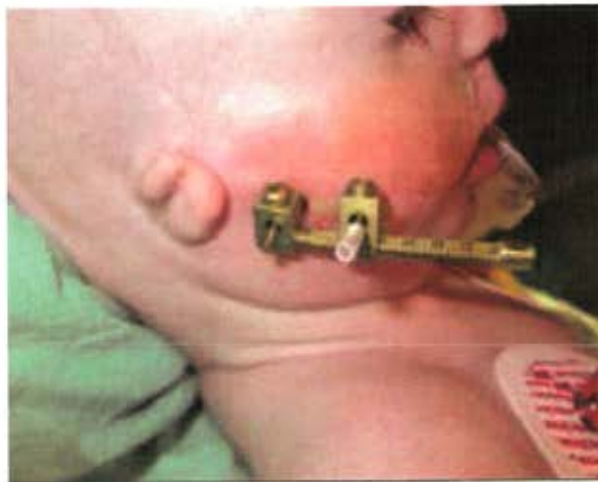

Fig. 5. Vista de perfil en la misma situación descrita en la figura 4.

trucción de la vía aérea y compensan la discrepancia maxilo-mandibular. Esta técnica presenta ventajas frente a la cirugía ortognática convencional, como es su utilización precoz desde los primeros meses de vida y además no necesita material de osteosíntesis ni injerto óseo o cartilaginoso cuya integración, posición y crecimiento es imprevisible. El acto quirúrgico es más simple y no necesita bloqueo intermaxilar. Otra ventaja es que es un tratamiento lento que puede producir un crecimiento óseo ilimitado, pero sin riesgo de anquilosis o limitación permanente de la apertura bucal. Además actúa en el hueso y en las partes blandas. Sin embargo, también presenta inconvenientes: tiene menos versatilidad que la cirugía ortognática, no hay un control perfecto del vector de distracción en los tres planos del espacio, aunque se intenta evitar realizando el moldeado de la osteogénesis mediante elásticos intermaxilares colocados en la fase de activación (esta técnica es más difícil en neonatos, que no presentan piezas dentarias y en los cuales es arriesgado colocar tornillos en las arcadas por el riesgo de lesión de los gérmenes dentarios).

A veces necesita tratamiento ortodóncico y ortopédico, cuando se realiza en la infancia no se puede considerar como definitivo, y por último se ha visto que los resultados en las partes blandas no están a la altura de las expectativas (8,9,17-21).

—En este paciente se realiza una elongación de 20 mm tras 20 días. La fase de consolidación dura 2 meses (se recomienda que se deje el doble del tiempo utilizado en la fase de distracción activa), tras la cual se retira el distractor y se observa buena función respiratoria. Una variante de esta técnica es la distracción intraoral, que se está utilizando sobre todo en Europa pero cada vez más en Estados Unidos. Según Diner y cols. (21), presenta ciertas ventajas como son el evitar cicatrices cutáneas, mejorar la tolerancia psicológica y social y transmitir directamente las fuerzas al hueso lo que produce un volumen óseo mayor. Además se puede eliminar más precozmente disminuyendo la duración total del tratamiento. Como inconvenientes necesita gran experiencia del cirujano, es más complicada y para eliminar el aparato necesita una nueva anestesia general. Esta técnica es de elección en pacientes en edad infantil, a partir de 3-4 años, pero su morbilidad en neonatos no justifica las potenciales ventajas con respecto a la distracción extraoral (22,23). Las técnicas que se utilicen dependerán del grado de deficiencia mandibular, reflejado en la clasificación de Kaban y cols. (1,2). En los casos más severos (tipo III), con agenesia de la rama ascendente, Molina y Ortiz-Monasterio indican injertos de peroné antes de los procedimientos de distracción para aumentar el volumen inicial de hueso y crear algo parecido a la rama y cóndilo mandibulares (8,9,17-20).

—Una vez estabilizada la vía aérea, se puede realizar la reparación de la fisura palatina si la hubiera. Esta intervención se lleva a cabo entre 1 y 2 años de edad, en concreto a este paciente se le intenta realizar a los 16 meses, sin embargo se tiene que suspender la cirugía por la imposibilidad de conseguir una adecuada apertura bucal. En el escáner en 3D se halla una apófisis coronoides hiperplásica, responsable de la limitación de la apertura (Fig. 6). Esta técnica diagnóstica proporciona un análisis espacial muy fiable de las alteraciones anatómicas, por lo que hoy en día es la más utilizada (24).

#### TRATAMIENTO PENDIENTE

1. Se propone realizar a los 2 años una coronoidectomía bilateral y el cierre de la fisura palatina en la misma intervención.
2. Seis meses después se ha planificado la cirugía de los párpados. Se suele corregir la posición antimongoloide mediante una zetaplastia en el canto externo, consiguiendo así mejorar la incompetencia del párpado inferior (3,8).
3. Es necesario reevaluar si necesita una nueva distracción. Se hace una nueva valoración del tamaño mandibular a los 4 años.
4. Entre los 8 y 10 años se corrige el déficit en el arco cigomático y el margen lateral de las órbitas que

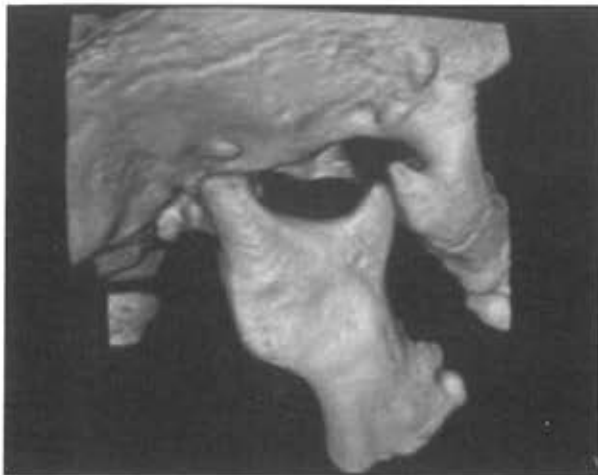


Fig. 6. Tomografía computarizada tridimensional del paciente en la que se puede destacar la apófisis coronoides hiperplásica.

casi han completado su desarrollo óseo. Se pueden utilizar injertos de calota craneal, aunque se prefieren los injertos de cresta iliaca cresta iliaca, con menor reabsorción. Los injertos vascularizados podrían valorarse en casos severos, con importante atrofia de tejidos blandos asociada (1,3,8,9).

5. También alrededor de los 9-10 años (6 años para algunos autores) (24) se reparan los tejidos blandos bajo la piel de los párpados, mejillas y regiones temporales. Esto se realiza mediante colgajos libres autógenos que suelen incluir generalmente grasa y fascia. Seis meses después de la cirugía se realiza un control para redefinir el contorno facial. Es preferible hacer rellenos con tejido blando vascularizado (lipoinyección) para minimizar e incluso eliminar la necesidad de aumentos óseos (1,3,8,9,25,26).

6. La reconstrucción de pabellones (oído externo) se lleva a cabo sobre la misma época con injerto costochondral esculpido, preferiblemente dejando pasar unos meses entre la reconstrucción de una oreja y la otra. Es recomendable que la reconstrucción de la aurícula preceda la cirugía del oído medio (si el otorrino aconseja hacerla) para evitar que la cubierta de piel tenga cicatrices que comprometan el resultado estético. La reconstrucción del oído medio está contraindicada en casos unilaterales y su aplicación es discutible en casos bilaterales, indicándose únicamente la reconstrucción de uno de los oídos (1,8).

7. En el caso de no ser posible la reconstrucción del oído medio, hay que realizar la rehabilitación auditiva mediante audífono externo. Hay que evaluar el hueso en la zona de la mastoides: se valora la colocación de implantes intraóseos para acoplar un audífono (BAJA), técnica de elección en el momento actual, los cuales también pueden ser utilizados para anclar prótesis auriculares si es necesaria su colocación (8,10,19).

8. Debido a las alteraciones en el tamaño mandibular y posibles anomalías dentarias es muy probable que el paciente necesite ortodoncia. El ortodontista tiene un papel muy importante en estas técnicas de

moldeado de la osteogénesis en colaboración con el cirujano. Las alteraciones dentarias también aumentan en los pacientes sometidos a distracción mandibular, por la posibilidad de espacios edéntulos posteriores o lesión de gérmenes de dientes temporales o definitivos (18,19).

9. A partir de los 16 años o cerca de la madurez esquelética, se realizan las siguientes intervenciones (8,24,26):

- Cirugía ortognática para la reconstrucción mandibular si es necesaria.
- Rinoplastia.
- Mentoplastia.
- Retoques en los párpados si fueran necesarios.

## IMPLICACIONES PARA EL ODONTOPEDIATRA

### CUANDO SEA PRECISO REALIZAR EL TRATAMIENTO CONSERVADOR

*Existe riesgo vital por obstrucción de la vía aérea (27):*

— Son pacientes que pueden sufrir crisis respiratorias que en ocasiones son producidas por la ansiedad frente al tratamiento odontológico debida a sus experiencias médicas previas.

— Por otro lado debemos tener precaución con la premedicación, ya que puede aumentar el riesgo de depresión respiratoria.

— Son pacientes que suelen rechazar la sedación por la ansiedad que les produce la máscara nasal, al asociarla a las repetidas intervenciones con anestesia general a las que son sometidos.

— Lo ideal sería el tratamiento bajo anestesia general. Un inconveniente es añadir una anestesia más a las que ha necesitado y necesitará, otro es la dificultad de intubar debido al pequeño tamaño de su mandíbula (16).

— Si se consigue realizar el tratamiento de forma ambulatoria mediante técnicas de control de conducta, debemos evaluar bien al paciente incluyendo datos sobre crisis respiratorias previas y se recomienda la utilización de un pulsioxímetro.

*La limitada apertura bucal* dificulta el tratamiento de estos pacientes (27,28).

Hay que tener en cuenta las *alteraciones dentarias*: hipoplasia dental relacionada con la naturaleza hipoplásica del síndrome, agenesias dentales, especialmente de caninos, dientes supernumerarios incluidos (sector anterior del maxilar) y alteraciones oclusales debidas al reducido espacio retrofaríngeo y a la micrognacia (14).

En los pacientes en los que se ha realizado distracción pueden observarse diversas alteraciones por la posible lesión de los gérmenes dentarios durante el procedimiento, especialmente si este tratamiento se ha realizado en edades muy tempranas. Entre ellas podemos encontrar agenesias, inclusiones o alteraciones morfológicas de la corona.

Debido a la dificultad para poder realizar el tratamiento conservador, el odontopediatra debe realizar un control continuo de estos pacientes para promover su salud oral y reducir así la necesidad de tratamiento (27,28).

### COMO PARTE DEL EQUIPO MULTIDISCIPLINAR DEL TRATAMIENTO DE LAS MALFORMACIONES OROFACIALES (4,12,18,19)

El odontopediatra debe:

—Participar en el moldeado de la distracción mandibular mediante tracción elástica intermaxilar, controlando la mordida abierta, efecto indeseado de la distracción.

—Controlar la erupción dentaria.

—Si es necesaria la cirugía ortognática, el ortodoncista tendrá un papel clave en la preparación y finalización del caso.

### CONCLUSIONES

1. El síndrome de Treacher Collins es una patología poco frecuente que sin embargo no debería ser olvidada por los odontólogos y muy especialmente por los odontopediatras. Esto es debido a las grandes implicaciones a la hora de realizar el tratamiento conservador y como parte del equipo multidisciplinar en el tratamiento de las malformaciones orofaciales.

2. A lo largo del tratamiento pueden surgir complicaciones o variaciones que pueden cambiar el protocolo previsto.

3. El odontopediatra y ortodoncista tienen un papel importante en el equipo multidisciplinar, que incluye al cirujano maxilofacial y estético, otorrinolaringólogo, logopeda, oftalmólogo y psicólogo. Mediante la colaboración conjunta se intenta conseguir la mejoría estética y funcional de estos pacientes (8,25).

4. Sin embargo, a pesar del esfuerzo por parte de todos, el paciente necesita demasiadas intervenciones a lo largo de su vida y en muchas ocasiones el resultado final se aleja de una apariencia estética y unas funciones adecuadas.

5. Por lo tanto es necesario continuar con el desarrollo de técnicas innovadoras que consigan mejoras estéticas y funcionales estables en el tiempo y con las mínimas intervenciones (8).

### AGRADECIMIENTOS

Quisiéramos manifestar nuestro agradecimiento al Servicio de Cirugía Maxilofacial del Hospital Universitario La Paz de Madrid. Al Jefe de Servicio Dr. M. BURGUEÑO, y en especial a la Dra. E. GÓMEZ por su inestimable ayuda en la elaboración de este artículo.

### CORRESPONDENCIA:

A. de la Torre Sánchez  
Facultad de Odontología  
Universidad Complutense  
Madrid  
e-mail: adri7torre@yahoo.es

### BIBLIOGRAFÍA

1. Posnick JC, Ruiz RL. State of the art. Treacher Collins syndrome: Current evaluation, treatment, and future directions. *Cleft Palate Craniofac J* 2000; 37 (5): 483.1-483.22.
2. Hunt JA, Craig Hobar P. Common craniofacial anomalies: The facial dysostoses. *Plast Reconstr Surg* 2002; 110 (7): 1714-25.
3. Marszalek B, Wojcicki P, Kobus K, Trzeciak WH. Clinical features, treatment and genetic background of Treacher Collins syndrome. *J Appl Genet* 2002; 43(2): 223-33.
4. Ellis PE, Dawson M, Dixon MJ. Mutation testing in Treacher Collins syndrome. *J Orthod* 2002; 29: 293-7.
5. Su P, Chen J, Chen S, Yu J. Treacher Collins syndrome with a de novo 5-bp deletion in the TCOF1 gene. *J Formos Med Assoc* 2006; 105 (6): 518-21.
6. Splendore A, Jabs EW, Felix TM, Passos-Bueno MR. Parental origin of mutations in sporadic cases of Treacher Collins syndrome. *Eur J Hum Genet* 2003; 11: 718-22.
7. Hedera P, Toriello HV, Petty EM. Novel autosomal dominant mandibulofacial dysostosis with ptosis. *J Med Genet* 2002; 39 (7): 484-8.
8. Kobus K, Wójcicki P. Surgical treatment of Treacher Collins syndrome. *Ann Plast Surg* 2006; 56 (5): 549-54.
9. Acosta HL, Stelnicki EJ, Boyd JB, Barnavon Y, Uecker C. Vertical mesenchymal distraction and bilateral free fibula transfer for severe Treacher Collins syndrome. *Plast Reconstr Surg* 2004; 113 (4): 1209-17.
10. Madhan R, Nayar S. Prosthetic management of a patient with Treacher Collins syndrome. *Indian J Dent Res* 2006; 17: 78-81.
11. Nargozian C. The airway in patients with craniofacial abnormalities. *Pediatric Anesthesia* 2004; 14: 53-9.
12. Heller JB, Gabbay JS, Kwan D, O'Hara CM, Garri JJ, Urrego A, et al. Genioplasty distraction osteogenesis and hyoid advancement for correction of upper airway obstruction in patients with Treacher Collins and Nager syndromes. *Plast Reconstr Surg* 2006; 117: 2389-98.
13. Tanaka Y, Miyazaki T, Kanenishi K, Tanaka H, Yanagihara T, Hata T. Antenatal three-dimensional sonographic features of Treacher Collins syndrome. *Ultrasound Obstet Gynecol* 2002; 19 (4): 413-22.
14. da Silva G, Costa B, Ribeiro M. Prevalence of dental anomalies, ectopic eruption and associated oral malformations in subjects with Treacher Collins syndrome. *Oral Surg Oral Med Oral Pathol Oral Radiol Endod* 2006; 101: 588-92.
15. Bux M, Grolman W, Krusinga FH, Lindeboom J, Van Kempen A. The prolonged use of the laryngeal mask airway in a neonate with airway obstruction and Treacher Collins syndrome. *Paediatric Anaesthesia* 2003; 13: 530-3.
16. Duggan M, Ames W, Papsin B, Berdock S. Facial nerve palsy: A complication following anaesthesia in a child with Treacher Collins syndrome. *Pediatric Anesthesia* 2004; 14: 604-6.
17. Denny AD, Talisman R, Hanson PR, Recinos RF. Mandibular distraction osteogenesis in very young patients to correct airway obstruction. *Plast Reconstr Surg* 2001; 108 (2): 301-11.
18. Peltomaki T, Grayson BH, Vendittelli BL, Katzen T, McCarthy JG. Moulding of the generate to control open bite



- during mandibular distraction osteogenesis. *Eur J Orthod* 2002; 24: 639-45.
19. McCarthy JG, Hopper RA, Hollier LH, Peltomaki T, Katzen T, Grayson BH. Molding of the regenerate in mandibular distraction: Clinical experience. *Plast Reconstr Surg* 2003; 112 (5): 1239-46.
  20. Perlyn CA, Schmelzer RE, Sutera SP, Kane AA, Govier D, Marsh JL. Effect of distraction osteogenesis of the mandible on upper airway volume and resistance in children with micrognathia. *Plast Reconstr Surg* 2002; 109 (6): 1809-18.
  21. Diner PA, Tomat C, Zazurca F, Coquille F, Soupre V, Vázquez P. Microsomies hémifaciales et distraction mandibulaire intra-orale. Vers des indications précises. *Ann Chir Plast Esthét* 2001; 46: 516-26.
  22. Denny A, Kalantarian B. Mandibular distraction in neonates: A strategy to avoid tracheostomy. *Plast Reconstr Surg* 2002; 109 (3): 896-904; discussion 905-6.
  23. Denny AD. Distraction osteogenesis in Pierre Robin neonates with airway obstruction. *Clin Plast Surg* 2004; 31 (2): 221-9.
  24. Kagaa K, Takegoshi H, Yamasobaa T, Nakamura M, Kanekoc M, Inod K. Aplasia of zygomatic arch and dislocation of temporomandibular joint capsule in Treacher-Collins syndrome: Three-dimensional reconstruction of computed tomographic scans. *Int J Pediatr Otorhinolaryngol* 2003; 67: 1189-94.
  25. Saadeh P, Reavey PL, Siebert JW. A soft-tissue approach to midfacial hypoplasia associated with Treacher Collins syndrome. *Ann Plast Surg* 2006; 56 (5): 522-5.
  26. Miller J, Schendel S. Invited discussion: Surgical treatment of Treacher Collins syndrome. *Ann Plast Surg* 2006; 56 (5): 555-6.
  27. Shapira J, Gleicher H, Moskovitz M, Peretz B. Respiratory arrest in Treacher Collins syndrome: Implications for dental management: Case report. *Pediatr Dent* 1996; 18 (3): 242-5.
  28. da Silva G, Teixeira das Neves L, Ribeiro M. Oral health status of children with Treacher Collins syndrome. *Spec Care Dentist* 2006; 26 (2): 71-86.

## Información Universidad

**Directora de sección**  
*Profa. Dra. E. Barbería Leache*

# Información sobre formación de postgrado en Odontopediatría

## **MAGISTER EN ODONTOPEDIATRÍA** **Departamento de Profilaxis, Odontopediatría y** **Ortodoncia (Estomatología IV) Madrid**

—*Directora:* Elena Barbería Leache.

—*Duración:*

Horas teóricas: 500

Horas prácticas: 2.000

Número de créditos: 250

Número de años: 2

—*Contenidos:*

### *1.º curso*

- Diagnóstico odontopediátrico del paciente infantil I
- Anatomía aplicada
- Pruebas complementarias
- Operatoria
- Desarrollo de la oclusión en odontopediatría y manejo del espacio
- Manejo de conductas nocivas de comportamiento
- Traumatología dentaria
- Prevención
- Instrumentación y ergonomía
- Pediatría aplicada
- El paciente especial

*Módulo: Prácticas*

*Módulo: Preclínico I*

*Módulo: Clínica*

*Módulo: Investigación*

### *2.º curso*

- Diagnóstico integral del paciente infantil II
- Cirugía odontopediátrica
- Sesiones bibliográficas
- Manualidades de laboratorio
- Iniciación a la investigación II
- Clínica odontopediátrica II

*Módulo: Preclínico II*

*Módulo: Clínica II*

*Módulo: Cirugía*

*Módulo: Teoría*

*Módulo: Investigación*

## **Información**

Universidad Complutense de Madrid.

Facultad de Odontología.

Departamento de Estomatología IV.

Ciudad Universitaria.

28040 Madrid.

Tel. 91 394 19 72 (Srta. Ágata Colomo).

Página web de la UCM: [www.ucm.es](http://www.ucm.es)>Estudios y acceso>Estudios de Postgrado y Formación Continua>Títulos propios.

---

## **MÁSTER EN ODONTOPEDIATRÍA INTEGRAL** **Universidad Internacional de Cataluña**

*Director:* Dr. Luis-Jorge Bellet Dalmau

*Categoría:* Programa de Máster.

*Profesorado:* Dra. Berta Blázquez, Dra. Elisabeth Gallifa, Dra. Sandra Sáez, Dr. Jordi Daunis.

*Titulación de acceso:* Licenciados en Odontología, Licenciados en Medicina, Especialistas en Estomatología.

*Créditos y temporalización:* El programa de máster en Odontopediatría Integral consta de dos cursos académicos con una carga de 35 horas semanales.

Está prevista la admisión de un máximo de seis alumnos por curso académico.

*Créditos por año académico:* 42 teóricos (420 horas), 105 prácticos (clínicos y laboratorio) (1.050 horas). Total de 147 créditos por año.

*Inicio del curso:* Las actividades docentes se iniciaran en septiembre y finalizarán en julio.

*Prescripción:* En la secretaría de la UIC.

*Selección:* Tendrá lugar en junio valorando su currículum vitae y a través de una entrevista personal.

*Información:* cana@csc.unica.edu

---

## MÁSTER EN ODONTOPEDIATRÍA

### Universidad de Barcelona

*Director:* Prof. Dr. Juan Ramón Boj Quesada.

*Colaboración:* Área docente Hospital Universitario Sant Joan de Déu.

*Coordinadora:* Dra. Carmen Casal Sánchez.

— *Titulación:* Máster en Odontopediatría (especialidad en Odontopediatría para odontólogos y médicos estomatólogos).

*Duración:* 2 cursos académicos.

*Objetivos:* Formación de especialistas en Odontopediatría a través de un programa de dos cursos académicos. El segundo curso se integra dentro del

ámbito hospitalario (Hospital Sant Joan de Déu). Dicho centro colabora en las actividades docente-asistenciales siguientes:

— Tratamiento de niños con enfermedades sistémicas y patología oral, con patología neurológica, etc., que requieren tratamiento dentro de un marco hospitalario.

— Tratamiento bajo sedación profunda y anestesia general.

— Patología de urgencias, básicamente procesos inflamatorios y traumatología.

*Inicio del curso:* Las actividades docentes se inician en noviembre de cada año para los alumnos de primer curso.

*Preinscripción:* En la Secretaría del Departamento de Odontoestomatología situada en la Facultad de Odontología, del 1 de julio al 30 de septiembre de cada año.

*Selección:* Los candidatos serán seleccionados valorando su currículum vitae, debiendo asistir a una entrevista personal y realizar una prueba teórico-práctica.

### Información:

Universidad de Barcelona  
Departamento de Odontoestomatología  
Facultad de Odontología  
Feixa Llarga, s/n  
Pavelló de Govern, 2ª planta  
08907 L'Hospitalet de Llobregat (Barcelona)  
Tel. 93 402 42 69. Fax. 93 403 55 58  
e-mail: dep20-0@bell.uib.es

---

## MÁSTER DE ODONTOPEDIATRÍA

### Universidad de Sevilla

— *Directora:* Asunción Mendoza Mendoza

— *Duración:* 240 créditos en dos años.

— *Contenidos:*

- Diagnóstico integral en Odontopediatría
- Pruebas complementarias en Odontopediatría

- Control del dolor y manejo del comportamiento
- Operatoria
- Erupción dentaria, desarrollo de la oclusión y manejo del espacio
- Tratamiento temprano de la maloclusión
- Traumatología dentaria
- Cirugía oral en el paciente odontopediátrico
- Prevención y odontopediatría social
- Interrelación de la odontopediatría y otras materias odontológicas
- Iniciación a la docencia en Odontopediatría
- Iniciación a la investigación en Odontopediatría

- Bibliografía odontopediátrica
- Clínica odontopediátrica

**Información**

Universidad de Sevilla  
Facultad de Odontología  
C/ Avicena, s/n  
41009 Sevilla  
Tel. 954 481 143  
e-mail: amendoza@us.es

## Resúmenes Bibliográficos

### Director de sección

*Prof. Dr. J. Enrique Espasa Suárez de Deza*

### Colaboran

*M. T. Briones Luján*

*O. Cortés Lillo*

*E. Espasa*

*A. Xalabardé Guàrdia*

*M. Nosás*

### EL USO DE HELADOS TRAS EL TRATAMIENTO DENTAL CON ANESTESIA LOCAL EN PACIENTES INFANTILES

#### The use of popsicles after dental treatment with local anesthesia in pediatric patients

*Ram D, Efrat J, Michovitz N, Moskovitz M*

*J Clin Pediatr Dent 2006; 31: 41-3*

La inyección del anestésico local es uno de los procedimientos dentales que produce más ansiedad tanto a los pacientes como a los dentistas. Tras el tratamiento dental y debido a la duración del anestésico, los niños aún notan entumecimiento de labios, lengua y tejidos blandos y esto puede ocasionarles malestar e incluso pueden, en ocasiones, autolesionarse dichos tejidos.

Durante décadas, para controlar el dolor se ha empleado la aplicación del frío de manera eficaz y algunos estudios encuentran que esta terapia no farmacológica puede ser eficaz en disminuir el dolor provocado por inyección del anestésico en adultos. En la literatura dental no parece que existan estudios sobre el efecto del frío en el entumecimiento de los tejidos blandos en niños. Por ello, los autores de este artículo se propusieron estudiar lo que sienten los niños tras un tratamiento dental realizado con anestesia local cuando reciben un helado o un juguete.

El número de niños que participó en el estudio fue de 30, con edades comprendidas entre los 6 y 11 años. Los criterios de selección, además de la edad, estuvieron basados en necesidades de tratamiento (al menos dos sesiones clínicas en la misma arcada y con el mismo nivel de dificultad y duración). Tras obtener el consentimiento informado y antes de llevar a cabo el tratamiento, se evaluó la conducta del niño mediante la escala de Frankl; todos ellos mostraron una puntuación de 3 ó 4 en la dicha escala (buena conducta) y ninguno necesitó sedación para el tratamiento dental. Tras esto, cada paciente fue asignado al azar para recibir un helado o un juguete en la primera visita y el regalo alternativo en la segunda. Cada niño fue control de sí mismo (diseño cruzado).

Inmediatamente después del tratamiento dental, y antes de que los niños recibieran el helado o el juguete, se les pidió que completaran la escala de valoración del dolor mediante las Caras de Wong-Baker (FPS) para así evaluar lo que sentían tras el tratamiento. Esto mismo se hizo a los 15 y a los 30 minutos después del tratamiento dental. A los padres se les dio una FPS para que la llevaran a casa y después de una hora se les preguntó por teléfono cómo se sentían sus hijos.

Las sensaciones de los niños se evaluaron de acuerdo a la edad, maxilar y género, mediante los análisis estadísticos pertinentes. Y estos fueron los resultados obtenidos: inmediatamente tras el tratamiento, los niños preferían un juguete bastante más que un helado, diferencia que fue estadísticamente significativa. No hubo diferencias entre niños y niñas en el grupo de edad más joven (6-8 años) o grupo más mayor (9-12 años). Tampoco existieron diferencias en cuanto al tratamiento realizado en maxilar o mandíbula. Se encontró una diferencia significativa a los 10 minutos de finalizar el tratamiento, y los niños dijeron sentirse más a gusto cuando recibían un helado que cuando recibían un juguete. Esta diferencia fue así para niños y niñas en ambos grupos de edad, y no hubo diferencias si el juguete o el helado se recibían durante la primera o segunda visita, o si el tratamiento era realizado en la arcada superior o inferior.

Treinta minutos después del tratamiento, los niños manifestaron sentirse mejor cuando recibían un helado que cuando recibían un juguete. El grupo de menos edad se sintió significativamente mejor que el de más edad.

A la pregunta sobre sus preferencias tras la segunda visita, tanto padres como hijos preferían un helado a un juguete después de recibir tratamiento dental.

El hecho de que los niños reciban regalos como refuerzos positivos en la clínica dental está totalmente aceptado. Si el regalo es un helado, además de servir como tal, puede tener un efecto fisiológico sobre los tejidos blandos anestesiados y podría ser por esto por lo que los niños lo prefieren después de pasar un tiempo tras el tratamiento dental.

Las conclusiones del presente estudio fueron:

1. Los niños que recibieron un helado tras el tratamiento dental con anestesia local dijeron sentirse mejor a los 10 y 30 minutos tras el tratamiento que los que recibieron un juguete.
2. Los niños y sus padres preferían un helado a un juguete después del tratamiento dental.
3. Dar un helado puede ayudar a los niños a sentirse mejor tras el tratamiento dental.
4. Esto fue así para niños y niñas, y no se encontraron diferencias cuando el tratamiento dental se realizaba en el maxilar o en la mandíbula durante la primera o segunda visita.

*M. T. Briones Luján*

*Profa. Colaboradora del Máster de Odontopediatría  
Facultad de Odontología. Universidad de Barcelona*

### **EVALUACIÓN PRELIMINAR DEL HIPOCLORITO SÓDICO PARA PULPOTOMÍAS EN MOLARES PRIMARIOS** **Preliminary evaluation of sodium hypochlorite for pulp tomies in primary molars**

*Vargas KG, Packham B, Lowman D  
Pediatr Dent 2006; 28: 511-7*

La pulpotomía es uno de los tratamientos pulpares indicados en molares primarios con afectación pulpar. La utilización del formocresol está ampliamente cuestionada por sus potenciales efectos indeseables, por lo que surgen nuevas alternativas, entre ellas la utilización del sulfato férrico con un éxito clínico y radiológico elevado y similar al formocresol, pero también, al igual que con el formocresol, la respuesta histológica muestra un grado severo de inflamación e incluso la pérdida temprana del molar temporal.

Un nueva alternativa como agente en las pulpotomías es el hipoclorito sódico, con propiedades antimicrobianas y hemostáticas, y que en estudios pulpares a una concentración del 5% se observa que afecta sólo la zona superficial de la pulpa, con mínimos efectos en zonas profundas.

El objetivo de este trabajo ha sido comparar la efectividad clínica y radiográfica del hipoclorito sódico al 5% frente al sulfato férrico, como agentes para pulpotomías.

Para ello se contó con niños sanos de edades entre 4 y 9 años, que precisasen tratamiento pulpar en por lo menos dos de sus molares primarios y que cumplieren los siguientes criterios de inclusión: pulpa vital, ausencia de movilidad o abscesos, percusión negativa, no reabsorciones internas radiculares, con dos tercios radiculares por lo menos y con posibilidad de ser restaurado. En cada niño se aplicaban los dos tratamientos, siendo el total de la muestra inicial 32 dientes tratados con hipoclorito sódico y 28 con sulfato férrico.

Una vez realizada la apertura cameral, se extirpó la pulpa coronal, se realizó el control de la hemorragia mediante bolitas y ligera presión y se aplicaron los

agentes; el sulfato férrico al 15% durante 15 segundos y el hipoclorito sódico al 5% durante 30 segundos. Se aplicó una base de IRM y posterior restauración con corona de acero inoxidable.

Los controles clínicos y radiográficos se realizaron a los 0, 6 y 12 meses, evaluando la ausencia de patología (dolor, movilidad, fístulas o abscesos, inflamación gingival, reabsorciones radiculares). Los resultados fueron analizados estadísticamente mediante el test de Fisher.

Los resultados mostraron a los 6 meses, 100% de éxito clínico tanto en el grupo sulfato férrico como hipoclorito sódico. Radiográficamente el éxito del sulfato férrico fue del 68%, y en el grupo de hipoclorito el éxito fue del 91%, con  $p = 0,050$ , siendo el hallazgo de fracaso más frecuente la reabsorción interna radicular. A los 12 meses, el éxito clínico del sulfato férrico fue del 85%, mientras que para el hipoclorito sódico del 100% y en cuanto el éxito radiográfico fue del 62 y 79% respectivamente. No se observaron diferencias entre el tipo de diente, la localización de este, ni entre la edad y sexo del paciente.

Para los autores, en la actualidad no existe consenso a cerca del agente a utilizar en las pulpotomías, e insisten en la escasez de estudios clínicos randomizados que permitan valorar con fiabilidad la superioridad de un agente frente a otro. Los resultados obtenidos en este estudio para el sulfato férrico son similares a los obtenidos en otros estudios, al igual que los obtenidos con el hipoclorito sódico, siendo estos últimos superiores a nivel clínico y radiográfico. Los autores consideran que existen evidencias anteriores además de los resultados que aporta este trabajo que apoyan la utilización del hipoclorito sódico como agente para las pulpotomías.

*O. Cortés Lillo*

*Profa. Colaboradora del Máster de Odontopediatría  
Facultad de Odontología. Universidad de Barcelona*

### **COMPARACIÓN IN VITRO DEL MICROFILTRADO MARGINAL DEL TRATAMIENTO RESTAURADOR ALTERNATIVO Y LAS RESTAURACIONES CONVENCIONALES CON IONOMERO DE VIDRIO EN MOLARES PERMANENTES EXTRAÍDOS**

**An in vitro comparison of marginal microleakage of alternative restorative treatment and conventional glass ionomer restorations in extracted permanent molars**

*Wadenya R, Mante FK  
Pediatric Dent 2007; 29: 303-7*

La Academia Americana de Odontopediatría reconoce al tratamiento restaurador alternativo (ART), antes llamado tratamiento restaurador atraumático, como una técnica útil y beneficiosa en el tratamiento de la caries en: a) pacientes jóvenes; b) pacientes no cooperadores; c) personas que requieren cuidados especiales; y d) situaciones donde la preparación y colocación de una restauración tradicional no es posible.

Existen ionómeros de vidrio con las propiedades físicas mejoradas que han sido específicamente formuladas para la técnica ART, aun así sus pobres propiedades mecánicas (baja resistencia a la abrasión y bajo límite de resistencia flexión/tensión) limitan su aplicación a áreas de poco estrés de contacto.

Para evaluar el éxito del tratamiento ART, la mayoría de estudios se han enfocado a valorar el desgaste oclusal y la retención de las restauraciones; faltan estudios que evalúen la integridad marginal y el microfiltrado.

El propósito de este estudio *in vitro* fue comparar el filtrado marginal de restauraciones cervicales de ionómero de vidrio usando la técnica ART y la convencional.

Se formó un grupo de 16 molares permanentes con caries clase V en dentina sobre superficies vestibulares. Los molares se limpiaron con agua destilada para eliminar restos y se almacenaron en agua desionizada. Se eliminó la caries usando la técnica ART mediante una cuchara excavador; la eliminación de caries se verificó por un examen táctil con una sonda.

Un segundo grupo de 29 molares permanentes extraídos sin caries se limpió con agua destilada para eliminar restos y se almacenó en agua desionizada.

Se prepararon en la superficie vestibular cavidades clase V de 4 mm de longitud, 1,5 mm de ancho y a una profundidad de 1,5 mm; para ello se utilizó una turbina con fresa 330 de carburo.

En ambos grupos, todos los dientes tenían cavidades con márgenes oclusales localizados en esmalte y márgenes gingivales localizados en la dentina/cemento.

Todos los dientes se restauraron con Ketac-Molar (3M ESPE) siguiendo las instrucciones del fabricante.

Sobre la superficie de la restauración se aplicó una fina capa de gel de petróleo. Los dientes restaurados se almacenaron con humedad relativa del 100% a 37 °C durante 24 horas y después se sometieron a 300 ciclos térmicos entre 4 y 6 °C con intervalos de 15 segundos.

Posteriormente los dientes se cubrieron con resina de uñas hasta llegar a 2 mm alrededor de los márgenes de la restauración, se sumergieron en azul de metileno durante 4 horas, se lavaron con agua destilada y se seccionaron en dirección vestibulo-lingual a través del centro de cada restauración con un disco de diamante a baja velocidad.

Las muestras se evaluaron usando un espejo de aumento y se valoró el grado de penetración según la siguiente escala: 0 = ausencia de filtrado; 1 = extensión del filtrado hasta la mitad de la profundidad de la preparación; 2 = filtrado se extiende hasta la profundidad de la preparación; 3 = filtrado extendido hasta la pared axial.

**Resultados:** Para dientes restaurados convencionalmente el nivel de filtración medio en los márgenes del esmalte fue de 1 (el 75% de las muestras tuvieron valores de microfiltrado de 1 o menos) y en los márgenes de dentina el valor medio de microfiltración fue de 2 (el 75% de las muestras tuvieron un microfiltrado de 3 o menos). Los dientes restaurados con ART tuvieron en los márgenes de esmalte un valor medio de filtración de 2 (el percentil del 75% también fue de 2) y para los márgenes de dentina el valor medio de la filtración también

fue de 2, siendo el 75% de los dientes valorados como 3 o menos.

Se encontró una diferencia significativa en el valor de microfiltrado entre los grupos de tratamiento. Al comparar los diferentes grupos, no se encontraron diferencias significativas en el filtrado de los márgenes de esmalte entre los grupos ART y convencional; tampoco se encontraron diferencias significativas en los márgenes de dentina entre los grupos convencional y ART.

Entre los dientes restaurados convencionalmente se encontró un filtrado significativamente mayor en los márgenes de esmalte comparado con los de dentina. En los dientes restaurados con ART no se hallaron diferencias significativas entre los márgenes de esmalte y dentina.

La diferencia encontrada en la técnica convencional entre la menor filtración de los márgenes de esmalte en comparación con los de dentina está en relación con lo hallado en otros estudios sobre filtración que han usado la técnica convencional, esto puede ser debido a la diferente calidad de la adhesión entre el ionómero de vidrio y las estructuras de esmalte y dentina. Por el contrario, en la técnica ART las diferencias de los valores de microfiltración no fueron significativas entre los márgenes de esmalte y dentina. Esta ausencia de superioridad de los márgenes de esmalte, comparado con los de dentina, puede ser explicada por la diferente aproximación al margen de la preparación; así, la limpieza de la cavidad únicamente con instrumentos manuales puede dejar superficies de esmalte contaminado o rugoso en el ART.

La técnica ART se usa con más frecuencia por odontopediatras en niños pequeños con dientes primarios con caries; por tanto, la comparación ideal con la técnica convencional debería realizarse con dientes primarios, si bien es difícil encontrar especímenes temporales con buenas características para realizar el estudio.

El hecho de que con la técnica ART se consigan márgenes de esmalte y dentina comparables, en cuanto a integridad marginal, a los dientes restaurados convencionalmente puede proporcionar a los odontopediatras una alternativa en aquellas circunstancias en las que no se puede realizar una preparación convencional.

E. Espasa

Prof. Titular del Máster de Odontopediatría  
Facultad de Odontología. Universidad de Barcelona

## IMPACTO DE UNA BARRERA BIOLÓGICA EN PULPECTOMÍAS DE MOLARES TEMPORALES

Impact of a biological barrier in pulpectomies in primary molars

Johnson MS, Britto LR, Guelmann M  
*Pediatr Dent* 2006; 28 (6): 506-10

**Introducción:** La pulpectomía es el tratamiento de elección en dientes temporales con degeneración pulpar avanzada. Una vez instrumentados los conductos radiculares, se secan con puntas de papel y se obturan

mediante léntulos, un empujador de endodoncia o bien con una jeringa a presión. Sin tener en cuenta el sistema de relleno utilizado, estudios clínicos han demostrado que el índice de fracasos incrementa con la sobreobturbación de los conductos.

La aplicación de una barrera biológica reabsorbible a nivel apical es una técnica habitual en tratamientos pulpares de dientes permanentes inmaduros para crear una estructura de soporte en la que se pueda compactar la gutapercha. Algunos materiales utilizados para tratar defectos óseos asociados a complicaciones en tratamientos endodóncicos son: Colla Cote® (Zimmer Dental, Austin-TX), Emdogain® (Biora, Inc., Chicago, IL) y MTA® (*mineral trioxide aggregate*; Dentsply/Tulsa Dental, Tulsa, IK).

El objetivo de este estudio *in vitro* era determinar si la colocación de una barrera de colágeno reabsorbible en el tercio apical del canal radicular podía prevenir o disminuir la extravasación del material de relleno de los conductos radiculares pulpectomizados.

**Material y métodos:** Se utilizaron 25 segundos molares temporales mandibulares extraídos con al menos dos tercios de raíz remanente. El tercio apical de los conductos se cubrió con cera *utility* y los dientes se incluyeron en acrílico. Se retiró el tejido afectado por caries y se accedió a limpiar y preformar los conductos radiculares con limas manuales y rotatorias de la serie Pro-taper® (Dentsply Internacional, Cork, Pa) usando la Aseptico® *handpiece* (Woodinville, Wash) a un torque y velocidad de 350 rpm constante. La longitud de trabajo de las limas se estableció a 2 mm menos del ápice anatómico hasta un máximo de una lima del nº 30. Los canales se irrigaron con hipoclorito de sodio y se secaron con puntas de papel previamente al empaquetamiento de Colla Cote® sólo en uno de los dos conductos radiculares. Para el relleno de los conductos se utilizó Vitapex (Diadent Group Internacional).

**Resultados:** Se evaluaron 49 conductos radiculares (17 mesiales y 8 distales). Se observó una diferencia que fue significativa ( $p = 0,047$ ) sobre la sobreobturbación del 16% (4/25) en los conductos tratados con Colla Cote® versus el 42% (10/24) de los conductos tratados sin ningún tipo de barrera.

**Discusión:** El material utilizado como barrera biológica, Colla Cote®, es una esponja blanda, blanca, biocompatible que se obtiene de colágeno bobino. Sus indicaciones son la aplicación en heridas tras una cirugía

oral para el control del sangrado y protección de la herida así como está ampliamente utilizado en el campo de la endodoncia quirúrgica o no quirúrgica. La técnica de instrumentación combinada manual y rotatoria utilizada se argumenta por distintas razones. Se ha sugerido que con una instrumentación rotatoria se reduce el tiempo de instrumentación. Asimismo con esta técnica se obtiene un relleno más denso debido a la capacidad de las limas rotatorias para desbridar los conductos radiculares. Boon y cols. sugieren también que esta técnica rotatoria prepara los conductos a mayor grosor que a su vez permiten obtener una mejor forma del conducto y llegar con mayor facilidad al foramen apical sin crear falsas vías. Para determinar la longitud de trabajo se utilizan limas manuales, incrementando el grosor hasta la que queda encajada en el foramen apical, la lima se selecciona como primer instrumento antes de iniciar a instrumentación. Con esta información el operador decide cómo instrumentará y ensanchará este foramen de manera segura. Los autores del artículo reconocen que de la experiencia clínica, junto con la nueva generación de localizadores de ápice, también se puede obtener una información similar para conseguir una buena obturbación del conducto. La determinación de la longitud de los conductos radiculares en molares temporales es bastante controvertida y aun más en el caso de que las raíces presenten reabsorción.

El material de obturbación de los conductos, Vitapex® se utilizó debido a sus propiedades antibacteriológicas y reabsorbibles, aunque con este método de relleno con jeringa se puede sobreobturar, pero sin que aparentemente afecte el resultado del tratamiento. Algunas limitaciones que citan los autores del artículo son la cantidad estandarizada de Colla Cote® insertada en los conductos (2 x 2 mm) y la dificultad de la inserción de dicho material en la zona apical a la longitud deseada por la falta de sensibilidad táctil de los empujadores.

**Conclusiones:** La aplicación de CollaCote® en el tercio apical de los canales no previene completamente, aunque sí disminuye el riesgo de sobreobturbación de los conductos en los molares temporales.

M. Nosàs

Profª. Asociada del Máster de Odontopediatria.  
Facultad de Odontología, Universidad de Barcelona



## Conclusiones de la XXIX Reunión Anual de la Sociedad Española de Odontopediatría

Durante los días 24, 25 y 26 de mayo se celebró en Sevilla la XXIX Reunión Anual de la Sociedad Española de Odontopediatría (SEOP) (Fig. 1).



Fig. 1. Imagen de la inauguración oficial en los Reales Alcázares de Sevilla.

A lo largo del primer día se expusieron una gran cantidad de comunicaciones orales con un elevado nivel científico, al igual que los pósters expuestos durante la tarde del día 25 de mayo.

El programa científico, que se basó en el tratamiento multidisciplinar en Odontopediatría, contó con cursos muy interesantes como el de periodoncia: *Tratamiento periodontal en el adolescente* dictado por el profesor Lee; un segundo curso de ortodoncia en el que el profesor Enrique Solano Reina expuso el *Tratamiento temprano de la maloclusión*; el tercer curso: *Odontopediatría en niños con necesidades especiales*, cuyo ponente fue el profesor Luc Martens; y el sábado 26 se llevó a cabo el cuarto y último curso dedicado a la estética dental: *Odontología conservadora y cosmética en el frente anterior* con el Dr. Lorenzo Vanini (Fig. 2).



Fig. 2. La Dra. Mendoza haciendo entrega de la placa conmemorativa al Dr. Vanini.

El programa social comenzó el jueves 24 de mayo con la ceremonia inaugural celebrada en los Reales Alcázares, donde pudimos disfrutar de una visita guiada al recinto finalizando con un *cocktail* en los propios jardines.

La finalización del congreso tuvo lugar, con una cena de gala, en un cortijo andaluz "Hotel Hacienda la Boti-

caria" donde, tras un *cocktail* en las inmediaciones de un museo de carros antiguos, la Dra. Asunción Mendoza, Presidenta del Congreso, tenía reservada una sorpresa a todos los asistentes: un espectáculo de doma andaluza.

Durante la cena de gala el comité científico otorgó los premios, ya institucionalizados en nuestra sociedad, tras una difícil decisión debido a la calidad de los trabajos:

— *Premio María Luisa Gozalvo a la mejor comunicación oral*: Martín Bejarano R, Paiva E, Planells del Pozo E, Ruiz Extremera A. ¿Son los niños de alto riesgo biológico susceptibles de padecer más patologías estructurales del esmalte y alteraciones maxilares? (Fig. 3).

— *Premio Juan Pedro Moreno al mejor póster*: Estrela Sanchís F, Borrás Aviñó C, Catalá Pizarro M. Versatilidad del MTA en sus aplicaciones odontológicas.

— *Premio a la mejor comunicación presentada por 1ª vez en la SEOP*: De la Torre Sánchez A, Márquez Durán L, García Yarnoz C, Gómez García E. Síndrome de Treacher Collins: importancia del odontopediatra en el equipo multidisciplinar.

— *Premio Odontología Pediátrica al mejor artículo publicado en la Revista Odontología Pediátrica*: Miegimolle Herrero M, Miegimolle García C, Planells del Pozo P. Bruxismo en la infancia. Estudio clínico.

Durante la Asamblea General de la SEOP, se nombró a la Dra. Eva Santa Eulalia como nuevo miembro numerario tras cumplir los requisitos necesarios para acceder a dicho cargo. Así mismo fue elegida la nueva Junta Directiva:

— *Presidente*: Dr. Miguel Hernández Juyol.

— *Vicepresidente*: Dr. José del Piñal Matorras.

— *Tesorero*: Dr. Lluís J. Bellet Dalmau.

— *Secretario*: Dr. Ignacio Camaño González.

— *Vocales*: Dra. Paola Beltri Orta, Dra. Mónica Miegimolle Herrero y Dra. Olga Cortés Lillo.

— *Comité científico*: Dra. Ana Xalabardé Guàrdia, Dr. Gerardo Ortego Bueno y Dra. Milagros Barrachina Mataix.

Durante la Asamblea se elige, como nueva sede para la XXXI Reunión de la SEOP en el año 2009, la ciudad de Santander, bajo la presidencia del Dr. José del Piñal.



Fig. 3. La Dra. Mendoza entregando el premio a la mejor comunicación en la XXIX Reunión de la SEOP a la Dra. Martín Bejarano.

La Sociedad Española de Odontopediatría agradece a la Dra. Asunción Mendoza Mendoza sus esfuerzos en la organización del congreso, tanto en el plano social como científico.

**E. Santa Eulalia Troisfontaines**

# E.A.P.D. European Academy of Paediatric Dentistry

Application Form for Membership

Date of Application .....- .....- 20...

Last Name..... First Names.....

Title ..... Sex:  Male  Female

Address ..... Degrees .....

.....

.....Telephone (Office).....

Country ..... Postal Code.....(Home) .....

Fax .....

## Details of Specialist Practice:

Please designate the distribution that best describes your work

University:  Yes  No Percentage of time at University ..... %

Didactic Teaching ..... % Research ..... % Clinical ..... %

Academic Status .....or Postgraduate Student  Yes

Hospital:  Yes  No Percentage of time at Hospital ..... %

Hospital Teaching ..... % Research ..... % Clinical ..... %

Practice:  Yes  No Percentage of time in Practice ..... %

Type:  Principal  Associate  Other

Public Health:  Yes  No Percentage of time as Public Health Dental Officer ..... %

Clinic ..... % Administration ..... % Research ..... %

Areas of Special Clinical Interest .....

.....

Areas of Research Interest .....

.....







## NORMAS PARA LA PUBLICACIÓN DE TRABAJOS INSTRUCCIONES PARA LOS AUTORES

### INTRODUCCIÓN

La revista *Odontología Pediátrica* edita tres números anuales sobre odontología infantil y especialidades relacionadas con este campo, escritos en español.

La Dirección y Redacción de *Odontología Pediátrica* no se responsabilizarán de los conceptos, opiniones o afirmaciones sostenidas por los autores en sus trabajos. Todos los trabajos serán propiedad de *Odontología Pediátrica*, no pudiendo reproducirse parcial ni totalmente sin previo consentimiento de la misma. Una vez publicado el trabajo, el autor cede a la SOCIEDAD ESPAÑOLA DE ODONTOLOGÍA PEDIÁTRICA Y A ARÁN EDICIONES, S.L. los derechos de reproducción, distribución, comunicación de carácter público y traducción de un trabajo.

### 1. PRESENTACIÓN DE LOS TRABAJOS

—Los trabajos deberán ser remitidos, mecanografiados a doble espacio, en hojas tamaño folio, numerados y por duplicado. Asimismo se enviará un soporte informático (disquete de 3 1/2 o cd).

—En la *primera página* figurarán exclusivamente, y por este orden, los siguientes datos: título de trabajo en español e inglés, nombre y apellidos de los autores (se aconseja que no excedan de cinco) centro hospitalario y servicio de cada uno de ellos y dirección completa del primer autor para la correspondencia (incluidos si se dispone de ellos y para mayor información, teléfono, fax y correo electrónico).

—En la *segunda página* figurarán, por este orden: título del trabajo, resumen del mismo y comienzo del texto. El resumen, en castellano e inglés, incluirá los objetivos del trabajo, resultados obtenidos más destacados y principales conclusiones, expuestos de tal forma que pueda ser comprendido aquel sin necesidad de recurrir a la lectura completa del artículo. En los trabajos Originales será estructurado (fundamento u objetivo, método, resultados y conclusiones) siendo su extensión entre 150 y 250 palabras. En los Casos Clínicos y Revisiones la extensión será de 150 palabras. Al pie del resumen se indicarán, en todas las secciones, de 3 a 6 palabras clave debiendo utilizarse las incluidas en la lista de Medical Subject Headings (MeSH) de Index Medicus.

### 2. SECCIONES DE LA REVISTA

**Originales:** Comprenderá trabajos de investigación clínica o experimental, preferentemente de carácter prospectivo. La extensión máxima será de 12 folios, 4 figuras y 5 tablas.

**Casos Clínicos:** Abarcan la descripción de casos clínicos de excepcional observación o que presenten alguna notoriedad que suponga aportación relevante para un mejor conocimiento de la enfermedad. La extensión máxima será de 5 folios, 2 figuras y 2 tablas.

**Revisiones:** Esta sección acogerá aquellos trabajos en los que se realice una completa puesta al día de una entidad clínica o de algún aspecto parcial de la misma. Se dará preferencia a aquellos trabajos que traten sobre entidades clínicas más sometidas a revisión crítica e interpretación etiopatogénica y fisiopatológica, cuya bibliografía contenga las publicaciones más recientes sobre el tema revisado. La extensión máxima será de 14 folios, 5 figuras y 4 tablas.

**Cartas al director:** Recogerán, de forma breve, comentarios o críticas, en relación a trabajos publicados recientemente en la revista. La extensión máxima será de 2 folios, con 10 citas bibliográficas, 1 figura o 1 tabla.

### 3. ESTRUCTURA DEL TEXTO

#### Variará según la sección a que se destine

a) **Originales:** Constará de una Introducción, que deberá ser breve y contendrá la intencionalidad del trabajo, redactado de tal forma que el lector pueda comprender el texto que le sigue. **Material y métodos:** Se expondrá el material utilizado en el trabajo, humano o de experimentación, sus características, criterios de selección y técnicas empleadas, facilitando los datos necesarios, bibliográficos o directos, para que la experiencia relatada pueda ser repetida por el lector. **Resultados:** Referirán los datos obtenidos en la realización del trabajo, sin comentario alguno. Dichos datos pueden ser explicados con detalle en el texto o en tablas o figuras. **Discusión:** Los autores expondrán sus opiniones sobre la base de aquellos resultados, posible interpretación de los mismos, aplicación práctica, comparación con los resultados obtenidos por otros autores en publicaciones similares, sugerencias para futuros trabajos sobre el tema, etcétera.

b) **Notas clínicas:** Comprenderán una *Introducción* similar a la de los Originales. *Caso o casos aportado/s*, donde se relatará, de forma resumida pero completa, la anamnesis, exploración clínica y estudios complementarios, así como la evolución, en su caso, del paciente. *Discusión*, similar a la de los Originales.

c) **Revisiones:** El texto se dividirá en todos aquellos apartados que considere el autor necesarios para una perfecta comprensión del tema tratado.

d) **Cartas al director:** Se expondrán opiniones personales sobre artículos publicados ya en la revista u otros temas de interés para el lector.

### 4. BIBLIOGRAFÍA

Esta irá en hoja aparte y será referida según el orden de aparición en el texto, con una numeración correlativa, que se colocará entre paréntesis en el texto. No es recomendable la utilización de referencias bibliográficas de actas de reuniones y de libros de texto. Se utilizará el estilo reseñado a continuación basado en los "Requisitos de uniformidad" (estilo Vancouver). Asimismo es conveniente que las citas bibliográficas no excedan de los diez años de antigüedad.

#### Artículos de revistas

a) **Artículo normal:** Apellidos e inicial de los nombres de los autores, relacionando todos si son seis, si son más de siete se relacionan los primeros añadiendo et al. Título del trabajo. Nombre de la revista, año de publicación, volumen y página inicial y final.

Los nombres de las revistas deben abreviarse según el estilo utilizado en el Index Medicus (List of Journals Indexed incluido en el número de enero de Index Medicus y en el web de la biblioteca de la NLM <http://www.nlm.nih.gov>).

Como ejemplo: García Ballesta C, Pérez Lajarín L, Magán Sánchez R. Tratamiento protésico con frentes cerámicos en las fracturas de corona. *Odontol Pediatr* (Madrid) 2003; 11: 10-4.

b) **Autor institucional:**

The Cardiac Society of Australia and New Zealand. Clinical exercise stress testing. Safety and performance guidelines. *Med J Aust* 1996; 164: 282-4.

c) **Sin nombre de autor:**

Cáncer in South Africa (editorial). *S Afr Med J* 1994; 84: 15.

d) **Volumen con suplemento:**

Shen Hm, Zhang QF. Risk assessment of nickel carcinogenicity and occupational lung cancer. *Environ Health Perspect* 1994; 102 (Supl. 1): 275-282.

e) **Número con un suplemento:**

Payne DK, Sullivan MD, Massie MJ. Women's psychological reactions to breast cancer. *Semin Oncol* 1996; 23 (1 Supl. 2): 89-97.

#### —Capítulo de un libro

Phillips SJ, Whisnart JP. Hypertension and stroke. In: Laragh JH, Brenner BM, eds. *Hypertension: pathophysiology, diagnosis and management*. 2nd ed. New York: Raven Press, 1995. p. 465-78.

Si se desea que figure que el artículo, capítulo o libro está disponible en alguna página web se pondrá la cita del mencionado artículo, capítulo o libro y después, separado por punto y seguido: "Disponible en: [www.xxxxxxx.xxx.xx/xxx/xxx](http://www.xxxxxxx.xxx.xx/xxx/xxx)".

5. La **ICONOGRAFÍA** de los trabajos será de dos tipos: tablas y figuras. Las tablas se enviarán en hoja aparte, numeradas en romanos, con el título en la parte superior. Las notas aclaratorias irán al pie. Las figuras podrán ser gráficas o fotografías cuidando su confección, con el fin que su observación permita comprender su significado sin necesidad de recurrir al texto. Las dimensiones serán de 9 cm de ancho como mínimo y de 300 píxeles por pulgada de resolución. Las fotografías serán de buena calidad. Ambas, gráficas y fotografías, llevarán pegadas una etiqueta en el reverso indicando la numeración, la parte superior de la figura y nombre del autor. No debe escribirse directamente en el dorso de las figuras (fotografías).

La Redacción de *Odontología Pediátrica*, oídas las sugerencias del Comité de Selección, podrá rechazar los trabajos que no estime oportunos, o bien indicar al autor aquellas modificaciones de los mismos que se juzguen necesarias para su aceptación. En caso de aceptación del trabajo, los autores recibirán, para su corrección, las pruebas de imprenta, que deberán ser devueltas a la Redacción dentro de las 72 horas siguientes a su recepción.

El primer autor recibirá 15 separatas de su trabajo una vez publicado excepto las Cartas al Director. Cuando desee recibir mayor número de ellas lo comunicará con suficiente antelación, previo acuerdo económico.

Enviar los trabajos para su publicación a:

REVISTA ODONTOLOGÍA PEDIÁTRICA  
ARÁN EDICIONES, S.L.  
C/ CASTELLÓ, 128, 1.º  
28006 MADRID.

# Novedad

# Cirugía oral

C. Navarro Vila

Auténtico atlas en color de la especialidad con cerca de 1.000 figuras y tablas, en las que se exponen las afecciones, técnicas, complicaciones y tratamientos más efectivos y actuales.

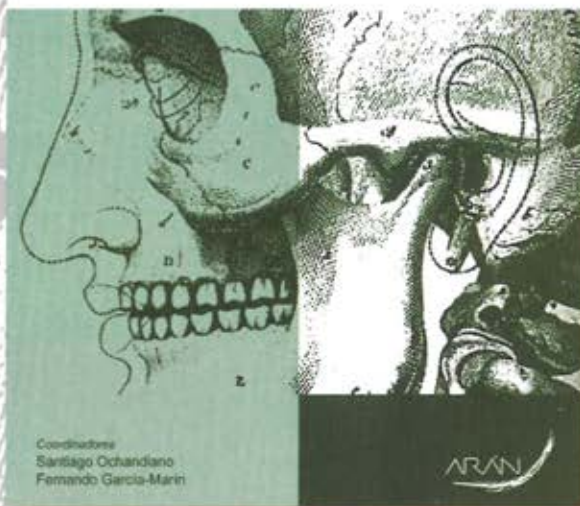
Dirigida por el Prof. Carlos Navarro Vila y con la participación de relevantes figuras de la Odontología y la Cirugía Oral y Maxilofacial a nivel mundial, es un libro específico para el Odontólogo que compendia 5 grandes apartados:

- Cirugía oral.
- Implantología y cirugía preprotésica.
- Articulación temporomandibular.
- Traumatología.
- Oncología.

Un auténtico *best-seller* de la Odontología.

Carlos Navarro Vila

## cirugía oral



PÁGINAS: 700 (aprox.)

EDICIÓN: 2008

ENCUADERNACIÓN: tapa dura

FORMATO: 275 x 210 mm

OTROS TÍTULOS DE CIRUGÍA CONSULTAR PÁGINA WEB

[www.grupoaran.com](http://www.grupoaran.com)

# PHB®

## PETIT

El primer cepillo de dientes  
y gel dentífrico de los niños



**DENTIFRICO INFANTIL EN GEL** Formulado especialmente para garantizar una higiene dental agradable y eficaz desde la aparición de los primeros dientes. Con flúor activo y xylitol para reforzar los dientes y protegerlos contra la caries. Cuida las encías. Baja abrasividad. Suave sabor a frutas silvestres. No pica.

**CEPILLO DENTAL** Diseñado científicamente para adaptarse con mayor facilidad a las bocas pequeñas. Filamentos fabricados en Tynex® de 0,007 pulgadas de diámetro, más delgados, suaves y flexibles. Cuidadosamente redondeados en sus extremos para no dañar el esmalte ni las encías. Con capuchón protector que aísla los filamentos de contaminaciones y contactos externos.

¿Desea recibir muestras, recetas o información de nuestros productos? Rellene y envíe este cupón a: Laboratorios PHB Castanyer 25 - 08022 Barcelona o al nº de Fax: 93 253 10 83

De venta en farmacias

**PHB**  
Cuidamos tu boca  
www.phb.es

CLÍNICA: \_\_\_\_\_

DOMICILIO: \_\_\_\_\_

CP: \_\_\_\_\_

TELÉFONO: \_\_\_\_\_

PERSONA DE CONTACTO: \_\_\_\_\_

POBLACIÓN: \_\_\_\_\_

FAX: \_\_\_\_\_

DENTISTA  
 PROTÉSICO

HIGIENISTA  
 OTROS