

ISSN (Versión Papel): 1133-5181

ISSN (Versión Electrónica): 2952-3214

Odontología Pediátrica



SOCIEDAD ESPAÑOLA DE ODONTOPEDIATRÍA



www.odontologiapediatrica.com

Editorial

El año 2008 se termina lleno de malos augurios y con el anuncio de que 2009 será aún peor que el que acaba.

Son momentos en los que se invita a la recapitulación y desde luego a poner orden y valorar lo fundamental de nuestras vidas. Cuando miramos alrededor, sobre todo en estos momentos, es cuando más nos damos cuenta de que realmente somos unos profesionales privilegiados.

Debemos ser consecuentes con nuestros hechos y tratar de mejorar día a día.

Nuestra Sociedad Científica se preocupa de que estemos perfectamente formados y actualizados profesionalmente y de ofrecer una imagen actual y dinámica.

En este sentido, queremos agradecer muy sinceramente al Prof. Dr. Miguel Hernández, Presidente de la Sociedad Española de Odontopediatría, su magnífico trabajo en el empeño de crear una página web que ofrece un perfecto escaparate de lo que actualmente somos los socios de la SEOP.

Podéis tener acceso desde la siguiente dirección:

<http://www.odontologiapediatrica.com/>

Desde esta página podemos tener acceso igualmente a cualquier número de la revista.

Con estos mismos objetivos, el Prof. Hernández ha impulsado la creación de documentos de consenso sobre temas fundamentales de nuestra especialidad que van a ir apareciendo editados como artículos en los sucesivos números de la revista.

Hace escasos días, se han llevado a cabo las 9ª Jornadas de Encuentro Pediatría-Odontopediatría de las cuales tenéis un resumen en nuestra agenda.

No queremos olvidar nuestro agradecimiento a la Asociación Española de Pediatría por su interés en la aportación científica fundamental en cada encuentro con la SEOP.

En esta ocasión además contamos con la presidencia durante el acto de inauguración, del Ilustrísimo Sr. D. Arturo Canalda, Defensor del Menor de la Comunidad de Madrid. En sus palabras nos hizo ver la realidad de miles de niños que sufren diariamente muy cerca de nosotros.

Esperamos veros el próximo 7 de marzo en la VIII Reunión Nacional de Jóvenes Odontopediatras, a los jóvenes sobre todo, pero también a todos los que os sentís llenos de inquietud por aprender de ellos y observar que la Odontopediatría se encuentra hoy más vital que nunca.

P. Planells

Directora de la Revista

The year 2008 finished with signs of bad times ahead and with the announcement that 2009 will be worse than last year.

It is at times like these that we should perhaps review, and of course put into order and evaluate all that is essential in our lives. When we look around, especially in these times, we realize that we are in fact privileged professionals. We should be aware of this with our actions and endeavor to improve every day.

Our Scientific Association ensures that we are perfectly trained and kept up to date professionally, and it offers a contemporary and dynamic image.

With this in mind we would like to thank Prof. Miguel Hernández, President of the Spanish Society of Pediatric Dentistry, very sincerely for his magnificent efforts into creating a web page which offers a perfect showcase of who we are as members of the SSPD.

This can be found at: <http://www.odontologiapediatrica.com/>

From this page we can also access to any of the journal's issues.

With these very objectives, Prof. Hernández has fostered the creation of consensus documents on fundamental issues in our specialty that will start appearing as edited articles in the following issues of the journal.

Just a few days ago, the 9th Pediatrics-Pediatric Dentistry meeting took place, a summary of which can be found in our agenda.

We would not like to forget to thank the Spanish Pediatric Society for its scientific contributions to all the SSPD meetings.

On this occasion the illustrious Sr. Arturo Canalda, Ombudsman for children in the Comunidad de Madrid presided the opening ceremony. His words made us see the reality of thousands of children who suffer daily very near us.

We look forward to seeing you, and especially the younger members, on the 7th of March for the VIII National Meeting of Young Pediatric Dentists, and also all those of you who are keen to learn from them and to observe that Pediatric Dentistry is today more vital than ever.

P. Planells

Journal Director

Relación entre la pérdida prematura de molares primarios y el grado de desarrollo del sucedáneo permanente

G. V. QUINTERO DE LUCAS, M. L. ELIZONDO, S. E. MARTÍNEZ, A. V. GALIANA

Facultad de Odontología. UNNE. Corrientes. Argentina

RESUMEN

El objetivo de este estudio fue determinar, mediante radiografías panorámicas, la relación entre la pérdida prematura de molares primarios y el grado de desarrollo del sucesor permanente, comparativamente con su homólogo contralateral sano. Se seleccionaron 98 radiografías panorámicas de niños sanos, entre 6 y 8 años, con extracciones prematuras o indicadas de molares primarios, cuyos homólogos contralaterales estuvieran sanos debiendo estar presentes los premolares sucesores. El grado de desarrollo fue evaluado mediante la Tabla de Nolla en total de 284 gérmenes de premolares, correspondiendo 142 a molares afectados y 142 a sus homólogos contralaterales sanos. Los resultados obtenidos, demostraron un mayor desarrollo, estadísticamente significativo, de los gérmenes sucesores en el lado en que se realizaron extracciones prematuras, comparativamente con su homólogo sano ($p = 0,0111$). El desarrollo en el lado afectado, fue mayor en el maxilar superior ($p = 0,0156$), en comparación al maxilar inferior ($p = 0,1037$).

PALABRAS CLAVE: Niños. Gérmenes dentarios. Radiografías panorámicas,

INTRODUCCIÓN

La influencia de la pérdida prematura de molares primarios, ya sea por extracción temprana o lesión de caries avanzada, ha sido estudiada por numerosos autores, coincidiendo en afirmar que afectan no sólo a la pieza dentaria permanente sino que produce alteraciones tanto en la cronología como en la secuencia eruptiva, además de modificaciones en los arcos dentarios disminuyendo su longitud, constituyendo factores locales de maloclusión al producir malposiciones en las piezas permanentes (1-3).

ABSTRACT

The objective of this study was to determine, through panoramic radiographs, the influence of premature loss of primary molars on the developmental stage of their permanent successors, comparatively with their healthy counterpart. 98 panoramic radiographs from six to eight years healthy children were evaluated. The degree of development was evaluated in 284 dental germs, corresponding 124 to each side, using the Nolla Table. The result showed significant difference in the degree of development of the premolars in the premature extraction side ($p = 0.0111$). The development in the affected side, was higher in the upper jaw ($p = 0.0156$) compared to the mandible ($p = 0.1037$).

KEY WORDS: Children. Dental germens. Panoramic radiographies.

En condiciones normales, la exfoliación del diente primario y la erupción del permanente es un proceso fisiológico predecible. La reabsorción radicular de las piezas temporarias, se inicia al completarse la formación de la corona del germen sucesor permanente, alcanzando éste, la cresta alveolar cuando ha formado aproximadamente 2/3 de su longitud radicular, perforando la encía cuando se ha formado 3/4 de la misma (4). Haavikko, en 855 ortopantomografías de niños finlandeses, demuestra una fuerte correlación entre el grado de reabsorción radicular y el estadio de formación de la pieza dentaria en el sector anterior y una débil correlación en el sector posterior (5).

Tanto el recambio dentario como la velocidad de reabsorción radicular, pueden verse alterados por factores hereditarios y ambientales, reacciones endocrinas,

malnutrición y algunos factores locales (6,7). Los procesos inflamatorios causados por caries, necrosis pulpar y terapias pulpares, aceleran el grado de reabsorción radicular de las piezas primarias afectadas, llevando a la pérdida prematura de las mismas, acelerando o retrasando la erupción del permanente (8).

Los posibles efectos de la extracción prematura del diente primario sobre la erupción de su sucesor se correlacionan con el estadio de desarrollo del diente permanente y no con la edad cronológica del sujeto.

El objetivo de este estudio fue determinar, por medio de radiografías panorámicas, la relación entre la pérdida prematura de molares primarios y el grado de desarrollo del sucesor permanente, comparativamente con su homólogo contralateral sano.

MATERIALES Y MÉTODOS

Para la realización de este estudio transversal, no experimental y retrospectivo, se seleccionaron 98 radiografías panorámicas de niños sanos, pertenecientes 49 al sexo femenino y 49 al masculino, con edades entre 6 y 8 años (promedio de 6,8 años), que concurren a la Clínica de la Cátedra de Odontopediatría de la Facultad de Odontología de la Universidad Nacional del Nordeste, para tratamiento rehabilitador integral.

Se incluyeron, únicamente, aquellas radiografías panorámicas de pacientes que presentaban molares primarios con extracción prematura (lado afectado) y cuyo homólogo contralateral estuviera sano (lado sano), tanto en el maxilar superior como inferior, debiendo estar presentes los premolares sucesores. Se consideró pieza con extracción prematura aquella que fue realizada

antes de su periodo normal de exfoliación y que estuviera afectada por caries, absceso dento alveolar o por fracaso de tratamiento pulpar (dato obtenido de lo registrado en la historia clínica correspondiente).

La evaluación de las radiografías fue realizada, mediante observación directa, con un negatoscopio Light box Model (9 v – 500-600 mA), por un único operador calibrado. El grado de desarrollo del germen permanente, fue evaluado siguiendo los criterios establecidos por Nolla (9), correspondiéndole a cada estadio formativo del germen dentario un valor absoluto como se detalla en la tabla I.

Los datos fueron analizados mediante la prueba no paramétrica de signos de Wilcoxon, estableciéndose como criterio de significancia ($p \geq 0,05$).

RESULTADOS

Se evaluaron un total de 284 gérmenes sucesores de primeros y segundos molares primarios, correspondiendo 142 a molares afectados y 142 a sus homólogos contralaterales sanos y cuya distribución se presenta en la tabla II.

La figura 1 corresponde a la comparación de los distintos grados de desarrollo entre los pares evaluados, en el estadio 4 de desarrollo se observó igual cantidad de gérmenes en el lado afectado y en el lado sano. En el lado sano se observó una mayor cantidad de piezas sucesoras en periodos 5 y 6, en tanto que en el lado afectado aumentó el número de piezas en los periodos 7 y 8 de calcificación.

En la figura 2, correspondiente a la frecuencia relativa, en la que se observa que de 142 pares de gérmenes

TABLA I

ESTADIOS RADIOGRÁFICOS DE CALCIFICACIÓN DE LAS PIEZAS DENTARIAS DE NOLLA

0	<i>Ausencia de cripta</i>	Sin calcificación. No hay imagen radiográfica. Puede observarse un espesamiento tenue
1	<i>Presencia de cripta</i>	Presencia de sólo una línea circular radioopaca, encerrando una zona radiolúcida
2	<i>Calcificación inicial</i>	Se observa dentro de la cripta una imagen radioopaca de forma circular o media luna, en la zona superior o inferior de la cripta, según sea el maxilar superior o inferior. Comienza la mineralización de cúspides (separadas en premolares y molares)
3	<i>Un tercio de corona completa</i>	Imagen radioopaca de mayor tamaño. Continúa la mineralización de las cúspides. Fusión de las cúspides
4	<i>Dos tercios de corona completa</i>	Imagen radioopaca de mayor tamaño que el estadio 3. Se observa el comienzo de los depósitos de dentina
5	<i>Corona casi completa</i>	Imagen radioopaca que supera en tamaño a la mitad de la corona. Se insinúa la forma coronal, con ligera constricción a nivel de lo que se va esbozando como zona cervical
6	<i>Corona completa</i>	Corona totalmente calcificada, hasta la unión del cemento y el esmalte. Se observa la forma de la corona definitiva
7	<i>Un tercio de raíz completado</i>	Corona totalmente calcificada y el inicio de la prolongación radicular (1/3). La longitud de la raíz es menor que la altura de la corona
8	<i>Dos tercios de raíz completada</i>	Corona totalmente calcificada y mayor longitud de la raíz. La longitud de la raíz es igual o mayor a la altura de la corona. Paredes del conducto divergentes y amplio ápice
9	<i>Raíz casi completa, ápice abierto</i>	Corona totalmente calcificada y raíz desarrollada casi totalmente. Longitud de la raíz mayor a la altura de la corona. Paredes del canal radicular, paralelas y al ápice, aún parcialmente abierto
10	<i>Ápice cerrado</i>	Corona y raíz totalmente calcificadas con el ápice cerrado (constricción definitiva)

TABLA II

**DISTRIBUCIÓN DE LAS PIEZAS DENTARIAS
EVALUADAS, CON SUS CORRESPONDIENTES
SUCESESORES**

Molares primarios	Sector afectado	Sector sano
Primeros molares superiores (5,4-6,4)	32	32
Segundo molares superiores (5,5-6,5)	26	26
Primeros molares inferiores (7,4-8,4)	46	46
Segundo molares superiores (7,5-8,5)	38	38
Total	142	142
	284	

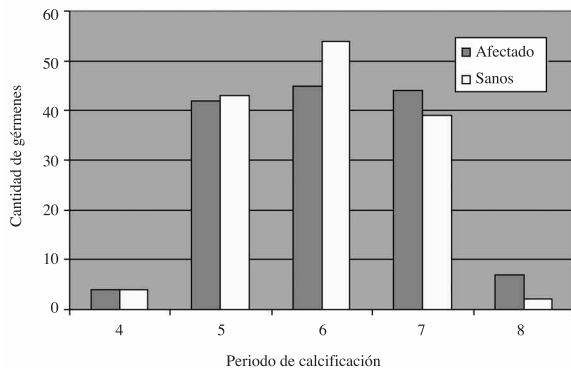


Fig. 1. Cantidad de gérmenes dentarios evaluados entre los lados afectados y sanos en los diferentes periodos de calcificación.

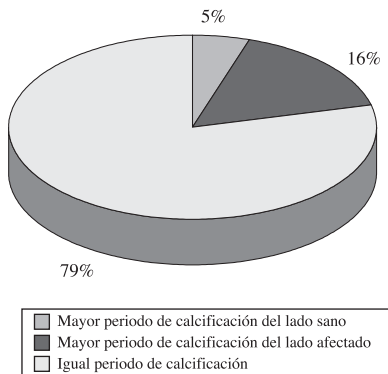


Fig. 2. Frecuencia relativa del periodo de calcificación de los gérmenes entre los lados sanos y afectados.

evaluados, el 79% de ellos se encontraban en igual grado de desarrollo (tanto del lado afectado como del lado sano), el 5% presentó mayor grado de desarrollo en el lado sano y 16% mayor grado de desarrollo en el lado afectado, siendo estas, diferencias estadísticamente significativas ($p = 0,0111$).

El análisis comparativo entre el lado sano y afectado, demostró diferencias significativas en el maxilar superior ($p = 0,0156$) siendo mayor el desarrollo de los gérmenes del lado afectado, en contraposición con lo hallado en el maxilar inferior, donde las diferencias no fueron significativas ($p = 0,1037$).

DISCUSIÓN

El objetivo de este estudio fue determinar, mediante radiografías panorámicas, la relación entre la pérdida prematura de los molares primarios y el grado de desarrollo del sucesor permanente al compararse con su homólogo contralateral sano, en niños entre 6 y 8 años de edad.

La determinación del grado de desarrollo del sucesor permanente constituye una metodología muy utilizada, que nos permite modular y controlar los espacios evitando las maloclusiones asociadas con la pérdida prematura de piezas dentarias primarias.

En este estudio, la radiografía panorámica fue un elemento complementario de diagnóstico, que nos permitió comparar los cambios entre los sectores homólogos contralaterales en estudio, evaluando igual cantidad de piezas dentarias en cada uno de los sectores, totalizando 284 piezas distribuidas equitativamente, como se detalla en la tabla I.

Los resultados obtenidos demostraron que el 16% de las piezas sucedáneas presentaron un mayor desarrollo, evidenciado por la presencia de los grados 7 y 8 de Nolla, en el lado afectado comparativamente con el sano (5%), siendo estas diferencias estadísticamente significativa. Haralabakis y colaboradores, encontraron que el 17% de los primeros y segundos premolares inferiores, en los cuales su correspondiente primario se encontraba afectado por proceso patológico, presentaban diferentes grados de formación comparativamente con su homólogo contralateral sano, no siendo estas diferencias significativas (10). Leroy y cols. no encontraron un aumento en la formación radicular del germen del permanente en piezas primaria afectadas por caries, necrosis pulpar o pulpotomías (11).

El análisis comparativo entre el maxilar superior e inferior, nos permitió determinar diferencias significativas, con tendencia a un mayor desarrollo de los gérmenes sucesores del lado afectado en el maxilar superior, coincidiendo con lo observado por Kochhar y Richardson (12), en un estudio longitudinal sobre modelos de 276 niños caucásicos, con edades entre 5 y 15 años, hallando un aceleramiento en la erupción del primer premolar permanente superior, lo que estaría asociado con la composición del hueso alveolar (13).

Camm y Schuler observaron que cuando el diente primario es extraído antes de que se forme la mitad de la raíz del permanente sucesor, su emergencia se halla retrasada (14), Fanning (15) y Posen (16) coinciden en afirmar que, si bien el grado de formación radicular es importante, la erupción de los premolares se retrasa en los niños que han perdido los molares temporales a los 4-5 años o antes. Si la extracción de estos se hace después de los 5 años, disminuye el retraso en la erupción de los premolares acelerándose cuando se realizan después de los 8 años.

Es probable que en la población (6 a 8 años) evaluada, en el presente estudio a pesar de observarse un mayor desarrollo dentario en el lado afectado, este vaya acompañado por un retraso en la erupción de los premolares, por lo que es importante una activa supervisión de

los espacios durante estas etapas transicionales, por la influencia que pudieran ejercer en el futuro desarrollo de la dentición permanente.

En la práctica odontopediátrica la pérdida prematura de piezas dentarias primarias, por extracción o por exfoliación temprana, constituye motivo de preocupación por los numerosos eventos clínicos que se pueden producir en la dentición permanente. Es así que el área ósea abscedada produce un espacio de menor resistencia que favorece la erupción ectópica y rotaciones en las piezas permanentes, alterándose la secuencia eruptiva y produciendo disminuciones significativas en la longitud del arco, que llevan a cambios posteriores unilaterales con discrepancias en la línea media o bien impactación o erupción ectópica de los caninos (2,17).

CONCLUSIÓN

1. En niños entre 6 y 8 años, se observó un mayor desarrollo, significativo de los gérmenes sucesores en el lado en que se realizaron extracciones prematuras, comparativamente con su homólogo sano.

2. El desarrollo en el lado afectado, fue mayor en el maxilar superior, en comparación al maxilar inferior.

CORRESPONDENCIA:

Gabriela Victoria Quintero de Lucas
Facultad de Odontología. UNNE.
Av. Libertad 5450
Campus "Deodoro Roca"
(3400) Corrientes Cap. Argentina.
e-mail: gvluucas54@yahoo.com.ar

BIBLIOGRAFÍA

1. Northway WM, Wainright RL, Demirjian A. Effects of premature loss of deciduous molars. *Angle Orthod* 1984; 295-329.
2. Lin YT: Immediate and six month space changes alter premature loss of a primary maxillary first molar. *JADA* 2007; 138: 362-68.
3. Brin I, Ben-Bassat Y, Einy S, Koyoumdjisky-Kaye E. Premature extractions of primary molars and the crown/root ratio of their permanent successors. *ASDC J Dent Child* 1991; 58: 409-12.
4. Escobar Muñoz F. El desarrollo de la dentición en Odontología Pediátrica. Caracas, Venezuela: Edit. Amolca; 2004. p. 379.
5. Haavikko K. Correlation between root resorption of deciduous teeth and the formation of the corresponding permanent teeth. *Proc Finn Dent Soc.* 1973; 69: 191-201.
6. Adler P. Effect of some environmental factors on sequence of permanent tooth eruption. *J Dent Res* 1963; 42(2): 605-16.
7. Nystrom M, Peck L. The period between exfoliation of primary teeth and the emergence of permanent successors. *Eur J Orthod* 1989; 11: 45-51.
8. Obersztyn A. Experimental investigation of factors causing resorption of deciduous teeth. *J Dent Res* 1960; 42(2): 660-74.
9. Nolla C. The development of permanent teeth. *J Dent Child* 1960; 27: 254-66
10. Haralabakis NB, Yiagtzis SCh, Toutountzakis NM. Premature or delayed exfoliation of deciduous teeth and root resorption and formation. *Angl Orthodont* 1994; 64(1): 151-7.
11. Leroy R, Bogaerts K, Lesaffre E, Declerck D. Impact of caries experience in the deciduous molars in the emergence of the successors. *Eur J Oral Sci* 2003; 111: 106-10.
12. Kochhar R, Richardson A. The chronology and sequence of eruption of human permanent teeth in Northern Ireland. *Int J Pediatr Dent* 1998; 8(4): 243-52.
13. Kerr WJ. The effect of the premature loss of deciduous canines and molars on the eruption of their successors. *Eur J Orthod* 1980; 2: 123-28.
14. Camm JH, Schuler JL. Premature eruption of premolars. *J Dent Child* 1990; (2): 128-33.
15. Fanning EA. Effect of extraction of deciduous molars on the formation of their successors. *Angle Orthod* 1962; 32: 44-53.
16. Posen, AL. The effect of premature loss of deciduous molars and the eruption of their successor. *Angle Orthod* 1965; 35: 249-52.
17. Padma Kumari B, Retnakumari N. Loss of space and changes in the dental arch after premature loss of the lower primary molar: a longitudinal study. *J Indian Soc Pedod Prev Dent* 2006; 24(2): 90-6.

Relationship between the premature loss of primary molars and the degree of development of the permanent succedaneum

G. V. QUINTERO DE LUCAS, M. L. ELIZONDO, S. E. MARTÍNEZ, A. V. GALIANA

Dentistry School. UNNE. Corrientes. Argentina

RESUMEN

El objetivo de este estudio fue determinar, mediante radiografías panorámicas, la relación entre la pérdida prematura de molares primarios y el grado de desarrollo del sucesor permanente, comparativamente con su homólogo contralateral sano. Se seleccionaron 98 radiografías panorámicas de niños sanos, entre 6 y 8 años, con extracciones prematuras o indicadas de molares primarios, cuyos homólogos contralaterales estuvieran sanos debiendo estar presentes los premolares sucesores. El grado de desarrollo fue evaluado mediante la Tabla de Nolla en total de 284 gérmenes de premolares, correspondiendo 142 a molares afectados y 142 a sus homólogos contralaterales sanos. Los resultados obtenidos, demostraron un mayor desarrollo, estadísticamente significativo, de los gérmenes sucesores en el lado en que se realizaron extracciones prematuras, comparativamente con su homólogo sano ($p = 0,0111$). El desarrollo en el lado afectado, fue mayor en el maxilar superior ($p = 0,0156$), en comparación al maxilar inferior ($p = 0,1037$).

PALABRAS CLAVE: Niños. Gérmenes dentarios. Radiografías panorámicas,

INTRODUCTION

The influence of the premature loss of primary molars, through premature extraction or due to advanced caries, has been studied by numerous authors, who are in agreement as to, not only permanent teeth being affected, but also to there being disturbance to the chronological as well as eruptive sequence, in addition to modifications in the dental arch as its length is reduced, establishing local malocclusion factors as the malposition of permanent teeth is produced (1-3).

Under normal conditions, the exfoliation of primary teeth and the eruption of permanent teeth is a predictable physiological process. Root resorption of temporary teeth starts when the formation of the gem crown of the permanent successor is completed, with the former reaching the alveolar crest when 2/3 of its root length has been formed, perforating the gingiva when it is $\frac{3}{4}$ formed (4). Haavikko showed through 855 orthopantomographies of Finnish children, a strong cor-

ABSTRACT

The objective of this study was to determine, through panoramic radiographs, the influence of premature loss of primary molars on the developmental stage of their permanent successors, comparatively with their healthy counterpart. 98 panoramic radiographs from six to eight years healthy children were evaluated. The degree of development was evaluated in 284 dental germs, corresponding 124 to each side, using the Nolla Table. The result showed significant difference in the degree of development of the premolars in the premature extraction side ($p = 0.0111$). The development in the affected side, was higher in the upper jaw ($p = 0.0156$) compared to the mandible ($p = 0.1037$).

KEY WORDS: Children. Dental germens. Panoramic radiographies.

relation between the degree of root resorption and the formation stage of teeth in the anterior sector and a weak correlation with those in the posterior sector (5).

Dental replacement as well as the speed of root resorption, can be disturbed by hereditary and environmental factors, endocrine reactions, malnutrition and some local factors (6,7). The inflammatory processes caused by caries, pulp necrosis and pulp therapy, accelerate the degree of root resorption of those primary teeth affected, leading to their premature loss, and accelerating or delaying permanent eruption (8).

The possible effects of premature extraction of the primary tooth on the eruption of its successor, is correlated with the development of permanent teeth and not with the chronological age of the person.

The object of this study was to determine by means of panoramic radiographies, the relation between premature loss of primary molars and the degree of development of the permanent successor, compared with its healthy contralateral equal.

MATERIALS AND METHODS

In order to carry out this non-experimental and retrospective transverse study, 98 panoramic radiographies of healthy children were selected, 49 of which belonged to the female sex and 49 to the male sex. They were between the ages of 6 to 8 (mean age 6.8 years), and they had attended the University Clinic of Pediatric Dentistry of the Dental School of the Universidad Nacional del Nordeste for comprehensive rehabilitation treatment.

Only the panoramic radiographies were included of the patients who had primary molars with premature extraction (affected side) and with a healthy contralateral tooth (healthy side), in the upper as well as lower jaw, and with the premolar successor present. A tooth that had been extracted prematurely was considered to be a tooth extracted before the normal exfoliation period, which had been affected by caries, dentoalveolar abscesses or by failed pulp treatment (the data was obtained from entries in the corresponding medical history).

The evaluation of the radiographies was carried out by means of direct observation with a Light box Model (9 v – 500-600 mA) negatoscope, by a single calibrated operator. The degree of development of every permanent germ, was evaluated following the criteria established by Nolla (9) and in each formative stage the dental germ was given an absolute value as shown in table I.

The data were analyzed by means of a non-parametric Wilcoxon test signs, and ($p \geq 0.05$) was established as the significance criteria.

RESULTS

An evaluation was made of a total of 284 successor germs of first and second primary molars that corre-

sponded to 142 affected molars and 142 to their healthy contralateral counterparts and their distribution is shown in table II.

Figure 1 shows the comparison of different degrees of development between the pairs evaluated. In stage 4 development, the same quantity of dental germs were observed in the affected side as in the healthy side. In the healthy side a greater number of successor teeth were observed in periods 5 and 6, to the extent that in the affected side, the number of teeth in calcification stage 7 and 8 increased.

In figure 2, the relative frequency is given which shows how of the 142 pairs of tooth germs evaluated, 79% of these were found with the same degree of development (in the affected side as well as in the healthy side), 5% had a greater degree of development in the healthy side and 16% had a greater degree of development in the affected side, with the former showing statistically significant differences ($p = 0.0111$).

The comparative analysis between the healthy and affected side showed significant differences in the upper jaw ($p = 0.0156$) with the greatest development of tooth germs in the affected side, as opposed to what was found in the lower jaw, where the differences were not significant ($p = 0.1037$).

DISCUSSION

The objective of this study was to determine, by means of panoramic radiographies, the relationship between the premature loss of primary molars and the degree of development of the permanent successor on comparing it with the healthy contralateral side, in children between the ages of 6 and 8. Determining the

TABLE I

NOLLA'S RADIOGRAPHIC TOOTH CALCIFICATION STAGES

0	Absence of bone crypt	No calcification. No radiographic image. Slight thickening can be observed
1	Presence of crypt	Presence of only a circular radiopaque line, enclosing a radiolucent area
2	Initial calcification	Within the crypt, a radiopaque image with a circular or half moon shape can be observed in the upper or lower part of the crypt, depending on if it is the upper or lower jaw. Mineralization of the cusps is starting (separated into premolars and molars)
3	One third of crown completed	Radiopaque image of a greater size. Mineralization of the cusps continues. Fusion of cusps
4	Two thirds of crown completed	Radiopaque image that is larger than stage 3. The start of dentine deposits can be observed
5	Crown almost completed	Radiopaque image that is more than half the size of the crown. The shape of the crown is suggested, with a slight constriction by the area that appears to have a cervical outline
6	Completed crown	Crown calcification completed, to the cement enamel junction. The definitive shape of the crown can be observed
7	One third of root completed	Totally calcified crown and root starting to extend (1/3). The length of the root is less than the height of the crown
8	Two thirds of root completed	Calcification of crown completed and root of greater length. The length of the root is equal or greater to the height of the crown. Divergent root canal walls and open apex
9	Root almost completed, open apex	Completely calcified crown and root almost completed. Length of root is greater than height of the crown. Root canal walls are parallel and apex is still partially open
10	Closed apex	Crown and root totally calcified, closed apex (permanent constriction)

TABLE II
DISTRIBUTION OF EVALUATED TEETH WITH THEIR SUCCESSORS

Primary molars	Affected section	Healthy section
Upper first molars (5.4-6.4)	32	32
Upper second molars (5.5-6.5)	26	26
Lower first molars (7.4-8.4)	46	46
Upper second molars (7.5-8.5)	38	38
Total	142	142
	284	

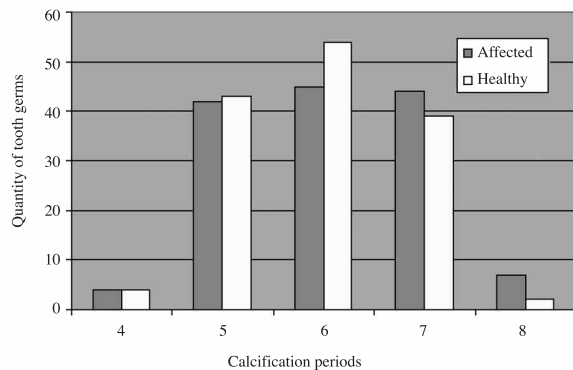


Fig. 1. Quantity of dental tooth germs evaluated between the affected and healthy sides in the different calcification periods.

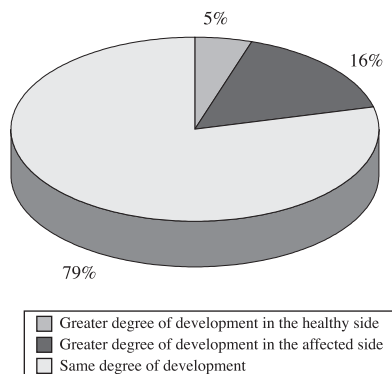


Fig. 2. Relative frequency of the tooth germ calcification period of the healthy and affected sides.

degree of development of the permanent successor constitutes a much used method that allows us to modulate and control the spaces avoiding malocclusions associated with the premature loss of primary teeth.

In this study, panoramic radiography was used as a complementary diagnostic element, and it allowed the changes between the contralateral homologous sectors being studied to be compared. The same numbers of teeth were evaluated in each of the sectors, which came to a total of 284 teeth distributed equally as shown in table I.

The results obtained showed that 16% of the replacement teeth had greater development, as they showed a degree of 7 to 8 on the Nolla table, on the affected side compared with the healthy side (5%) with these differences being statistically significant. Haralabakis et al. found that in 17% of the first and second lower premolars with a corresponding primary tooth affected by a pathological process, had different degrees of formation compared with the contralateral homologous side, with these differences not being significant (10). Leroy et al. did not find an increase in root formation of the permanent tooth germ in primary teeth affected by caries, pulp necrosis or pulpotomies (11).

The comparative analysis between the upper and lower jaw permitted establishing significant differences, there being a tendency of greater development of the successor germ teeth on the affected side in the upper jaw, coinciding with what was observed by Kochhar and Richardson (12), in a longitudinal study on 276 Caucasian child models who were aged between 5 and 15, which found an increase in the eruption of the upper permanent first premolar, which would be associated with the composition of alveolar bone (13).

Camm and Schuler observed that when a primary tooth is extracted before half of the permanent successor's root is formed, eruption is delayed (14). Fanning (15) and Posen (16) agree, claiming that while the degree of root formation is important, the eruption of premolars is delayed in children who have lost temporary molars at the age of 4-5 or before. If the extraction of these teeth occurs after the age of 5, the eruption delay in these premolars is reduced and it accelerates if this occurs after the age of eight.

It is probable that, in the population evaluated (aged 6 to 8), in spite of greater dental development being observed in this study in the affected side, this was accompanied by a delay in the eruption of premolars. Active supervision of these spaces is therefore important during these transitional stages, due to the influence that this may have on the future development of permanent dentition.

In pediatric dentistry practice, the loss of premature primary teeth due to extraction or premature exfoliation, is a source of concern due to numerous clinical events that may arise in permanent dentition. Thus, abscessed bone area may produce a space with less resistance that favors ectopic eruption and the rotation of permanent teeth, disturbing the eruptive sequence and producing significant reduction along the arch, leading to unilateral changes at a later date with discrepancies in the midline or even impacted or ectopic eruption of canines (2,17).

CONCLUSION

1. In children between the ages of six and eight, there was greater development of successor tooth germs in the side with the premature extractions compared with the healthy side.

2. Development of the affected side was greater in the upper jaw compared with the lower jaw.

Actualización de los diferentes tipos de lámparas de fotopolimerización. Revisión de la literatura

A. J. MELARA MUNGUÍA, M. ARREGUI GAMBÚS, F. GUINOT JIMENO, S. SÁEZ MARTÍNEZ,
L. J. BELLET DALMAU

Departamento de Odontopediatria. Facultad de Odontología. Universitat Internacional de Catalunya. Barcelona

RESUMEN

Al realizar preparaciones cavitarias o polimerizar materiales restauradores se genera un aumento de temperatura que puede resultar dañino para el tejido pulpar. Entre la bibliografía revisada se observan muchos efectos dañinos durante el uso de lámparas de polimerización en el momento de llevar a cabo el fotocurado de materiales restauradores.

El propósito de esta revisión bibliográfica es analizar las diferentes unidades de fotocurado que hay hoy en día en el mercado, sus ventajas y desventajas, así como las propiedades generales de las mismas.

PALABRAS CLAVE: Lámparas halógenas. Lámparas de arco de plasma. Lámparas LED. Canforoquinonas. Radiómetro digital.

ABSTRACT

Cavity preparation or polymerization of restorative materials produces increase of the temperature that can disturb or even damage the pulp tissue. Investigating this subject we can observe lots of damaging effects using these polymerized curing lights at the moment of photocuring of restorative materials.

The purpose of this literal review is to analyze the different kinds of photopolymerized curing lights that we can currently meet in the market, its advantages, disadvantages; as well as general properties of the curing units.

KEY WORDS: Curing units. Conventional tungsten halogen light. Plasma arc curing light. Light emitting diode. Camphorquinone. Radiometers.

INTRODUCCIÓN

Los efectos nocivos provocados por el aumento de temperatura durante los procedimientos restauradores sobre los tejidos pulpares han sido y siguen siendo motivo de preocupación en Odontología (1-3). La preparación de cavidades y la polimerización de bases y resinas de composite pueden provocar incrementos de temperatura en el suelo de la cavidad, produciéndose de manera indirecta un aumento de la temperatura intrapulpar (4).

Este incremento, como se menciona en la literatura, resulta perjudicial para la pulpa y cada efecto dependerá del grado de calor emitido por la lámpara de fotopolimerización (3).

Zach y Cohen (5) realizaron un estudio *in vitro*, utilizando dientes extraídos de monos de la especie macaco *Rhesus*, a los que les colocaron una soldadura de hierro sobre la superficie de los dientes para que se produjera un aumento de temperatura.

Concluyeron que el 15% de las pulpas se necrosó al aplicarse temperaturas de 5,5 °C y que en el 60% de los casos la pulpa no recuperó su estado normal después de un aumento de temperatura intrapulpar de 11 °C. Los resultados de este estudio deben ser interpretados con cuidado, debido a que no se monitorizaron los cambios de temperatura una vez se retiraba la soldadura de hierro.

Sin embargo, Meredith y cols. en 1984 (6) señalan que existen variaciones en los resultados al realizar estudios *in vivo*, ya que la presencia de sangre y otros fluidos pueden amortiguar el potencial de calor que ha sido generado dentro de la pulpa dental. En estudios

similares, como el realizado por Hanning y Bott en 1999 (2) y Lloyd y cols. en 1986 (7) se concluye que la sangre y la circulación de fluidos en los tubulillos dentinarios y los tejidos periodontales contribuyen de manera significativa en la disminución del calor generado tras fotopolimerizar la resina.

Existen diversos estudios en los que se comprueba cómo el calor emitido durante la polimerización del composite, con el uso de las lámparas de fotopolimerización, causan un incremento de la temperatura intrapulpal que resulta perjudicial a la pulpa. Para medir el calor generado, se utilizó la técnica de análisis térmico diferencial (DTA) en la cual se medían los niveles de temperatura producidos por los materiales dentales una vez eran sometidos a una fuente de luz. Entre estos estudios, cabe destacar el realizado por Bennet y cols. (8) en 1984, en el cual utilizaron el DTA para medir el incremento de temperatura que se producía en las cámaras pulpares de incisivos centrales superiores extraídos. Sin embargo, Mc Cabe en 1985 (9) modificó el procedimiento, de tal forma que sólo utilizaba la fuente de luz como un iniciador; una vez se activaba la reacción en la resina, retiraba el estímulo y medía el efecto que se producía en el composite. Matsutani en 1988 (10) midió los aumentos de temperatura que se generaban en diferentes composites al aplicar varias fuentes de luz en un tiempo de exposición específico.

Así, se considera que el aumento en la temperatura producido por la reacción exotérmica, a causa de la polimerización del material, resulta más perjudicial al elevar el tiempo de exposición y en función del grosor de material (6).

Castelnuovo y Tjan en 1997 (11) estudiaron cómo afecta el aumento de calor durante la fabricación de provisionales de resina; los resultados demostraron que la cantidad de calor generada durante la polimerización de la misma y la transmisión de este hacia la cámara pulpar resulta perjudicial para los tejidos pulpares, y en gran medida sobre las células odontoblásticas. Tanto el estudio de Hartanto y cols. en 1990 (12) como el de Ozturk y cols. en el 2004 (13) señalan que se generan altas temperaturas durante la polimerización de los composites, las cuales producen efectos adversos en la pulpa dental.

Se debe considerar, desde el punto de vista biológico, que para evitar el efecto adverso de la transmisión de calor se tiene que colocar el composite en la cavidad en capas incrementales de dos milímetros y polimerizarlas con una intensidad de luz moderada, evitando utilizar grandes cantidades de material y una excesiva intensidad de luz (10). Otra de las consideraciones a tener en cuenta es la que establecen autores como Matsutani y Goodis al confirmar que la resina por sí misma tiene una influencia directamente proporcional al incremento de temperatura (10,14). Así mismo Jung y cols. en el 2006 (15) determinaron que un aumento en el grosor del material tiene un efecto negativo en la profundidad de polimerizado y dureza en los diversos grados de intensidad utilizados en su estudio.

El objetivo de esta revisión literaria es analizar los diversos estudios existentes acerca del calor generado por las lámparas de polimerización en el momento de fotocurar los materiales restauradores, así mismo, describir las unidades de curado existentes hoy en día en el mercado, sus principales ventajas y desventajas.

FACTORES QUE DETERMINAN LA POLIMERIZACIÓN

Existen tres factores fundamentales para obtener éxito en la fotopolimerización del material restaurador: intensidad de radiación, longitud de onda y tiempo de exposición (16).

Según Abalos y cols. en el 2004 (17) la intensidad de la luz de la lámpara de polimerización es un factor que habitualmente se desconoce y que se debe tener en cuenta, para la correcta polimerización de los materiales restauradores. El grado de conversión es el parámetro que determina las propiedades físicas, mecánicas y biológicas finales del material polimerizable al ser aplicada la fuente de luz. Es muy importante conocer la magnitud de la intensidad; así con una baja intensidad se produce un grado de conversión bajo y unas propiedades mecánicas finales de la restauración insuficiente, que desencadenará un fallo mecánico. Del mismo modo, con una alta intensidad se puede producir la transmisión de tensiones indeseables en la interfase diente-material, con un posible fallo adhesivo que traerá como resultado microfiltración, hipersensibilidad, decoloración y/o caries marginal.

La cantidad de energía aportada por la lámpara se define como el producto de la intensidad por el tiempo de exposición. La radiación se desplaza en forma de onda que al pasar a través de aire u objetos sólidos traslúcidos van perdiendo intensidad. Por lo tanto, la cantidad de energía lumínica que recibe un composite fotopolimerizable se relaciona con la dureza máxima y el grado de conversión de cada resina.

Verslius en 1996 (18) demostró que la microdureza del composite utilizado en su estudio disminuyó a partir del momento en que la resina recibió menos de 50 mW/cm² de energía lumínica en un periodo de 60 segundos. Experimentos *in vitro* han demostrado que una intensidad lumínica inferior a 100 mW/cm², afecta negativamente a la resistencia compresiva en la unión amelodentinaria en espesores de composite de 3,25 mm. Otros autores como Harris y cols. en 1999 (19) consideran que se necesitan intensidades superiores a 180 mW/cm² para polimerizar de forma correcta composites de 2 mm de espesor. Sin embargo, el fabricante de la lámpara de polimerización Demetron® sugiere que se requieren intensidades superiores a 300 mW/cm² para polimerizar incrementos de composite de hasta 3 mm de espesor.

Autores como Manga en 1995 (20) demuestran que se requieren intensidades de por lo menos 600 mW/cm² para polimerizar el composite de 2 mm de espesor. Rueggeber en 1993 (21) recomendó que la fuente de luz sea como mínimo de 400 mW/cm² para polimerizar el material restaurador (Tabla I).

En un estudio realizado por Abalos y cols. en 2004 (17) demostraron que las lámparas de fotopolimerización que utilizaran intensidades de salida entre 300 y 800 mW/cm², para el color A3 de la resina Tetric Ceram®, alcanzan profundidades de 4,5 a 5,5 mm.

Otro factor que debemos considerar es la distancia entre la guía de luz y el composite. Está demostrado que al aumentar la distancia entre la lámpara y el material de obturación, disminuye la intensidad de fotopolimeriza-

TABLA I

INTENSIDADES RECOMENDADAS PARA LA FOTOPOLIMERIZACIÓN DE COMPOSITOS		
Estudios publicados	Intensidades recomendadas	Resina de composite utilizado
Rueggeber y cols. 1994 (21)	400 mW/cm ²	Siluxplus® (microrelleno) P50® (híbrida)
Manga y cols. 1995 (20)	600 mW/cm ²	XRV Herculite enamel® A3 (microhíbrida)
Abalos y cols. 2004 (17)	300-800 mW/cm ²	Tetric Ceram® A3 (microhíbrida)
Demetron®	>300 mW/cm ²	No específica

ción y la penetrabilidad de los fotones en el proceso de activación. Se observa que existen otros factores como el grosor del conducto óptico y el ángulo de inclinación que también influirán en el éxito de la polimerización (21).

En su estudio Price y cols. en 2002 (22) concluyeron que al utilizar una guía de luz turbo (que tiene una abertura de entrada de 13 mm de diámetro) en comparación con la abertura de entrada de 8 mm de una guía de luz estándar, se transmitía aproximadamente un 42% más de energía lumínica que producía la polimerización óptima del composite.

También se observó que esta energía transmitida a través de siete resinas diferentes, disminuyó exponencialmente a medida que el grosor del material aumentaba. Resultados similares se observaron en los estudios realizados por Matsutani en 1988 y Goodis en 1990 (10,14).

Entre los últimos factores que influyen en el éxito de polimerización se encuentra el efecto post-curado de la resina de composite. Cuando se expone la resina a una determinada longitud de onda e intensidad, el composite va a iniciar una serie de reacciones, estimulándose los radicales libres que desencadenan la reacción de polimerización y posterior endurecimiento del material. De este modo podemos establecer que en grados de conversión mayores; las propiedades físicas, mecánicas y biológicas finales de los composites serán idóneas (23,24). Como conclusión el post-curado dependerá de la cantidad de radicales libres generados al aplicarse la radiación, la temperatura almacenada y la reactividad en la cadena de polímeros. Tanto Schneider como Tarle y cols. en el 2006 (23,25) concluyeron que el grado de conversión y post-curado del composite dependerá del tipo de fotoactivación aplicada.

CANFOROQUINONAS

Los primeros sistemas fotoactivadores que emplearon la luz ultravioleta (UV), estaban compuestos por un éter metílico de benzoína. Actualmente, la utilización de este tipo de luz ha desaparecido, empleándose la luz visible de longitud de onda mayor (próxima a los 450 nm), que presenta mejores resultados y carece de los efectos de fotosensibilización propios de la UV (26,27) (Fig. 1).

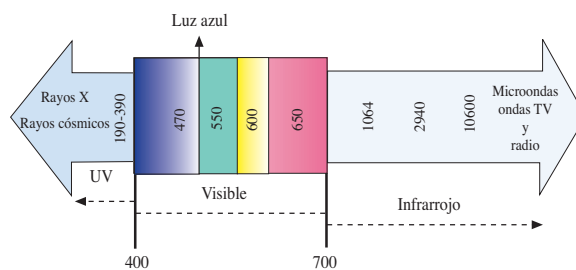


Fig 1. Espectro electromagnético (nanómetros).

El mecanismo de fotopolimerización se basa en el uso de fotones luminosos que se encargan de vehiculizar la energía, utilizando fotoactivadores que por efecto de la radiación producen radicales libres, capaces de actuar sobre el monómero y desencadenar la reacción (27).

La mayoría de fotoiniciadores se componen de dos elementos: el primer elemento es el propio fotoiniciador, el cual absorbe directamente la luz que le ha sido aplicada y el segundo es el coiniador, el cual interactúa con el iniciador activado. Una vez ha ocurrido esta interacción, se generan radicales libres y se desencadena la reacción de polimerización (28).

El fotoiniciador más comúnmente utilizado en las resinas dentales es la canforoquinona, un di-2,3-diceto-1, 7, 7-trimetilnorcanfano. Su rango de absorción se sitúa entre los 400 y 500 nm, con un pico máximo de absorción de 470 nm. Requiere de una amina terciaria alifática, la cual actúa como un agente reductor, usualmente es una dimetil-amino-etil-metacrilato (DMAEMA); la interacción de la canforoquinona con la amina hace que ocurra una polimerización eficiente (28,29).

Además de las canforoquinonas, existen otros tipos de fotoiniciadores, como el 1-fenil-1,2-propanedione (PPD) y el benzil (BZ). El pico máximo de absorción del PPD es de 393 nm y el del BZ es de 385 nm. A diferencia de las canforoquinonas, el pico de absorción de estos compuestos es cercano a la región ultravioleta y se extienden ligeramente a la zona de luz visible. Por lo tanto, la generación de radicales libres de estos compuestos es insuficiente cuando se utilizan lámparas LED, ya que sus longitudes de ondas (430-480 nm) no son lo bastante intensas para poderlos activar. De este modo, si se utilizan resinas que contengan este tipo de fotoiniciador, se recomienda el uso de lámparas halógenas, ya que éstas emiten longitudes de onda en un rango más amplio (400-500 nm) (28,30,31).

No todos los fotones que son aplicados en las resinas son absorbidos por los fotoiniciadores; debe existir una relación óptima entre el espectro de emisión de luz por las unidades de curado y el tipo de iniciador que desencadenará la reacción de polimerización. De esta manera las propiedades químicas del fotoiniciador son fundamentales para lograr propiedades mecánicas y físicas satisfactorias en los polímeros. Es muy importante controlar la intensidad de la luz de las lámparas para poder determinar la luz total útil, definida como la luz emitida por la unidad de curado que será absorbida por el fotoiniciador (28,29,32).

Existen curvas para esquematizar el comportamiento de los fotoiniciadores una vez han sido activados por las lámparas de fotopolimerización. Por ejemplo en cuanto a la relación de la curva de las canforoquinonas (CPQ) y las longitudes de ondas que utilizan los diferentes tipos de lámparas, se dice que las lámparas halógenas poseen longitudes de onda entre 400 y 500 nm. Gran parte del espectro de luz de las lámparas halógenas (convencional y de alta intensidad) se extiende y está fuera de la curva de CPQ. Sin embargo, las lámparas tipo LED tienen longitudes de onda que están entre 430-480 nm, las cuales se acercan al pico central de absorción de luz por parte de las canforoquinonas, donde se emiten el 95% de los fotones (15,32) (Fig. 2).

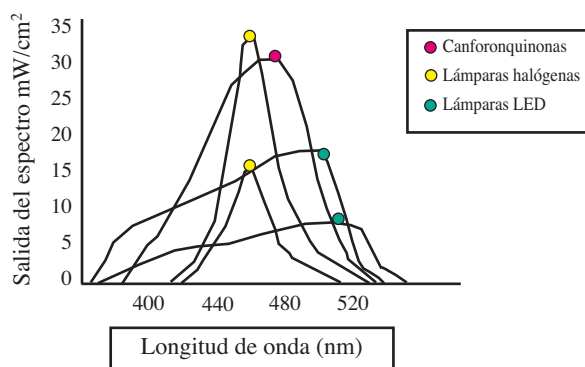


Fig. 2. Comportamiento de lámparas con respecto a la curva de las canforoquinonas.

LÁMPARAS HALÓGENAS

Actualmente, las lámparas más utilizadas en la consulta dental son las lámparas halógenas, debido principalmente a su bajo coste. Entre los principales mecanismos de funcionamiento destacamos su capacidad operativa con una intensidad entre 400 y 800 mW/cm², para llevar a cabo el proceso de polimerización del material en un tiempo de 40 segundos (32).

Es de especial interés conocer las partes que constituyen la lámpara halógena, descritas a continuación (32-34) (Fig. 3):




Fig. 3. Componentes de las lámparas halógenas convencionales.

—*Bulbo de halógeno*: contiene un filamento de tungsteno que produce energía al calentarse. Cuando es calentado con una temperatura de aproximadamente 3.000 kelvin, se vuelve incandescente y emite una radiación electromagnética en forma de luz visible, también genera una gran cantidad de radiación infrarroja.

—*Filtros*: son necesarios para conseguir emitir únicamente el rango del color azul dentro del espectro de luz visible. Su función es absorber todas las longitudes de onda del espectro, excepto la correspondiente a la luz azul.

—*Sistema de ventilación*: ubicado cerca del bulbo generador de luz, evita el sobrecalentamiento, permitiendo utilizar un bulbo de alta potencia que produce la cantidad de radiación conveniente.

—*Sistema de conducción de la luz*: la luz es conducida a través de un sistema óptico que puede ser flexible o rígido. Es preferible el sistema tipo rígido pues mantiene mejor a lo largo del tiempo la integridad de los componentes ópticos.

Entre las principales desventajas que presentan las lámparas halógenas destacamos:

—Los bulbos de halógeno tienen un tiempo de vida corto (40-100 horas), ya que se van desgastando con el uso (35).

Miyazaki y cols. en 1998 (36) evaluaron la funcionalidad de las lámparas halógenas cuando se utilizaban en la práctica privada. El estudio fue realizado en 1995 utilizando la lámpara Visilux 2 (3M) como lámpara control; esta unidad de curado era nueva en el momento de realizar el estudio y se registró la intensidad de luz inicial. Se seleccionaron 10 lámparas de la misma marca que el control y que habían sido adquiridas por los odontólogos entre 1989 a 1993; de modo que los bulbos, filtros y las guías de la luz se reemplazaban por otros nuevos, midiéndose las nuevas intensidades generadas tras la sustitución. La potencia de la lámpara aumentaba un 36% cuando se cambiaba sólo el bulbo de la lámpara; un 157,7% cuando se reemplazaba el filtro y un 46% cuando se cambiaba únicamente la guía de luz. Se observaban incrementos del 322,7% cuando se reemplazaban los tres elementos a la vez.

—Los filtros de luz se desgastan con el tiempo debido a su proximidad con el bulbo de halógeno, lo cual reduce la eficacia en la potencia de la lámpara.

—Incomodidad para el odontólogo al utilizarlas, ya que necesitan un cable de energía para poder funcionar.

Benett y Watts en 2004 (35), demostraron que la lámpara halógena convencional tiene una profundidad de polimerización mayor, en comparación con las lámparas LED. En el éxito de la polimerización influye la distancia entre el espécimen de la muestra y la fuente de luz. A distancias de 8 mm, con un tiempo de radiación de 20 segundos la profundidad de curado de dos lámparas LED fue de 1,7 y 2,3 mm respectivamente; sin embargo, con la lámpara halógena convencional fue de 2,6 mm. Los resultados demuestran que la máxima profundidad de polimerización se logra cuando la punta de la lámpara está más próxima al composite. A una distancia de 0 mm, la lámpara LED1 presentó una profundidad de 2,7 mm; la lámpara LED2 3,1 mm y la lámpara halógena convencional 3,4 mm. Los autores recomiendan que al fabricar una guía de luz con una

punta de menor diámetro se puede lograr una mayor profundidad de curado dentro de la cavidad, ya que las partes más profundas del material restaurador reciben una mayor radiación. No se debe confundir el término menor diámetro de la punta de luz con lo que es la guía de luz turbo; la última se refiere a la abertura de entrada de la luz.

LÁMPARAS DE ARCO DE PLASMA

Fueron diseñadas para aumentar la intensidad de polimerización del composite, hasta intensidades aproximadas de 1.800 mW/cm^2 , disminuyendo el tiempo de polimerización. Su mecanismo de acción se inicia al aplicar un alto voltaje entre dos electrodos, produciendo un arco de luz entre ellos (33).

En cuanto al tiempo requerido para obtener la polimerización, los composites con un alto contenido de relleno se polimerizan en 10 segundos; en cambio los que poseen menor cantidad de relleno y son de tonalidad más clara, lo hacen en 5 segundos (32). Hashimoto y cols. en 2002 (37) hicieron un estudio en el que la lámpara de arco de plasma utilizada tenía una intensidad de 1800 mW/cm^2 para polimerizar el composite en un tiempo de 6 segundos, y de esta manera presentar propiedades similares a las obtenidas con la lámpara halógena convencional en un tiempo de 40 segundos.

La principal desventaja que presentan estas lámparas es el aumento de calor causado por la alta intensidad de radiación provocando efectos negativos en el composite, como es una rápida contracción, que compromete los márgenes de la restauración, y también puede producir lesiones pulpares (13,32).

En un estudio realizado por Ozturk y cols. en 2004 (13) calcularon los aumentos de la temperatura, al fotopolimerizar el adhesivo y el composite con la lámpara de arco de plasma. Las temperaturas registradas en el estudio fueron: para el sistema adhesivo entre $2,12\text{-}5,16 \text{ }^\circ\text{C}$ y para el sistema de composite de $2,16\text{-}3,75 \text{ }^\circ\text{C}$. Sin embargo, al comparar las temperaturas anteriores con las registradas con las lámparas halógenas convencionales se observan valores de $1,27\text{-}2,83 \text{ }^\circ\text{C}$ para el adhesivo y $1,86\text{-}2,85 \text{ }^\circ\text{C}$ para la resina. En el mismo estudio se comparó la lámpara LED, en la que se observaron los resultados de temperaturas más bajos ($1,10\text{-}2,08 \text{ }^\circ\text{C}$ para el sistema adhesivo y de $1,13\text{-}2,59 \text{ }^\circ\text{C}$ para el sistema de resina).

El aumento máximo en la temperatura producido por la lámpara de arco de plasma al fotopolimerizar el sistema adhesivo fue de $5,16 \text{ }^\circ\text{C}$; este valor se encuentra dentro de los límites fisiológicos de la pulpa establecido en el estudio de Zach y Cohen en 1965, en el cual concluyeron que valores iguales o superiores de $5,5 \text{ }^\circ\text{C}$ causan necrosis pulpar (5,13).

LÁMPARAS LED (LIGHT EMITTING DIODE)

Estas lámparas fueron introducidas en el mercado en 1995, con el objetivo de polimerizar determinados materiales dentales. Su principal ventaja se basa en que posee tiempos de curado mucho menores que los utili-

zados con las lámparas halógenas convencionales, siendo su intensidad aproximadamente 400 mW/cm^2 (35) (Fig. 4).

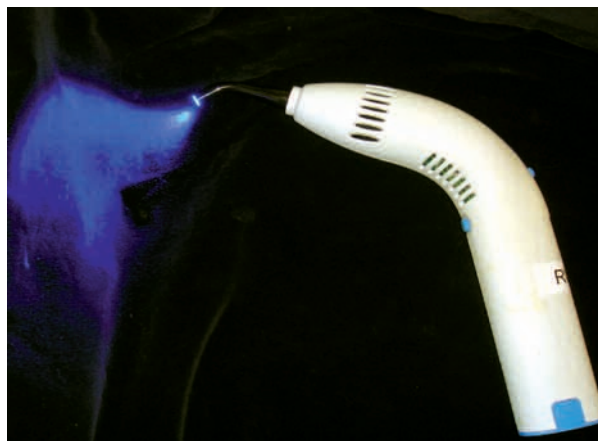

Fig. 4. Lámpara LED.

Conviene considerar que la generación de luz se produce por medio de semiconductores compuestos principalmente por nitrato de galio, que emite luz azul y resulta responsable de la eficacia de este tipo de lámparas. El voltaje es aplicado a través de las uniones que existen entre los dos semiconductores (*n-doped* y *p-doped*), dando lugar a una longitud de onda específica ($430\text{-}480 \text{ nm}$).

Los LED son aditamentos semiconductores del tipo n-p que están contruidos por dos capas conductoras, una con electrones *n-doped* y otra con agujeros del tipo P. Cuando un pequeño voltaje es aplicado hacia las terminales, los electrones son inyectados de la región "n" hacia la región "p" y viceversa; de este modo los agujeros (capa sin electrones) y electrones se van a unir y emitirán fotones de igual longitud de onda. Este tipo de radiación recombinante es la base de la luz emitida por medio de diodos y constituye la razón principal de que emitan únicamente luz azul.

El color de la luz LED es característico y lo determina la composición de los semiconductores; estos a su vez se caracterizan por la denominada separación de banda; en los LED esta separación se utiliza directamente para producir la luz. Cuando los electrones pasan de un nivel de máxima energía a otra de menor se libera la diferencia exacta de energía de la separación de banda, en forma de fotón; esta luz tiene una distribución espectral estrecha, es decir solo actúa en las longitudes de onda deseadas (38).

Entre las principales ventajas de este tipo de lámparas destaca el aumento en el tiempo de vida que es superior a 10.000 horas, con un mínimo desgaste en su rendimiento. Otras ventajas son: el no requerir filtros para la producción del espectro de luz azul ni ventiladores que enfríen las lámparas, su resistencia a la vibración, pesan poco y son inalámbricas (13,33).

Recientemente han surgido en el mercado las nuevas lámparas LED de alta intensidad, con el objeto de reducir los tiempos de curado. Este tipo de lámparas utiliza

sólo un LED de alta intensidad, en comparación con las de primera generación que utilizan 19 LED de luz azul. Respecto a las anteriores su intensidad es de 1.000 mW/cm², y debido a su bajo peso (220 gramos), su ergonomía resulta beneficiosa (32).

Wiggins y cols. en el 2004 (32) realizaron un estudio para comparar la efectividad de una lámpara LED de segunda generación (HP LED), una de primera generación, una lámpara halógena convencional y una de alta intensidad. Entre los factores que se consideraron en su estudio destacamos: la profundidad de curado sobre tres materiales, su adhesión hacia los tejidos duros del diente y el aumento de temperatura.

Estos autores concluyeron que la eficiencia del curado con la HP LED fue similar a la producida por los otros tres tipos de lámpara; sin embargo, como principal diferencia destacamos el tiempo utilizado en el proceso de polimerización, que fue la mitad del que se utiliza con la lámpara LED y halógena convencional. Otra de las conclusiones a las que se llegó, fue que la temperatura de polimerización alcanzada por el composite con la lámpara LED convencional y la de alta intensidad fue menor que con las halógenas.

En otro estudio realizado por Soares y cols. en el 2007 (39) se concluyó que al polimerizar las resinas con lámparas LED de segunda generación, utilizando un fotocurado de intensidad suave y normal, producen valores altos en el grado de conversión al ser comparadas con las lámparas LED convencionales, disminuyendo así el riesgo de microfiltración, degradación de la matriz orgánica de la resina y caries recurrente (39).

Por último, en la bibliografía revisada destacamos el estudio realizado por Aravamudhan en 2006 (40), que concluye que seis de las siete lámparas LED evaluadas, presentaron un rendimiento similar en cuanto a la profundidad de curado, grado de conversión, dureza y temperatura; al compararse con una lámpara halógena convencional (13).

La desventaja principal de las lámparas LED es que poseen un espectro de emisión estrecho, es decir, que sólo polimerizan ciertos materiales. Muchas resinas fotopolimerizables tienen co iniciadores de reacción en lugar de las canforoquinonas; en los cuales las longitudes de onda de este tipo de lámparas son insuficientes para desencadenar la reacción de polimerización (38).

RADIÓMETROS DIGITALES

En la actualidad conocemos la intensidad de salida de la lámpara gracias al uso de radiómetros. Debe existir una coherencia entre la lámpara de polimerización y su propio radiómetro para evitar resultados erróneos respecto a la intensidad. En caso de utilizarlo de manera adecuada, existe una buena correlación entre las intensidades de las lámparas y la medida realizada por el radiómetro en la consulta dental (17).

Abalos y cols. en el 2004 (17) hicieron una revisión bibliográfica con respecto a la correcta intensidad de las lámparas de fotopolimerización sobre las resinas de composite. Entre los factores que deben considerarse para evitar bajas intensidades en las lámparas son: rotu-

ras de la estructura interna de los cables, años de uso de la lámpara y suciedad de la boquilla.

Resulta imposible para el odontólogo determinar visualmente la intensidad de la luz; valorando si está en el rango óptimo de polimerización. Así se debe tener en cuenta que la dureza en la superficie del material polimerizado no es un criterio fiable, debido a que el curado de la superficie del material restaurador puede ocultar resina que no ha sido lo suficientemente polimerizada en la parte profunda de la preparación cavitaria.

Por este motivo surgieron en el mercado los radiómetros, cuya función es medir la intensidad de la luz de las unidades de curado y valorar si se encuentran en condiciones óptimas para producirse una correcta polimerización.

Hansen y cols. en 1993 (24) describieron los diferentes radiómetros digitales que existen en el mercado y su funcionamiento. Entre los radiómetros descritos destacan el *CL-tester* (Suecia), *Demetron Curing Radiometer Model* (EE. UU.), *Sure Cure Tester* (EE. UU.).

El radiómetro CL-tester presenta un interés especial, ya que mide únicamente las longitudes de onda, en la que es efectiva la lámpara de polimerización. Este radiómetro posee 10 diodos: 3 rojos, 4 amarillos y 3 verdes, que indican respectivamente el estado de intensidad de la lámpara. El color rojo indica que la intensidad de la luz es insuficiente para llevar a cabo la polimerización; el amarillo indica que la intensidad es suficiente para llevar a cabo la reacción de curado y el verde el rango de intensidad de la lámpara es de buena a muy buena.

El radiómetro Demetron® 100 mide la intensidad de la luz en una escala de 0 a 1.000 mW/cm². La lámpara de fotopolimerización no debe ser utilizada si el radiómetro indica una intensidad inferior a 200 mW/cm². Con valores entre 200 y 300 mW/cm², el fabricante recomienda un incremento en el tiempo de curado. Sin embargo con una intensidad alrededor de 300 mW/cm² la energía es suficiente para polimerizar el material a profundidades superiores de 3 mm.

El *Sure Cure Test* mide la potencia sobre una escala entre 0-99, determinando si el funcionamiento de la lámpara es alto, medio o bajo.

En el estudio realizado por los investigadores mencionados anteriormente se llegó a la conclusión que de los tres aparatos utilizados, ninguno resultó completamente fiable; sin embargo, constituyen una herramienta muy útil para monitorizar la potencia de la lámpara de polimerización siempre y cuando el radiómetro y la unidad de curado estén perfectamente calibrados (25).

CONCLUSIONES

1. Las lámparas tipo LED demuestran tener mejores propiedades en comparación con las lámparas halógenas. Entre ellas destacamos: bajo peso, ergonómicas e inalámbricas.

2. El pico de potencia de las lámparas LED dentro del espectro confirman que tienen una emisión de energía más eficaz (460 y 490 nm) para la activación de las canforoquinonas en comparación con las lámparas halógenas convencionales.

CORRESPONDENCIA:

Luis Jorge Bellet Dalmau
 Universitat Internacional de Catalunya
 Facultat de Odontologia
 Departament de Odontopediatria
 Hospital General de Catalunya
 Josep Trueta, s/n
 08190 St. Cugat del Vallès, Barcelona
 e-mail: ljbellet@csc.uic.es

BIBLIOGRAFÍA

- McCabe J, Wilson H. The use of differential scanning colorimetry for the evaluation of dental materials. *J Oral Rehabil* 1980; 7: 103-10.
- Hannig M, Bott B. In vitro pulp chamber temperature rise during composite resin polymerization with various light-curing sources. *Dent Mater* 1999; 15: 275-81.
- Goodis H, White J, Gamm B, Watanabe L. Pulp chamber temperature changes with visible-light cured composites in vitro. *Dent Mater* 1990; 6: 99-102.
- Smail S, Patterson C, McLundie A, Strang R. In vitro temperature rises during visible-light curing of a lining material and a posterior composite. *J Oral Rehabil* 1988; 15: 361-6.
- Zach L, Cohen G. Pulp response to externally applied heat. *Oral Surg Oral Med Oral Pathol* 1965; 19: 515-30.
- Meredith N, Watts A, Patterson R, Strang R. Communication between the oral cavity and the dental pulp. *Int Endod J* 1984; 18(3): 213-9.
- Lloyd C, Joshi A, McGlynn E. Temperature rises produced by light sources and composites during curing. *Dent Mater* 1986; 2: 170-4.
- Bennet G, Blank F, Robertello F, Pelleu G. Thermal effect of visible light and chemically cured resins. *J Dent Res* 1984; 63: 199.
- McCabe J. Cure behavior of light activated composites by differential thermal analysis. *J Dent Res* 1985; 64: 229.
- Matsutani S, Setcos J, Schnell R, Phillips R. Temperature Rise during polymerization of visible light activated composite resins. *Dent Mater* 1988; 4: 174-8.
- Castelnuovo J, Tjan A. Temperature rise in pulpal chamber during fabrication of provisional resinous crowns. *J Prosthet Dent* 1997; 78(5): 441-6.
- Hartanto H, Van Benthem H, Ott KH. Study of temperature of composite resins during polymerization. *ZWR* 1990; 99(12): 986-8.
- Ozturk B, Ozturk A, Usumez A, Usumez S, Ozer F. Temperature rise during adhesive and resin composite polymerization with various light curing sources. *Oper Dent* 2004; 29(3): 325-32.
- Goodis H, Gamm J, Watanabe L. Pulp chamber temperature changes with visible light cured composites in vitro. *Dent Mater* 1990; 6: 99-102.
- Jung H, Friedl K, Hiller K, Furch H, Bernhart S, Schmalz G. Polymerization efficiency of different photocuring units through ceramic discs. *Oper Dent* 2006; 31(1): 68-77.
- Knezevic A, Tarle Z, Menga A, Sutalo J, Pichler G. Degree of conversion and temperature rise during polymerization of composite resin samples with blue diodes. *J Oral Rehabil* 2001; 28(6): 586-91.
- Abalos C, Jiménez A, Hernández J, Jiménez E. Comportamiento de la intensidad de la luz en las lámparas halógenas a través de la resina compuesta. *Dentum* 2004; 4(2): 44-9.
- Verslius A, Douglas WH, Sakaguchi RL. Thermal expansion coefficient of dental composites measured with strain gauges. *Dent Mater* 1996; 12: 190-4.
- Harris J, Jacobsen P, O'Doherty D. The effect of curing light intensity and test temperature on the dynamic mechanical properties of two polymer composites. *J Oral Rehabil* 1999; 26: 635-9.
- Manga R, Charlton D, Wakefield C. In vitro evaluation of a curing radiometer as a predictor of polymerization depth. *Gen Dent* 1995; 43: 241-3.
- Rueggeberg P, Jordan D. Effect of light-tip distance on polymerization of resin composite. *Int J Prosthodont* 1993; 6: 364-70.
- Price R, Murphy D, Derand T. Transmisión de energía lumínica a través de resina de composite polimerizada y dentina humana. *Quintessence* 2002; 15(5): 317-25.
- Schneider L, Consani S, Ogliaeri F, Correr A, Sobrinho L, Sinhoret, M. Effect of time and polymerization cycle on the degree of conversion of a resin composite. *Oper Dent* 2006; 31(4): 489-95.
- Hansen EK, Asmussen H. Reliability of three dental radiometers. *Scand J Dent Res* 1993; 101: 115-9.
- Tarle Z, Knezevic A, Demoli N, Menga A, Sutalo J, Unterbrink G, et al. Comparison of composite curing parameters: effects of light source and curing mode on conversion, temperature rise and polymerization shrinkage. *Oper Dent* 2006; 31(2): 219-26.
- Anusavice K. *Ciencia de los materiales dentales*. 10ª ed. México: McGraw-Hill; 1998.
- Roth F. *Los composites*. Barcelona: Editorial Masson; 1994. p. 7-8.
- Ogunyinka A, Palin W, Shortall A, Marquis P. Photoinitiation chemistry affects light transmission and degree of conversion of curing experimental dental resin composites. *Dent Mater* 2007; 23: 807-13.
- Chu-Chen Y, Ferracane J, Prah S. Quantum yield conversion of the photoinitiator camphorquinone. *Dent Mater* 2007; 23: 655-64.
- Neumann M, Schmitt C, Ferreira G, Correa I. The initiating radical yields and the efficiency of polymerization for various dental photoinitiators excited by different light curing units. *Dent Mater* 2006; 22: 576-84.
- Park Y, Chae K, Rawls H. Development of a new photoinitiation system for dental light-cure composite resins. *Dent Mater* 1999; 15: 120-7.
- Wiggins K, Hartung M, Althoff, Wastian C, Mitra S. Curing performance of a new-generation light-emitting diode dental curing unit. *JADA* 2004; 134: 1471-9.
- Usumez A, Ozturk N, Ozturk B. Two-year color changes of light-cured composites: influence of different light-curing units. *Oper Dent* 2005; 30(5): 655-60.
- Macchi R. *Materiales dentales*. 3ª ed. Argentina: Panamericana; 2000.
- Bennet A, Watts D. Performance of two blue light-emitting-diode dental light curing units when distance and irradiation-time. *Dent Mater* 2004; 20: 72-9.
- Miyazaki M, Ichiishi Y, Kondo M, Onose H, Moore B. Evaluation of curing lights used in private dental offices. *Oper Dent* 1998; 23: 50-4.
- Hashimoto K, Inai N, Tagami J. Evaluation of the light intensity of high intensity light units. *Am J Dent* 2006; 19(3): 143-6.
- Álvarez C, Carrillo J, Calatayud J. Actualización en lámparas de fotopolimerización. *Gaceta Dental* 2007; 178: 127-40.
- Soares L, Liporoni P, Martin A. The effect of soft-start polymerization by second generation LEDs on the degree of conversion of resin composite. *Oper Dent* 2007; 32(2): 160-5.
- Aravamudhan K, Floyd C, Rakowski D, Flaim G, Dickens S, Eichmiller F, et al. Light-emitting diode curing light irradiance and polymerization of resin based composite. *JADA* 2006; 137: 213-23.

Update of different light curing units. A systematic review

A. J. MELARA MUNGUÍA, M. ARREGUI GAMBÚS, F. GUINOT JIMENO, S. SÁEZ MARTÍNEZ,
L. J. BELLET DALMAU

Pediatric Dentistry Department. Dentistry School. Universitat Internacional de Catalunya. Barcelona, Spain

RESUMEN

Al realizar preparaciones cavitarias o polimerizar materiales restauradores se genera un aumento de temperatura que puede resultar dañino para el tejido pulpar. Entre la bibliografía revisada, se observan muchos efectos dañinos durante el uso de lámparas de polimerización en el momento de llevar a cabo el fotocurado de materiales restauradores.

El propósito de esta revisión bibliográfica es analizar las diferentes unidades de fotocurado que hay hoy en día en el mercado, sus ventajas y desventajas, así como las propiedades generales de las mismas.

PALABRAS CLAVE: Lámparas halógenas. Lámparas de arco de plasma. Lámparas LED. Canforoquinonas. Radiómetro digital.

ABSTRACT

Cavity preparation or polymerization of restorative materials produces increase of the temperature that can disturb or even damage the pulp tissue. Investigating this subject we can observe lots of damaging effects using these polymerized curing lights at the moment of photocuring of restorative materials.

The purpose of this literal review is to analyze the different kinds of photopolymerized curing lights that we can currently meet in the market, its advantages, disadvantages; as well as general properties of the curing units.

KEY WORDS: Curing units. Conventional tungsten halogen light. Plasma arc curing light. Light emitting diode. Camphorquinone. Radiometers.

INTRODUCTION

The harmful effects from temperature rises during restorative procedures for pulp tissue has been, and continues to be, a cause of concern in Dentistry (1-3). The preparation of cavities and the polymerization of bases and resin composites, can result in cavity floor temperature rises, leading indirectly to an increase in intrapulp temperature (4).

This rise, as mentioned in the literature, is harmful to the pulp, and the effect will depend on the degree of heat from the photopolymerization lamp (3).

Zach and Cohen (5) carried out an *in vitro* study using teeth extracted from monkeys of the *Macaco Rhesus* species. A soldering iron was applied to the tooth surfaces so that a temperature rise was produced.

They concluded that this resulted in pulpal necrosis of 15% when temperatures of 5.5 °C were applied, and

that in 60% of cases the pulp did not return to its normal state after an increase in temperature of 11 °C. The results of this study should be interpreted with caution, as temperature changes were not monitored after removal of the soldering iron.

However Meredith et al. pointed out in 1984 (6) variations in results after *in vivo* studies, as the presence of blood and other fluids can mitigate the heat potential generated in the dental pulp. In similar studies, such as the one carried out by Hanning and Bott in 1999 (2) and Lloyd et al. in 1986 (7) it was concluded that blood fluid circulation within the dentine tubules and periodontal tissue significantly contributed to a reduction in the heat generated after photopolymerization of the resin.

There are various studies that show how heat emitted during the polymerization of composite using photopolymerization lamps, causes a rise in intrapulp temperature, which proves to be harmful to the pulp. In

order to measure the heat generated, differential thermal analysis (DTA) was used in which the temperature levels produced by dental materials were measured once they had been put under a light source. Of these studies, that of Bennet et al. (8) in 1984 should be highlighted, as DTA was used for measuring temperature increases in the pulp chambers of extracted upper central incisors. However McCabe in 1985 (9) modified the procedure in such a way that only the light source was used as an initiator. Once the reaction in the resin had been activated, the stimulus was removed and the effect produced in the composite was measured.

In 1988 Matsutani (10) measured the temperature rises generated in different composite resins on applying various light sources for specific exposure times.

It is therefore considered that temperature rises produced through exothermic reaction, as a result of the polymerization of the material, turn out to be more harmful the longer the exposure time and depending on material thickness (6).

In 1997 Castelnuovo and Tjan (11) studied heat rises during the manufacture of provisional resinous crowns. The results showed that the amount of heat generated during polymerization, and the transmission of this to the pulp chamber, is harmful to pulp tissue, and particularly to odontoblastic cells. In the study of both Hartanto et al. in 1990 (12), and that of Ozturk et al. in 2004 (13), it is pointed out that high temperatures are generated during resin composite polymerization that produce adverse effects on dental pulp.

It should be taken into consideration, from the biological point of view, that in order to avoid the adverse effects of heat transmission, the composite resin should be placed in the cavity in increasing layers of two millimeters and that these should be polymerized with moderate light intensity. Large amounts of material should be avoided together with excessive light intensity (10). Another consideration is the one established by authors such as Matsutani and Goodis who confirmed that resin itself has an influence that is directly proportional to temperature increase (10,14). Moreover, Jung et al. in 2006 (15) established that an increase in the thickness of the material had a negative effect on polymerization depth and hardness in the various degrees of intensity used in the study.

The objective of this literature review is to analyze the various existing studies on heat generated by polymerization lamps when photocuring restoration materials. And also to describe the existing cure units that are currently in the market and their main advantages and disadvantages.

FACTORS DETERMINING POLYMERIZATION

There are three fundamental factors for successfully photopolymerizing restoration material: radiation intensity, wavelength and exposure time (16).

According to Abalos et al. in 2004 (17) the intensity of the light from the polymerization lamp is a factor that is typically unknown and that should be taken into account for correct polymerization of restorative materials. The degree of conversion is the parameter that

determines the final physical, mechanical and biological properties of the polymerizable material when the light source is applied. Knowing the intensity of the magnitude is very important. Thus, with low intensity, a low degree of conversion is produced and the final mechanical properties of the restoration are insufficient, which will lead to mechanical failure. Similarly, with high intensity, undesirable tension transmission in the tooth-material interface may arise, with possible adhesion failure which would result in: microfiltration, hypersensitivity, discoloring and/or marginal caries.

The quantity of energy given off by the lamp is defined as the product of the intensity by exposure time. Radiation is displaced in the form of waves that, on passing through the air or solid translucent objects, start losing intensity. Therefore, the quantity of light energy received by a photopolymerizable composite is related to the maximum hardness and degree of conversion of each resin.

In 1996 Verslius (18) demonstrated that the microhardness of the composite used in the studio diminished as from the moment in which the resin received less than 50 mW/cm² of light energy within a 60 second period. In vitro experiments have demonstrated that a lower light intensity than 100 mW/cm² can affect compressive resistance negatively at the amelodentinal junction in composite thicknesses of 3.25 mm. Other authors such as Harris et al. (19) considered in 1999 that intensities of more than 180 mW/cm² were necessary in order to correctly polymerize composites with more than a 2 mm thickness. However, the manufacturers of the polymerization lamp Demetron® suggest that intensities of over 300 mW/cm² are required for polymerizing composite increases of up to 3 mm thickness.

Authors such as Manga in 1995 (20) showed that intensities of at least 600 mW/cm² were required for polymerizing composite with a 2 mm depth. In 1993 Rueggeber (21) recommended that the light source be a minimum of 400 mW/cm² for polymerizing restoration material (Table I).

TABLE I
INTENSITIES RECOMMENDED FOR
PHOTOPOLYMERIZATION OF COMPOSITES

<i>Studies published</i>	<i>Recommended intensities</i>	<i>Composite resin used</i>
Rueggeber et al. 1994 (21)	400 mW/cm ²	Siluxplus® (microfill) P50® (hybrid)
Manga et al. 1995 (20)	600 mW/cm ²	XRV Herculite enamel® A3 (microhybrid)
Abalos et al. 2004 (17)	300-800 mW/cm ²	Tetric Ceram® A3 (microhybrid)
Rueggeber et al. 1994 (21)	>300 mW/cm ²	Non-specific

In a study carried out by Abalos et al. in 2004 (17) it was shown that photopolymerization lights that used an

output intensity of between 300 and 800 mW/cm², for A3 color of the Tetric Ceram[®] resin, reached depths of 4.5 to 5.5 mm.

Another factor that should be taken into account is the distance between the light guide and the composite. It has been demonstrated that when the distance between the light and the obturation material is increased, the intensity of photopolymerization and the penetrability of the photon in the activation process is reduced. It has been observed that there are other factors such as the thickness of the optic canal and the inclination angle that will also influence the success of the polymerization (21).

The study by Price et al. in 2002 (22) concluded that on using a turbo light guide (with a 13 mm diameter entry aperture) compared with the 8 mm entry aperture of the standard light guide, there was an increase in light energy of approximately 42% that produced the optimum composite polymerization.

It was also observed that the energy transmitted through seven different resins, was reduced exponentially as the thickness of the materials increased. Similar results were observed in the studies carried out by Mat-sutani in 1988 and Goodis in 1990 (10,14).

Among the latest factors influencing polymerization success, is the post-cure effect on composite resin. When resin is exposed to a certain wavelength and intensity, composite will undergo a series of reactions, stimulating free radicals that will result in polymerization reaction and later hardening of the material. It can thus be established that with greater degrees of conversion, the final physical, mechanical and biological properties of the composites will be appropriate (23,24). To conclude, post-curing will depend on the quantity of the free radicals generated when radiation is applied, the temperature stored and polymerase chain reaction. Schneider as well as Tarle et al. (23,25) in 2006 concluded that the degree of conversion and post-cure of composite depends on the type of photoactivation applied.

CAMPHORQUINONES

The first photoactivation systems that used ultraviolet light (UV) were made up of benzene methyl ether. Currently, the use of this type of light has disappeared, and visible light with a greater wave length (near to 450 nm), that gives better results and that does not have the photosensitivity effects typical of UV, are being used (26,27) (Fig. 1).

The photopolymerization mechanism is based on the use of luminous photons that guide the energy, using photo-activators, which because of the radiation effect, produce free radicals that are able to act on the monomer, leading to a chain reaction (27).

Most photoinitiators are made up of two elements: the first element is the photoinitiator itself, which directly absorbs the light that has been applied, and the second is the co-initiator, which interacts with the activated initiator. Once this interaction has taken place, free radicals are generated and a polymerization reaction is triggered (28).

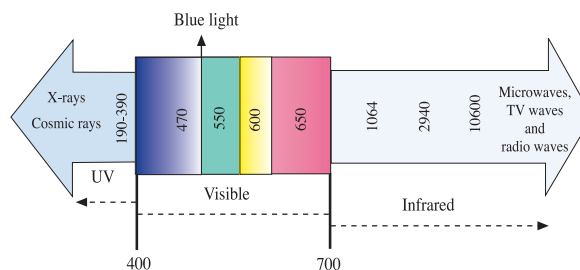


Fig. 1. Electromagnetic spectrum (nanometers).

The photoinitiator that is used most commonly in dental resins is camphorquinone, a di-2,3-diketo-1, 7, 7-trimethylnorcamphane. It has an absorption range of between 400 and 500 nm, and a maximum absorption peak of 470 nm. It requires a tertiary aliphatic amine, which acts as a reducing agent and is usually a dimethyl-amino-ethyl-methacrylate (DMAEMA); the interaction of the camphorquinone with the amine will lead to the polymerization being efficient (28,29).

In addition to the camphoroquinones, there are other types of photoinitiators such as the 1-phenyl-1,2-propanedione (PPD) and benzyl (BZ). The maximum absorption peak of PPD is of 393 nm and of BZ 385 nm. Unlike camphorquinones, the absorption peak in these compounds is close to the ultraviolet region and it extends slightly to the area of visible light. Therefore, the generation of free radicals of these compounds is insufficient when LED lamps are used, and the wavelengths (430-480) are not intense enough to activate them. Moreover, if resins are used that contain this type of photoinitiator, the use of halogen lamps is recommended, as these emit wavelengths over a wider range (400-500 nm) (28,30,31).

Not all the photons applied to the resins are absorbed by the photoinitiators. There should be an optimal relationship between the light emission spectrum by the cure units and the type of initiator that will trigger the polymerization reaction. In this sense, the chemical properties of the photoinitiator are fundamental for achieving satisfactory mechanical and physical properties of the polymers. Controlling the light intensity of the device is very important in order to determine total applicable light, which is defined as the light emitted by a curing unit that is absorbed by the photoinitiator (28,29,32).

There are curves for marking the behavior of photoinitiators once these have been activated by photopolymerization lamps. For example, with regard to the relation of the curve of the camphorquinones (CPQ) and the wavelength that the different types of lamps use, it has been said that halogen lamps possess wavelength of between 400 and 500 nm. A large part of the light spectrum of halogen lamps (conventional and high intensity) extends and is out of the CPQ curve. However, LED type lights have wavelengths that are between 430-480 nm, which reach the central peak of light absorption by the camphorquinones, where 95% of the photons are emitted (15,32) (Fig. 2).

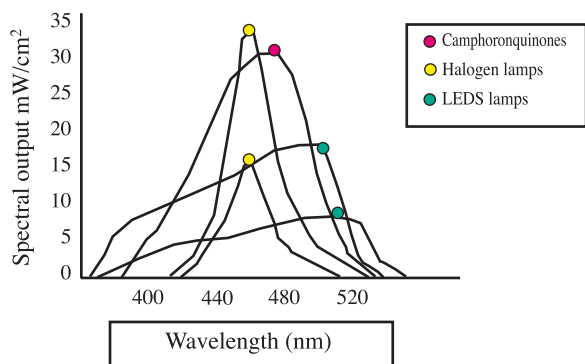


Fig. 2. Behavior of lamps with regard to camphoroquinone curve.

HALOGEN LAMPS

The lamps that are currently most used in dental consultation rooms are halogen lamps, due mainly to their low cost. Of the principles behind the working mechanisms, their operative capacity should be pointed out, which has an intensity of between 400 and 800 mW/cm², in order to carry out the polymerization of the material in the space of 40 seconds (32).

Being familiar with the parts that make up the halogen lamp is of special interest and these are described here (32-34) (Fig. 3):




Fig. 3. Components of conventional halogen lamps.

—*Halogen bulb*: this contains a tungsten filament that produces energy on heating up. When heated to a temperature of approximately 3,000 kelvin it becomes incandescent emitting electromagnetic radiation in the form of visible light, which also generates a large quantity of infrared radiation.

—*Filters*: these are necessary for emitting just the region of blue color within the visible light spectrum. Its function is to absorb all the wave lengths of the spectrum, except those corresponding to blue light.

—*Ventilation systems*: placed near the bulb generating the light, this avoids any overheating, and it permits using a high powered bulb to produce a suitable amount of radiation.

—*Light conduction system*: the light is led through an optic system that can be flexible or rigid. The rigid type system is preferable as the integrity of the optic components is maintained better over time.

Among the main disadvantages of halogen lamps the following should be pointed out:

—Halogen bulbs have a short life span (40-100 hours), as they waste due to use (35).

In 1998 Miyazaki et al. (36) evaluated the operative-ness of halogen lights when used in private practice. The study was carried out in 1995 using the Visilux 2 (3M) lamp as the control lamp. This curing unit was new when the study was carried out and the intensity of the initial light was registered. Ten lamps were selected of the same brand as the control lamp, which had been acquired by dentists between 1989 and 1993. The bulbs, filters and guides of the lights were replaced by new ones, and the new intensities generated after the substitution were measured. The power of the lamps increased by 36% when only the bulb of the lamp was changed; and by 157.7% when the filter was replaced, and by 46% when only the guide of the light was changed. Increases of 322.7% were observed when the three elements were replaced at the same time.

—The light filters waste over time due to their proximity to the halogen bulb, which reduces the efficiency of the lamp's strength.

—They are somewhat bothersome for dentists as an energy cable is needed for them to work.

In 2004 Benett and Watts (35), demonstrated that the conventional halogen lamp has a greater polymerization depth, compared with LED lamps. The success of the polymerization is influenced by the distance between the sample specimen and light source. At a distance of 8 mm, with a radiation period of 20 seconds, the depth of cure of two LED lamps was of 1.7 and 2.3 mm respectively. However, with conventional halogen lamps this was of 2.6 mm. The results show that the maximum polymerization depth is achieved when the point of the lamp is nearest the composite. At a distance of 0 mm, the LED1 lamp had a depth of 2.7 mm; the LED2 lamp of 3.1 mm lamp and the conventional halogen lamp of 3.4 mm. The authors recommend that when a light guide is made with a tip of a smaller diameter, a greater depth of cure can be achieved within the cavity, as the deepest parts of the restoration material receive the greatest irradiance. The term lesser diameter of the light tip should not be confused with what is the guide to the turbo light as the latter refers to the entry aperture of the light.

PLASMA ARC LAMP

These were designed for increasing the polymerization intensity of the composite, to intensities of approximately 1,800 mW/cm², reducing polymerization time. The action mechanism is started when high voltage is applied between to electrodes, producing an arc of light between them (33).

With regard to the time required for obtaining polymerization, the composites with a high filling content were polymerized in 10 seconds; by contrast those that

had a lower filling quantity and were of a clearer tone, took 5 seconds (32). In 2002 Hashimoto et al. (37) carried out a study with a plasma arc lamp that had an intensity of 1,800 mW/cm² for polymerizing composite in 6 seconds. In this way it had similar properties to those obtained by conventional halogen lamps in a time of 40 seconds.

The main disadvantage of these lamps is the increase in heat caused by irradiation of high intensity that has negative effects on the composite, such as rapid contraction, which compromises the restoration margins, and also produces pulp lesions (13,32).

In a study carried out in 2004 by Ozturk et al. (13) temperature increases were calculated on photopolymerizing the adhesive and composite with a plasma arc lamp. The temperatures registered in the study were: for the adhesive system between 2.12-5.16 °C and for the composite 2.16-3.75 °C. However, on comparing the previous temperatures with those registered with conventional halogen lamps, values of 1.27-2.83 °C were observed for adhesive and 1.86- 2.85 °C were observed for resin. In this same study LED lamps were compared in which the results of lower temperatures were observed (1.10-2.08 °C for the adhesive system and 1.13 -2.59 °C for the resin system).

The maximum increase in the temperature produced by the plasma arc lamp on photopolymerizing the adhesive system was 5.16 °C. This value was within the physiological limits of the pulp established in the study by Zach and Cohen in 1965 which concluded that similar or superior values of 5.5 °C cause pulp necrosis (5,13).

LED LAMPS (LIGHT EMITTING DIODE)

These lamps were introduced into the market in 1995, with the objective of polymerizing certain dental materials. Their main advantage is due to the cure times that are much lower than those of conventional halogen lamps, and that have an intensity of approximately 400 mW/cm² (35) (Fig. 4).

It should be kept in mind that light generation is produced by means of semiconductors composed principally of gallium nitrate that emits blue light and that is

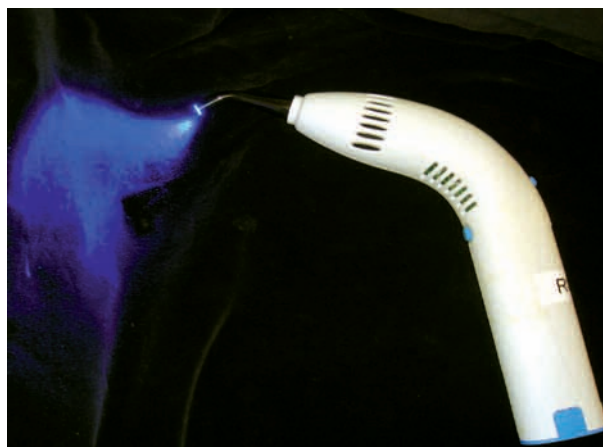

Fig. 4. LED lamp.

responsible for these types of lamps being efficient. The voltage is applied through the unions that exists between both semiconductors (n-doped and p-doped) giving rise to a specific wavelength (430-480 nm).

LEDs are semiconductor supplements of the n-p type that are made up of two conductive layers, one with n-doped electrons and another with P type holes. When a small amount of current is applied to the terminals, the electrons are injected from the “n” region to the “p” region and vice versa. In this way the holes (layer without electrodes) and electrons will unify and emit photons that are of the same wave length. This type of recombinant radiation forms the basis of the light emitted by means of diodes and constitutes the principal reason for only blue light being emitted.

The color of LED light is characteristic and is determined by the composition of the semiconductors. These in turn are characterized by the so-called band separation. In LEDs, this separation is used directly for producing light. When the electrons pass from a level with maximum energy to another lesser level, the exact difference of energy of the separation band is emitted in the form of a photon. This light has a narrow spectral distribution, that is to say, it only acts in the desired wavelengths (38).

Among the main advantages of this type of lamp are its life expectancy which is longer than 10,000 hours, with minimum performance wear. Other advantages are: not requiring filters for producing the blue light spectrum, or ventilators to cool the lights, they also have vibration resistance, weigh very little and are wireless (13,33).

Recently new high intensity LED lamps have appeared on the market that are aimed at reducing cure times. These types of LED lamps only use one high intensity LED compared with the first generation that used 19 LEDs of blue light. With regard to the previous ones, the intensity is of 1,000 mW/cm² and, as a result of its low weight (220 grams), it has ergonomic advantages (32).

In 2004 Wiggins et al. (32) carried out a study for comparing the effectiveness of a second generation LED lamp (HP LED), with a first generation lamp, a conventional halogen lamp and a high intensity lamp. Among the factors that were taken into account in the study, the following should be pointed out: depth of cure on three materials, adhesion to the hard tissues of the teeth and temperature rise.

These authors concluded that the efficiency of the cure with HP LED was similar to that produced by the other three types of lamps. However, the main difference that should be highlighted is the time used in the polymerization process, which was half of that of LED and conventional halogen lamps. Another conclusion reached was that the polymerization temperature reached in the composite with the conventional LED lamp and with the high intensity lamp, was lower than with the halogen lamp.

In 2007 in another study carried out by Soares et al. (39) it was concluded that on polymerizing the resins of the second generation LED lamps, using a soft and normal photocuring intensity, high values were reached in the degree of conversion when compared with LED

lamps, thus reducing the risk of microfiltration, deterioration of the organic matrix of the resin and recurring caries (39).

Lastly, the study by Aravamudhan in 2006 (40), consisting in a revision of the literature, concludes that six of the seven LED lamps evaluated, had a similar performance with regard to depth of cure, degree of conversion, hardness and temperature when compared to a conventional halogen lamp (13).

The main disadvantage of LED lamps is that they possess a narrow emission spectrum, that is to say they only polymerize certain materials. Many photopolymerizable resins have reaction co-initiators instead of camphoroquinones and the wavelengths of these types of lamps are insufficient for triggering a polymerization reaction (38).

DIGITAL RADIOMETERS

We currently know the emission intensity of a lamp due to the use of radiometers. There should be coherence between a polymerization lamp and its own radiometer in order to avoid erroneous results with regard to intensity. If used properly there will be a good correlation between the intensities of the lights and the measurement carried out by the radiometer in the dental consultation room (17).

In 2004 Abalos et al. (17) carried out a revision of the literature with regard to the correct intensity of photopolymerization lamps on resin composites. Among the factors that should be taken into consideration in order to avoid lower light intensities are: breaking of the internal structure of the cables, years of use of the lamp and dirt in the nozzle.

It is impossible for the dentist to determine visually the intensity of the light and to evaluate the best polymerization range. It should therefore be taken into account that the surface hardness of the polymerized material is not a reliable criteria, as the curing of the restoration material surface may hide resin that has not been polymerized sufficiently in the deeper part of the cavity preparation.

For this reason radiometers appeared on the market, as their function is to measure the light intensity of the

cure units and to evaluate if they are in the best conditions for producing proper polymerization.

In 1993 Hansen et al. (24) described the different digital radiometers that exist on the market and their use. Among the radiometers described the following stand out: the CL-tester (Sweden), Demetron Curing Radiometer Model (USA), Sure Cure Tester (USA).

The CL-tester radiometer is of particular interest, as it measures only the wavelength, in which the polymerization lamp is effective. This radiometer possess 10 diodes: 3 red, 4 yellow, 3 green that indicate the intensity state of the lamps. The red light indicates that the intensity of the light is insufficient for carrying out polymerization; the yellow light indicates sufficient intensity for carrying out a curing reaction, and the green that the intensity of the lamp is good to very good.

The Demetron® 100 radiometer measures light intensity on a scale of 0 to 1,000 mW/cm². The photopolymerization lamp does not need to be used if the radiometer indicates an intensity lower than 200 mW/cm². With values of between 200 and 300 mW/cm², the manufacturer recommends an increase in curing period. However, with an intensity of around 300 mW/cm² the energy is sufficient for polymerizing the material to depths of over 3mm. The Sure Cure Test measures power on a scale of 0-99, and it determines if lamp function is high, medium or low.

In the study carried out by these last investigators, a conclusion was reached in that, of the three apparatuses used, not one was completely reliable. However, they are useful tools for monitoring the power of polymerization lamps providing the radiometer and cure unit are perfectly calibrated (25).

CONCLUSIONS

1. LED type lights have been shown to have better properties when compared with halogen lights. The former are low weight, ergonomic and wireless.
2. The peak energy of LED lamps within the spectrum confirms that the energy released is more efficient (460 and 490 nm) for activating camphoroquinones when compared with conventional halogen lamps.

Actualización en Odontopediatría 2007

N. GALOFRÉ KESSLER, E. ESPASA SUÁREZ DE DEZA, C. POIRIER ALDEA, A. M. MARTÍN DURBAN, Y. GONZÁLEZ CHOPITE, J. R. BOJ QUESADA

Facultad de Odontología. Universidad de Barcelona. L'Hospitalet de Llobregat, Barcelona

RESUMEN

En el presente trabajo se analizan las publicaciones relacionadas con la odontopediatría aparecidas durante el año 2007. Debido a la gran cantidad de artículos publicados, estos se han distribuido en cinco apartados: 1) control de conducta; 2) pulpa; 3) operatoria dental; 4) traumatismos; y 5) miscelánea.

PALABRAS CLAVE: Control de conducta. Pulpa. Operatoria dental. Traumatismos. Miscelánea.

ABSTRACT

In the present paper we review significant papers published in 2007. Due to the great amount of articles published we have divided the paper into five parts: 1) behaviour management; 2) pulp; 3) operative dentistry; 4) traumatisms; and 5) others.

KEY WORDS: Behaviour management. Pulp. Operative dentistry. Traumatisms. Others.

CONTROL DE LA CONDUCTA

El tratamiento odontológico de los niños con problemas de conducta está basado en la presunción de que sus dificultades están causadas por la fobia al dentista, pero no siempre es así.

En un estudio conducido por Arnrup y cols. (1) en Suecia sobre la reactividad temperamental y la emotividad negativa de niños no colaboradores remitidos a un odontopediatra y comparados con niños tratados por un dentista general, se concluyó que los niños no colaboradores eran temperamentales y mostraban altos niveles de ansiedad y miedo dental, así como alteraciones emocionales en la personalidad y reacciones de emotividad negativa. Estas alteraciones, según los autores, pueden ser determinantes en el momento de predecir los problemas de manejo de conducta.

Cuando los problemas en el manejo de la conducta son debidos a una enfermedad o a un trastorno del com-

portamiento, se deben conocer las pautas más idóneas para lograr el éxito del tratamiento. En el caso de niños con trastorno por déficit de la atención e hiperactividad las publicaciones recientes reflejan un posible aumento en la incidencia de casos pero también un mayor conocimiento del tema por parte de los profesionales aunque hace falta desarrollar guías de actuación enfocadas a esta población en particular (2).

Los niños autistas también representan un reto en el momento de necesitar tratamiento odontológico, por lo que muchos de ellos deben ser tratados bajo sedación o anestesia general. Marshall y cols. (3) evaluaron los posibles predictores de colaboración durante las citas al dentista de niños autistas, estableciendo que algunas actitudes y/o actividades previamente adquiridas por estos pacientes, como el control de los esfínteres, actitud durante el corte de pelo, logros académicos y desarrollo del lenguaje, pueden dar al odontopediatra una idea del tipo de colaboración que podría prestar el paciente.

Algunos factores de tipo socioeconómico pueden intervenir en el desarrollo de una conducta disruptiva en el dentista. En su estudio, Gustafsson y cols. (4) refieren

que muchos de los niños derivados al odontopediatría por problemas de conducta provienen de familias de bajos recursos, monoparentales, con pocas actividades de ocio y con malas interacciones sociales, ocasionalmente familias bajo la tutela de instituciones sociales gubernamentales. Por ello, dichos factores deben ser considerados en la realización de estudios para evaluar la ansiedad, el miedo dental y los problemas de manejo de conducta, como también lo señalan Klingberg y Broberg (5) en su estudio.

Además, las relaciones del niño con sus padres y con el dentista general pueden ser factores determinantes en el momento de referir un niño a la consulta del odontopediatra. Si el niño no puede ser controlado por sus padres entonces tendrá mayores problemas para ser manejado por una figura de autoridad, en este caso, el dentista (6).

Tratar a un niño poco colaborador e incontrolable puede ser incómodo para todas las partes involucradas. Muchas veces el dentista agota todos los recursos tradicionales en niños que necesitan más que la técnica "decir, mostrar y hacer" y es en estos niños donde la intervención farmacológica se hace imperativa.

La eficacia de los medicamentos utilizados en la sedación está siempre en estudio y se ha demostrado que gracias a ellos se puede finalizar con éxito el tratamiento pautado con el menor riesgo para el paciente; pero muchas veces el tratamiento ambulatorio es insuficiente y se debe considerar la anestesia general como último recurso. Algunos profesionales se decantan por el uso de la sedación intravenosa, que aunque es menos utilizada, continúa siendo un método válido para el tratamiento hospitalario de pacientes en Odontopediatría. Rai y cols. (7) en su estudio, recomiendan el uso de ketamina, que no sólo produjo buenos niveles de sedación, sino que también fue superior a otros agentes sedativos (midazolam y propofol) en la reducción del llanto y de los movimientos del niño durante el tratamiento.

La anestesia general es una muy buena opción para el tratamiento de pacientes pediátricos no colaboradores y con mucha patología dental. Esta técnica continúa presentando serios problemas en el seguimiento de los pacientes, tal y como concluyeron Jamieson y Vargas (8) en su estudio, puesto que muy pocos pacientes acudieron a las visitas de control postoperatorio y aquellos que sí volvían a los seguimientos presentaban lesiones recurrentes.

PULPA

Los trabajos realizados en lo referente a los tratamientos pulpares se centran en los materiales a utilizar en los diferentes procedimientos.

El recubrimiento pulpar es el tratamiento considerado como el límite entre el tratamiento conservador y el endodóntico. El mantenimiento de la vitalidad de los dientes mejora el pronóstico desde el punto de vista biomecánico y estético, por esto la justificación de buscar nuevas técnicas y tecnologías en este campo. Los trabajos más recientes demuestran un alto porcentaje de éxito de este tratamiento realizado en dientes afectados por

un traumatismo, en los que la contaminación bacteriana es menor que en molares afectados de caries extensas, así como resultados más predecibles cuando se usa el láser en lugar de las técnicas convencionales mediante hidróxido de calcio. Olivi y cols. (9) comprobaron la efectividad de la tecnología láser combinada con la aplicación de una base de hidróxido de calcio en molares permanentes afectados de caries extensas, y contrariamente a las recomendaciones tradicionales, han sugerido utilizar este tratamiento en pacientes adultos, cuando siempre se ha limitado a pacientes jóvenes. El estudio se realizó en 34 pacientes con edades comprendidas entre los 11 y los 18 años, divididos en tres grupos. En el primero se utilizó el material rotatorio convencional y una base de hidróxido de calcio, en el segundo se utilizó el láser Er,Cr:YSGG con una base de hidróxido de calcio, y en el tercero el láser de Erbium:YAG con una base de hidróxido de calcio. Como grupo control se utilizaron 30 pacientes adultos con edades comprendidas entre los 19 y 40 años tratados con los mismos métodos. Se realizaron controles al mes, a los 3, 6, 9, 12 meses, a los 2 y a los 4 años postratamiento, demostrando que la tecnología láser es efectiva, mejorando el éxito de los recubrimientos pulpares realizados en dientes afectados por caries extensas, por exposiciones pulpares accidentales, o por contaminación superficial del tejido pulpar por su capacidad desinfectante, coagulante y bioestimulante, incluso en pacientes adultos. El láser de Erbium parece más adecuado para la preparación de cavidades complejas, aunque el tiempo de trabajo sea ligeramente mayor.

En dentición temporal el recubrimiento pulpar es un tratamiento en controversia; de acuerdo a la guía de la Academia Americana de Odontopediatría (AAPD) la protección pulpar directa estaría indicada en la dentición temporal cuando se produce una pequeña exposición pulpar, mecánica o traumática, y cuando las condiciones para una respuesta favorable sean óptimas, sin embargo la mayor susceptibilidad a que aparezcan reabsorciones internas ha llevado a muchos clínicos a realizar pulpotomías en lugar de este tratamiento más conservador.

Recientemente, el uso de sistemas adhesivos ha ganado interés como agentes en la protección pulpar directa dada su capacidad de formar una capa híbrida que une íntimamente la resina con la dentina. Se trata de conseguir un sellado hermético de la exposición pulpar para protegerla de la filtración bacteriana, aspecto mucho más crítico que el material utilizado para el recubrimiento.

Demir y Çehreli (10) evaluaron la respuesta clínica y radiológica de molares temporales tratados mediante una protección pulpar directa con hidróxido de calcio y con diferentes sistemas adhesivos tras controlar la hemorragia con hipoclorito sódico al 1,25%. Para ello utilizaron 100 molares temporales distribuidos en 5 grupos, en uno utilizaron hidróxido de calcio, en el segundo sistema adhesivo a base de acetona, en el tercero un acondicionador sin aclarado seguido de una capa de adhesivo, en el cuarto un sistema de grabado con ácido ortofosfórico al 36% y una capa de adhesivo, y en el quinto un sistema autograbante. Las piezas se controlaron clínica y radiológicamente durante 24 meses. Tras este periodo de tiempo los grupos 1 y 2 se consideraron

los más exitosos, ya que no presentaban ningún signo clínico ni radiológico de fallo. El éxito de la protección pulpar directa no sólo puede atribuirse al control de la hemorragia, debe utilizarse un material absolutamente biocompatible sobre la exposición. Dadas las propiedades vasodilatadoras de los monómeros del adhesivo, se recomienda no aplicar el adhesivo directamente sobre la exposición pulpar, o controlar la hemorragia de manera que no pueda reactivarse al aplicar el adhesivo, siendo el hipoclorito sódico la mejor alternativa para controlar la hemorragia.

El recubrimiento pulpar indirecto se define como el procedimiento en el que se elimina el tejido no remineralizable dejando una fina capa de caries en el suelo de la cavidad evitando así la posibilidad de exposición pulpar. En estas circunstancias las bacterias residuales quedan aisladas del aporte de nutrientes, dejan de proliferar y mueren.

Este procedimiento está indicado en dientes que no presentan signos de patología pulpar irreversible, y consiste en la aplicación de una capa de un material bacteriostático/bactericida, sobre la dentina careada para inducir la remineralización y proteger la pulpa.

Franzon y cols. (11) evaluaron los cambios clínicos y radiográficos en dientes primarios tratados mediante protección pulpar indirecta usando hidróxido de calcio o un material inerte (gutapercha) como base. Para ello utilizaron 39 molares temporales con caries profundas, pero sin signos preoperatorios de pulpitis irreversible, y se dividieron en dos grupos según el material que se utilizó para proteger el complejo dentino-pulpar. Tras 36 meses, los resultados mostraron una elevada tasa de éxito de este tratamiento en la dentición temporal, no mostrando diferencias estadísticamente significativas entre ambos grupos, concluyendo que el éxito de este tratamiento no dependería tanto del material utilizado, sino de un correcto diagnóstico y de un buen sellado marginal de la restauración adhesiva.

La pulpotomía es uno de los procedimientos conservadores más comunes en Odontopediatría, y en el que se elimina la pulpa coronal inflamada preservando la vitalidad de la pulpa radicular remanente. La agencia internacional de investigación contra el cáncer (IARC) ha clasificado el formaldehído, principal material utilizado en las pulpotomías, como carcinogénico en los humanos (12-14).

Cortés y cols. (13) realizaron un estudio para determinar si existe riesgo de que aparezcan lesiones hepáticas tras el uso del formocresol en las pulpotomías. El objetivo del trabajo era analizar la toxicidad sistémica a dosis terapéuticas de este fármaco evaluando cambios histológicos y bioquímicos tras la administración de formaldehído intravenoso en ratas en cantidades equivalentes a la cantidad utilizada en la realización de 10, 20, y 100 pulpotomías. En un grupo control se administró suero fisiológico. A las 12 y a las 24 horas de haber iniciado el estudio se tomaron muestras de sangre de la vena caudal de las ratas, y tras la última extracción se sacrificaron los animales tomando muestras de tejido hepático para el análisis histológico. Los resultados demostraron que dosis elevadas de formocresol administradas en una sola sesión, dosis mucho más elevadas de la utilizadas normalmente en clínica, no producían

signos de toxicidad hepática; el examen histológico mostró que no se producía daño sobre el tejido hepático, sin signos inflamatorios o necróticos en las muestras estudiadas, y el estudio bioquímico determinó que no existían diferencias estadísticamente significativas en los niveles de transaminasas entre los diferentes grupos estudiados.

Hingston y cols. (14) realizaron un cuestionario entre el personal del servicio de atención dental comunitario de Gales para examinar las actitudes de los profesionales en relación a la práctica de las pulpotomías en molares temporales. El cuestionario fue respondido por 79 profesionales, de los cuales 65 realizaban esta técnica en los molares temporales. Los agentes más utilizados fueron el formocresol, el paraformaldehído y el sulfato férrico; 17 profesionales se habían planteado cambiar la técnica utilizada. Sólo un profesional tomaba radiografías preoperatorias de forma rutinaria, y sólo tres tomaban radiografías de seguimiento. Cuarenta y cuatro usaban siempre anestesia local para realizar el tratamiento, y la amalgama fue el material restaurador usado con más frecuencia. El estudio demostró la necesidad de realizar más cursos de formación continuada entre los profesionales de Gales.

Sabbarini y cols. (15) en la búsqueda de alternativas al formocresol evaluaron el efecto histológico de un derivado de la matriz del esmalte, para ello utilizaron el Emdogain® en 10 caninos temporales que iban a ser extraídos por motivos ortodónticos. Al cabo de una semana, a las dos, y a los seis meses se extrajeron los dientes y se examinaron histológicamente para evaluar la respuesta de la pulpa al Emdogain® tras la realización de la pulpotomía. La superficie de la pulpa amputada de los caninos extraídos a la semana presentaba una fina y casi continua capa celular y, presentaban una congestión generalizada acompañada por un aumento en la angiogénesis. La mayoría de los caninos extraídos a las dos semanas presentaban pequeñas islas de tejido similar a la dentina en diferentes estadios de mineralización. En los dientes extraídos a los seis meses se observaban diferentes imágenes histológicas, la mayoría presentaban islas coalescentes de tejido similar a la dentina intentando formar un puente en la interfase entre el lugar de amputación del tejido pulpar coronal y la pulpa remanente. De estos resultados concluyeron que el Emdogain® ofrece resultados prometedores como material a utilizar en las pulpotomías de dientes temporales.

Otra alternativa al formocresol es el MTA, material que ofrece unos excelentes resultados, posee una alta capacidad selladora, un pH alcalino, una buena compatibilidad, endurece en presencia de humedad, y puede inducir la formación de hueso, cemento y dentina (16,17). Maroto y cols. (16) lo utilizaron en 69 molares temporales realizando controles cada 6 meses durante 42 meses de seguimiento. Tras este periodo ningún molar presentó signos patológicos clínica ni radiológicamente, tan sólo 1 molar presentó una reabsorción interna a los 42 meses del tratamiento, en el 84% de los casos se observó aposición de dentina reparativa con estenosis de los conductos radiculares, la formación de puentes dentinarios se observó en un 64% de los molares a los 24 meses y en el 83% a los 42 meses, demostrando que este material induce la formación de dentina

de manera más efectiva que el formocresol, el sulfato férrico o el glutaraldehído.

En dentición permanente las indicaciones del MTA incluyen la reparación de perforaciones y lesiones en la furca, en dientes inmaduros se usa en recubrimientos pulpares y apicogénesis, buscando que continúe la formación radicular y que se cierre el ápice, y en apicoformaciones (17,18).

Quideimat y cols. (17) compararon el éxito clínico de pulpotomías parciales realizadas en 64 molares permanentes restaurables y afectos de caries profundas, usando el clásico hidróxido de calcio o bien MTA. Tras la eliminación del tejido afecto de caries se eliminaron unos 2-4 mm del tejido pulpar superficial expuesto, controlando el sangrado y colocando una capa de hidróxido de calcio o de MTA gris. En ambos grupos se utilizó una capa de ionómero de vidrio fotopolimerizable cubriendo estos materiales y se reconstruyeron los molares. Se realizó un seguimiento a los 3, 6, 12 meses, y anualmente a partir del primer año. No se observaron diferencias estadísticamente significativas entre los grupos, los molares tratados con hidróxido de calcio presentaron una tasa de éxito del 91% y los tratados con MTA del 93%. Radiográficamente se observó una barrera de tejido duro en el 55% de los casos tratados con hidróxido de calcio, y en el 64 % de los tratados con MTA.

La pulpotomía cervical está indicada en casos de piezas asintomáticas que presentan una exposición pulpar mayor de 1 mm, bien por caries o por un traumatismo. McDonnell y Kinirons (18) presentan el caso de un paciente de 13 años que presentaba una caries extensa en el segundo molar inferior izquierdo con ápices abiertos. Se realizó una pulpotomía eliminando toda la pulpa inflamada y contaminada hasta la entrada de los conductos radiculares. Tras conseguir la hemostasia se aplicó una capa de hidróxido de calcio en la cámara pulpar, a nivel de la entrada de los conductos radiculares, y se restauró temporalmente con pasta de óxido de zinc eugenol. A los 26 meses el molar estaba asintomático, sin signos de infección o inflamación. Radiográficamente la raíz estaba formada, observándose una lámina dura continua a nivel apical, y los conductos radiculares parcialmente esclerosados.

La necrosis pulpar de un diente inmaduro puede implicar múltiples complicaciones. Las técnicas de instrumentación y desinfección usadas tradicionalmente en dientes maduros están limitadas por la anatomía de los dientes inmaduros. Estudios recientes muestran la posibilidad de conseguir una revascularización del sistema radicular en dientes inmaduros con lesiones traumáticas. La clave para el éxito de este procedimiento en dientes inmaduros necróticos pero no infectados parece estar en una correcta desinfección, esencial para crear un ambiente conductivo para la revascularización del sistema radicular. Existen varias combinaciones de antibióticos efectivos contra las bacterias encontradas habitualmente en canales radiculares no infectados, una de ellas es ciprofloxacino, metronidazol y cefaclor. Se espera que la aplicación de un protocolo de tratamiento usando esta combinación puede llevar a una situación parecida a la de dientes inmaduros avulsionados necróticos pero no infectados. Un prerrequisito para la rege-

neración de tejido es que los conductos radiculares estén libres de bacterias, pero hemos de tener una base sobre la que se desarrolle el nuevo tejido, para ello es necesaria la inducción de un coágulo con sus factores de crecimiento y diferenciación, que servirá como guía para la migración de células del área periapical.

Thibodeau y cols. (19) presentan el caso de un paciente de 9 años de edad que presentaba un incisivo central superior necrótico debido a un traumatismo sufrido dos años antes con fractura complicada de corona, y tratado aproximadamente 48 horas posteriores al traumatismo mediante una pulpotomía. Tras estos dos años el paciente acudió a la consulta con un absceso apical y necrosis pulpar. Se optó por intentar la revascularización de la pieza, el canal no se instrumentó del modo habitual, se optó por irrigar en abundancia con hipoclorito sódico al 1,25% y secar con puntas de papel. Se introdujo en el conducto radicular una crema que contenía a partes iguales metronidazol, ciprofloxacino y cefaclor, se dejó una bolita de algodón y se restauró con una pasta provisional. A las 11 semanas se retiró la combinación de antibiótico irrigando abundantemente con hipoclorito al 1,25% y suero fisiológico para crear espacio para el coágulo de sangre. No se realizó ningún tipo de instrumentación del conducto radicular, tan sólo se estimularon los tejidos periapicales con una lima de endodoncia para inducir el sangrado en el mismo. Se esperaron unos 15 minutos hasta que el coágulo alcanzó el nivel de la línea amelocementaria, y se colocó por encima MTA blanco, y cuando este estaba fraguado se realizó la restauración estética con composite del incisivo. Se realizaron controles a los 3, 9, 5 y a los 12 meses, mostrándose el incisivo asintomático, con respuestas normales a la percusión, y a la palpación, movilidad y profundidades de sondaje también normales, pero sin respuesta a las pruebas de vitalidad térmicas y eléctricas. Las radiografías mostraban estructuras apicales dentro de la normalidad con una continuación de la formación radicular. Este tratamiento puede ayudar a rescatar dientes inmaduros, necróticos, pero sin infección reforzando fisiológicamente las paredes del conducto.

En la dentición temporal el tratamiento de conductos también difiere del de la definitiva, uno de los factores que determina el éxito de este tratamiento es el material utilizado para sellar, que entre otros debe poseer un potente efecto bactericida, y debe reabsorberse a medida que lo hacen la raíces de los dientes temporales.

Reddy y Ramakrishna (20) evaluaron la eficacia antimicrobiana contra microorganismos aislados en dientes temporales infectados, de cinco materiales para obturar los conductos radiculares, óxido de zinc y eugenol, óxido de zinc-eugenol con formocresol, óxido de zinc con fenol alcámforado, hidróxido de calcio con suero y hidróxido de calcio con pasta iodofórmica y en un grupo control utilizaron vaselina.

Todos los materiales utilizados, excepto la vaselina, mostraron una actividad antimicrobiana variada contra los microorganismos, teniendo en cuenta que la flora presente en un conducto radicular es de naturaleza polimicrobiana. El óxido de zinc-eugenol con formocresol es el que demostró poseer una mayor inhibición contra la mayoría de las bacterias, en comparación con la ofrecida por el óxido de zinc-eugenol, óxido de zinc con fenol

alcanforado, y el hidróxido de calcio con suero. El hidróxido de calcio con pasta iodofórmica mostró una mínima o nula inhibición. De todas maneras es difícil extraer conclusiones de la actividad antimicrobiana contra bacterias aisladas basadas en estudios *in vitro*, ya que la actividad de un material de obturación del conducto radicular contra una bacteria aislada puede no serla contra una combinación de bacterias presentes en una infección.

Cerqueira y cols. (21) realizaron una revisión bibliográfica describiendo y comparando diferentes materiales usados en el tratamiento de conductos de la dentición temporal, y destaca que la pasta iodofórmica posee una excelente biocompatibilidad con los fibroblastos hallados en la pulpa, siendo bien tolerada por los tejidos periapical y conectivo. Estudios clínicos demuestran altas tasas de éxito, tanto clínicas como radiográficas, por lo que proponen este material para ser utilizado en el tratamiento de conductos en dentición temporal.

OPERATORIA DENTAL

En Odontopediatría es cada vez mayor la utilización de materiales estéticos en dientes posteriores y este año han aparecido varios estudios que se apoyan en la odontología basada en la evidencia como herramienta de investigación sobre materiales: Toh y Messer (22) han realizado un metaanálisis de 25 ensayos clínicos aleatorizados sobre restauraciones proximales que comparan: ionómero de vidrio convencional (IVC), ionómero de vidrio modificado con resina (IVMR), composite y compómero; no han encontrado diferencias significativas entre ellos; sin embargo el material con mejores resultados ha sido el IVMR, pero precisamente de este material es del que se disponen menos trabajos y se recomienda la elaboración de estudios prospectivos de al menos 5 años de duración que ayuden a determinar la mejor opción de éxito en este tipo de restauraciones en molares temporales. Un trabajo muy parecido es el realizado por Chadwick y Evans (23) que hacen una revisión sistemática de estudios sobre restauraciones clase II convencionales con cementos IV y IVMR, realizados entre 1966 y 2006; llegan a la conclusión de que los cementos IVC no pueden ser recomendados para cavidades clase II en molares primarios; mientras que los IVMR pueden aplicarse con éxito en cavidades proximales de tamaño pequeño o moderado; además, parece existir cierta evidencia de que el uso de acondicionadores de la dentina mejora el éxito de los IVMR. Por otra parte, Kilpatrick y Neumann (24) han revisado la literatura existente desde 1966 hasta 2006 sobre la duración de la amalgama cuando se usa en restauraciones de cavidades clase II en molares temporales y encuentran que la supervivencia en estas restauraciones es de un mínimo de 3,5 años, pero que potencialmente puede exceder los 7 años; los autores señalan que la amalgama persiste como opción apropiada en el tratamiento de la caries en niños; sin embargo el uso futuro de la amalgama en Odontopediatría probablemente se vea condicionada no por la evidencia de su efectividad y duración, sino más bien por la preocupación de los padres por la toxicidad, seguridad y estética.

En un estudio prospectivo de 5 años Soncini y cols. (25) no hallan diferencias significativas al comparar la longevidad de restauraciones de amalgama (n = 267) y restauraciones de compómero (dientes primarios) / composite (dientes permanentes) (n = 267) en lesiones oclusales de caries en niños entre 6 y 10 años; si bien, en los dientes primarios el compómero se ha tenido que reemplazar significativamente con más frecuencia debido a la caries recurrente y en molares permanentes el composite ha necesitado siete veces más reparaciones que las restauraciones de amalgama. En caso de restauraciones con IVMR es de destacar la importancia de realizar un bisel a lo largo del margen cavosuperficial, Prabhakar y cols. (26) encuentran al cabo de un año y siguiendo un diseño aleatorio de boca partida en 42 niños con caries inicial oclusal bilateral en segundos molares primarios inferiores, una mayor supervivencia (del 100%) en preparaciones modificadas (bisel recto de 1 mm a lo largo del margen cavosuperficial) que en las preparaciones convencionales (ángulo cavosuperficial de 90 grados), todas ellas restauradas con IVMR.

Un tema que es objeto de estudio es la posible influencia de los materiales restauradores sobre la dentina con caries, recientemente se han publicado dos estudios sobre ello, Ziskind y cols. (27), tras colocar diversos materiales de restauración: amalgama (n = 11) y dos compómeros: Dyract (n = 6) y Compoglass (n = 6); sobre caries de molares temporales *in vivo*, han examinado con un microscopio confocal por láser una banda de tejido dentinario situado debajo de las restauraciones; no hallan que el material restaurador tenga una influencia predominante en la caries secundaria o residual; en cambio, Wambier y cols. (28) señalan que una restauración con un IVMR sobre tejido cariado remanente (preparación mínima) en dientes temporales puede producir condiciones favorables para el proceso de curación; para ello se apoyan en las modificaciones halladas en la ultraestructura mediante microscopio electrónico de barrido y en la microbiología (*Streptococcus mutans*, lactobacilos y actinomicetos) de muestras de dentina cariada de molares primarios antes (día 0) y después de su restauración (a los 30 y 60 días) con un IVMR; en las muestras antes del tratamiento (día 0) observan túbulos dentinarios ensanchados con invasión de bacterias; mientras que después del tratamiento aparece una mejor organización del tejido, con fibras de colágeno más compactas y ordenadas y túbulos dentinarios más estrechos; la cantidad de bacterias desciende en todas las muestras a los 30 y los 60 días, además todas las especies bacterianas estudiadas muestran una tendencia similar.

La adhesión de las resinas a la dentina primaria también es un problema susceptible de mejora tal como señalan Hosoya y cols. (29) que al estudiar la dureza y la elasticidad de la dentina primaria sana y con caries, ambas adheridas con un adhesivo de autograbado de un solo paso, encuentran una dureza similar para ambos tipos de dentina a nivel de la interfase, pero significativamente menor que la dentina intacta subyacente; mientras que el módulo de Young de la dentina de la interfase es menor que el de la dentina subyacente; de lo anterior se deduce que pueden requerirse tiempos de aplicación más cortos y/o mejora de los componentes

del sistema adhesivo para obtener una adhesión más estable en la dentina primaria.

Las coronas metálicas constituyen clásicamente el tratamiento de elección en molares temporales muy destruidos, después de un tratamiento pulpar o bien cuando la obturación clase II convencional ofrece un pronóstico pobre; sin embargo no todos los odontólogos adoptan esta técnica en la práctica clínica argumentando su mayor coste y dificultad clínica en comparación con las obturaciones; Innes y cols. (30) han realizado una revisión sistemática para comparar los resultados de molares primarios restaurados con coronas metálicas en relación con los restaurados con materiales de obturación, después de consultar diversas bases de datos desde 1966 hasta 2005 no han encontrado ningún estudio que cumpla el criterio de inclusión de que deben ser ensayos clínicos controlados; por tanto se considera que no existe todavía una fuerte evidencia para apoyar la técnica de coronas preformadas y se refleja la falta de ensayos clínicos prospectivos con este objetivo; por otro lado, los bajos niveles de evidencia encontrados señalan una mayor consistencia a favor de las coronas metálicas preformadas, a pesar que en muchos de los estudios, las coronas se colocan en los dientes más destruidos. Uno de los motivos que los odontólogos alegan para la no colocación de coronas metálicas es cierta dificultad técnica, la técnica de Hall es un método simplificado de tratar molares primarios con caries mediante coronas metálicas preformadas; Innes y cols. (31) también han comparado la aceptación de la técnica de Hall en niños, en sus cuidadores y en los odontólogos, así como los resultados clínicos de la técnica con los de las restauraciones convencionales; para ello han diseñado un ensayo clínico controlado basado en un modelo de boca partida colocando en molares primarios, 128 restauraciones convencionales (controles) y 128 coronas preformadas con la técnica de Hall en el lado contralateral; la colocación de coronas metálicas por la técnica de Hall ha sido preferida a las restauraciones convencionales por la mayoría de niños, cuidadores y odontólogos generales y a los 2 años los resultados clínicos con la técnica de Hall han sido más favorables que las restauraciones convencionales.

Otro de los inconvenientes que se atribuyen a las coronas metálicas es su pobre estética, lo que produce en los padres ciertas reticencias a la colocación de las mismas en sus hijos; Champagne y cols. (32) mediante un cuestionario a 58 padres hallan que el nivel de aceptación de las coronas metálicas por parte de los padres es muy alto (93%), y que además, el 80% de ellos señalan que sus hijos están satisfechos con las coronas.

Para responder a la mayor demanda de estética en Odontopediatría se proponen nuevos materiales, una alternativa puede ser la cerámica modificada orgánicamente, encontramos dos artículos que tratan del tema: Al-Harbi y Farsi (33) no encuentran diferencias significativas en la comparación *in vivo* del grado de microfiltración de un material basado en ormocera (Admira®) y un composite (Z-100®); sin embargo, ninguno de los sistemas restauradores elimina el microfiltrado por completo; Passi y cols. (34) han evaluado la resistencia a la fractura cuspidéa en molares primarios pulpotomizados y restaurados con diferentes materiales de nueva gene-

ración: IV para posteriores, Geomer®, Ormocer® y un grupo control con amalgama; la menor resistencia a la compresión la han obtenido con el IV para posteriores, seguido de la amalgama, siendo estas diferencias significativas, respecto a los otros dos materiales; el Ormocer® fue el que produjo la máxima resistencia.

En ocasiones el odontopediatra se encuentra con incisivos temporales con gran destrucción coronaria debido a la caries del biberón y a traumatismos, en estas situaciones puede ser útil la colocación de postes; Ferreira y cols. (35) no hallan diferencias significativas por microscopio electrónico de barrido, al evaluar la unión de dos sistemas adhesivos: Single Bond® y Adper Prompt L Pop® a postes de resina colocados en la dentina radicular de dientes primarios; si bien, en el grupo de Single Bond® encuentran una zona de interdifusión resina-dentina más ancha; la longitud de los *tags* de resina y el microfiltrado fue similar en ambos grupos.

Hay un número limitado de niños en los que es imposible obtener cooperación para realizar tratamientos odontológicos, Barbería y cols. (36) en un estudio retrospectivo sobre 47 niños: discapacitados o médicamente comprometidos y sanos, han evaluado el éxito y el fracaso de los tratamientos odontológicos realizados bajo anestesia general; los porcentajes de éxito son altos (por encima del 90%) en todos los procedimientos realizados, pero señalan que aunque la anestesia general sea necesaria en algunos niños, esta debe complementarse con un programa preventivo, un remodelado del comportamiento y un seguimiento, para evitar repetir el uso de anestesia general.

El tratamiento restaurador alternativo, antes conocido como *tratamiento restaurador atraumático*, ideado para aplicarse en los países en vías de desarrollo con el objetivo de conservar dientes que de otra manera se tendrían que acabar extrayendo, puede ser una técnica a aplicar en niños no cooperadores cuando es imposible hacer una restauración convencional, Wandenya y Mante (37) no encuentran diferencias significativas al comparar el filtrado marginal en esmalte y dentina de restauraciones cervicales con IV de 16 molares permanentes realizadas con la técnica ART y la convencional.

TRAUMATISMOS DENTALES

En este apartado se resumen algunos artículos, de interés en Odontopediatría, sobre: prevalencia, factores de riesgo, diagnóstico y manejo de los traumatismos bucodentales.

En primer lugar resumiremos algunos estudios sobre prevalencia de los traumatismos en dientes anteriores. La prevalencia de traumatismos en la dentición temporal de un grupo de niños preescolares de Brasil (38) fue de 9,4% y en un grupo de niños de Cuba (39) del 34,2%, en ambos artículos el diente más afectado fue el incisivo central superior y la lesión más frecuente la fractura de esmalte (68,8 y 67% respectivamente). Los niños con mordida abierta anterior tenían el doble de probabilidad de sufrir un traumatismo dental (38). En dentición permanente la prevalencia hallada en un grupo de niños de Brasil de 12 años (40), fue de 10,5%, entre los factores

de riesgo de este grupo se encontraron: sexo masculino, resalte de > 5 mm, falta de sellado labial, obesidad y acudir a la escuela pública. Otro factor que, según Sabuncuoglu (41), predispone a sufrir accidentes dentales es el trastorno por déficit de atención e hiperactividad.

En 2007, la *International Association of Dental Traumatology*, publicó unas guías sobre el diagnóstico, manejo y seguimiento de diversas lesiones traumáticas: fracturas y luxaciones en dentición permanente (42), avulsión en dentición permanente (43) y traumatismos en dentición temporal (44).

Los traumatismos en la dentición temporal pueden tener consecuencias en el sucesor permanente, como la ectopia dental y la dilaceración radicular. Así lo muestran los casos clínicos de Tozoglu y cols. (45) y de Andrade y cols. (46). En el primer caso clínico la dilaceración y erupción ectópica ocurrieron en un incisivo lateral y en el segundo, el trauma en un incisivo central superior, a los 4 años, provocó: necrosis del diente temporal, desplazamiento del permanente en una posición tan alta como la espina nasal anterior y severa dilaceración en la unión coronoradicular. A los 8 años y tras un diagnóstico mediante ortopantomografía y tomografía axial computerizada del maxilar superior, se decidió extraer el diente ectópico, debido a su posición tan desfavorable. Kuvvetti y cols. (47) presentan un caso más favorable de una dilaceración en un incisivo superior de un niño de 8 años, en el que fue posible la reposición ortodóncica y a los 4 años tuvo un correcto desarrollo radicular y obliteración del canal pulpar.

La afectación pulpar es frecuente tras un traumatismo dental, sobre todo en casos de extrusión e intrusión. El artículo de Chala y cols. (48) nos habla del diagnóstico pulpar en dentición permanente. Es importante diagnosticar lo antes posible la necrosis pulpar para prevenir complicaciones periapicales. Los autores hacen una revisión bibliográfica de los criterios clínicos que permiten diagnosticar la necrosis, como son los test de sensibilidad pulpar (térmicos y eléctricos) y los test de vitalidad (pulsioximetría, espectrofotometría con doble longitud de onda, láser Doppler), los últimos son más fiables ya que miran la vascularización pulpar pero son todavía experimentales. La sensibilidad pulpar del diente traumatizado se debe revisar a las 3 semanas postrauma, al mes, a los 2 meses, a los 6 meses, al año y a los 5 años, y se debe comparar con la respuesta obtenida en los dientes adyacentes.

La luxación intrusiva es uno de los tipos de trauma dental con más consecuencias: casi el 100% presentan necrosis pulpar, con la dificultad de un difícil acceso a cámara para un tratamiento precoz y también presentan un elevado riesgo de reabsorción inflamatoria y reemplazante. Alencar y cols. (49) muestran un caso clínico con severa intrusión en un niño de 15 años y hacen una revisión de los diferentes tratamientos para su reposición.

A menudo el primer tratamiento tras un traumatismo es realizado por un médico general, antes que por el odontólogo, y desafortunadamente, no siempre realizará el tratamiento de emergencia apropiado, así lo demuestra el estudio de Abu-Dawoud y cols. (50) que realizan una encuesta a médicos y odontólogos recién licencia-

dos de Kuwait, para investigar sus conocimientos respecto al manejo de emergencia de los dientes avulsionados. El 83,3% de los médicos no habían recibido ninguna información sobre qué hacer en caso de avulsión y el 96,6% no había recibido ninguna educación dental durante sus estudios. Sin embargo, el 93,3% de los odontólogos sabían qué hacer ante una avulsión. Para el manejo correcto de una avulsión dental destacamos la revisión bibliográfica de McIntyre y cols. (51) que dan unos árboles de decisión actualizados, indicando el manejo apropiado en función del tiempo extraoral, medio de transporte y madurez apical; el tratamiento pretende minimizar complicaciones como la infección pulpar y el daño del ligamento periodontal. Idealmente se debe reimplantar el diente antes de 20 minutos si ha estado en seco o antes de 6 horas si se ha transportado en solución salina balanceada de Hank o en leche fría, y ferulizar 7-10 días con alambre flexible. Otros medios de transporte húmedo como el agua embotellada, la saliva o el suero sólo conservan las células del ligamento 1 hora. La peor alternativa es el agua de grifo que causa muerte celular en 5 minutos. Entre las novedosas pautas de tratamiento destacamos:

—Mojar el diente inmaduro 5 minutos en una solución de doxiciclina 1% (1 mg doxiciclina/20 ml de líquido estéril) para mejorar la revascularización y disminuir la reabsorción radicular.

—Si el diente ha tenido un periodo extraoral en seco > 1 hora, se aconseja no reimplantar o hacerlo pero eliminando todas las células del ligamento (raspaje y ácido cítrico 3 minutos en raíz), seguido de 5 minutos en una solución de fluoruro sódico o un derivado de la matriz del esmalte (Emdogain®).

—Para la reabsorción inflamatoria no hay tratamiento alguno pero en caso de surgir una anquilosis (reabsorción reemplazante), una opción utilizada recientemente por varios autores (52,53) es la llamada *decoronación*, que evita la pérdida ósea que conllevaría extraer un diente anquilosado; para ello se hace un colgajo mucoperiostico que exponga el diente anquilosado, se corta la corona dental por debajo de la unión amelocementaria, se elimina el material intracanal hasta que se rellene de sangre, y si además queremos aumentar el reborde alveolar se puede poner hueso bovino (Bio-Oss®) recubierto de una membrana de colágeno reabsorbible, por último se recoloca el colgajo y se sutura. Como medida estética provisional se puede usar la corona extraída, ferulizada a los dientes adyacentes o unida a un aparato ortodóncico.

Cuando exploramos una fractura dental no hay que olvidar los tejidos blandos. En caso de laceración labial, es posible que el fragmento dental haya penetrado en el tejido blando. Pektas y cols. (54) nos muestran un caso clínico en el que la telerradiografía lateral muestra 3 fragmentos dentales que son eliminados quirúrgicamente. Naudi y cols. (55) presentan otro caso en el que el fragmento dental es extraído del labio y posteriormente adherido al diente. Para el tratamiento de las fracturas de esmalte-dentina tipo IV en dentición permanente, Sakai y cols. (56) nos muestran un protocolo para conseguir un buen resultado estético. Como tratamiento temporal se coloca una protección pulpar indirecta de hidróxido de calcio y ionómero de vidrio en la dentina

expuesta. Luego en un modelo de yeso se hace un encorado diagnóstico y se realiza una matriz de silicona que usaremos como preforma al ir colocando la restauración directa de composite. Tras realizar el bisel adamantino en todo el contorno de la fractura, se reconstruye la cara palatina gracias a la matriz de silicona, a continuación se realiza la dentina con un composite híbrido opaco, el borde incisal con híbrido opaco color leche y por último el esmalte facial se realiza con un composite microhíbrido.

Si las fracturas coronarias en dientes permanentes suelen tener un tratamiento exitoso mediante el uso de agentes adhesivos, las fracturas radiculares presentan mayor problemática. Su correcto y conservador manejo ayudará a preservar el hueso alveolar para la futura colocación de un implante. Chik y cols. (57) muestran el seguimiento clínico de unas fracturas radiculares de incisivos en un niño de 12 años y su posterior tratamiento, a los 20 años, con implantes y coronas estéticas de proclera. Güngör y cols. (58) muestran un caso clínico inusual de una fractura radicular horizontal en un diente inmaduro, con extrusión de 4 mm del fragmento coronal. A las 3 horas del traumatismo se trató mediante reducción, reposición y ferulización rígida durante 12 semanas. No requirió tratamiento pulpar y el ápice cerró por completo.

Rodd y cols. (59) cuantifican el grado de reabsorción ósea tras la extracción postraumática de incisivos centrales permanentes mediante comparativas en modelos de estudio seccionados y fotografías digitales, tomados a intervalos regulares. El grupo de estudio era de 16 niños, con una media de edad de 10,8 años. A los 3 meses de la extracción hubo una reducción del área de tejido de soporte en la zona de la extracción de un 15,7% respecto a las zonas dentadas, a los 6 meses la reducción fue del 25,3% y a partir de los 6 meses el tejido óseo se estabilizó. Otro dato de interés es que las niñas tuvieron mayores pérdidas de tejido que los niños.

MISCELÁNEA

Dentro de este apartado se han incluido artículos relacionados con la prevención, las anomalías y malformaciones dentarias, patología oral, maltratos infantiles, anestésicos locales y una revisión de artículos sobre los pacientes con necesidades especiales.

La prevención es un asunto de alto interés en Odontopediatría y se publican una gran cantidad de artículos relacionados con la prevención de la caries dental en el niño y de entre ellos destacamos los de Holgerson y cols. (60), Taipale y cols. (61), Ferrazzano y cols. (62) y Giuca y cols. (63). En el primero los autores compararon la eficacia de distintos edulcorantes utilizados para la prevención de caries en 128 niños (edad media 12,7 años). Comprobaron que tanto el xilitol, sorbitol como el manitol eran eficaces en la reducción de la placa dental y en la disminución de la producción de ácidos en la saliva pero sólo los chicles con xilitol reducían la proporción de *Streptococcus mutans* en saliva. En concordancia con el estudio anterior Taipale y cols. (61) comprobaron que la lenta liberación de xilitol, incorporado

en un nuevo sistema de chupete, inhibía los *Streptococcus mutans* de la saliva. Ferrazzano y cols. (62) en un estudio *in vitro* sobre el efecto de los fosfapéptidos de caseína (CPP) concluyeron que en presencia de CPP, la disolución ácida del esmalte es reducida en más de un 50% y por tanto podrían ser un método válido para prevenir la desmineralización y promover la remineralización de lesiones tempranas de caries en el esmalte. Un método utilizado para la prevención de la caries es la administración de flúor, a este respecto, Giuca y cols. (63) compararon la administración de flúor (NaF) en forma de tabletas o chicles (0,50 mg de flúor en cada comprimido) y obtuvieron que ambos métodos eran válidos para la administración de flúor y podían ser considerados herramientas útiles para la prevención de la caries.

El material que más estudios genera en el tema de prevención de la caries es, sin duda, el sellado de fosas y fisuras. Siguiendo en esta línea, Bevilacqua y cols. (64) determinaron en su estudio que la preparación del esmalte con abrasión mecánica por aire y grabado ácido representa el tratamiento de la superficie del esmalte, previa a la aplicación del sellador, más efectiva ya que se reduce significativamente el riesgo de microfiltración. Borsatto y cols. (65) realizaron un estudio en molares temporales para determinar el efecto del láser Er:YAG en la preparación de la superficie del esmalte previa al sellador, comparándolo con el grabado ácido. Obtuvieron que el efecto del láser, respecto a la fuerza de adhesión, se puede comparar con el del ácido fosfórico al 37% siempre y cuando se utilice láser + grabado ácido. Dukic y Glavina (66) estudiaron la eficacia de utilizar un composite fluido (Tetric Flow®) en combinación con un adhesivo dentinario como sellador de fosas y fisuras, encontrando que los resultados, en cuanto a la retención e incidencia de caries, obtenidos con el material fluido eran comparables a los obtenidos con dos selladores de fisuras (Helioseal Clear Chroma® y Teethmate F1®).

Referente al síndrome de caries de la primera infancia (SCPI) Tiberia y cols. (67) determinaron que la utilización del biberón durante el sueño, mantener líquidos en la boca durante periodos de tiempo prolongados y la dificultad por parte de los padres de llevar a cabo el cepillado dental correcto de sus hijos son factores de riesgo para desarrollar SCPI. Mattuella y cols. (68) presentan un caso de una paciente de 5 años de edad afecta de SCPI y tratada con sobredentaduras soportadas por los caninos temporales previamente endodonciados. Destacan la importancia de la rehabilitación protésica en estos pacientes para obtener una estética y función aceptables a la vez que se mejora la autoestima del niño.

El diagnóstico precoz de la caries dental genera también una gran multitud de investigaciones y de entre ellas hemos seleccionado el artículo de Dunkley y Ashley (69), donde se compararan varios métodos de diagnóstico no invasivo para la detección de caries concluyendo que el examen visual es más efectivo que las radiografías de aleta de mordida para el diagnóstico de caries oclusales en molares temporales.

Los casos de anomalías dentales y malformaciones son temas frecuentes en la literatura dental, especialmente por las dificultades de tratamiento que nos plan-

tean, prueba de ello son la gran multitud de artículos publicados al respecto. A continuación se describen diez de ellos. Los dientes supernumerarios representan la anomalía de número más común y son más frecuentes en la dentición permanente que en la temporal. En esta última, la mayoría ocurren en la región del incisivo lateral superior o en forma de mesiodens entre los incisivos centrales superiores. Shimizu y cols. (70) presentan un caso raro de un diente temporal supernumerario en la región del segundo molar temporal, radiográficamente se observaba la existencia de un diente sucesor permanente supernumerario con un gran e inusual tamaño coronal. El molar temporal supernumerario fue extraído para evitar una interferencia en el desarrollo del germen del segundo premolar. La prevalencia de agenesias en dientes permanentes oscila entre el 4,5 y el 7,4% en la población caucásica. La agenesia bilateral de caninos superiores permanentes es un hallazgo raro, a pesar de ello, Lombardo y cols. (71) presentan un caso de un niño de 10 años afecto de dicha situación. Las agenesias dentales son más frecuentes en la dentición permanente que en la temporal pero, Shilpa y cols. (72) presentan un caso de oligodoncia idiopática en un niño de 2 años y medio de edad con agenesia de 14 dientes temporales. Asimismo, Venkataraghavan y cols. (73) presentan un caso raro de oligodoncia en un paciente de 4 años de edad con ausencia de 18 dientes temporales. Steiner y cols. (74) presentan un caso de 4 segundos molares temporales sumergidos asociados a agenesias de los 4 premolares permanentes sucesores, el cual se trató con exodoncias de los cuatro molares temporales y colocación de una prótesis para mantener el espacio y conservar la dimensión vertical. Las cúspides dentales accesorias ocurren como resultado de una alteración en la fase de morfodiferenciación del desarrollo dental, hallazgo corroborado por el estudio de Young y cols. (75) realizado en incisivos centrales superiores temporales donde encontraron que las cúspides accesorias que presentaban dichos dientes mostraban un esmalte normal y capas de dentina con un tejido pulpar elongado. Lee y cols. (76) estudiaron 57 casos de cúspides accesorias en incisivos temporales y encontraron una asociación entre la presencia de cúspides accesorias en incisivos laterales superiores y la presencia de anomalías odontogénicas en los dientes permanentes sucesores, la más frecuente de las cuales era la presencia de dientes supernumerarios. La fusión o la geminación dental también son de interés clínico por los problemas clínicos que comportan. Schulz y cols. (77) presentan un caso de un paciente de 4 años con fusión del incisivo central superior temporal con el lateral adyacente y con un incisivo supernumerario, de forma bilateral. En el examen intraoral se observaba presencia de absceso y fístula en la zona de los incisivos triplicados, debido al pronóstico incierto de dichos incisivos se procedió a su exodoncia. Fue colocada una prótesis acrílica para la restitución de la función, la estética y el habla. La amelogenénesis imperfecta (AI) se describe como una displasia del esmalte de origen hereditario que afecta a la calidad y/o cantidad de esmalte dental. Hunter y cols. (78) reportan un caso de AI hipoplásica con retraso eruptivo y calcificaciones renales. Los autores, basándose en sus hallazgos, sugieren que el odontopediatra debe referir

los pacientes con AI a realizarse un examen renal ya que la AI podría ser un indicador de la presencia de alteraciones renales. Por otra parte, los pacientes afectados de AI en periodo de dentición temporal o mixta representan un problema a la hora de restituir la estética y la función masticatoria antes de llegar a la fase de dentición permanente completa. A este respecto, Moretti y cols. (79) proponen restauraciones con ionómeros de vidrio modificados con resina para reducir la hipersensibilidad y mejorar la masticación y la estética en un paciente de 7 años de edad.

En este apartado incluimos el artículo de Muratbegovic y cols. (80) sobre la hipomineralización incisivo-molar (HIM) debido a la creciente incidencia de esta anomalía. La HIM se describe como un cuadro clínico de hipomineralización de origen sistémico y etiología desconocida que afecta a uno o a más primeros molares permanentes y está asociado frecuentemente a opacidades en los incisivos. Los autores concluyeron que no es posible predecir que individuos desarrollaran HIM ya que su etiología no está completamente esclarecida y destacan la importancia de llevar a cabo más estudios para poder determinar los factores etiológicos de dicha alteración para poder adoptar las medidas preventivas necesarias.

De entre los artículos relacionados con la patología oral en pacientes odontopédiátricos se ha incluido el de Boj y cols. (81) para destacar la utilización de las nuevas tecnologías en los pacientes odontopédiátricos. Se presenta un caso de una paciente de 11 años de edad que presentaba una lesión blanquecina asintomática de aspecto papilomatoso en la mucosa oral distal al primer molar permanente superior izquierdo, diagnosticada de papiloma de células escamosas. La lesión se extirpó mediante un láser Er,Cr:YSGG. Tras la cirugía no se requirió medicación analgésica, y la herida curó rápidamente. Los autores destacan que la Odontología por láser representa una tecnología moderna que los odontólogos pueden emplear para tratar este tipo de lesiones orales y que debe considerarse como una alternativa a la cirugía convencional. El granuloma central de células gigantes (GCCG) es una lesión ósea benigna de naturaleza agresiva variable, y representa el 7% de las lesiones benignas de los maxilares. Se presenta predominantemente en niños y adultos jóvenes, pudiendo causar destrucción ósea localizada y desplazamiento de dientes. Lin y cols. (82) describen un caso de GCCG en la parte anterior de la mandíbula. Los autores destacan que en niños en fase de dentición mixta, la lesión puede ser causa de movilidad y exfoliación de dientes temporales y por tanto, puede pasar fácilmente desapercibida, especialmente en aquellos casos en que la lesión no se acompaña de expansión ósea. Se debe sospechar de algún tipo de patología oral cuando existe movilidad y desplazamiento dental y realizar el diagnóstico diferencial entre el GCCG y otras lesiones malignas en niños. Siguiendo en la misma línea, Mooney y cols. (83) presentan dos casos de GCCG en niños y hacen referencia a la importancia de una buena coordinación entre el odontopediatra y el cirujano maxilofacial para ofrecer un tratamiento de alta calidad a los pacientes infantiles. Los mucocelos son conocidos como fenómenos de extravasación mucosa comunes en las glándulas saliva-

res menores. En los artículos de Rai y cols. (84) y Okumura y cols. (85) se describen dos casos de mucocelos en pacientes infantiles de localizaciones poco comunes: glándulas Blandin y Nuhn (parte antero-ventral de la lengua) y glándula submandibular, respectivamente. En el primero, se inyectó un material de impresión fluido antes de la extirpación de la lesión para delimitar claramente los márgenes de la lesión y facilitar la exéresis quirúrgica, en el segundo caso se realizó también la extirpación de la lesión quística junto con la glándula submandibular y sublingual. Las alteraciones de erupción también causan problemas al profesional. A este respecto, destacamos el artículo de Özeç y cols. (86) donde la presencia de un odontoma complejo impedía la erupción del incisivo temporal inferior izquierdo en un paciente de 5 años y 2 meses de edad. La lesión se eliminó quirúrgicamente y el caso se siguió durante más de un año sin observarse recidiva del mismo.

Los maltratos infantiles son un tema vigente en nuestros tiempos, siendo importante tanto el diagnóstico de las lesiones por maltrato como conocer la pauta de actuación y las responsabilidades del profesional de la salud al respecto. Manea y cols. (87) realizaron un estudio para determinar la percepción y el conocimiento de un grupo de odontólogos del noreste de Italia sobre maltratos infantiles. Encontraron una falta de información sobre los abusos infantiles necesaria para poder detectar e identificar casos sospechosos. Es de destacar la importancia de tener un conocimiento de la ley actual al respecto para poder actuar correctamente ante la sospecha de abusos en los pacientes odontopediátricos.

En Odontopediatria es constante la búsqueda de métodos para reducir los estímulos desagradables del tratamiento dental. En esta línea, incluimos el artículo de Ram y cols. (88) donde se estudió la reacción de 95 niños mientras recibían anestesia con una aguja de calibre 27 ó 30. La aplicación de la anestesia troncular era menos desagradable y los lloros de los niños eran menores cuando se administraba con una aguja de calibre 30 que cuando se administraba con una de calibre 27, en cambio, no se observaron diferencias, según el calibre, en los lloros durante la infiltración en el maxilar. Sammons y cols. (89) realizaron un estudio para evaluar la utilización de anestesia local (aplicada mediante una inyección intraligamentosa) en la extracción de dientes bajo anestesia general, para el control del dolor postoperatorio en niños de 2 a 5 años de edad. Concluyeron que la lidocaína aplicada intraligamentosamente reducía el dolor postoperatorio pero dicho hallazgo no se encontraba pasada la primera hora postextracción.

Para finalizar esta revisión, de los numerosos artículos que han aparecido en 2007 referentes a los pacientes especiales odontopediátricos nos hemos centrado en siete de ellos.

La condición hereditaria conocida como *displasia ectodérmica* (DE) se caracteriza por la ausencia o defecto de dos o más estructuras de origen ectodérmico. Su prevalencia se estima en 7 casos de cada 10.000 nacimientos. Hemos destacado dos artículos de DE, el de Vieira y cols. (90) en el que se presenta un caso de un niño de 6 años de edad afecto de displasia ectodérmica hipohidrótica con anodoncia completa. Basándose en los requerimientos dentales y físicos, el paciente fue

rehabilitado con dos prótesis completas removibles para mejorar también su desarrollo psicológico y promover una mejor función del sistema estomatológico. Y el de Açıkgöz y cols. (91), en el que se presenta otro caso de un paciente con DE hipohidrótica con anodoncia verdadera de la dentición temporal y presencia sólo de los caninos permanentes superiores no erupcionados. El caso fue tratado también con prótesis removibles y los autores destacan la importancia de conocer los signos y síntomas de la DE para poder proveer las terapias necesarias para el desarrollo funcional y psicológico del paciente infantil.

A pesar de que el cáncer estaba considerado como una patología infantil poco común, su incidencia está incrementando en más de un 1% cada año, y actualmente representa la principal causa de muerte por enfermedad en niños de edades comprendidas entre 1 y 14 años. Los pacientes oncológicos infantiles sufren, con frecuencia, complicaciones orales y dentales, ya sea por la propia enfermedad o por las modalidades de la terapia contra el cáncer. A este respecto, hemos querido incluir el artículo de El-Housseiny y cols. (92) realizado en una muestra de 80 niños con mucositis oral inducida por la quimioterapia como tratamiento contra el cáncer. Los autores concluyeron que la aplicación tópica de 100 mg de vitamina E dos veces al día era una medida efectiva para el tratamiento de este tipo de mucositis, no consiguiendo la misma eficacia cuando se aplicaba sistémicamente. La quimioterapia es el tratamiento más extendido para el tratamiento de la leucemia. Varios estudios indican una relación entre la prevalencia de caries dental y la quimioterapia, a pesar de ello Çubukçu y Günes (93) en su estudio, realizado en 64 niños con leucemia, encontraron que la prevalencia de caries dental en estos pacientes podía ser estabilizada con métodos de prevención, como aplicaciones tópicas de fluoruro, sellados de fosas y fisuras e higiene dental.

Cada vez, con mayor frecuencia nos encontramos en nuestras clínicas niños y adolescentes con obesidad; prueba de ello son los numerosos artículos que se han publicado recientemente al respecto. Destacamos el de Bailleul-Forestier y cols. (94), en el que se realizó un estudio con el propósito de determinar si el incremento en el índice de masa corporal (IMC) está relacionado con la caries dental y obtuvieron que los adolescentes con obesidad presentaban una mayor probabilidad de presentar caries y destacaban, que debido al incremento en la prevalencia de obesidad infantil, los odontólogos deben promover una dieta saludable no sólo para prevenir la caries sino también para reducir el riesgo de obesidad.

Para terminar este apartado hemos querido incluir dos artículos referentes a la enfermedad celíaca, la cual es una patología pediátrica caracterizada por presentar lesiones en la mucosa intestinal como resultado del contacto con el gluten, Wierink y cols. (95) realizaron un estudio en 81 pacientes celíacos, en el que observaron defectos de esmalte más específicos en los pacientes celíacos, y por tanto, destacaron que el odontólogo juega un papel importante en el diagnóstico de estos pacientes. En esta misma línea, Bossu y cols. (96) encontraron diferencias en el análisis morfológico bajo microscopía electrónica de la hipoplasia de esmalte pre-

sente en un grupo de pacientes infantiles celíacos cuando se comparaba con la hipoplasia adamantina de un grupo de niños no-celíacos. De estos estudios, surge la opinión de que el análisis microscópico no-invasivo del esmalte hipoplásico puede ser efectivo para la temprana identificación de casos asintomáticos de enfermedad celíaca, los cuales no hayan sido diagnosticados en la edad pediátrica.

CORRESPONDENCIA:

Joan Ramón Boj Quesada
Facultad de Odontología. Universidad de Barcelona.
Pabellón Central, 2ª planta.
C/ Feixa Llarga, s/n. Campus de Bellvitge.
08907 L'Hospitalet de Llobregat. Barcelona
e-mail: neus_gk@hotmail.com

BIBLIOGRAFÍA

1. Arrrup K, Broberg AG, Berggren U, Bodin L. Temperamental reactivity and negative emotionality in uncooperative children referred to specialized paediatric dentistry compared to children in ordinary dental care. *Int J Paediatr Dent* 2007; 17(6): 419-29.
2. Kerins CA, McWhorter AG, Seale NS. Pharmacologic behaviour management of pediatric dental patients diagnosed with attention deficit disorder/attention deficit hyperactivity disorder. *Pediatr Dent* 2007; 29(6): 507-13.
3. Marshall J, Sheller B, Williams BJ, Mancl L, Cowan C. Cooperation predictors for dental patients with autism. *Pediatr Dent* 2007; 29(5): 369-76.
4. Gustafsson A, Amrup K, Broberg AG, Bodin L, Berggren U. Psychosocial concomitants to dental fear and behaviour management problems. *Int J Paediatr Dent* 2007; 17(6): 449-59.
5. Klingberg G, Broberg AG. Dental fear/anxiety and dental behaviour management problems in children and adolescents: a review of prevalence and concomitant psychological factors. *Int J Paediatr Dent* 2007; 17(6): 391-406.
6. Klaassen MA, Veerkamp JS, Hoogstraten J. Dental fear, communication, and behavioural management problems in children referred for dental problems. *Int J Paediatr Dent* 2007; 17(6): 469-77.
7. Rai K, Hegde AM, Goel K. Sedation in uncooperative children undergoing dental procedures: a comparative evaluation of midazolam, propofol and ketamine. *J Clin Pediatr Dent* 2007; 32(1): 1-4.
8. Jamieson WJ, Vargas K. Recall rates and caries experience of patients undergoing general anesthesia for dental treatment. *Pediatr Dent* 2007; 29(3): 253-7.
9. Olivi G, Genovese MD, Maturo P, Docimo R. Pulp capping: advantages of using laser technology. *Eur J Paediatr Dent* 2007; 8(2): 89-95.
10. Demir T, Çehrel Z. Clinical and radiographic evaluation of adhesive pulp capping in primary molars following hemostasis with 1.25% sodium hypochlorite: 2-year results. *Am J Dent* 2007; 20(3): 182-8.
11. Franzon R, Casagrande L, Pinto AS, García-Godoy F, Maltz M, de Araujo FB. Clinical and radiographic evaluation of indirect pulp treatment in primary molars: 36 months follow-up. *Am J Dent* 2007; 20(3): 189-92.
12. Souza RA, Gomes SC, Dantas Jda C, Silva-Sousa YT, Pécora JD. Importance of the diagnosis in the pulpotomy of immature permanent teeth. *Braz Dent J* 2007; 18(3): 244-7.
13. Cortés O, Fernández J, Boj JR, Canalda C. Effect of formaldehyde on rat liver in doses used in pulpotomies. *J Clin Pediatr Dent* 2007; 31(3): 179-82.
14. Hingston EJ, Parmar S, Hunter ML. Vital pulpotomy in the primary dentition: attitudes and practices of community dental staff in Wales. *Int J Paediatr Dent* 2007; 17(3): 186-91.
15. Sabbarini J, Mounir M, Dean J. Histological evaluation of enamel matrix derivative as a pulpotomy agent in primary teeth. *Pediatr Dent* 2007; 29(6): 475-9.
16. Maroto M, Barbería E, Vera V, García-Godoy F. Mineral trioxide aggregate as pulp dressing agent in pulpotomy treatment of primary molars: 42-month clinical study. *Am J Dent* 2007; 20(5): 283-6.
17. Qudeimat MA, Barrieshi-Nusair KM, Owais AI. Calcium hydroxide vs mineral trioxide aggregates for partial pulpotomy of permanent molars with deep caries. *Eur Arch Paediatr Dent* 2007; 8(2): 99-104.
18. McDonnell ST, Kinirons MJ. Case report: pulpotomy in an immature cariously exposed second permanent molar. *Eur Arch Paediatr Dent* 2007; 8(Supl. 1): 26-9.
19. Thibodeau B, Trope M. Pulp revascularization of a necrotic infected immature permanent tooth: case report and review of the literature. *Pediatr Dent* 2007; 29(1): 47-50.
20. Reddy S, Ramakrishna Y. Evaluation of antimicrobial efficacy of various root canal filling materials used in primary teeth: a microbiological study. *J Pediatr Dent* 2007; 31(3): 193-8.
21. Cerqueira DF, Mello-Moura AC, Santos EM, Guedes-Pinto AC. Cytotoxicity, histopathological, microbiological and clinical aspects of an endodontic iodoform-based paste used in pediatric dentistry: a review. *J Clin Pediatr Dent* 2007; 32(2): 105-10.
22. Toh SL, Messer LB. Evidence-based assessment of tooth-colored restorations in proximal lesions of primary molars. *Pediatr Dent* 2007; 29(1): 8-15.
23. Chadwick BL, Evans DJ. Restoration of class II cavities in primary molar teeth with conventional and resin modified glass ionomer cements: a systematic review of the literature. *Eur Arch Paediatr Dent* 2007; 8(1): 14-21.
24. Kilpatrick NM, Neumann A. Durability of amalgam in the restoration of class II cavities in primary molars: a systematic review of the literature. *Eur Arch Paediatr Dent* 2007; 8(1): 5-13.
25. Soncini JA, Maserejian NN, Trachtenberg F, Tavares M, Hayes CJ. The longevity of amalgam versus compomer/composite restorations in posterior primary and permanent teeth: findings from the New England Children's Amalgam Trial. *Am Dent Assoc* 2007; 138(6): 763-72.
26. Prabhakar AR, Raju OS, Kurthukoti AJ, Satish V. Evaluation of the clinical behaviour of resin modified glass ionomer cement on primary molars: a comparative one-year study. *J Contemp Dent Pract* 2008; 9(2): 130-7.
27. Ziskind D, Mass E, Watson TF. Effect of different restorative materials on caries: a retrospective in vivo study. *Quintessence Int* 2007; 38(5): 429-34.
28. Wambier DS, dos Santos FA, Guedes-Pinto AC, Jaeger RG, Simionato MR. Ultrastructural and microbiological analysis of the dentin layers affected by caries lesions in primary molars treated by minimal intervention. *Pediatr Dent* 2007; 29(3): 228-34.
29. Hosoya Y, Tay FR, Miyazaki M, Inoue T. Hardness and elasticity of sound and caries-affected primary dentin bonded with one-step self-etch adhesive. *Dent Mater J* 2007; 26(4): 493-500.
30. Innes NP, Ricketts DN, Evans DJ. Preformed metal crowns for decayed primary molar teeth. *Cochrane Database Syst Rev* 2007; 24(1): CD005512 Comment in: *Evid Based Dent*. 2007; 8(1): 10.
31. Innes NP, Evans DJ, Stirrups DR. The Hall Technique; a randomized controlled clinical trial of a novel method of managing carious primary molars in general dental practice: acceptability of the technique and outcomes at 23 months. *BMC Oral Health* 2007; 20(7): 18.
32. Champagne C, Waggoner W, Ditmyer M, Casamassimo PS. Parental satisfaction with veneered stainless steel crowns for primary anterior teeth. *Pediatr Dent* 2007; 29(6): 465-9.
33. Al-Harbi SD, Farsi N. Microleakage of Ormocer-based restorative material in primary teeth: an in vivo study. *J Clin Pediatr Dent* 2007; 32(1): 13-7.
34. Passi S, Pandit IK, Srivastava N, Gugnani N, Gupta M. A com-

- parative evaluation of the fracture strength of pulpotomized primary molars restored with various restorative materials. *J Clin Pediatr Dent* 2007; 31(3): 164-6.
35. Ferreira MC, Kummer TR, Vieira RS, Calvo MC. Short resin-bonding to primary dentin. Microleakage and morphological in vitro study. *J Clin Pediatr Dent* 2007; 31(3): 202-6.
 36. Barbería E, Arenas M, Gómez B, Saavedra-Ontiveros D. An audit of paediatric dental treatments carried out under general anaesthesia in a sample of Spanish patients. *Community Dent Health* 2007; 24(1): 55-8.
 37. Wandenya R, Mante FK. An in vitro comparison of marginal microleakage of alternative restorative treatment and conventional glass ionomer restorations in extracted permanent molars. *Pediatr Dent* 2007; 29(4): 303-7.
 38. Oliveira LB, Marceles W, Ardenghi TM, Sheiham A, Bönecker M. Traumatic dental injuries and associated factors among Brazilian preschool children. *Dent Traumatol* 2007; 23(2): 76-81.
 39. Rodríguez JG. Traumatic anterior dental injuries in Cuban preschool children. *Dent Traumatol* 2007; 23(4): 241-2.
 40. Soriano EP, Caldas A de F Jr, Diniz de Carvalho MV, Amorim Filho H de A. Prevalence and risk factors related to traumatic dental injuries in Brazilian schoolchildren. *Dent Traumatol* 2007; 23(4): 232-40.
 41. Sabuncuoglu O. Traumatic dental injuries and attention-deficit/hyperactivity disorder: is there a link? *Dent Traumatol* 2007; 23(3): 137-42.
 42. Flores MT, Andersson L, Andreasen JO, Bakland LK, Malmgren B, Barnett F, et al. Guidelines for the management of traumatic dental injuries. I. Fractures and luxations of permanent teeth. *Dent Traumatol* 2007; 23(2): 66-71.
 43. Flores MT, Andersson L, Andreasen JO, Bakland LK, Malmgren B, Barnett F, et al. Guidelines for the management of traumatic dental injuries. II. Avulsion of permanent teeth. *Dent Traumatol* 2007; 23(3): 130-6.
 44. Flores MT, Andersson L, Andreasen JO, Bakland LK, Malmgren B, Barnett F, et al. Guidelines for the management of traumatic dental injuries. III. Primary teeth. *Dent Traumatol* 2007; 23(4): 196-202.
 45. Tozoglu S, Yolcu U, Tozoglu U. Developmental disturbance of maxillary lateral incisor after trauma. *Dent Traumatol* 2007; 23(2): 85-6.
 46. Andrade MG, Weissman R, Oliveira MG, Heitz C. Tooth displacement and root dilaceration after trauma to primary predecessor: an evaluation by computed tomography. *Dent Traumatol* 2007; 23(6): 364-7.
 47. Kuvvetli SS, Seymen F, Gencay K. Management of an unerupted dilacerated maxillary central incisor: a case report. *Dent Traumatol* 2007; 23(4): 257-61.
 48. Chala S, Abdalloui F. Quand entamer le traitement endodontique des dents permanentes traumatisées? Critères cliniques de décision. *Rev Odont Stomat* 2007; 36: 33-44.
 49. de Alencar AH, Lustosa-Pereira A, de Sousa HA, Figueiredo JH. Intrusive luxation: a case report. *Dent Traumatol* 2007; 23(5): 307-12.
 50. Abu-Dawoud M, Al-Enezi B, Andersson L. Knowledge of emergency management of avulsed teeth among young physicians and dentist. *Dent Traumatol* 2007; 23(6): 348-55.
 51. McIntyre J, Lee JY, Trope M, Vann WF Jr. Management of avulsed permanent incisors: a comprehensive update. *Pediatr Dent* 2007; 29(1): 56-63.
 52. Cohenca N, Stabholz A. Decoronation- a conservative method to treat ankylosed teeth for preservation of alveolar ridge prior to permanent prosthetic reconstruction: literature review and case presentation. *Dent Traumatol* 2007; 23(2): 87-94.
 53. Díaz JA, Sandoval HP, Pineda PI, Junod PA. Conservative treatment of an ankylosed tooth after delayed replantation: a case report. *Dent Traumatol* 2007; 23(5): 313-7.
 54. Pektas ZÓ, Kircelli BH, Uslu H. Displacement of tooth fragments to the lower lip: a report of a case presenting an immediate diagnostic approach. *Dent Traumatol* 2007; 23(6): 376-9.
 55. Naudi AB, Fung DE. Tooth fragment reattachment after retrieval from the lower lip- a case report. *Dent Traumatol* 2007; 23(3): 177-80.
 56. Sakai VT, Anzai A, Silva SMB, Santos CF, Machado MA. Predictable esthetic treatment of fractured anterior teeth: a clinical report. *Dent Traumatol* 2007; 23(6): 371-5.
 57. Chik FF, Wei SH. Management of root-fractured incisors in a 12-year-old followed with implant treatment 7 years after traumatic injury: A case report. *Quintessence Int* 2007; 38(3): 203-9.
 58. Güngör HC, Büyükgöral B, Uysal S. Root fracture in immature tooth: report of a case. *Dent Traumatol* 2007; 23(3): 173-6.
 59. Rodd HD, Malhotra R, O'Brien CH, Elcock C, Davidson LE, North S. Change in supporting tissue following loss of a permanent maxillary incisor in children. *Dent Traumatol* 2007; 23(6): 328-32.
 60. Holgerson PL, Sjöström I, Stecksén-Blicks C, Twetman S. Dental plaque formation and salivary mutans streptococci in schoolchildren after use of xylitol-containing chewing gum. *Int J Paediatr Dent* 2007; 17(2): 79-85.
 61. Taipale T, Pienihäkkinen K, Alanen P, Jokela J, Söderling E. Dissolution of xylitol from a food supplement administered with a novel slow-release pacifier: preliminary results. *Eur Arch Paediatr Dent* 2007; 8(2): 123-5.
 62. Ferrazzano GF, Cantile T, Ingenito A, Chianese L, Quarto M. New strategies in dental caries prevention: experimental study on casein phosphopeptides. *Eur J Paediatr Dent* 2007; 8(4): 183-7.
 63. Giuca MR, Saracino S, Giannotti E, Ceccarini A. Oral clearance of NaF from chewing gum and tablets in children and adults. *Eur J Paediatr Dent* 2007; 8(1): 19-24.
 64. Bevilacqua L, Cadenaro M, Sossi A, Biasotto M, Di Lenarda R. Influence of air abrasion and etching on enamel and adaptation of a dental sealant. *Eur J Paediatr Dent* 2007; 8(1): 25-30.
 65. Borsatto MC, Corona SA, de Araújo F, de Souza-Gabriel AE, Pécora JD, Palma-Dibb RG. Effect of Er: YAG laser on tensile bond strength of sealants in primary teeth. *J Dent Child* 2007; 7(2): 104-8.
 66. Dukic W, Glavina D. Clinical evaluation of three fissure sealants: 24 month follow-up. *Eur Arch Paediatr Dent* 2007; 8(3): 163-6.
 67. Tiberia MJ, Milnes AR, Fejjal RJ, Morley KR, Richardson DS, Croft WG, Cheung WS. Risk factors for early childhood caries in Canadian preschool children seeking care. *Pediatr Dent* 2007; 29(3): 201-8.
 68. Mattuella LG, Frasca LC, Bernardi L, Moi GP, Fossati AC, de Araújo FB. Tooth supported prosthetic rehabilitation in a 5 year old child with early childhood caries. *J Clin Pediatr Dent* 2007; 31(3): 171-3.
 69. Dunkley S, Ashley P. Use of a ranked scoring system to detect occlusal caries in primary molars. *Int J Paediatr Dent* 2007; 17(4): 267-73.
 70. Shimizu T, Miyamoto M, Arai Y, Maeda T. Supernumerary tooth in the primary molar region: a case report. *J Dent Child* 2007; 74(2): 150-2.
 71. Lombardo C, Barbato E, Leonardi R. Bilateral maxillary canines agenesis: a case report and a literature review. *Eur J Paediatr Dent* 2007; 8(1): 38-41.
 72. Shilpa, Thomas AM, Joshi JL. Idiopathic oligodontia in primary dentition: case report and review of literature. *J Clin Paediatr Dent* 2007; 32(1): 65-7.
 73. Venkataraghavan K, Anantharaj A, Prasanna P, Sudhir R. Oligodontia in the primary dentition: report of a case. *J Dent Child* 2007; 74(2): 153-5.
 74. Steiner-Oliveira C, Gavião MB, dos Santos MN. Congenital agenesis of premolars associated with submerged primary molars and a peg-shaped lateral incisor: a case report. *Quintessence Int* 2007; 38(5): 435-8.
 75. Young L, Mass E, Beni L, Weinreb M, Vardimon AD. Enamel, dentine and pulp in talon primary maxillary central incisors: a histomorphometric study. *Eur Arch Paediatr Dent* 2007; 8(3): 136-40.
 76. Lee CK, King NM, Lo EC, Cho SY. The relationship between a primary maxillary incisor with a talon cusp and the permanent successor: a study of 57 cases. *Int J Paediatr Dent* 2007; 17(3): 178-85.
 77. Schulz-Weidner N, Ansari F, Mueller-Lessmann V, Wetzel WE. Bilateral triplicated primary central incisors: clinical course and therapy. *Quintessence Int* 2007; 38(5): 395-9.
 78. Hunter L, Addy LD, Knox J, Drage N. Is amelogenesis imperfecta an indication for renal examination? *Int J Paediatr Dent* 2007; 17(1): 62-5.

79. Moretti AB, Sakai V, Oliveira T, Fujiwara S, Santos C, Machado MA, Silva SM. Oral management of a child with mixed dentition affected by amelogenesis imperfecta. *J Dent Child* 2007; 74(2): 156-9.
80. Muratbegovic A, Markovic N, Ganibegovic-Selimovic M. Molar incisor hypomineralisation in Bosnia and Herzegovina: prevalence, aetiology and clinical consequences in medium caries activity population. *Eur J Paediatr Dent* 2007; 8(4): 189-94.
81. Boj JR, Hernandez M, Espasa E, Poirier C. Laser treatment of an oral papilloma in the pediatric dental office: a case report. *Quintessence Int* 2007; 38(4): 307-12.
82. Lin YJ, Chen HS, Chen HR, Wang WC, Chen YK, Lin LM. Central giant cell granuloma of the mandible in a 7-year-old boy: a case report. *Quintessence Int* 2007; 38(3): 253-9.
83. Mooney GC, McMahon J, Ward SE, Davidson LE, North S. Management of central giant cell granuloma: discussion of two cases. *Int J Paediatr Dent* 2007; 17(2): 139-44.
84. Rai AJ, Hegde AM, Shetty YR. Management of Blandin-Nuhn mucocoele- a case report. *J Clin Paediatr Dent* 2007; 32(2): 147-9.
85. Okumura K, Inui M, Nakase M, Nakamura S, Hiramoto K, Tagawa T. A case of submandibular gland mucocoele. *J Clin Paediatr Dent* 2007; 31(3): 207-9.
86. Özeç I, Kiliç E, Yeler H, Göze F, Yeler D. Large complex odontoma associated with a primary tooth. *Quintessence Int* 2007; 38(6): 521-4.
87. Manea S, Favero GA, Stellini E, Romoli L, Mazzucato M, Facchin P. Dentists' perceptions, attitudes, knowledge, and experience about child abuse and neglect in northeast Italy. *J Clin Paediatr Dent* 2007; 32(1): 19-25.
88. Ram D, Hermida BL, Amir E. Reaction of children to dental injection with 27- or 30- gauge needles. *Int J Paediatr Dent* 2007; 17(5): 383-7.
89. Sammons HM, Unsworth V, Gray C, Choonara I, Cherrill J, Quirke W. Randomized controlled trial of the intraligamental use of a local anaesthetic (lignocaine 2%) versus controls in paediatric tooth extraction. *Int J Paediatr Dent* 2007; 17(4): 297-303.
90. Vieira KA, Teixeira MS, Guiardo CG, Gaviao MB. Prosthodontic treatment of hypohidrotic ectodermal dysplasia with complete anodontia: case report. *Quintessence Int* 2007; 38(1): 75-80.
91. Açıkgöz A, Kademoglu O, Elekdag-Türk S, Karagöz F. Hypohidrotic ectodermal dysplasia with true anodontia of the primary dentition. *Quintessence Int* 2007; 38(10): 853-8.
92. El-Housseiny AA, Saleh SM, El-Masry AA, Allam AA. The effectiveness of vitamin "E" in the treatment of oral mucositis in children receiving chemotherapy. *J Clin Paediatr Dent* 2007; 31(3): 167-70.
93. Çubukçu CE, Günes AM. Caries experience of leukemic children during intensive course of chemotherapy. *J Clin Paediatr Dent* 2007; 32(2): 155-8.
94. Bailleul-Forestier I, Lopes K, Souames M, Azoguy-Levy S, Frelut ML, Boy-Lefevre ML. Caries experience in a severely obese adolescent population. *Int J Paediatr Dent* 2007; 17(5): 358-63.
95. Wierink CD, van Diermen DE, Aartman IH, Heymans HS. Dental enamel defects in children with coeliac disease. *Int J Paediatr Dent* 2007; 17(3): 163-8.
96. Bossu M, Bartoli A, Orsini G, Luppino E, Polimeni A. Enamel hypoplasia in coeliac children: a potential clinical marker of early diagnosis. *Eur J Paediatr Dent* 2007; 8(1): 31-7

Review

Update in Pediatric Dentistry 2007

N. GALOFRÉ KESSLER, E. ESPASA SUÁREZ DE DEZA, C. POIRIER ALDEA, A. M. MARTÍN DURBAN, Y. GONZÁLEZ CHOPITE, J. R. BOJ QUESADA

Dentistry School. Barcelona University. L'Hospitalet de Llobregat, Barcelona. Spain

RESUMEN

En el presente trabajo se analizan las publicaciones relacionadas con la odontopediatría aparecidas durante el año 2007. Debido a la gran cantidad de artículos publicados, estos se han distribuido en cinco apartados: 1) control de conducta; 2) pulpa; 3) operatoria dental; 4) traumatismos; y 5) miscelánea.

PALABRAS CLAVE: Control de conducta. Pulpa. Operatoria dental. Traumatismos. Miscelánea.

ABSTRACT

In the present paper we review significant papers published in 2007. Due to the great amount of articles published we have divided the paper into five parts: 1) behaviour management; 2) pulp; 3) operative dentistry; 4) traumatism; and 5) others.

KEY WORDS: Behaviour management. Pulp. Operative dentistry. Traumatism. Others.

BEHAVIOR MANAGEMENT

Dental treatment for children with behavioral problems is based on the presumption that their difficulties are due to dental phobia, but this is not always so.

In a study carried out by Arnrup et al. (1) in Sweden on temperamental reactivity and negative emotionality of uncooperative children who were referred to a pediatric dentist and compared with children treated by a general dentist, it was concluded that uncooperative children were temperamental and they showed anxiety levels and dental fear as well as emotional disturbance in their personalities and negative emotional reactions. These disturbances, according to the authors, can be determining factors when predicting problems in behavior management.

When behavior management problems are due to an illness or behavior disorders the best guidelines should be known for the treatment to succeed. In the case of children with attention deficit and hyperactivity, recent publications reflect a possible increase in incidences, but also a greater awareness on the part of the professional, although procedure guides focused on this population in particular should be developed (2).

Autistic children also represent a challenge when requiring dental treatment, and many have to be treated under sedation or general anesthesia. Marshall et al. (3) evaluated possible cooperation predictors during the dental visits of autistic children, establishing that some attitudes and/or activities previously learnt by these patients, such as sphincter control, attitude when having hair cut, academic achievements, language development, can provide the pediatric dentist with an idea of the type of cooperation to be expected from the patient.

Some factors of a socioeconomic type can intervene in the development of disruptive behavior at the dentist. In their study Gustafsson et al. (4) reported that many children referred to pediatric dentistry due to behavioral problems came from low income or single parent families, other families had little leisure time activities or poor social interaction, and some were families under the care of the government's social services. Therefore, these factors should be taken into consideration when carrying out studies to evaluate anxiety, dental fear and behavior management problems, as indicated by Klingberg and Broberg (5) in their study.

In addition, the relationship of the child with his parents and his general dentist can be determining factors when referring a child to a pediatric dentist. If the child cannot be controlled by his parents then there will be greater management problems before a figure of authority, in this case the dentist (6).

Treating a child that is uncooperative and uncontrollable can be uncomfortable for all parties involved. Very often the dentist uses up all the traditional resources with these children who need more than just the "tell-show-do" technique, and it is with these children that using drugs becomes imperative.

The efficiency of sedation drugs is always being studied and it has been demonstrated that thanks to these, treatments can successfully be carried out and with less risk for the patient. But, on many occasions, treatment on an outpatient basis is insufficient and gen-

eral anesthesia should be considered as a last resort. Some professionals opt for intravenous sedation, which although less used, continues being a valid method for hospital treatment in patients with pediatric dentistry. Rai et al. (7) in their study, recommended the use of ketamine, that not only gave good levels of sedation but which was also superior to other sedative agents (midazolam and propofol) for reducing the crying and movement of the child during treatment.

General anesthesia is a very good option for treating uncooperative pediatric patients with considerable dental disease. But this technique continues having serious problems regarding patient follow-up visits, as concluded by Jamieson and Vargas (8) in their study, as very few patients attended the postoperative check-up and those that did return had recurrent lesions.

PULP

The studies carried out with regard to pulp treatment concentrate on the materials to be used in the different procedures.

Pulp capping is considered to be at the limit between conservative and endodontic therapy. Maintaining tooth vitality improves prognosis from the point of view of biomechanics and aesthetics, which justifies the quest for new techniques and technologies in these fields. The more recent works show a high percentage of success in these type of treatments carried out in teeth affected by trauma, where there is lower bacterial contamination than in molar teeth affected by extensive caries. In addition results are more predictable when laser is used rather than conventional calcium hydroxide techniques. Olivi et al. (9) verified the effectiveness of laser technology combined with the application of a calcium hydroxide base in permanent molars affected by extensive caries, and contrary to traditional recommendations, they suggested using this treatment in adult patients, despite this having always been limited to younger patients. The study was carried out in 34 patients aged between 11 and 18 who were divided into three groups. In the first group conventional rotating material was used with a calcium hydroxide base, the second group had Er,Cr:YSGG laser with a calcium hydroxide base, and the third Erbium:YAG with a calcium hydroxide base. Thirty adult patients aged between 19 and 40 were used as a control group and treated by the same methods. Follow-ups were carried out at 1 month and at 3, 6, 9 and 12 months, and also at 2 and 4 years post-treatment. Laser technology proved to be effective, and the success rates of pulp capping improved in teeth with extensive caries due to accidental pulp exposure, or superficial contamination of pulp tissue due to its disinfectant, coagulating and biostimulating capacity, even in adult patients. The Erbium laser seemed the most adequate for preparing complex cavities, although the work time was slightly higher.

With regard to the primary dentition, pulp capping therapy is controversial. According to the American Academy of Pediatric Dentistry (AAPD) direct pulp protection should be indicated in primary dentition when there is a small amount of pulp exposure, mechan-

ical or traumatic, and when the conditions for the response being favorable are optimum. However, the greater susceptibility for internal resorption to appear has led to many clinicians carrying out pulpotomies instead of more conservative treatment.

Recently the use of adhesive systems is of greater interest as agents for direct pulp protection given the capacity for forming a hybrid layer that joins the resin to the dentin. The idea is to achieve a hermetic seal and to protect against bacterial filtration, which is far more critical than the material used for capping.

Demir and Çehreli (10) evaluated the clinical and radiological response in primary molars by means of direct pulp protection with calcium hydroxide and with different adhesive systems after hemorrhage control with sodium hypochlorite at 1.25%. For this they used 100 primary molars distributed into 5 groups. In one group they used calcium hydroxide, in the second an acetone based adhesive system, in the third a non-rinse conditioner followed by an adhesive layer, and in the fourth an etching system with 36% phosphoric acid and an adhesive layer, and in the fifth a self-etching system. The teeth were controlled clinically and radiologically for 24 months. After this period of time groups 1 and 2 were considered the most successful, as there were no clinical or radiological signs of failure. The success of direct pulp protection can not only be attributed to controlling the hemorrhage, but also to the use of material that is absolutely biocompatible with the exposure area. Given the vasodilator properties of the monomers in the adhesive, not applying the adhesive directly to the exposed pulp is recommended, otherwise the hemorrhage should be controlled in such a way that it cannot reactivate when the adhesive is applied, with sodium hypochlorite being the best alternative for controlling hemorrhages.

Indirect pulp capping is defined as the procedure in which non-remineralizable tissue is eliminated leaving a fine layer of caries on the floor of the cavity, while avoiding in this way any possibility of pulp exposure. In these circumstances, residual bacteria are isolated from the nutrient input, and they cease to proliferate and die.

This procedure is indicated for teeth that show no signs of irreversible pulp pathology, and it consists in the application of a layer of bacteriostatic/bactericide material on the carious dentine in order to induce remineralization and protect the pulp.

Franzon et al. (11) evaluated the clinical and radiographic changes in primary teeth treated by means of indirect pulp protection using calcium hydroxide or an inert material (gutta-percha) as a base. For this they used 39 primary molars with deep caries, but with no preoperative signs of irreversible pulpitis. After 36 months, the results showed a high success rate for this treatment in both groups, and it was concluded that the success of the treatment did not depend on the material used, but on a correct diagnosis and a good marginal seal of the adhesive restoration.

Pulpotomy is one of the more common conservative procedures in Pediatric Dentistry. The inflamed pulp crown is eliminated preserving the vitality of the remaining root pulp. The International Agency for Research on Cancer (IARC) classified formaldehyde,

the main material used in pulpotomies as carcinogenic to humans (12-14).

Cortés et al. (13) carried out a study in order to determine if there was any risk of hepatic lesions appearing after using formocresol in pulpotomies. The object of the study was to analyze the systemic toxicity of therapeutic doses of this drug by evaluating histologic and biochemical changes after the administration of intravenous formaldehyde in rats in amounts that were equivalent to that used for carrying out 10,12 and 100 pulpotomies. In the control group physiological serum was administered. At 12 and 24 hours of starting the study, blood samples were taken from the caudal vein of the rats, and after the final extraction the animals were sacrificed and hepatic tissue samples were taken for histologic analysis. The results showed that high doses of formocresol administered in just one session, that were far higher than those normally used in clinics, did not produce any signs of hepatic toxicity; the histologic examination showed that there was no damage to hepatic tissue, there were no inflammatory or necrotic signs in the samples studied, and the biochemical study showed that there were no statistically significant differences in the levels of transaminases among the different groups studied.

Hingston et al. (14) carried out a questionnaire on community dental staff in Wales in order to examine the attitude of professionals with regard to the practice of pulpotomies in primary molars. The questionnaire was answered by 79 professionals, 65 of whom carried out this technique in primary molars. The most commonly used agents were formocresol, paraformaldehyde and ferric sulphate; 17 of the professionals were considering changing the technique. Only one professional took routine preoperative radiographs, and only three took follow-up radiographs. And 44 always used simple local anesthesia for carrying out the treatment. Amalgam was the restoration material most frequently used. The study showed the need for carrying out continuing professional development courses for staff in Wales.

Sabbarini et al. (15) while searching for alternatives to formocresol, evaluated the histologic effect of an enamel matrix derivative, using Emdogain® in ten primary canines that were to be extracted for orthodontic purposes. At one and two weeks, and at six months, the teeth were extracted and examined histologically in order to evaluate pulp response to Emdogain® after a pulpotomy. The surface of the amputated pulp of the extracted canines at one week had a fine and nearly continuous cell layer. There was general congestion together with an increase in angiogenesis. Most of the extracted canines at two weeks had small islands of dentine-like tissue at different stages of mineralization. Of the teeth extracted at six months, different histologic pictures were observed, and most had coalescing islands of dentin-like tissue that was trying bridge the interface between the pulp tissue crown wound and the remaining pulp. From these results it was concluded that Emdogain® offers promising results as a material to be used in the pulpotomies of primary teeth.

Another alternative to formocresol is MTA, a material that gives excellent results, with a high sealing capacity, an alkaline pH, good compatibility, and which hard-

ens when humid. It can induce bone, cement and dentin formation (16,17). Maroto et al. (16) used it in 69 primary molars that had follow-ups at 6 and 42 months. After this period none of the molars showed pathological signs either clinically or radiologically. Only one molar showed internal resorption at 42 months of therapy, and in 84% of cases reparative dentin apposition with stenosis of pulp canals was observed. The formation of dentin bridges was observed in 64% of the molars at 24 months, and in 83% at 42 months, showing that this material induces the formation of dentin in a manner that is more effective than formocresol, ferric sulphate or glutaraldehyde.

In the permanent dentition MTA is indicated for repairing perforations and furcation lesions, and in immature teeth pulp it is used for pulp capping and apicogenesis, the aim being to continue root formation and apex closure, and for apex formation (17,18).

Qudeimat et al. (17) compared the clinical success of partial pulpotomies carried out in 64 restorable permanent molars that were affected by deep caries, using the classical calcium hydroxide or MTA. After eliminating the carious tissue, 2-4 mm of the exposed superficial pulp tissue was removed, the bleeding was controlled and a layer of calcium hydroxide or grey MTA was placed. In both groups a layer of photopolymerizable glass ionomer was used to cover these materials and the molars were reconstructed. A follow-up was carried out at 3,6 and 12 months, and annually as from the first year. Statistically significant differences were not observed among the groups. The molars treated with calcium hydroxide showed a success rate of 91%, and those treated with MTA of 93%. Radiologically a hard tissue barrier was observed in 55% of the cases treated with calcium hydroxide, and in 64% of those treated with MTA.

Cervical pulpotomy is indicated in asymptomatic teeth with pulp exposure of more than 1 mm, either due to caries or trauma. McDonnell and Kinirons et al. (18) presented a case of a 13 year-old patient with extensive caries in the lower second left molar with open apices. A pulpotomy was carried out and all the inflamed and contaminated pulp was eliminated to the beginning of the root canals. After achieving hemostasis, a layer of calcium hydroxide was applied to the pulp chamber, by the beginning of the root canals, which were restored temporarily with zinc oxide eugenol paste. At 26 months the molar was asymptomatic, with no signs of infection or inflammation. The root radiologically was formed, the lamina dura was continuous apically, and the canals were partially sclerosed.

Pulp necrosis of an immature tooth can imply many complications. Instrumentation and disinfection techniques used traditionally in mature teeth are limited by the anatomy of immature teeth. Recent studies show the possibility of achieving revascularization of the radicular system in immature teeth with trauma lesions. The key for success in this procedure in immature, but uninfected necrotic teeth seems to lie in their correct disinfection, which is essential for creating a setting that will encourage revascularization of the radicular system. There are various combinations of antibiotics that are effective against bacteria usually found in non-infected

root canals, one of these is ciprofloxacin, metronidazole and cefaclor. It is hoped that the application of a therapy protocol using this combination can lead to a situation that is similar to that of avulsed immature teeth that are necrotic but not infected. A prerequisite for the regeneration of tissue is for the root canals to be free of bacteria, but a base is needed on which to put the new tissue, and for this a clot has to be induced with its growth and differentiation factors, which will serve as a guide for the migration of cells from the periapical area.

Thibodeau et al. (19) presented the case of a 9 year old patient who had a necrotic upper central incisor due to trauma suffered two years previously with a complicated crown fracture, which had been treated approximately 48 hours after the trauma by means of a pulpotomy. After two years the patient presented with an apical abscess and pulp necrosis. It was decided that revascularization should be attempted. The canal was not instrumented in the normal fashion as it was thoroughly irrigated with sodium hypochlorite at 1.25% which was dried with paper points. A cream which contained equal parts of metronidazole, ciprofloxacin and cefaclor was inserted. A small cotton pellet was left and the tooth was restored with provisional paste. At 11 weeks the combination of antibiotic thoroughly irrigated with hypochlorite 1.25% and saline was removed in order to create a space for the blood clot. No instrumentation of the root canal was carried out, only the periapical tissues were stimulated with an endodontic file to induce bleeding. Then clotting was allowed for 15 minutes until the cemento-enamel junction level was reached. White MTA was placed on top, and when this had set, aesthetic restoration of the incisor was carried out. Follow-ups were carried out at 3, 9.5 and 12 months. The incisor was asymptomatic and it responded normally to percussion, and to palpation, mobility and probing depth, but there was no response to thermal and electric vitality tests. The radiographs showed normal apical structures and continuing root formation. This treatment can help rescue immature, necrotic teeth that are not infected while physiologically strengthening the root canal walls.

In the primary dentition, root canal therapy also differs. One of the factors determining the success of this therapy is that the sealing material should also have a strong bactericidal effect, and a capacity to resorb along with the roots of primary teeth.

Reddy and Ramakrishna (20) evaluated the antimicrobial effectiveness against microorganisms isolated in infected primary teeth of five root canal filling materials, zinc oxide eugenol, zinc oxide-eugenol with formocresol, zinc oxide and camphorated phenol, calcium hydroxide with sterile water and calcium hydroxide with iodoform paste, and in the control group vaseline was used.

All the materials used, except the vaseline, showed varied antimicrobial activity against microorganisms, taking into account that the flora present in a root canal is by nature polymicrobial. Zinc-eugenol oxide with formocresol showed the strongest inhibition against most bacteria, compared with that offered by zinc-eugenol oxide, zinc oxide with camphorated phenol, and calcium hydroxide with sterile water. The calcium

hydroxide with iodoform paste showed minimum or no inhibition. In any event, extracting conclusions on antimicrobial activity against isolated bacteria based on *in vitro* studies is difficult, as the activity of obturation material for root canals against an isolated bacteria many not be the same against a combination of bacteria in an infection.

Cerqueira et al. (21) carried out a revision of the literature in which the different materials used for treating root canals in the primary dentition were described and compared. Iodoform paste stands out as having excellent biocompatibility with pulp fibroblasts. It is well tolerated by periapical and connective tissue. Clinical studies show high success rates, both clinical and radiographic, and this material has been proposed for root canal therapy in primary teeth.

OPERATIVE DENTISTRY

In Pediatric Dentistry the use of aesthetic materials in posterior teeth is growing and this year various studies have appeared that support evidence-based dentistry as an investigation tool for materials: Toh and Messer (22) carried out a meta-analysis of 25 randomized clinical trials on proximal restoration materials that compare: conventional glass ionomer (CGI), resin-modified glass ionomer (RMGI), composite and compomer. Significant differences were not found. However, the material with the best results was RMGI, but this very material has the least number of studies on it and prospective studies of at least 5 years are recommended, which will help to determine the best options for this type of primary molar restoration. A very similar work was carried out by Chadwick and Evans (23) who carried out a systematic revision of the studies on conventional class II restorations with GI and RMGI cements, carried out between 1966 and 2006. They came to the conclusion that CGI cements cannot be recommended for class II cavities in primary molars, while RMGI can be applied successfully in small or moderate proximal cavities. In addition, there seems to be some evidence that the use of conditioners in dentin improves the success rate of RMGI. Moreover, Kilpatrick and Neumann (24) carried out a revision of the literature from 1966 to 2006 on the durability of amalgam in restoration of class II cavities in primary molars. They found that the survival time in these restorations was a minimum of 3.5 years, but that potentially this could be more than 7 years. The authors indicate that amalgam continues to be an appropriate option in caries therapy for children. However, the future use of amalgam in Pediatric Dentistry will probably be conditioned, not by the evidence of its effectiveness and duration, but rather by the concern of parents on toxicity, security and aesthetics.

In a prospective study of 5 years Soncini et al. (25) did not find any significant differences when comparing the longevity of amalgam restorations ($n = 267$) with compomer restorations (primary teeth) / composite (permanent teeth) ($n = 267$) in occlusal lesions from caries in children between the ages of 6 and 10. However, with the primary teeth the compomer had to be replaced significantly more frequently due to recurrent

caries, and with the permanent molars composite needed seven times more repairs than amalgam restorations. In cases of RMGI, the importance of carrying out a bevel along the cavosurface margin should be highlighted. Prabhakar et al. (26) found a year after using a randomized split-mouth design in 42 children with bilateral initial occlusal caries of lower second primary molars, a greater survival (of 100%) in modified preparations (straight bevel of 1mm along the cavosurface margin) than in conventional preparations (cavosurface margin of 90 degrees), all restored with RMGI.

An area that is being studied is the possible influence of restoration materials on dentin with caries and in 2007 two studies were published on this. Ziskind et al. (27), after placing various restoration materials: amalgam ($n = 11$) and two compomers: Dyract ($n = 6$) and Compoglass ($n = 6$) on primary molar caries *in vivo*, examined under a laser confocal microscope a band of dentin tissue situated under the restorations. They did not find that the restoration material had a predominant influence in secondary or residual caries. On the other hand Wambier et al. (28) stressed that an RMGI restoration on remaining carious tissue (minimal preparation) in primary teeth can lead to favorable conditions for the healing process. This argument is supported by the ultrastructural modification found by means of scanning electron microscopy and in microbiology (*Streptococcus mutans*, lactobacillus and actinomyces) of carious dentin samples of primary molars before (day 0) and after their restoration (at 30 and 60 days) with RMGI. In the sample taken before treatment (day 0), widened dentinal tubules with bacterial invasion were observed, while after the treatment the tissue appeared to be better organized, as the collagen fibers were more compact and orderly, and dentinal tubules were narrower. The quantity of bacteria descended in all the samples at 30 and 60 days, and all the bacterial species showed a similar tendency.

The adhesion of resin to primary dentin is a problem that can be improved according to Hosoya et al. (29) who, on studying the harness and elasticity of sound and caries-affected primary dentin, both bonded with one-step self-etch adhesive, found a similar hardness in both dentin types at the interface, but which was significantly less than that of the underlying dentin which was intact. But with Young's model the interface dentin was less than that of the underlying dentin. From this it can be deduced that shorter application times may be required and/or an improvement in the components of the adhesive systems in order for there to be a more stable adhesion in primary dentin.

Traditionally metallic crowns constitute the treatment of choice in primary molars that are very damaged, after pulp therapy or when conventional obturation of class II has a poor prognosis. However, not all dentists adopt these techniques in clinical practice, claiming there is greater cost and clinical difficulty compared with obturation. Innes et al. (30) carried out a systematic revision in order to compare the results of primary molars restored with metallic crowns and those restored with obturation material. After studying various data bases between 1966 and 2005 they did not find any study that met the inclusion criteria of controlled

clinical trials. It was therefore felt that there was still no strong evidence to support the preformed crown technique and the lack of prospective clinical trials with this objective was reflected. Moreover, the low levels of evidence found indicate a greater consistency in favor of preformed metal crowns, despite that in many studies the crowns are placed in teeth that are more damaged. One of the reasons given by dentists for not placing metal crowns is that they entail certain technical difficulty. Hall's technique is a simplified method of treating primary molars with caries by means of preformed metal crowns. Innes et al. (31) also compared the acceptance of Hall's technique in children, in their carers and in dentists, as well as in the clinical results of the technique with those of conventional restorations. For this they designed controlled clinical trials based on a split-mouth model and they carried out in primary molars, 128 conventional restorations (control group) and 128 preformed crowns with Hall's technique in the contralateral side. The placement of metallic crowns using Hall's technique was preferred to conventional restorations by most children, carers and general dentists, and at 2 years the clinical results with Hall's technique were more favorable than those of conventional restorations.

Other inconveniences attributed to metallic crowns are their poor aesthetic appearance, which makes parents rather reticent to their placement in children. Following a questionnaire carried out on 58 parents, Champagne et al. (32) found a level of acceptance of metallic crowns by parents to be high (93%), and in addition, 80% of parents indicated that their children were satisfied with their crowns.

In response to greater aesthetic demand in Pediatric Dentistry new materials are being proposed. An alternative could be organically modified ceramic. Two articles deal with this subject. Al-Harbi and Farsi (33) did not find significant differences when the degree of microleakage of aOrmocer-based restorative material (Admira[®]) and a composite (Z-100[®]) were compared in vivo. However, none of the restoration systems eliminate microleakage completely. Passi et al. (34) evaluated the resistance of cusp fractures in pulpotomized primary molars restored with various new generation materials: GI for the back, Geomer[®], Ormocer[®] and a control group with amalgam. The least resistance to compression was obtained with GI for posterior, followed by amalgam, there being significant differences with regard to the other two materials. Ormocer[®] produced the greatest resistance.

On occasions the pediatric dentist may find primary incisors with crowns that are very destroyed due to caries from feeding bottles and trauma. In these situations the placement of posts may be useful. Ferreira et al. (35) did not find significant differences with scanning electron microscopy on evaluating the union of two adhesive systems: Single Bond[®] and Adper Prompt L Pop[®] to resin posts placed in primary teeth root dentin. In the Single Bond[®] group a wider interdiffusion zone of resin-dentin was found. The length of the resin tags and microfiltration was the same in both groups.

There is a reduced number of children whose cooperation is impossible to achieve when carrying out dental

treatment. Barbería et al. (36), in a retrospective study on 47 children who were handicapped or medically compromised but healthy, evaluated the success and failure of dental treatment carried out under general anesthesia. The success rates were high (above 90%) in all the procedures carried out, but they pointed out that while general anesthesia was necessary in some children, this should be complemented with a preventative program, behavior remodeling and a follow-up in order to avoid the use of general anesthesia.

Alternative restoration treatment, previously known as atraumatic restoration treatment, which was devised for developing countries for conserving teeth which otherwise would have to be extracted, is a technique that could be applied in uncooperative children when conventional restoration is impossible. Wandenya and Mante (37) did not find any significant differences in marginal filtration in enamel and dentin of cervical restorations with IV of 16 permanent molars carried out with ART and conventional treatment.

TRAUMATIC DENTAL INJURIES

This section summarizes some articles which are of interest in pediatric dentistry. These are on: prevalence, risk factors, diagnosis and management of oral and dental trauma.

Firstly we will summarize some of the studies on trauma prevalence in the anterior teeth. The prevalence of traumatic dental injuries in the primary dentition of a group of Brazilian preschool children (38) was 9.4% and 34.2% in a group of Cuban children (39). In both articles the tooth that was most affected was the upper central incisor, and enamel fracture was the most common injury (68.8 and 67% respectively). The children with anterior open bite had twice as much probability of suffering dental trauma (38). In the permanent dentition the prevalence found in a group of 12 year old Brazilian children (40) was 10.5%. Among the risk factors in this group were: male sex, overjet of > 5 mm, inadequate lip coverage, obesity and attending a public school. Another factor adding to a predisposition to suffer dental accidents according to Sabuncuoglu (41), is attention deficit and hyperactivity disorder.

In 2007 the International Association of Dental Traumatology, published guidelines on the diagnosis, management and follow-up for various traumatic lesions: fracture and luxation of permanent teeth (42), avulsion of permanent teeth (43) and traumatic injury to primary teeth (44).

Traumatic injury to primary teeth can have consequences on the permanent successor, such as tooth displacement and root dilaceration. This was demonstrated by the case reports of Tozoglu et al. (45) and Andrade et al. (46). In the first case report dilaceration and ectopic eruption occurred in a second and lateral incisor, with trauma to a upper central incisor, which four years later led to: necrosis of the primary tooth, displacement of the permanent tooth as high as the anterior nasal spine and severe dilaceration of the crown/root junction. Eight years later, and after a diagnosis entailing an orthopantomography and an computerized axial tomog-

raphy of the upper jaw, extracting the ectopic tooth was decided on, due to its unfavorable position. Kuvveti et al. (47) presented a more favorable case of dilaceration of an upper incisor in an 8 year old boy. Orthodontic repositioning was possible and four years later there was correct root development and pulp canal obliteration.

Pulp disturbance is common after dental trauma, especially in cases of extrusion and intrusion. The article by Chala et al. (48) discusses pulp diagnosis in the permanent dentition. Diagnosing pulp necrosis as soon as possible is important so that periapical complications are avoided. The authors carry out a revision of the literature and of the clinical criteria that permit diagnosing necrosis, such as pulp sensitivity tests (thermal and electronic) and vitality tests (pulsioximetry, double-beam spectrophotometry with a Doppler laser), the latter are more reliable as they take into account pulp vascularization but they are still experimental. Pulp sensitivity of the traumatized tooth should be revised three weeks following the trauma, as well as at one, two and six months, and after one year and after five years. It should be compared with the response obtained in the adjacent teeth.

Intrusive luxation is a type of dental trauma with the greatest consequences. Nearly 100% involve pulp necrosis, and there is the added difficulty of difficult chamber access for early treatment, and there is also a high risk of inflammatory and replacement resorption. Alencar et al. (49) provide a case report with severe intrusion in a 15 year old boy and they carry out a revision of the different repositioning therapies.

Often the first treatment after a trauma is carried out by a general practitioner rather than a dentist and, unfortunately, not always is the appropriate emergency treatment carried out, as was demonstrated in the study by Abu-Dawoud et al. (50) who carried out a survey on recently qualified doctors and dentists in order to investigate their knowledge on emergency management of avulsed teeth. 83.3% of the doctors had not received any information on what to do in the case of an avulsed tooth and 96.6% had not received any dental instruction during their studies. However, 93.3% of dentists knew what to do when confronted with an avulsed tooth. For the correct management of an avulsed tooth the literature review of McIntyre et al. (51) should be highlighted as updated decision-making flow charts are provided, indicating the most appropriate management according to extra-oral time, transport mode and apical maturity. The treatment tries to minimize complications such as pulp infection and periodontal ligament damage. Ideally the tooth should be reimplanted within 20 minutes if transported in Hank's balanced salt solution or in cold milk, and splinted for 7-10 days with flexible wire. Other means of humid transport with bottled water, saliva or serum only conserve ligament cells for one hour. The worst alternative is tap water which will cause cell death within five minutes. Among the newer therapy guidelines the following should be pointed out:

—Soaking an immature tooth for five minutes in 1% doxycycline solution (1 mg doxycycline/20 ml sterile liquid) in order to improve revascularization and to reduce root resorption.

—If the tooth has had a dry extra-oral period of > 1 hour, not replanting it, or doing so while eliminating all the ligament cells, is advisable (curettage and citric acid for 3 minutes to the root), followed by five minutes in a sodium fluoride solution or enamel matrix derivative (Emdgain®).

—For inflammation resorption there is no treatment but, in the event of ankylosis arising (replacement resorption), an option recently used by various authors (52,53) is the so called decoronation, which avoids the bone loss that extracting an ankylosed tooth entails. For this a mucoperiosteal flap is made to expose the ankylosed tooth. The dental crown is cut under the amelocemental junction, the intracanal material is eliminated until it is filled with blood. If in addition we want to increase the alveolar ridge, bovine bone (Bio-Oss®) covered by a resorbable collagen membrane can be used, and lastly the flap is relocated and sutured. As a provisional aesthetic measurement the extracted crown can be used, splinted to adjacent teeth or joined to the orthodontic apparatus.

When we examine a dental fracture, the soft tissue must not be overlooked. If the lip has been lacerated, it is possible for a dental fragment to have penetrated the soft tissue. Pektas et al. (54) provide a case report in which lateral telerradiography shows 3 dental fragments that are eliminated surgically. Naudi et al. (55) present another case in which a dental fragment is extracted from a lip and then reattached to a tooth. For the treatment of type IV dentin-enamel fractures in the permanent dentition Sakai et al. (56) provide a protocol for achieving good aesthetic results. As temporary treatment an indirect pulpal protection of calcium hydroxide and glass ionomer is placed over the exposed dentin. Then diagnostic waxing with a plaster cast is carried out and a silicone matrix is made that is then used as a mold for placing the direct composite restoration. After carrying out a diamond bevel around the fracture, the palate side is reconstructed with the silicone matrix, next the dentin is carried out with an opaque hybrid composite, the incisor border with a milky opaque hybrid and lastly the enamel face is made with a microhybrid composite.

While crown fractures in the permanent teeth tend to be treated successfully with adhesive agents, root fractures are more of a problem. Correct and conservative management will help to preserve the alveolar bone for implant placement in the future. Chik et al. (57) present a clinical following of a root-fractured incisor in a 12 year old boy who later, at the age of 20, was treated with implants and Procera aesthetic crowns. Güngör et al. (58) provide an unusual case report of a horizontal root fracture of an immature tooth, with a 4 mm extrusion of a crown fragment. Three hours after the trauma it was treated by means of reduction, repositioning and rigid splinting for 12 months. Pulp treatment was not required and the apex was completely closed.

Rodd et al. (59) quantified the degree of bone resorption after the post-traumatic extraction of permanent central incisors compared with study models chosen and digitally photographed, taken at regular intervals. The study group was made up of 16 boys with a mean age of 10.8 years. At 3 months of the extraction there was a reduction in the supporting tissue area in the

extraction zone of 15.7% with regard to the areas with teeth, at 6 months the reduction was of 25.3% and after 6 months the bone tissue had stabilized. Other data of interest was that the girls had more tissue loss than the boys.

MISCELLANEOUS

In this section articles are included that are related to prevention, dental anomalies and malformations, oral pathology, child abuse, and local anesthetics. There is a revision of articles on special needs patients.

Prevention is a matter of great interest in pediatric dentistry and a great number of articles related to caries prevention in children have been published. Of these we would like to emphasize the work by Holgerson et al. (60), Taipale et al. (61), Ferrazzano et al. (62) and Giuca et al. (63). The first authors compare the efficiency of different sweeteners for the prevention of caries in 128 children (mean age 12.7). They found that xylitol, sorbitol and mannitol were efficient for reducing dental plaque and for reducing the production of saliva acids, but only chewing gum with xylitol reduced the proportion of *Streptococcus mutans* in saliva. Ferrazzano et al. (62) in an *in vitro* study on the effect of casein phosphopeptides (CPPs), concluded that in the presence of CPPs, acid dissolution of enamel was reduced by more than 50%, and that this could therefore be a valid method for preventing demineralization and boosting the remineralization of early caries lesions in the enamel. A method used for preventing caries is that of dispensing fluoride. In this respect Giuca et al. (63) compared the administration of fluoride (NaF) in the form of tablets or chewing gums (0.50 mg of fluoride in each tablet) discovering that both methods were valid for administering fluoride and that they could be considered valid tools for preventing caries.

The sealing of fossae and fissures has, without any doubt, resulted in the greatest number of studies. In this respect Bevilacqua et al. (64) showed in their study that enamel preparation with air abrasion and acid etching represented the most effective treatment for enamel surfaces, following the earlier application of a dental sealant, as the risk of microfiltration was reduced considerably. Borsatto et al. (65) carried out a study in primary molars in order to determine the effect of Er: Yag laser when preparing an enamel surface before a sealant, which was compared with acid etching. They discovered that the effect of laser, with regard to adhesion strength, can be compared with that of phosphoric acid at 37% providing both laser and acid etching are used. Dukic and Glavina (66) studied the efficiency of a fluoride composite (Tetric Flow®) combined with a dental adhesive as a sealant for fossae and fissures. The results with regard to retention and caries obtained with fluoride material were comparable with those obtained with two fissure sealants (Helioseal Clear Chroma® and Teethmate F1®). Mattuella et al. (68) presented the case of a 5 year old female patient with ECC who was treated with canine-supported overdentures that had previously been endodontically treated. The importance of prosthetic rehabilitation in these patients in order to

obtain an acceptable aesthetic appearance and performance while improving the child's self confidence is highlighted.

The early diagnosis of dental caries also generates large amounts of investigation and from this we have chosen the article by Dunkley and Ashley (69) in which various non-invasive investigation methods are compared for detecting caries. It is concluded that visual examination is more effective than bitewing radiography for diagnosing occlusal caries in primary molars.

Cases of dental anomalies and malformations are frequent topics in the dental literature, especially due to the treatment difficulties that arise. Proof of this is the large number of articles published. Ten of these are now described. Supernumerary teeth represent the most common anomaly and they arise more frequently in permanent rather than primary dentition. In the latter case, this normally occurs in the region of the upper lateral incisor or in the form of mesiodens between the upper central incisors. Shimizu et al. (70) presented the unusual case of a primary supernumerary tooth in the region of the primary second molar. Radiographically the existence of a permanent supernumerary successor was observed with a large and unusual crown size. The primary supernumerary molar was extracted in order to avoid interference in the tooth germ of the second premolar. The prevalence of agenesis in permanent teeth varies between 4.5 and 7.4% of the Caucasian population. Bilateral agenesis of permanent teeth is a rare find, in spite of this Lombardo et al. (71) presented the case of a ten year old boy with this condition. Dental agenesis is more common in the permanent than the primary dentition but Shilpa et al. (72) presented a case of idiopathic oligodontia in a two and a half year old boy with agenesis of 14 primary teeth. Moreover Venkataraghavan et al. (73) presented a rare case of oligodontia in a four year old patient who was missing 18 primary teeth. Steiner et al. (74) presented the case of four submerged primary second molars associated with agenesis of four permanent successor premolars. This was treated by extracting the four primary molars and placing a prosthesis to maintain the space and conserve the vertical dimension. Accessory tooth cusps occur as a result of a disturbance in the morpho-differentiation stage in tooth development, a finding that was corroborated by Young et al. (75) in a study carried out in upper primary central incisors in which it was discovered that the accessory cusps of these teeth presented normal enamel and dentin layers with elongated pulp tissue. Lee et al. (76) studied 57 cases of accessory cusps in primary incisors and they discovered an association between the presence of accessory cusps of upper lateral incisors and the presence of odontogenic anomalies in permanent successor teeth, the most common being the presence of supernumerary teeth. Fusion or tooth germination is also of clinical interest due to the clinical problems shared. Schulz et al. (77) presented the case of a four year old patient with an upper primary central incisor that was bilaterally fused with the adjacent lateral tooth and with a supernumerary incisor. During the intraoral examination the presence of an abscess and a fistula were observed in the area of the triplicated incisors, and due to the uncertain prognosis of the incisors they were

extracted. An acrylic prosthesis was placed to restore function, aesthetics and speech. Amelogenesis Imperfecta (AI) is described as enamel dysplasia with a hereditary origin that affects the quality and/or quantity of dental enamel. Hunter et al. (78) reported a case of hypoplastic AI with delayed eruption and kidney stones. Based on their findings, the authors suggest that the pediatric dentist refer AI patients for a kidney examination as AI could be an indicator of the presence of renal disturbance. Furthermore, patients affected with AI during primary or mixed dentition represent a problem when reestablishing aesthetics and masticatory function before reaching complete permanent dentition. In this sense Moretti et al. (79) proposed resin-modified glass ionomer restoration in order to reduce hypersensitivity and to improve mastication and the aesthetics of a seven year old patient.

In this section the article by Muratbegovic et al. (80) is included on molar incisor hypomineralization (MIH) due to the growing incidence of this anomaly. MIH is described as a hypomineralization with a systemic origin of unknown etiology that affects one or more permanent first molars and which is frequently associated with opaque incisors. The authors conclude that predicting the individuals who will develop MIH is not possible as the etiology has not been completely clarified and they stress the importance of carrying out studies to determine the etiological factors of this disturbance so that the appropriate preventative steps can be taken.

Of the articles related to oral pathology in Pediatric Dentistry patients, the article by Boj et al. (81) has been included in order to highlight the use of new technologies for pediatric dentistry patients. The case is presented of an 11 year old patient who presented a whitish asymptomatic lesion with a papillomatous appearance in the oral mucosa that was distal to the first permanent upper left molar, which was diagnosed as squamous cell papilloma. The lesion was removed by means of a Er,Cr:YSGG laser. After the surgery no analgesic medication was needed and the wound healed quickly. The authors highlight that laser in odontology represents a modern technology that dentists can use for treating this type of oral lesion and that it should be considered an alternative to conventional surgery. Central giant cell granuloma (CGCG) is a benign bone lesion with a variable aggressive nature and it represents 7% of all benign lesions in the jaws. It arises predominantly in children and young adults, and it may cause localized bone destruction and tooth displacement. Lin et al. (82) described a case of CGCG in the anterior part of the mandible. The authors highlight that in children in the mixed dentition stage, this lesion can cause mobility and exfoliation of primary teeth and that therefore it can easily go unnoticed, especially in those cases in which the lesion is not accompanied by bone expansion. Any type of oral pathology should raise suspicion when there is tooth mobility and displacement, and a differential diagnosis should be carried out between CGCG and other malignant lesions in children. Following these lines, Mooney et al. (83) presented two cases of CGCG in children, mentioning the importance of there being good coordination between the pediatric dentist and the maxillofacial surgeon in order to offer therapy of a high

standard to child patients. Mucoceles are known as extravasation phenomena that are commonly found in the minor salivary glands. In the articles by Rai et al. (84) and Okumura et al. (85) two cases are described of Mucoceles in child patients in uncommon locations: Blandin and Nuhn glands (antero-ventral part of the tongue) and submandibular gland respectively. In the first lesion a material leaving a fluid impression was injected before the lesion was removed so that the margins of the lesion were clearly visible and to facilitate surgical excision. In the second case the cystic lesion was also excised together with the submandibular and sublingual gland. Eruption disturbances also cause the professional problems. In this respect, the article by Özeç y cols. (86) should be highlighted in which the presence of a complex odontoma impeded the eruption of a lower left temporary incisor in a five year and two month old patient. The lesion was eliminated surgically and the case was followed for more than a year and no recurrence was observed.

Child abuse is a current issue in our times. Diagnosis of child abuse lesions is important as is knowing the action procedures and the responsibilities of the health professional in this sense. Manea et al. (87) carried out a study for determining the perception and knowledge of a group of dentist in the north east of Italy of child abuse. They found a lack of information on child abuse that was necessary for detecting and identifying suspicious cases. The importance of being familiar with current legislation should be highlighted in order to act correctly when there is a suspicion of child abuse among pediatric dentistry patients.

In pediatric dentistry there is a constant search for methods to reduce the disagreeable stimuli of dental treatment. On these lines we include the article by Ram et al. (88) who studied the reaction of 95 children while they received anesthesia with a 27 or 30 caliber needle. The application of truncal anesthesia was less disagreeable and the cries of the children were fewer when a 30 caliber needle was used rather than a 27 caliber needle. However, no differences were observed, with regard to caliber, in the cries during infiltration of the upper jaw. Sammons et al. (89) carried out a study in order to evaluate the use of local anesthesia (applied using an intraligamental injection) during the extraction of teeth under general anesthesia, for postoperative pain control in children aged between two and five. They concluded that intraligamental lignocaine reduced postoperative pain, but this finding was not sustained over the first hour following the extraction.

In order to finish this revision of the various articles that have appeared over 2007 with regard to special pediatric dentistry patients, we have concentrated on seven of these.

The hereditary condition known as ectodermal dysplasia (ED) is characterized by an absence or deficiency of two or more structures with an ectodermic origin. Its prevalence is estimated to be around 7 out of 10.000 births. We have highlighted two ED articles, the one by Vieira et al. (90) in which the case of a six year old boy is presented with hypohidrotic ectodermal dysplasia with complete anodontia. Based on the dental and physical requirements, the patient was rehabilitated with two

complete removable prosthesis in order to improve, in addition, his psychological development and to encourage improved function of his dental system. The article by Açıkgöz et al. (91), in which another case of a patient with hypohidrotic ED with true anodontia of the primary dentition is presented, and with the presence of only the upper non-erupted canines. The case was also treated by means of a removable prosthesis, and the authors highlight the importance of being familiar with the signs and symptoms of ED in order to encourage the necessary therapies for the functional and psychological development of the child patient.

In spite of cancer being considered an uncommon child pathology, its incidence is increasing by more than 1% a year and it currently represents the principal cause of death by disease in children between the ages of 1 and 14. Cancer patients suffer frequently from oral and dental complications, either because of the disease itself or from the type of cancer therapy. In this respect we have wanted to include the article by El-Housseiny et al. (92) on a sample of 80 children with oral mucositis induced by the chemotherapy as cancer treatment. The authors concluded that the topical application of 100 mg of vitamin E twice a day was effective for treating this type of mucositis, but the same efficiency was not achieved when it was applied systematically. Chemotherapy is the most extended therapy for treating leukemia. Various studies indicate a relationship between the prevalence of dental caries and chemotherapy. In spite of this Çubukçu and Günes (93) found, in their study carried out in 64 children with leukemia, that the prevalence of dental caries in these patients could be

stabilized with preventative methods, such as the application of topical fluoride and fossae and fissure sealants and dental hygiene.

Obese children and teenagers are appearing with increasing frequency in our clinics. Proof of this are the numerous articles that have been published recently on this. The article by Bailleul-Forestier et al. (94) should be highlighted as it was carried out with the aim of determining if body mass increase (BMI) is related to dental caries. They found that obese teenagers had greater probabilities of having caries and highlighted that due to the increase in the prevalence of child obesity, dentists should encourage a healthy diet not only for preventing caries but also for reducing the risk of obesity.

In order to finish this section we have wanted to include two articles referring to coeliac disease which is a pediatric disease characterized by lesions in the intestinal mucosa as a result of gluten contact Wierink et al. (95) carried out a study of 81 coeliac patients who discovered enamel defects that were more specific in the coeliac patients, and therefore, they stressed that the dentist plays an important role in the diagnosis of these patients. Similarly Bossu et al. (96) found differences in the morphological analysis under electron microscopy of hypoplastic enamel that was present in a group of child coeliac patients when compared with adamantina hypoplasia in a group of non-coeliac children. From these studies it was concluded that the non-invasive microscopic analysis of hypoplastic enamel can be effective for the early identification of asymptomatic cases of coeliac disease, which have not been diagnosed during the pediatric age.

Resúmenes Bibliográficos**Director de sección***Prof. Dr. J. Enrique Espasa Suárez de Deza***Colaboran***M. T. Briones Luján**O. Cortés Lillo**E. Espasa**A. Xalabardé Guàrdia**M. Nosás***REVISIÓN BIBLIOGRÁFICA DE LOS FACTORES PREDISONENTES Y DIAGNÓSTICOS EN LA ANSIEDAD DENTAL Y PROBLEMAS DE MANEJO DE CONDUCTA EN ODONTOPEDIATRÍA**
Dental anxiety and behaviour management problems in paediatric dentistry – a review of background factors and diagnostics*Klinsberg G. Eur Archs Paediatr Dent 2008; 9(Supl. 1): 11-5.*

Introducción: Los niños y adolescentes comprenden un grupo de individuos que representan una gran variación en edad, competencia, madurez, personalidad, temperamento y emociones, experiencia, salud oral, antecedentes familiares, cultura, etc. Todos estos aspectos influyen en la habilidad del niño para soportar un tratamiento dental. El miedo y la ansiedad dental (MAD) usualmente se usan como sinónimos aunque el miedo dental representa una reacción hacia un estímulo externo amenazante específico en una situación dental, mientras que la ansiedad dental representa un estado donde el niño está preparado para que algo ocurra, es una sensación no específica de aprensión. La fobia dental representaría un tipo severo de ansiedad dental caracterizada por marcados y persistentes miedos de situaciones u objetos discernibles resultantes de evitar una situación u objeto concreto durante el tratamiento dental. Los problemas de manejo de conducta (PMC) representan comportamientos no cooperativos que desembocan en un retraso o un fracaso en el tratamiento.

El objetivo de este estudio era revisar la literatura referente al MAD y PMC en niños y adolescentes en función de prevenir, medir y determinar los factores etiológicos.

Material y métodos: Se realizó una revisión bibliográfica basada entre los años 1995 y 2004, en lengua inglesa y individuos de 0 a 18 años, utilizando el Pub-Med y el PsycINFO con las siguientes palabras clave: *ansiedad dental, miedo dental y fobia dental*.

Resultados y discusión: Es esencial que las medidas para identificar y asesorar el MAD y PMC sean de bue-

na calidad, tengan propiedades de evaluación, e idealmente, que sean diseñadas para niños. Se han propuesto dos tipos de técnicas de medición para determinar el MAD y los PMC como son la observación de la reacción o comportamiento del niño por el dentista u otra persona durante el tratamiento dental que corresponden a las clasificaciones de comportamiento, y por otro lado las escalas psicométricas que consisten en una autoevaluación de la ansiedad por el niño o por el tutor. Las clasificaciones de comportamiento pretenden identificar y prevenir posibles problemas de ansiedad o comportamiento en niños en un estadio temprano. La escala de Frankl (1962) es probablemente la más utilizada. Otras escalas son las de Venham y cols. (1977) y Melamed y cols. (1975). En referencia a los tests psicométricos, la más ampliamente utilizada es la escala de *Dental Subscale of Children's Fear Survey Schedule (CFSS-DS)*, presentada por Cuthbert y Melamed en 1982.

Al revisar los estudios epidemiológicos publicados, la prevalencia del MAD se considera alrededor del 9% y en cuanto a los PMC, aunque hay menos estudios poblacionales, la prevalencia también sería del 9%. Aunque ambas entidades a veces se tratan como una sola, la presentación clínica de los PMC es obvia e ineludible, mientras que la presentación del MAD puede variar bastante, desde un comportamiento no cooperativo hasta un sufrimiento pasivo y silencioso durante el tratamiento. El odontopediatra debería conocer el desarrollo psicológico de los niños, que incluye diferentes aspectos como el desarrollo cognitivo, el desarrollo socio-emocional, el temperamento y el lenguaje.

Tanto el MAD como los PMC tienen orígenes multifactoriales y varios factores etiológicos. Se ha establecido en muchos estudios que el MAD y los PMC son más comunes en niños pequeños, aunque no se ha establecido dicha relación en ningún estudio. El entendimiento y la percepción de un niño pequeño difiere de la de un niño mayor, del mismo modo, los niños más pequeños tienen menos experiencias en el terreno dental y esto puede provocar situaciones de miedo.

El miedo o el estado general emocional pueden reflejar el nivel de ansiedad de una persona. Varios estudios refieren una relación positiva entre el nivel de ansiedad dental y el nivel general de miedo, aunque haya contradicciones en algunas publicaciones debido a que el problema del estado emocional es un fenómeno muy amplio. Además, los miedos en la infancia cambian con la edad del niño.

Se considera que el temperamento influye en el MAD y los PMC, especialmente la timidez parece muy importante en cuanto a tratamientos dentales. La impulsividad y negatividad personal se ha demostrado mayor en niños referidos al odontopediatra por PMC comparado con niños normales.

El comportamiento general y el grado de atención de un niño influyen en los PMC. Los niños con riesgo de desarrollar ansiedad, depresión o desórdenes psicossomáticos pueden tener mayor riesgo de desarrollar MAD. Del mismo modo, niños con déficit de atención, problemas de comportamiento y desórdenes neuro-psiquiátricos incrementan el riesgo de los PMC. Los problemas neuro-psiquiátricos como el déficit de atención e hiperactividad, el autismo, el síndrome de Asperger y el síndrome de Tourette, constituyen un grupo de diagnóstico que afecta hasta un 5% de la población infantil. Normalmente este grupo de niños suelen estar diagnosticados y tratados, el odontopediatra debería tener conocimiento de ellos.

El dolor y las experiencias negativas en un tratamiento dental se han considerado la mayor razón para el MAD y los PMC. El objetivo más importante en este contexto sería la prevención de la patología dental para evitar tratamientos que puedan ser percibidos como dolorosos.

Además deberían ser reconocidos otros factores relacionados con la familia, factores socioeconómicos, culturales o niños con padres ansiosos. Estos tienen influencia considerable en el comportamiento del niño durante el tratamiento dental y son un riesgo potencial para desarrollar MAD.

Conclusiones: Tanto el MAD como los PMC parecen disminuir con la edad. Los factores etiológicos aún no están completamente determinados, aunque pueden identificarse factores como el dolor, la incomodidad y la sensación de falta de control como los problemas centrales, por lo que los odontopediatras deben tenerlo en cuenta a la hora de tratar a sus pacientes. Luego hay otros factores de desarrollo que se han relacionado con el MAD y los PMC asociados a la ansiedad general y otros desórdenes de comportamiento general. Es importante que el odontopediatra esté familiarizado con estos posibles factores de base, así como con el desarrollo psicológico del niño.

M. Nosàs García

Prof.a asociada de Odontopediatría
Facultad de Odontología. Universitat de Barcelona

ÉXITO DE LAS PULPECTOMÍAS CON ÓXIDO DE ZINC-EUGENOL FRENTE A LA PASTA IODOFÓRMICA/ HIDRÓXIDO DE CALCIO EN MOLARES PRIMARIOS

Success of pulpectomy with zinc oxide-eugenol vs. calcium hydroxide/iodoform paste in primary molars: a clinical study

Trairatvorakul C, Chunlasikawan S. *Pediatr Dent* 2008; 30: 303-8.

Introducción: Las pulpectomías en dientes primarios están indicadas en casos de pulpitis irreversibles. El material a utilizar debe ser bactericida y reabsorbible y hasta ahora el más utilizado es el óxido de zinc-eugenol (ZOE), sin embargo hay estudios que sugieren que con su uso se observan inflamaciones crónicas, lenta reabsorción y restos de material que pueden interferir en la erupción del diente definitivo. Actualmente el Vitapex (pasta iodoformica e hidróxido de calcio) se considera el agente ideal, por sus propiedades antibacterianas y fácil reabsorción.

Objetivo: Comparar los resultados clínicos y radiográficos a los 6 y 12 meses de las pulpectomías con ZOE y con Vitapex.

Material y método: Para ello se realizaron pulpectomías en 54 molares mandibulares de niños de edad comprendida entre 4 y 7 años, que cumplían los siguientes criterios clínicos de inclusión: lesiones de caries con afectación pulpar, hemorragia no controlable, dolor espontáneo, movilidad anormal, absceso o fístula y radiográficamente; discontinuidad de la lámina dura, lesión de furca igual o menor que la mitad de la raíz, o lesión de furca mayor que la mitad de la raíz. Los dientes se repartieron en dos grupos (ZOE y Vitapex) de manera aleatoria siendo el total de 27 dientes por grupo.

El procedimiento de la pulpectomía y la colocación de la corona de acero inoxidable se realizaron en una sola visita por un mismo investigador, y se llevaron a cabo controles clínicos y radiográficos a los 6 y 12 meses que fueron evaluados por otro investigador, que no conocía el material utilizado.

Resultados: Mostraron que a los 6 y 12 meses el éxito clínico y radiográfico para el grupo de ZOE fue de 48 y 85% respectivamente y para el grupo de Vitapex a los 6 y 12 meses, fue de 78 y 89% respectivamente; siendo las diferencias entre ambos materiales significativas a los 6 meses, mientras que a los 12 meses los resultados fueron similares.

El fracaso radiográfico coincidió en aquellos casos donde previamente la lesión de furca abarcaba más de la mitad de la raíz. Se observó a los 6 meses que el Vitapex favorecía la reparación de la lesión antes que el ZOE, sin embargo a los 12 meses mejoraba la reparación en el grupo del ZOE.

Para los autores estos resultados son similares a los obtenidos en otros estudios. Destacan la utilización de un localizador de apex para llevar a cabo las pulpectomías, coincidiendo en resultados con estudios donde se utilizaba la técnica convencional con radiografías, además insisten en la clasificación de la patología radiográfica previa en 4 categorías así como la utilización sólo de molares mandibulares para identificar mejor las

lesiones de furca, lo cual puede influir en los resultados más bajos de éxito observado. Por otra parte, la realización de todo el procedimiento en una visita evitaría la contaminación por microfiltración marginal. Además, los autores observaron, a diferencia de otros estudios, la reabsorción más lenta del Vitapex y coinciden con otros autores que el fracaso del tratamiento está en relación con la severidad de la infección. Concluyen que aunque no existen estudios a largo plazo del impacto del Vitapex en la adecuada erupción del diente permanente, el hecho de que se reabsorba más fácilmente y no deje residuos puede ser una ventaja frente al ZOE. No obstante recomiendan estudios a largo plazo con este material.

O. Cortés Lillo

*Profa. colaboradora Máster de Odontopediatría
Facultad de Odontología. Universidad de Barcelona*

ANÁLISIS DE LA DENTINA TEMPORAL DESPUÉS DEL RECUBRIMIENTO PULPAR INDIRECTO

Analysis of primary tooth dentin after indirect pulp capping

*Marchi JJ, Froner AM, Alves HL, Bergmann CP, Araújo FB.
J Dent Child 2008; 75: 295-300.*

Introducción: La protección pulpar indirecta (PPI) es un tratamiento conservador del complejo dentino-pulpar que puede contemplarse en la dentición temporal; los hallazgos clínicos y radiográficos de anteriores estudios sobre dientes temporales apoyan la opción de hacer este tratamiento en una sola sesión, sin necesidad de realizar una nueva apertura a los pocos meses. Investigaciones previas han señalado que el hidróxido de calcio no presenta diferencias en cuanto a resultados clínicos, radiográficos, microbiológicos o ultraestructurales que otros materiales utilizados para PPI. En especial en odontopediatría, los ionómeros de vidrio modificados con resina (IVMR) pueden actuar simultáneamente como materiales de base y restauradores, debido a su fácil manejo, mejores propiedades mecánicas comparadas con las de los IV convencionales y altos porcentajes de éxito cuando se usan como materiales de PPI. Este estudio propone evaluar las características (color, consistencia y microdureza) de la dentina de molares primarios sometidos a PPI con hidróxido de calcio o IVMR después de un periodo de tiempo medio de 3 años y 8 meses.

Material y método: Se formaron 3 grupos: un primer grupo de prueba, procedente de un estudio previo de Marchi y col que incluía 13 molares deciduos tratados con PPI en el que una parte de estos molares se cubrió con base de hidróxido de calcio (Dycal, Dentsply/Caulk) y se restauró con resina composite Z250 (3M/ESPE) y otra parte que se cubrió y restauró con IVMR (Vitremmer, 3M/ESPE). Los dientes sufrieron

exfoliación natural, cada paciente recibió un receptáculo conteniendo 5 ml con solución salina estéril para guardar el diente que se almacenó durante 6 meses, o bien se extrajeron debido a su avanzada reabsorción radicular fisiológica. En estos 13 dientes se había obtenido un éxito clínico y radiográfico después de un seguimiento de 3 años y 8 meses.

También se formaron dos grupos control: un grupo control positivo con 15 molares temporales superiores e inferiores sanos; y un tercer grupo (control negativo) de molares temporales con lesiones de caries profunda diagnosticadas clínica y radiográficamente, que fueron seleccionados con parámetros idénticos a los del estudio previo de Marchi y cols. Los dientes de los grupos control se obtuvieron después de su exfoliación natural o de su extracción por razones ortodóncicas

Para la preparación de las muestras se separó la restauración del diente con una fresa redonda de diamante a alta velocidad con aspersión continua agua/aire. En los dientes que habían sido cubiertos con el cemento de hidróxido de calcio, este fue eliminado cuidadosamente con una sonda periodontal sin hacer presión sobre la dentina remanente. En los dientes que se había usado IVMR se eliminó la mayor parte del material con fresa redonda de diamante a alta velocidad refrigerando con aspersión aire/agua y cerca de la pared pulpar se usó una fresa redonda de carburo a baja velocidad sirviéndose de lentes de aumento. Un examinador calibrado evaluó el color y la consistencia de la dentina en el suelo de la cavidad y midió la profundidad de la cavidad usando una lima K estéril nº 20 (Dentsply Maillefer).

Posteriormente, para evaluar la microdureza, todas las muestras se incluyeron en resina acrílica autopolimerizable y se seccionaron longitudinalmente en sentido mesiodistal mediante una máquina de corte (Isomet 2000, Buehler) con una fresa diamante en sierra de 0,33 mm de grosor a baja velocidad (3.500 rpm) y con 250 g de carga. Las secciones se pulieron, primero con una máquina de pulir mediante papel de lija con grano de carburo de sílice nº 1.200 y una carga de 100 N, a una velocidad de 150 rpm y posteriormente, con un disco de fieltro y una pasta de diamante de 0,5 µm durante 10 minutos. Las muestras se lavaron con agua tamponada.

La microdureza se evaluó mediante un indentador de diamante Knoop (Micromet 2001, Buehler), con un acarga de 10 g durante 15 segundos. Los valores de dureza Knoop se leyeron en 5 puntos lineales. La primera indentación se hizo cerca de la cámara pulpar a una distancia de 50 µm por debajo del suelo de la cavidad oclusal; Las otras indentaciones se realizaron hacia la unión amelodentinaria guardando una distancia de 25 µm entre cada punto. Se obtuvo el valor medio de las cinco indentaciones para cada muestra. Un solo examinador calibrado realizó todas las mediciones.

El color de la dentina y la consistencia se evaluaron según criterios descriptivos usando una sonda periodontal, calificándose respectivamente como amarillo claro/marrón oscuro y blando /duro.

Resultados: Nueve de los dientes en el grupo de prueba presentaron la dentina color amarillo claro (ocho de estos dientes habían estado cubiertos con IVMR y uno con hidróxido de calcio). En los otros 4 dientes la dentina tenía un color marrón oscuro (un diente había

estado cubierto con IVMR y tres, con hidróxido de calcio).

En relación con la consistencia los 13 dientes del grupo de prueba tenían la dentina dura, cinco dientes tenían cavidades de 3 mm de profundidad (todos cubiertos con IVMR) y ocho, tenían cavidades de 4 mm de profundidad (4 cubiertos con IVMR y 4 con hidróxido de calcio).

En el análisis de la microdureza, los valores medios del test de dureza de Knoop fueron:

Grupo de prueba ($40,81 \pm 16,28$) grupo control positivo ($62,73 \pm 11,24$); y grupo control negativo ($19,15 \pm 6,99$). El estudio estadístico, análisis de la varianza y posterior test de Tukey ($p < 0,05$) señaló diferencias significativas entre todos los grupos.

Discusión: En este estudio no se observaron diferencias en la microdureza de la dentina subyacente con los dos materiales utilizados en la PPI del grupo de prueba (hidróxido de calcio e IVRR) lo que justificó que se pusieran en un mismo grupo.

La remineralización de la dentina fue independiente del agente de recubrimiento usado.

Varios estudios en dientes deciduos y permanentes han demostrado un cambio de consistencia de dentina cariosa necrótica a otra más dura con menos microorganismos, después de la eliminación parcial del tejido carioso en la PPI.

Este estudio también apoya el hecho de que la PPI puede completarse en una sola sesión, por lo que se reduce notablemente el tiempo de sillón, no siendo necesario volver a abrir la cavidad sellada tiempo después de la restauración para comprobar la consistencia de la dentina remanente y confirmar el éxito del tratamiento

Los valores de dureza Knoop encontrados en los grupos control de este estudio (dentina sana y caries activa) son similares a los encontrados en estudios previos sobre dientes primarios. Durante el proceso de caries hay una considerable pérdida de mineral lo que explicaría los valores de baja microdureza observados en el grupo de control negativo; la eliminación de la dentina infectada conduce a una ganancia de mineral que se observa como un aumento de la microdureza en el grupo de prueba y que difiere de forma significativa con el grupo control negativo. La procedencia de esta ganancia de mineral es de la dentina y la pulpa y no del material de recubrimiento.

Para el éxito del tratamiento de PPI son de suma importancia: El diagnóstico pulpar, el sellado de la cavidad y el control de la actividad de caries.

La consistencia de la dentina sería un parámetro clínico fiable para limitar la eliminación de la dentina más externa, desnaturalizada, irreversible, infectada y no remineralizable.

Conclusiones:

1. No hay necesidad de realizar una reapertura del diente con recubrimiento.
2. La consistencia de la dentina es un parámetro clínico fiable para limitar la eliminación de la dentina con caries en técnicas operatorias conservadoras
3. Hay una ganancia de mineral después de una PPI, independientemente del material usado.
4. La PPI puede ser un tratamiento definitivo, en una

sola sesión, para dientes temporales, si está adecuadamente realizado e indicado.

E. Espasa

Prof. Titular de Odontopediatría.

Facultad de Odontología. Universidad de Barcelona

INVASIÓN BACTERIANA DE LOS TÚBULOS DENTINARIOS BAJO UN ESMALTE HIPOMINERALIZADO APARENTEMENTE INTACTO EN LAS HIPOMINERALIZACIONES INCISOMOLARES (HIM)

Bacterial invasion of dentinal tubules beneath apparently intact but hypomineralized enamel in molar teeth with molar incisor hypomineralization

Fagrell TG, Lingström P, Olsson S, Steiniger F, Norén JG. Int J Paediatr Dent 2008; 18: 333-40.

Introducción: La hipomineralización incisomolar (HIM) ocasiona varios problemas a los pacientes que la presentan, como colapso del esmalte y cavidades, pérdida de las obturaciones y caries secundaria, y, en muchas ocasiones, una hipersensibilidad severa que da lugar a malestar y problemas en el manejo de la conducta e incluso miedo al tratamiento dental. El motivo de esta hipersensibilidad permanece aún sin conocerse. Está de sobra reconocido el hecho de que las bacterias pueden invadir los túbulos dentinarios cuando existe caries, lo que causaría una reacción pulpar. Incluso las bacterias orales podrían penetrar en una dentina no cariada, a través de una fisura o grieta en el esmalte. Sin embargo, no existen estudios histológicos de la dentina subyacente al esmalte hipomineralizado en dientes permanentes jóvenes.

Objetivo: Así pues, el propósito de este trabajo fue estudiar histológicamente si es posible la invasión bacteriana de los túbulos dentinarios bajo un esmalte hipomineralizado aparentemente intacto en molares permanentes con HIM.

Material y método: Con este objetivo se utilizaron como muestra 5 primeros molares permanentes diagnosticados con HIM. Después de ser fijados y desmineralizados, se incluyeron en bloques de parafina para ser seccionados en dirección buco-lingual con un microtomo. Las secciones se dividieron en tercios y cada uno de ellos fue tratado de diferente manera: uno se tiñó con hematoxilina-eosina, el adyacente con una tinción bacteriana (técnica modificada por Brown y Brenn), y el tercer tercio quedó sin teñir. Las secciones teñidas se examinaron con un microscopio de luz, y las secciones no teñidas, adyacentes a aquellas donde se encontraron bacterias con el microscopio de luz, se prepararon para ser vistas mediante microscopio electrónico de transmisión (SEM). También fueron analizadas con SEM cinco secciones teñidas con la técnica modificada por Brown y Brenn.

Resultados: Hallazgos con el microscopio de luz: en las secciones de la dentina cuspídea, bajo el esmalte hipomineralizado, los túbulos dentinarios aparecieron teñidos, lo que indicaba la presencia de bacterias (fueron bacterias gram-positivas). Hallazgos con la tinción de hematoxilina-eosina: la pulpa de las secciones sin bacterias, era normal y estaba libre de las mismas o infiltrados de células inflamatorias. En las secciones donde se encontraron bacterias en las áreas cuspídeas o en la dentina profunda, se observó un área de dentina reparadora. En las secciones de un diente, la pulpa coronal mostró una reacción inflamatoria con células inflamatorias. Hallazgos con SEM: en las secciones adyacentes a aquellas sin tinción bacteriana, el análisis con SEM mostró túbulos dentinarios vacíos sin proceso odontoblástico o signos de bacterias. Cuando se observaba el proceso odontoblástico, los túbulos dentinarios estaban llenos de bacterias localizadas sobre la superfi-

cie del mismo. En algunas áreas, se encontró un gran número de túbulos con bacterias. No se vieron bacterias cerca de la pulpa. Los procesos odontoblásticos presentaban un mayor diámetro en las áreas invadidas por bacterias.

Conclusión: La presencia de bacterias en los túbulos dentinarios y las reacciones inflamatorias de la pulpa, indican que las bacterias orales pueden penetrar hacia la dentina a través del esmalte hipomineralizado, lo que posiblemente contribuya a la hipersensibilidad de los dientes afectados con HIM.

M. Briones

*Profa. colaboradora Máster Odontopediatría
Facultad de Odontología. Universidad de Barcelona*