

ISSN (Versión Papel): 1133-5181

ISSN (Versión Electrónica): 2952-3214

# Odontología Pediátrica



SOCIEDAD ESPAÑOLA DE ODONTOPEDIATRÍA



[www.odontologiapediatrica.com](http://www.odontologiapediatrica.com)

## Editorial

¿Por qué hay personas que nos causan inmediata admiración nada más conocerlas?

¿Cuántas veces hemos oído la frase, en nuestros jóvenes pacientes «cuando sea mayor me gustaría ser como»...?

Los expertos señalan que la sociedad actual está falta de valores y de personas a las cuales verdaderamente valga la pena emular personal y profesionalmente.

Cuando se prepara el contenido científico de un congreso, se busca satisfacer las necesidades de actualización científica imprescindibles en la Odontopediatría contemporánea.

Es importante que la temática que se pretende desarrollar sea de máxima actualidad. Los dictantes de los cursos deben venir avalados por un amplio currículum profesional, precedido de artículos científicos de reconocido prestigio, cursos y conferencias, capítulos de textos, etc.

En la XXXI Reunión Anual de la SEOP hemos pretendido satisfacer estas premisas con la presencia de conferenciantes con un amplio bagaje científico y clínico.

Comenzaremos con la conferencia inaugural presentada por la Profa. Barbería, profesora de muchos odontopediatras de nuestro país. La conferencia lleva el sugerente título “*De la prevención en la muela a la prevención en el niño. Mas allá del flúor*”.

La importante carga de patología traumática que el odontopediatra reconoce en su clínica diaria, nos sitúa ante un trabajo lleno de retos y con una necesidad muy frecuente de actualización.

La ex presidenta de la IADT (*Past-President International Association of Dental Traumatology*), Marie Therese Flores, asidua colaboradora de Andreasen en sus publicaciones y textos científicos, nos presentará, en un amplio curso intracongreso, sus experiencias y los contenidos de las recientes guías para el tratamiento de la patología traumática dentaria, publicadas a nivel internacional.

Luiz Baratieri, profesor jefe del Departamento de Operatoria Dental de la Universidad Federal de Santa Catarina, Brasil, viene precedido de su amplia experiencia clínica e investigadora en odontología conservadora. Esta temática constituye de nuevo, otro de los pilares de nuestro habitual trabajo en clínica infantil. Los contenidos de sus enseñanzas quedarán reflejados en el segundo de los cursos intracongreso planteados para el programa científico de la XXXI Reunión Anual.

En el año 2006, a lo largo de la XXVIII Reunión Anual de la SEOP, celebrada en Madrid, se llevó a cabo el primer curso de odontopediatría para el niño con necesidades especiales. Este curso, ideado por el entonces presidente de la SEOP, Prof. Boj, fue el comienzo de una nueva línea de atención y educación continua dentro de la SEOP. En aquella ocasión el Prof. Shapira se encargó de desarrollar y dictar el curso completo.

En la actual XXXI Reunión de la SEOP, se llevará a cabo el “IV Curso de Odontopediatría para el niño con necesidades especiales”.

Se plantea como una mesa redonda en la que participan profesionales de reconocido prestigio en torno a un tema de gran controversia y en el que el manejo terapéutico interdisciplinar es obligado: la fisura labiopalatina.

Desarrollarán sus ponencias los doctores Lapunzina, genetista del Hospital Universitario La Paz de Madrid, y Martínez Cortés, Jefe de la Unidad de Diagnóstico Prenatal del Hospital Universitario de Getafe. A su vez el Dr. Bonet Marco, Jefe de la Sección de Cirugía Maxilofacial Hospital Infantil La Fe, Valencia, y el Dr. Rivera Baró, médico adjunto del Servicio de Ortodoncia y Odontopediatría del Hospital Sant Joan de Deu de Barcelona, completarán la visión holística de estos pacientes.

Todos ellos evaluarán el paciente infantil afectado por esta patología partiendo de la genética y hasta completar su rehabilitación final en la adolescencia.

El ambicioso programa científico se completa con conferencias.

Comenzará el Dr. Juan E. Oneto, de la Universidad de Valparaíso en Chile, que disertará acerca de la odontología mínimamente invasiva.

El Prof. Magini, sobre la implantología en pacientes infantiles y procedente de la Universidad Federal de Santa Catarina (UFSC), Brasil.

La importancia del correcto desarrollo funcional orofacial en el niño vendrá desarrollada por el Dr. Alfonso Borragán, médico foniatra.

La Profa. Mendoza de la Universidad de Sevilla nos pondrá al día en las restauraciones estéticas en el paciente infantil.

Como colofón del programa científico, el Dr. Zalba, director de la Clínica Dental CAP (Centro Avanzado en Prevención), disertará acerca del manejo actual de la caries dental.

Como no podía ser de otra forma, el programa de esta XXXI Reunión no se olvida de actualizar conocimientos a los profesionales que constituyen nuestro pilar dentro de la clínica odontopediátrica: los higienistas dentales. A todos ellos nuestra Sociedad ofrece un curso dentro del programa científico de cada reunión, siempre con una amplia acogida.

En esta ocasión, serán las doctoras Beltri, Martínez, Santa Eulalia y Planells, las encargadas de desarrollarlo.

Muchas de las personalidades docentes e investigadoras que nos acompañarán estos días aunque vienen precedidas de un amplio currículum profesional, no las conocemos personalmente.

Estamos seguros e intuimos que todas ellas nos harán crecer profesionalmente.

Ojalá igualmente podamos, mientras las conocemos profesional y personalmente, repetirnos aquella frase con la que comenzamos la editorial «cuando sea mayor me gustaría ser como...».

**P. Planells**

*Directora de la Revista*

Why are there people who one admires immediately, having only just met them? And, how many times have we heard our young patients say, «When I'm older I'd like to be like...»?

The experts say that current society does not have enough values, and that there are too few people who we should truly try to emulate personally and professionally.

When the scientific content of a congress is prepared, the aim is to satisfy a very important demand to be brought up to date with current Pediatric Dentistry.

It is important that the topics to be covered be as current as possible. The lecturers of the courses should have a solid professional curriculum, with prestigious scientific articles behind them, together with courses and conferences and published articles. In the XXXI Annual Reunion of the SEOP we have tried to meet these demands with the presence of lecturers with an ample scientific and clinical background.

The inaugural lecture will be given by Prof. Barbería, professor of many Pediatric Dentists in our country. The lecture has the following title, "*From prevention in molars to prevention in children. Fluoride and beyond.*"

The considerable amount of traumatic injury that the pediatric dentist sees during daily clinical practice, is a great challenge and there is a frequent need for up-dates in this area.

The Past-President of the International Association of Dental Traumatology, Marie Therese Flores, who collaborates assiduously with Andreasen in publications and scientific texts, will present an ample intra-congress course with her experiences, and it will also include the contents of the recent guidelines for treating traumatic dental injuries, published internationally.

Luiz Baratieri, professor and head of the Department of Operative Dentistry of the Universidad Federal de Santa Catarina, Brazil, is known for his ample clinical and investigative experience in conservative dentistry. This area forms one of the pillars of our habitual clinical work with children. The content of his teachings will be reflected in the second intra-congress course to be held as part of the scientific program of the XXXI Annual Reunion.

During the XXVIII Annual Reunion of the SEOP in 2006 that took place in Madrid, the first Pediatric Dentistry course was held for Children with Special Needs. The course was the idea of the then President of the SEOP, Prof. Boj, and it was the start of a new line of continuous care and education within the SEOP. On this occasion Prof. Shapira was in charge of developing and presenting the complete course.

In this, the XXXI Reunion of the SEOP, "The Fourth Course in Pediatric Dentistry for Children with Special Needs" will be held.

At the round table, professionals with renowned experience will contribute to a subject that raises much controversy, and in which interdisciplinary therapeutic management is a must: the cleft lip and palate

Dr. Lapunzina, a medical genetics expert from the Hospital Universitario La paz in Madrid, and Dr. Martínez Cortés, Head of the Prenatal Diagnosis Unit of the Hospital Universitario de Getafe will give lectures. In addition, Dr. Bonet Marco, Head of the Department of Surgery of the Hospital Infantil La Fe, in Valencia, and the Dr. Rivera Baró, of the Department of Orthodontics in the Hospital Sant Joan de Deu de Barcelona, will complete the holistic view of these patients. They will all evaluate the child patient affected by this defect, from the genetics to the completion of the final rehabilitation stages in adolescence.

This ambitious scientific program will be completed with lectures. Dr. Juan E. Oneto from the Universidad de Valparaíso in Chile will begin by talking about minimally invasive surgery. Prof. Magini, from the Universidad Federal de Santa Catarina (UFSC), Brazil, will talk on Implantology in child patients. The importance of correct and functional orofacial development in these children will be covered by Dr. Alfonso Borragán, a phoniatician.

Prof. Mendoza of the Universidad de Sevilla will bring us up to date on aesthetic restorations in these child patients...

Dr. Zalba will add the finishing touch to the scientific program as director of the Dental Clinic CAP: Advanced Prevention Center, who will talk on the current management of dental caries.

It goes without saying that the XXXI Reunion will not overlook bringing up to date those professionals who form the pillars of pediatric dentistry, the dental hygienists. They are all offered a course by our Society within the scientific program in each Reunion, and it is always well attended. On this occasion it will be Drs. Beltri, Martínez, Santa Eulalia and Planells, who will impart the course.

Although we may be familiar with the professional curriculum of many of the lecturers and investigators who will be accompanying us over these days, we may not know them personally. However, we feel that for sure they will make us grow professionally. Hopefully, as we get to know them both professionally and personally we will repeat that phrase mentioned at the beginning, «When I'm older I'd like to be like...».

**P. Planells**

*Journal Director*

# Rehabilitación oral con implantes dentales provisionales en el paciente pediátrico

E. BARQUERO CORDERO, T. CEZÁRIA TRICHES, C. A. MAGALHÃES BENFATTI,  
R. DE SOUZA AGINI, M. M. RODRÍGUEZ CORDEIRO

*Centro de Enseñanza e Investigaciones en Implantes Dentales. Universidad Federal de Santa Catarina. Florianópolis. Santa Catarina, Brasil*

## RESUMEN

Este artículo tiene por objetivo describir un caso clínico de rehabilitación oral con implantes provisionales en la región anterior de la mandíbula en un adolescente con displasia ectodérmica y su evolución clínica y radiográfica durante 36 meses. En virtud del éxito alcanzado se puede concluir que los pacientes en fase de crecimiento, que presenten hipodoncia sindrómica, pueden beneficiarse del uso de ese tipo de implantes provisionales, con objeto de restaurar la función y la estética, mejorando su desarrollo psicosocial. Dado que no existe un protocolo estandarizado en cuanto a los procedimientos y las indicaciones para la colocación de implantes dentales convencionales o provisionales, los riesgos y beneficios deben ser evaluados para cada caso.

**PALABRAS CLAVE:** Displasia ectodérmica. Implantes provisionales. Niños. Adolescentes. Odontopediatría.

## ABSTRACT

The aim of this study is to report a case of oral rehabilitation with transitional dental implants at the anterior mandible region in an adolescent with ectodermal dysplasia and its 36-month-radiographic-follow-up. Because of the achieved success, it can be concluded that growing patients, bearing syndromic hypodontia, could benefit from the insertion of this type of transitional dental implants, followed by functional and aesthetic restorations and improvement in their psychosocial development. As there is no standard protocol regarding the procedures and indications for the use of conventional or transitional dental implants, all risks and benefits must be evaluated for each case.

**KEY WORDS:** Ectodermal dysplasia. Transitional dental implants. Children. Adolescents. Pediatric dentistry.

## INTRODUCCIÓN

La colocación de implantes para la rehabilitación de pacientes en fase activa de crecimiento representa un reto en la Odontología. La ausencia dentaria por traumatismo o agenesia es relativamente frecuente, resultando en una pérdida de función y alteraciones estéticas, lo que afecta el desarrollo psicosocial de estos pacientes (1).

La displasia ectodérmica es una enfermedad congénita que se caracteriza por aplasia o displasia de los tejidos

de origen ectodérmico, como uñas, pelo, piel y dientes (2). El tratamiento dental convencional para estos pacientes en edad de crecimiento es la utilización de dentaduras totales o parciales (3).

El tratamiento con implantes dentales en niños y adolescentes es controvertido y se ha sugerido que la colocación de implantes puede tener una influencia negativa (similar a la anquilosis dental) porque no va seguido de la erupción continua y espontánea de la dentición natural así como del desarrollo del proceso alveolar (4). Se ha sugerido que estos implantes se podrían colocar con éxito en la mandíbula, en la zona anterior al agujero mentoniano, ya que la sutura media de la mandíbula se cierra en una etapa muy precoz y solamente existe crecimiento anteroposterior después de este periodo (5).

Este artículo describe la colocación de implantes provisionales en la región anterior de la mandíbula seguido de

---

Artículo traducido del original inglés por la Dra. Eva Martínez Pérez y la Dra. Paola Beltri Orta.

*Recibido:* 10-02-2009  
*Aceptado:* 11-02-2009



la rehabilitación oral en un niño de 9 años de edad con displasia ectodérmica y su seguimiento durante 3 años.

## CASO CLÍNICO

Se presenta el caso de un paciente varón de 9 años de edad con agenesias dentarias múltiples, que incluían agenesia de los cuatro incisivos inferiores y escaso desarrollo de hueso alveolar en la zona de los cuatro incisivos ausentes, que fue atendido en la Clínica Dental de la Universidad Federal de Santa Catarina en el sur de Brasil (Figs. 1 y 2). El paciente presentaba una displasia ectodérmica con expresión fenotípica moderada. A pesar del deficiente desarrollo del proceso alveolar inferior en anchura provocado por la falta de estímulo como consecuencia de la ausencia de gérmenes dentarios, su altura se había mantenido. Tomando en cuenta la edad del paciente y las características anatómicas, se planificó la colocación de implantes temporales en la región de los incisivos inferiores. Esta estrategia nos permitiría la realización de técnicas de reconstrucción ósea y la colocación de implantes convencionales después de el largo periodo de crecimiento esquelético, lo que se produce aproximadamente a los 18 años en varones.

La técnica quirúrgica es sencilla y consiste en una incisión media en la cresta seguida de la completa separación de los tejidos blandos hacia bucal y lingual (Fig. 3). Debido a las características del hueso alveolar, se decidió ser lo menos invasivo posible, aunque, abriendo en anchura lo suficiente para permitir una buena visualiza-

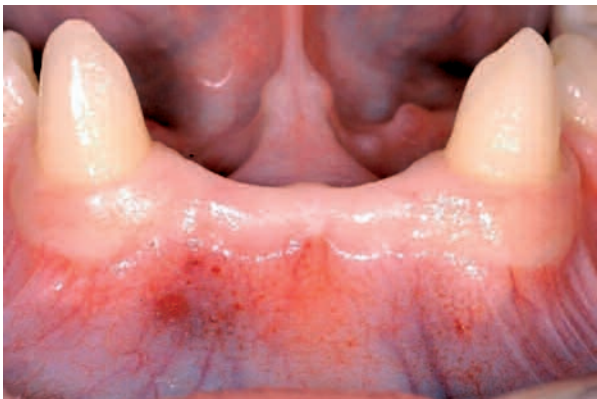

Fig. 1. Fotografía inicial. Vista oclusal del área edéntula de la mandíbula.

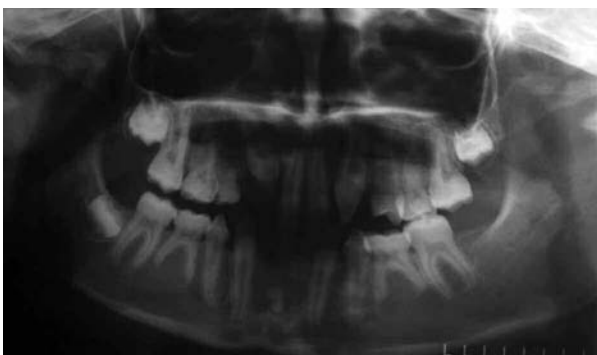

Fig. 2. Radiografía panorámica inicial mostrando la falta de desarrollo de múltiples gérmenes de dientes permanentes.

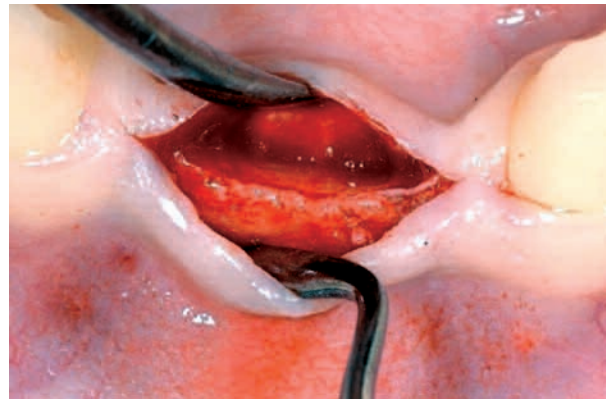

Fig. 3. Vista oclusal del proceso alveolar inferior donde se aprecia el escaso desarrollo.

ción del hueso donde se iba a trabajar. Después, el hueso se preparó con una fresa de 1,0 mm de diámetro, profundizando hasta alcanzar la longitud de 15 mm de los implantes. Se colocaron implantes de 2,2 mm de diámetro y 15 mm de longitud y los bordes de la incisión fueron suturados (Figs. 4, 5 y 6). Se tomaron impresiones de las arcadas superior e inferior y se realizaron los modelos que fueron montados en un articulador después de tomar el registro de mordida. Se confeccionó una barra metálica sobre el modelo inferior. Esta estructura metálica se colocó en la boca y se cubrió conacrílico para pedir la construcción de una prótesis parcial (Fig. 7). La prótesis se fijó a los implantes y el paciente se incluyó en un programa de revisiones periódicas. Se hará un seguimiento has-

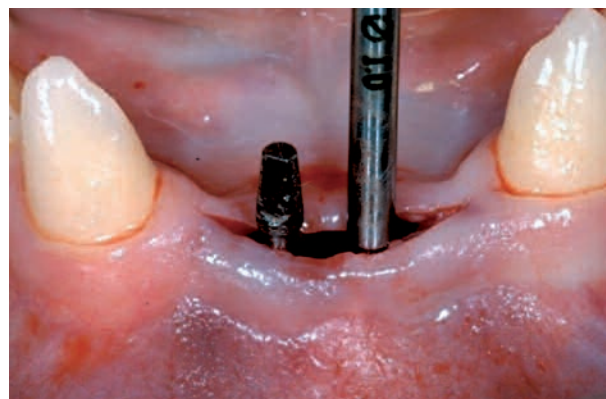


Fig. 4. Lecho óseo receptor preparado con una fresa de 1,0 mm de diámetro e inserción del primer implante.

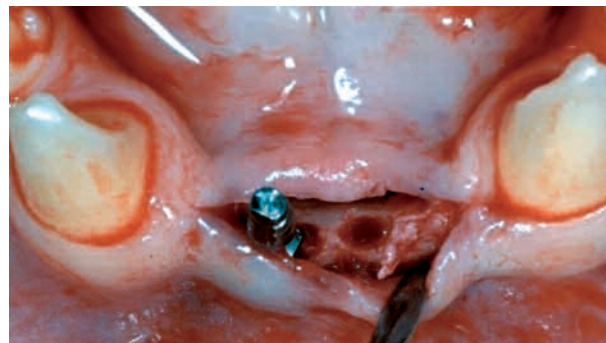


Fig. 5. Vista oclusal del lecho óseo receptor. Se aprecia la estrechez de las paredes bucal y lingual que harían imposible la colocación de implantes de mayor diámetro.

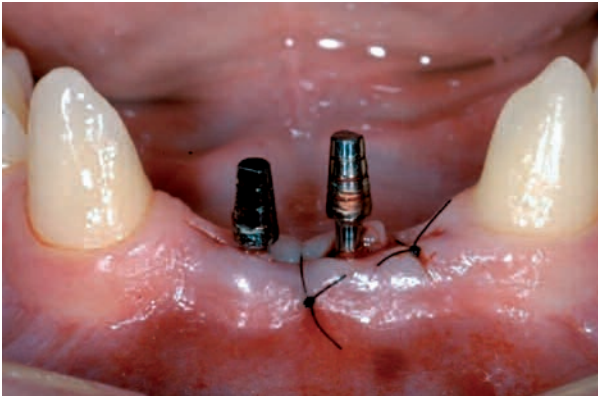


Fig. 6. Implantes colocados y colgajos suturados con hilo de nailon 5 ceros.

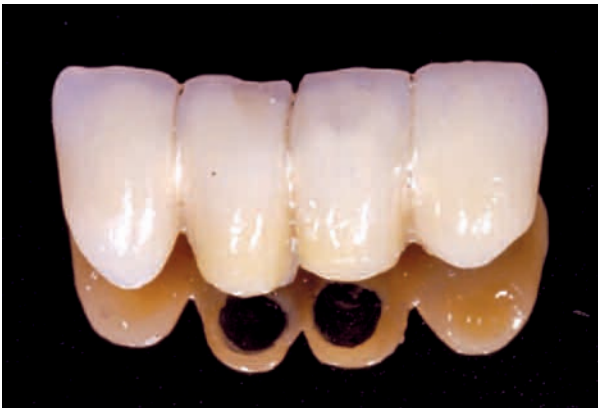

Fig. 7. Prótesis parcial fija.

ta los 18 años cuando se empezará con el tratamiento definitivo (Figs. 8, 9 y 10) .

## DISCUSIÓN

La colocación de implantes dentales en niños o adolescentes es un asunto comprometido y supone un reto para los dentistas. Los traumatismos y las agencias son las causas principales que podrían hacer necesaria la colocación de implantes a esta edad (2,6,7) y el riesgo de reabsorción del hueso alveolar hace que los clínicos intenten la colocación de implantes tan pronto como sea posible (5).

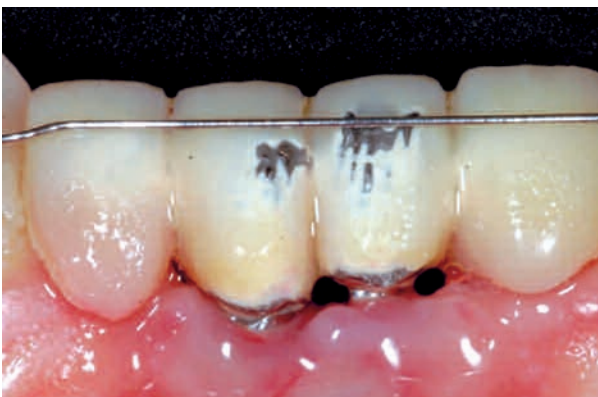

Fig. 8. Aspecto tras dos años de seguimiento.

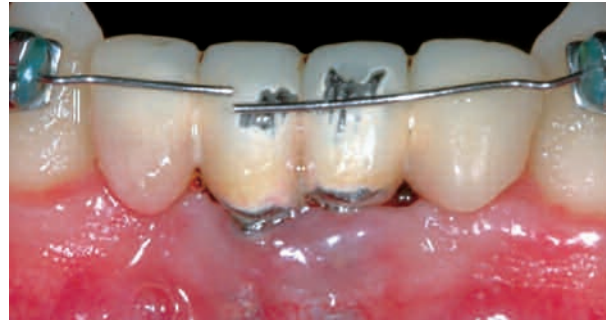

Fig. 9. Aspecto tras tres años de seguimiento.

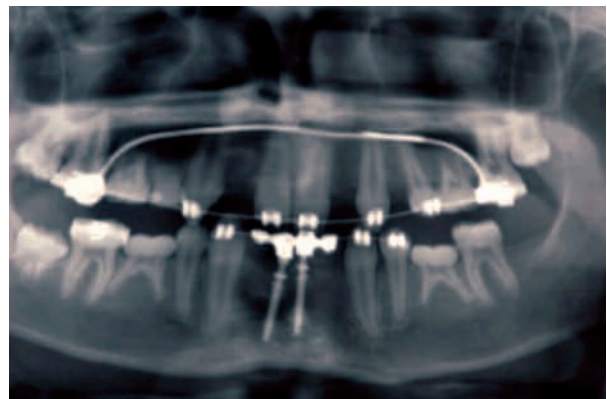


Fig. 10. Ortopantomografía tres años después de la colocación de los implantes.

Clínicamente, el comportamiento de un implante colocado durante fases activas de crecimiento podría equipararse a la anquilosis dental, no sólo porque en ninguno de los casos existe un acompañamiento al crecimiento óseo, específicamente al proceso alveolar (5,8,9,10) sino porque, además, los tejidos que rodean al implante presentan un menor ritmo de desarrollo (8,11). Esto puede conducir a situaciones antiestéticas y no funcionales, tales como pobre contacto oclusal y complicaciones periodontales, como son los defectos angulares de hueso entorno a los dientes adyacentes (11,12). De la misma manera, también pueden interferir con la posición y erupción de los gérmenes próximos (1,13,14).

En el presente artículo se describe el caso de un paciente joven que padece displasia ectodérmica con expresión fenotípica moderada y presenta múltiples agencias de dientes permanentes, cuyas opciones terapéuticas son limitadas: cierre de espacios mediante ortodoncia y enmascaramiento estético de los dientes adyacentes, rehabilitación protésica convencional o colocación de implantes de manera temporal hasta haber completado el crecimiento y desarrollo (15), momento en el que se podrá completar la rehabilitación definitiva mediante la colocación de implantes convencionales. El cierre ortodóncico del espacio edéntulo en la región anterior de la mandíbula es muy complicado debido a su gran extensión. Por otro lado, la necesidad de contar con dientes sanos próximos para hacer de pilares en una rehabilitación fija así como las desventajas que implica la colocación de una prótesis removible



en un paciente infantil (15) nos hizo elegir la colocación de dos implantes de carácter temporal, como opción más conservadora (16), ya que pueden quitarse fácilmente en el caso de interferir con el desarrollo óseo, pese a la existencia de estudios que hablan sobre la integración de estos implantes (16).

Los implantes de transición fueron desarrollados para soportar prótesis temporales el tiempo necesario hasta poder proporcionar soluciones definitivas. Pueden ser utilizados en muchas fases de rehabilitaciones protésicas debido a su sencillez, bajo coste y a la facilidad con la que pueden ser retirados. Generalmente, se colocan en una única fase quirúrgica siendo sólo necesaria la realización de una osteotomía previa a la inserción mecánica o manual con una llave específica, sin requerir, habitualmente, incisión ni sutura. Estos implantes tienen un diámetro reducido (aproximadamente 3,2 mm) y pueden ser insertados 1,0 mm entre implantes convencionales o en otras regiones donde no se podrían colocar estos últimos (17,18). Los implantes temporales también pueden servir de pilares para prótesis en caso de agenesias hasta que el paciente alcance la edad adecuada para la colocación de implantes convencionales definitivos (18).

La colocación de implantes en la región anterior de la mandíbula (entre los forámenes mentonianos) ha demostrado altas tasas de éxito (3,16,19) y, en pacientes con displasia ectodérmica, se ha demostrado la existencia de crecimiento óseo a este nivel (3,20,21).

El mejor sistema para evaluar el crecimiento craneofacial es la realización periódica de cefalometrías sobre radiografías secuenciales (16,22). Los estudios han demostrado que la edad media de finalización del crecimiento es a los 17 años en mujeres y a los 21 en varones aproximadamente (4,13,16,23-25). En aquellos pacientes que puedan necesitar implantes, el odontólogo debe evaluar la evolución mediante seguimiento radiográfico con una frecuencia, por lo menos, anual, para verificar que el crecimiento craneofacial del paciente haya finalizado (15,26).

En relación a la edad adecuada para la colocación de implantes convencionales en pacientes jóvenes (4,11,13,27,28), los autores opinan que no deben colocarse implantes antes de completar la erupción dental (16), lo cual fue contemplado en el presente caso.

## CONCLUSIONES

Debido al éxito conseguido en el presente caso tras 36 meses de seguimiento, podemos concluir que los pacientes en crecimiento portadores de síndromes asociados a hipodoncia, como puede ser la displasia ectodérmica, podrían beneficiarse de la colocación de implantes de transición, seguidos de rehabilitaciones funcionales y estéticas, en aras de favorecer su desarrollo psicosocial, sin tener que esperar a finalizar el crecimiento.

A falta de la existencia de protocolos estandarizados e incluso a falta de consenso entre los investigadores, los procedimientos e indicaciones para la colocación de implantes convencionales o transicionales, los riesgos y beneficios deben evaluarse de manera individualizada y

debe ser el clínico quien escoja el procedimiento más adecuado, basándose en su sentido común, su pericia profesional y su experiencia.

### CORRESPONDENCIA:

Ernesto Barquero Cordero  
 Centro de Ensino e Pesquisa em Implantes Dentários (CEPID)  
 Universidade Federal de Santa Catarina (UFSC)  
 Centro de Ciências da Saúde (CCS). 1<sup>er</sup> piso  
 Campus Universitário  
 Trindade. Florianópolis  
 CEP: 88.040-900. Santa Catarina, Brasil  
 e-mail: erbarquer@yahoo.es

## BIBLIOGRAFÍA

1. Kramer FJ, Baethge C, Tschernitschek H. Implants in children with ectodermal dysplasia: a case report and literature review. *Clin Oral Impl Res* 2007; 18: 140-6.
2. Bergendal B. Prosthetic habilitation of a young patient with hypohydrotic ectodermal dysplasia and oligodontia: a case report of 20 years of treatment. *Int J Prosthodont* 2001; 14(5): 471-9.
3. Giray B, Akça K, Iplikcioglu H, Akça E. Two-year follow-up of a patient with oligodontia treated with implant- and tooth-supported fixed partial dentures: a case report. *Int J Oral Maxillofac Implants* 2003; 18(6): 905-11.
4. Oesterle LJ, Cronin RJ Jr. Adult growth, aging, and the single-tooth implant. *Int J Oral Maxillofac Implants* 2000; 15: 252-60.
5. Op Heij DG, Opdebeek H, Van Steenberghe D, Quirynen M. Age as compromising factor for implant insertion. *Periodontol* 2003; 33: 172-84.
6. Rocha MJ, Cardoso M. Traumatized permanent teeth in Brazilian children assisted at the Federal University of Santa Catarina, Brazil. *Dent Traumatol* 2001; 17: 245-49.
7. Schalk-van der Weide Y, Steen WHA, Bosman F. Distribution of missing teeth and tooth morphology in patients with oligodontia. *J Dent Child* 1992; 59: 133-40.
8. Thilander B, Ödman J, Gröndahl K, Lekholm U. Aspects on osseointegrated implants inserted in growing jaws. A biometric and radiographic study in the young pig. *Eur J Orthodont* 1992; 14: 99-109.
9. Bergendal B, Ekman A, Nilsson P. Implant failure in young children with ectodermal dysplasia: a retrospective evaluation of use and outcome of dental implant treatment in children in Sweden. *Int J Oral Maxillofac Implants* 2008; 23(3): 520-4.
10. Bergendal B. When should we extract deciduous teeth and place implants in young individuals with tooth agenesis? *J Oral Rehabilitation* 2008; 35(Suppl.): 55-63.
11. Thilander B, Ödman J, Gröndahl K, Friberg B. Osseointegrated implants in adolescents. An alternative in replacing missing teeth? *Eur J Orthodont* 1994; 16: 84-95.
12. Thilander B, Ödman J, Lekholm U. Orthodontic aspects of the use of oral implants in adolescents: a 10-year follow up study. *Eur J Orthodont* 2001; 23: 715-31.
13. Rossi E, Andreasen JO. Maxillary bone growth and implant positioning in a young patient: a case report. *Int J Periodontics Restorative Dent* 2003; 23(2): 113-9.
14. Sennerby L, Ödman J, Lekholm U, Thilander B. Tissue reactions towards titanium implants inserted in growing jaws. A histological study in the pig. *Clin Oral Implants Res* 1993; 4: 65-75.
15. Schwartz-Arad D, Levin L, Ashkenazi M. Treatment options of untreatable traumatized anterior maxillary teeth for future use of dental implantation. *Implant Dent* 2004; 13(1): 11-9.
16. Kokich VG. Maxillary lateral incisor implants: planning with

- the aid of orthodontics. *J Oral Maxillofac Surg* 2004; 62(Suppl.) 2: 48-56.
17. Bianchini MA. O passo a passo cirúrgico na implantodontia da instalação à prótese. 1ª ed. São Paulo: Santos; 2008.
  18. Razera AJ. Implantes dentários-implantes provisórios. (Accessed on 08/11/2008). Available at: <http://www.conceitosaubecal.com.br/especialidades/implantes/implantes14.html>
  19. American Dental Association Council on Scientific Affairs. Dental endosseous implants: an update. *J Am Dent Assoc* 2004; 135: 92.
  20. Bergendal T, Eckerdal O, Hallonstel AL, Koch G, Kurol L, Kvint S. Osseointegrated implants in the oral rehabilitation of a boy with ectodermal dysplasia: a case report. *Int Dent J* 1991; 41: 149-56.
  21. Escobar V, Epker BN. Alveolar bone growth in response to endosteal implants in two patients with ectodermal dysplasia. *Int J Oral Maxillofac Surg* 1998; 27: 445-7.
  22. Kokich V. Orthodontic-restorative management of the adolescent patient. In: McNamara JA Jr, editor. *Orthodontics and Dentofacial Orthopedics*. Ann Arbor, MI: Needham Press; 2001. p. 425-52.
  23. Master's Thesis. Fudalej P. Determining the cessation of facial growth to facilitate implant placement. Seattle: Univ. Washington; 1998.
  24. Kawanami M, Andreasen JO, Borum MK, Schou S, Hjørting-Hansen E, Kato H. Infraposition of ankylosed permanent maxillary incisors after replantation related to age and sex. *Endod Dent Traumatol* 1999; 15: 50-6.
  25. Chieffi N, Doldo T, Giorgetti R. Rapporti tra crescita staturale e crescita facciale nel sesso femminile: revisione della letteratura. *Ortognatodon Ital* 2001; 10: 59-69.
  26. Atwood DA, Coy WA. Clinical, cephalometric and densitometric study of reduction of residual ridges. *J Prosthet Dent* 1971; 26: 280-95.
  27. Moyers RE, Van der Linden FP, Riolo ML, McNamara JA Jr. *Standards of Human Occlusal Development*. Monograph 5. Craniofacial Growth Series. Ann Arbor, MI: Univ. Michigan; 1976.
  28. Andreasen JO, Kristerson L, Nilson H, et al. Implants in the anterior region. In: Andreasen JO, Andreasen FM, editors. *Textbook and Color Atlas of Traumatic Injuries to the Teeth*. 3rd ed. Copenhagen: Munksgaard; 1994.

## Original Article

## Oral rehabilitation with transitional dental implants in a pediatric patient

E. BARQUERO CORDERO, T. CEZÁRIA TRICHES, C. A. MAGALHÃES BENFATTI, R. DE SÚOZA MAGINI, M. M. RODRÍGUEZ CORDEIRO

*Dental Implants Teaching and Research Center. Federal University of Santa Catarina. Florianopolis. Santa Catarina, Brazil*

### RESUMEN

Este artículo tiene por objetivo describir un caso clínico de rehabilitación oral con implantes provisionales en la región anterior de la mandíbula en un adolescente con displasia ectodérmica y su evolución clínica y radiográfica durante 36 meses. En virtud del éxito alcanzado se puede concluir que los pacientes en fase de crecimiento, que presenten hipodontia sindrómica, pueden beneficiarse del uso de ese tipo de implantes provisionales, con objeto de restaurar la función y la estética, mejorando su desarrollo psicosocial. Dado que no existe un protocolo estandarizado en cuanto a los procedimientos y las indicaciones para la colocación de implantes dentales convencionales o provisionales, los riesgos y beneficios deben ser evaluados para cada caso.

**PALABRAS CLAVE:** Displasia ectodérmica. Implantes provisionales. Niños. Adolescentes. Odontopediatría.

### ABSTRACT

The aim of this study is to report a case of oral rehabilitation with transitional dental implants at the anterior mandible region in an adolescent with ectodermal dysplasia and its 36-month-radiographic-follow-up. Because of the achieved success, it can be concluded that growing patients, bearing syndromic hypodontia, could benefit from the insertion of this type of transitional dental implants, followed by functional and aesthetic restorations and improvement in their psychosocial development. As there is no standard protocol regarding the procedures and indications for the use of conventional or transitional dental implants, all risks and benefits must be evaluated for each case.

**KEY WORDS:** Ectodermal dysplasia. Transitional dental implants. Children. Adolescents. Pediatric dentistry.

## INTRODUCTION

The insertion of dental implants to rehabilitate patients in an active phase of growth represents a challenge in dentistry. The absence of teeth, either by traumatism or anodontia, is relatively frequent, resulting in loss of function and aesthetics, and affecting the psychosocial development of these patients (1).

Ectodermal dysplasia is a congenital disease characterized by aplasia or dysplasia of tissues of ectodermal origin, as nails, hair, skin and teeth (2). Conventional dental treatment for this type of growing individuals is the use of partial or total dentures (3).

Treatment with dental implants in children and adolescents is controversial as it is suggested that the insertion of these implants has a negative influence (similar to that of a dental ankylosis) because they do not follow the spontaneous and continuous eruption of the natural dentition as well as the development of the alveolar processes (4). It is suggested that these implants could be successfully inserted in the mandible, anterior to the mental foramen, as there is a closure of the mandible midsuture in precocious age and only an anteroposterior growing after this period (5).

This manuscript reports the insertion of transitional dental implants at the anterior region of the mandible, followed by oral rehabilitation, of a 9-year-old male bearing ectodermal dysplasia, and its 3-year-follow-up.

## CASE REPORT

A 9-year-old male showing congenital lack of several permanent teeth, including the four lower incisors, and poor bone development in the missing incisors' region attended Dental Clinic at the Federal University of Santa Catarina, South Brazil (Figs. 1 and 2). Patient was an ectodermal dysplasia bearer expressing mild phenotype. Despite the deficient development of the lower alveolar process in width, because of the lack of stimulus as consequence of the absence of tooth germs, its height had remained. Taking into consideration patient's age and anatomic characteristics, it was planned the insertion of transitional dental implants at the lower central incisors' region. That strategy would allow performing techniques of bone tissue reconstruction and the insertion of conventional implants

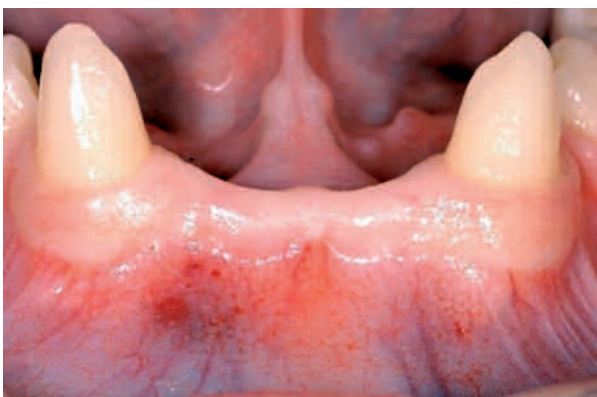

Fig. 1. Initial photograph. Occlusal view of the edentulous mandible area.

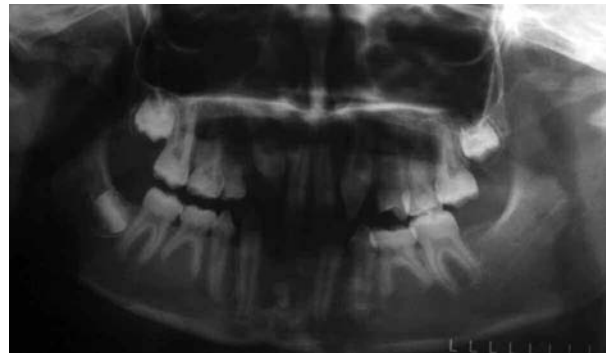

Fig. 2. Initial pantomograph showing the lack of development of several permanent tooth germs.

after the longest period of skeletal growth, which is about 18 years of age in males.

Surgery technique is simple and consists of a midcrestal incision followed by complete dislocation of the soft tissues toward buccal and lingual sides (Fig. 3). Because of the characteristics of the alveolar bone, it was chosen to be as less invasive as possible, however, opening wider enough to allow good visualization of the bone to be worked on. Afterward, bone sites were prepared with a 1.0 mm-diameter bur, deepening it until reaching the length of the 15 mm implants. Implants of 2.2 mm in diameter and 15 mm in length were inserted and the surgical flaps were sutured (Figs. 4, 5 and 6). Impressions of the upper and lower arches were taken

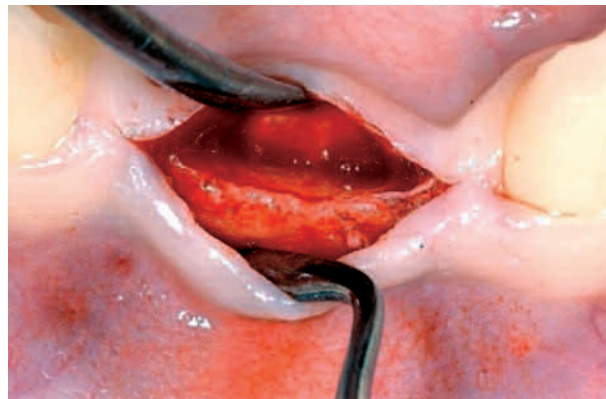

Fig. 3. Occlusal view of the lower alveolar process showing deficient development.

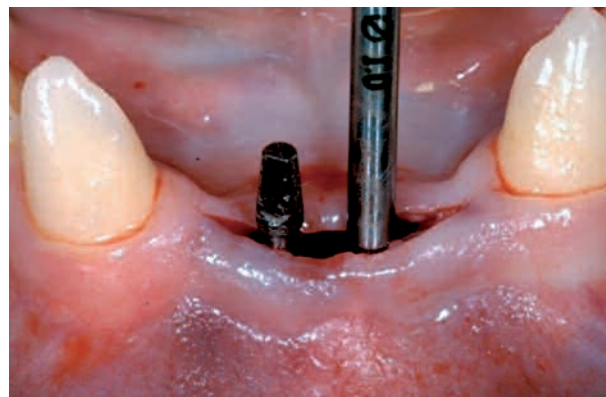


Fig 4. Bone sites prepared with a 1.0 mm diameter bur and insertion of the first implant.



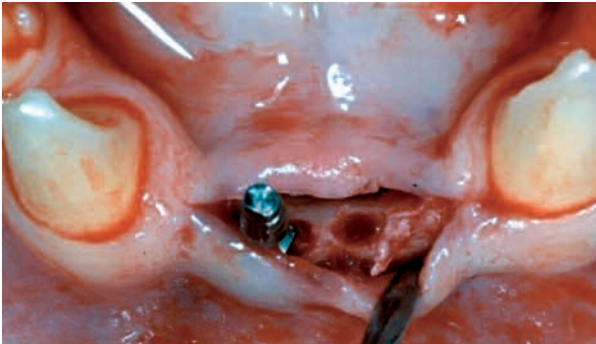


Fig. 5. Occlusal view of the bone sites. Buccal and lingual walls were thin making unviable the insertion of implants with higher diameters.

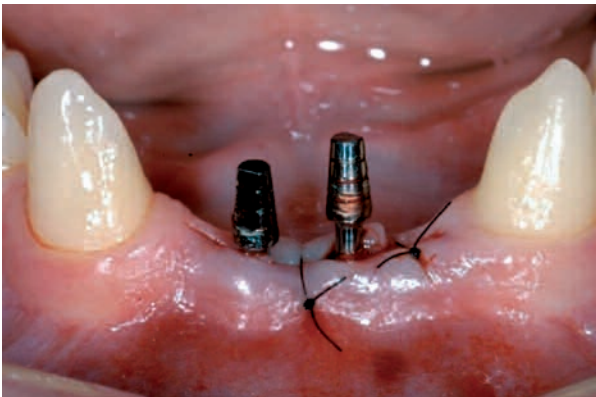

Fig. 6. Implants inserted and flaps sutured with nylon thread.

and transferred to cast models that were then mounted in an articulator after bite registration. A metallic bar structure was confectioned on the lower arch cast model. That metallic bar was proved inside the mouth and then it was covered with acrylic resin in order to build up a partial denture (Fig. 7). The bar-based denture was integrated to the implants and the patient was included in a periodic follow-up program. He will be followed-up until he is 18 years old when it will get started the definitive treatment (Figs. 8, 9 and 10).

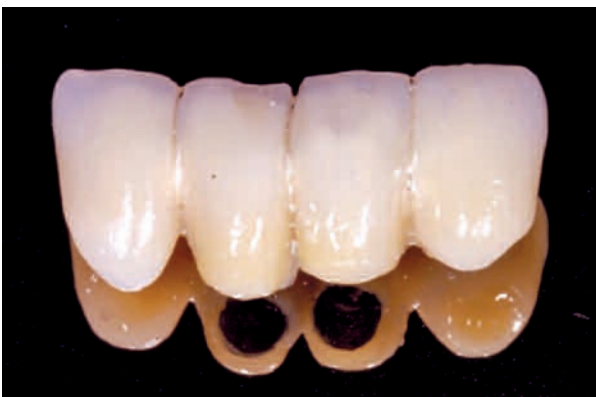

Fig 7. Partial bar-based denture.

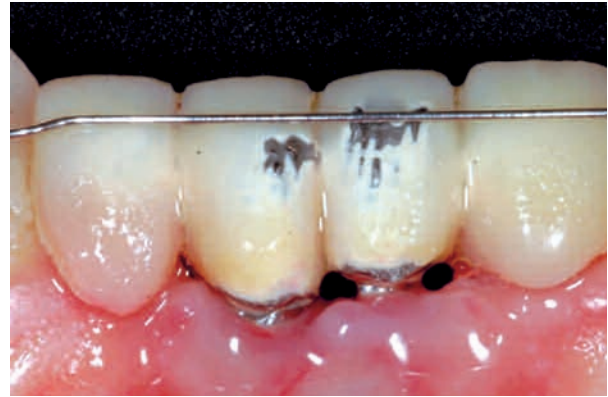

Fig. 8. Two-years of follow-up.

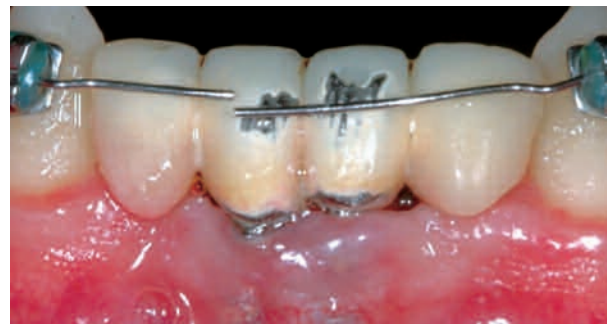

Fig. 9. Three-years of follow-up.

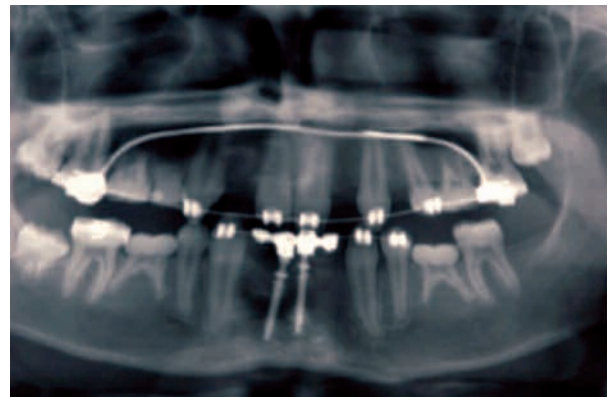

Fig. 10. Pantomograph of three-years of follow-up of the inserted implants.

## DISCUSSION

Dental implants in children or adolescents represent a controversy and a challenge to dentists. Trauma and agenesis are the main causes of implant insertion at this age (2,6,7) and the risk of alveolar bone resorption makes the clinician to insert implants as soon as possible (5).

Clinically, implant insertion during active growth stages may be compared to ankylosed teeth, not only because they do not follow the development of the bones, specifically the alveolar processes (5,8,9,10) but

also because the tissues surrounding the implants have lower development rate (8,11). That may lead to non-aesthetic and non-functional conditions, as poor occlusal contact, and periodontal complications, such as angular bone defects around the neighboring teeth (11,12). They may also interfere with the position and eruption of adjacent tooth germs (1,13,14).

The case reported here shows anodontia of permanent teeth in a young patient bearing a mild form of ectodermal dysplasia, which treatment options, when possible, are limited: orthodontic closure of the space and the remodeling of adjacent teeth, conventional prosthodontic rehabilitation, or transitional dental implant until growth and development are completed (15), after what the insertion of conventional implants is accomplished. Because of the large extension of the edentulous space in the anterior region of the mandible, making difficult its closure by orthodontic movement, and the necessity of wearing away healthy neighboring teeth in order to support a fixed partial denture as well as the disadvantages of a removable dental prosthesis in a pediatric patient (15), the treatment option chosen for this reported case was the insertion of two transitional implants, as they are more conservative (16), and can be easily removed in the case of interference in the bone growth, though there are studies reporting osseointegration of these implants (16).

Transitional implants were developed to support a temporary dental prosthesis every time it is necessary. As they are simple, low costly and easy of removing, they may be used in many phases of the prosthetic rehabilitation. They are installed in a single surgical stage, usually without the need of incision or suture; require only a previous osteotomy, being inserted mechanically or manually with a specific key. They have reduced diameter –approximately 3.2 mm– and may be inserted 1.0 mm between conventional implants, or in other regions where the latter would not fit (17,18). Transitional implants may also serve as support for prosthodontics in case of anodontia until the patient reaches the adequate age for the insertion of a conventional implant (18).

The insertion of implants at the anterior region of the mandible (between mental foramens) had showed a high rate of success (3,16,19) and bone growth of this region had been reported in patients bearing ectodermal dysplasia (3,20,21).

The best method to evaluate craniofacial growth is to sequentially upload cephalometric radiographs (16, 22). Studies demonstrated that the mean age at what the facial growth is complete is 17 years, in females, and 21 years, in males (4,13,16,23,24,25). For those patients to be candidates for conventional dental implant insertion, the dentist must evaluate uploaded radiographs, with at least a year of interval between each other, in order to verify that the patient's craniofacial growth is completed (15,26).

Regarding the adequate age for the insertion of conventional implants in young patients (4,11,13,27,28) it is suggested that they must complete tooth eruption before the implantation (16), what was accomplished in the present report.

## CONCLUSION

Because of the achieved success in this reported case, after 36 months of follow-up, it can be concluded that growing patients, bearing syndromic hipodontia as seen in ectodermal dysplasia, could benefit from the use of transitional dental implants, followed by functional and aesthetic restorations and improvement in their psychosocial development, without having to wait for growth completeness to initiate the treatment.

As there is no standard protocol or even general consensus among researchers regarding the procedures and indications for the use of conventional or transitional dental implants, all risks and benefits must be evaluated for each individual case, and the clinician must choose the technique, using his good sense and professional expertise and experience.



# XXXI Reunión Anual de la Sociedad Española de Odontopediatría (SEOP)

Santander, 21-23 de mayo de 2009

## Comunicaciones Orales

Jueves, 21 de mayo

Horario: de 09:30 a 11:30

- Traumatismos de los tejidos de soporte en dentición permanente: Actualización del tratamiento*  
V. Pérez, M. Valverde, F. Cerdán, A. Bulbena
- Extrusión ortodóncica en una fractura corono-radicular de un incisivo central. Seguimiento de 12 años*  
M. Huertas, A. Mendoza, M. Biedma, G. Villalón, D. Ribas
- Pautas en el tratamiento pulpar de las fracturas de corona*  
M. Biedma, A. Mendoza, M. Huertas, G. Villalón, M.J. Barra
- Protecciones pulpares directas y pulpotomías en dientes permanentes inmaduros*  
J. Tomás, A. Vinagre, A.L. Costa
- Estudio histológico del tejido del saco dental en contacto con hipoclorito de sodio al 4,2%, clorhexidina al 2% y suero fisiológico al 0,9%*  
A.I. Lorente, S. Sáez, F. García, F. Guinot, L.J. Bellet
- Consideraciones estéticas y pulpares de las fracturas coronarias complicadas*  
T. Álvarez Muro, A. Xalabardé, E. Ruiz de Castañeda, A. Algora, P. Gatón
- Prevalencia de traumatismos dental en niños preescolares entre 3-6 años de edad*  
A. Campagnoli, P. Beltri, F. Costa, G. Sánchez, A. Calvo
- Apicoformación en dientes inmaduros jóvenes*  
B. Lemos, A.D. Soares, L. Alves, A.L. Costa, P. Palma
- Restauración estética con blanqueamiento después de un traumatismo de un diente temporal. Caso clínico*  
T. Vale, P. Sousa-Santos, J. Moreira
- Erosión dental. ¿Una patología prevalente en Odontopediatría?*  
M. Muñoz, C. Tobar, B. Llidó, D. de la Fuente
- ¿Por qué puede un niño desarrollar fobia al dentista?*  
B. Llidó, D. de la Fuente, M. Muñoz, C. Tobar
- La enseñanza de Odontopediatría de cara al Espacio Europeo de Educación Superior (EEES)*  
C. Tobar, M. Muñoz, D. de la Fuente, B. Llidó
- Células madre: ¿El futuro de la odontología?*  
B. Gómez Legorburu, P. Planells, A. Arduny, C. Díaz, L. Blanco
- Evaluación de la filtración marginal de dos adhesivos tras la aplicación de una resina adhesiva adicional*  
C. Germán, O. Cortés, A. Alcaina, C. García Ballesta, L. Pérez Lajarín
- Efecto en la ingesta de chicles edulcorados con distintas concentraciones de xilitol sobre flujo, pH y concentración de SM salivares en niños de edades comprendidas entre 6 y 12 años*  
M. Ribelles, L. Bellet, L. Giner
- Opinión de los profesionales sevillanos del Plan de Atención Dental Infantil de Andalucía*  
D. Ribas, J. Gil, A. Castaño, M.J. Barra, A. Mendoza
- Evaluación del flujo salival, pH y recuento de Streptococcus Mutans y Lactobacillus en saliva, tras tres semanas de ingesta de leche fermentada con Lactobacillus Casei, en niños de 5 a 11 años*  
E. Ortiz, R. Mayné, F. Guinot, L.J. Bellet
- Métodos de diagnóstico de caries en estudios epidemiológicos*  
E. Prario, A. Zaragoza, T. Badía, M.P. Martínez, M. Ros
- Evolución de la flora bacteriana oral en odontopediatría durante los últimos 10 años: Revisión bibliográfica*  
A. Calvo, M. Diéguez, A. Campagnoli, G. Albero

20. *Factores de riesgo en la caries precoz de la infancia. Encuesta socio-epidemiológica*  
D. Ahumada, M. Henríquez, A. Cahuana
21. *Evaluación in vitro de dos selladores de fosas y fisuras, utilizando tipos de grabado y técnicas de aplicación*  
E. Díaz Garcés, F. Guinot, J.R. Mayoral, L.J. Bellet
22. *Retención y sellado marginal del compómero (Dyract-eXtra®) en restauraciones clases I y II de molares temporales. Estudio comparativo preliminar*  
D. C. González, S. Broch, F. Guinot, L.J. Bellet
23. *Arco iris en Odontopediatría: su uso adecuado y aceptación*  
L. M. Huerta, J. R. Boj, E. Espaza, C. Hahan, M. Velasco
24. *Estudio clínico comparativo sobre dos tests de saliva: Saliva-Check mutans GC® y CRT bacteria IV*  
R. Martín, T. Álvarez Muro, M.V. Mateos, S. Sanjurjo, C. García Yarnoz
25. *Remoción parcial de tejido careado; éxito del tratamiento con un sistema adhesivo convencional vs. aplicación de hidróxido de calcio*  
S. Oliver, V. Barbero, F. Guinot, L.J. Bellet
- Horario: de 12:00 a 14:00**
26. *Eficacia anestésica de la mezcla eutéctica de lidocaína y prilocaína al 4% (Topicadent) versus benzocaína gel al 20% (Hurricane®) en Odontopediatría*  
A. Leyda, C. Llena
27. *Influencia de los medios audiovisuales en la conducta de los pacientes odontopediátricos*  
A. Xalabardé, E. Ruiz de Castañeda, T. Álvarez, P. Gatón
28. *Los bifosfonatos y sus implicaciones en Odontopediatría*  
D. de la Fuente, B. Llidó, C. Tobar, M. Muñoz
29. *Parestesia con el uso de anestésicos locales. A propósito de dos casos*  
A. Alcaina, O. Cortés, C. Germán, I. Castejón, C. García
30. *Bifosfonatos en Odontopediatría*  
M. Velasco, C. Hahn, M. Huerta, A. Cahuana, J. R. Boj
31. *Hábitos bucales nocivos: Manejo en Odontopediatría*  
V. López, M. Ruiz, A. Bulbena, F. Cerdán
32. *Correlación entre la edad dentaria y la edad cronológica en niños chilenos*  
A. Pérez Flores, P. Barboza, M. Aguirre, L. Bravo, C. Fierro-Monti
33. *Relación entre maloclusión y miembros inferiores*  
M.J. Barra, M. Serna, M.C. Machuca, A. Mendoza
34. *Quistes en Odontopediatría: revisión del tratamiento*  
H. Velásques, Y. González, A. Cahuana
35. *Estudio de las alteraciones de la cara a través de un método fotográfico original después de la expansión rápida del maxilar*  
P. Sousa-Santos, J. Moreira, T. Vale
36. *Manejo multidisciplinario de pacientes con labio y paladar hendido*  
G. Sánchez Tadeo, A. Campagnoli, A. Calvo, J. Barros, F. Pérez
37. *Alteraciones estructurales no hereditarias del esmalte: Su alta incidencia en la actualidad*  
C. Mora, C. Casanova, B. Iglesias, F. Cerdán
38. *¿Miedo al dentista? Protocolo de desensibilización del odontopediatra en el Hospital de San Rafael. Una oportunidad al cambio*  
E. Zapata, C. Serna, C. Ruiz Duque
39. *Autolesiones en pacientes odontopediátricos. A propósito de un caso y revisión bibliográfica*  
L. Gómez Santos, G. Sanmartí, C. Gay-Escoda
40. *Incontinencia Pigmenti: Revisión de 5 casos*  
N.C. Cardozo, Y. González, A. Cahuana
41. *Displasia Ectodérmica. Alternativas actuales de tratamiento y satisfacción posttratamiento*  
M.R. Fernández, A. Cahuana, Y. González
42. *Dentinogénesis imperfecta. A propósito de un caso*  
G. Villalón, A. Mendoza, M. Biedma, M.D. Huertas, D. Ribas
43. *Síndrome de Noonan. A propósito de un caso*  
A. Matencio, A.I. Lorente, S. Sáez, F. Guinot, L.J. Bellet
44. *Prematuridad: ¿Factor de riesgo para el desarrollo de una disfunción craneomandibular futura?*  
B. Gutiérrez, P. Beltri, M. Diéguez, C. Vilar, M.P. Moreno
45. *Tratamiento odontopediátrico del niño epiléptico*  
L. Torres, B. Bartolomé, B. Gutiérrez, C. Vilar
46. *Maltrato infantil y odontopediatría*  
M.P. Moreno, B. Bartolomé, L. Torres, B. Gutiérrez, C. Vilar
47. *Síndrome de Asperger. A propósito de un caso*  
S. Díez, T.P. Martínez, F. Guinot, L.J. Bellet
48. *Osteogénesis imperfecta: Un reto para la odontopediatría*  
B. Bartolomé, M. R. Mourelle, N.E. Gallardo, M.J. de Nova
- Horario: de 16:00 a 17:30**
49. *Germenectomía, cómo, cuándo y por qué. A propósito de un caso*  
J. Rodríguez Riquel, L. Belle

50. *Cirugía bucal en pacientes odontopediátricos*  
M. Abad, G. Sanmartí, R. Figueiredo, C. Gay-Escoda
51. *Diagnóstico y plan de tratamiento ante un canino transmitido mandibular en un paciente pediátrico*  
G. Herrero, E. Valmaseda, L. Berini, C. Gay-Escoda
52. *Evaluación cuantitativa de RANKL en niños con retraso de la erupción dental*  
C. Cuadros, A. Rubert, J. Clotet, F. Guinot, L.J. Bellet
53. *Exéresis del frenillo labial superior. A propósito de un caso*  
N. Piza, S. Broch, F. Guinot, L.J. Bellet
54. *Intervención quirúrgica de un frenillo lingual corto. A propósito de un caso*  
M. Virolés, R. Mayné, V. Barbero, F. Guinot, L.J. Bellet
55. *Tumor de células gigantes: Descripción de un caso clínico*  
M. Pascual, Y. González, A. Cahuana
56. *Diagnóstico y tratamiento precoz de la ectopia de caninos maxilares*  
M.A. Pérez Mendoza, Y. González, A. Cahuana
57. *Hábitos nocivos en pacientes odontopediátricos*  
M.R. Mourelle, N.E. Gallardo, B. Bartolomé, M.J. de Nova

## Comunicaciones Pósters

### Viernes, 22 de mayo

#### Horario 11:30-12:00

- P-1. *Incorporación de herramientas de valoración del riesgo de caries a la historia clínica de odontopediatría*  
M. García Margarit, I. Ferrer, M.J. Martí, J.I. Aura, M. Lloret
- P-2. *Nuestra experiencia en frenectomías con láser*  
N. Bonafé, C. Borrás, E. García Miralles, M. García Margarit, M. Catalá
- P-3. *Incontinencia pigmentaria*  
M.P. Martínez Cano, F. Estrela, A.M. Gandía, E. Prario, V. Pérez Soriano
- P-4. *Incorporación de las nuevas tecnologías de diagnóstico por la imagen en Odontopediatría*  
E. Ferrés-Amat, I. Maura, C. Díaz-Martínez, E. Ferrés-Padró
- P-5. *Actualización en profilaxis de endocarditis bacteriana*  
X. Rodríguez Mayta, M. Varela

- P-6. *La contribución del odontopediatra a la farmacovigilancia*  
M.A. Velló, M. Catalá, C. Nuño, F. Estrela, N. Bonafé
- P-7. *Selladores de fisuras con adhesivos de autograbado: Microinfiltrado en esmalte contaminado*  
A. Coelho, J. Canta, H. Luis, S. Oliveira, P. Marques
- P-8. *Alteraciones dentofaciales en el síndrome de Hiper IgE*  
M. Valero, L. Martínez, B. Lobato, R. Martín, J. Gil
- P-9. *Modalidad de tratamiento para erupción ectópica de los primeros molares*  
C. Fierro-Monti, L. Bravo, A. Pérez
- P-10. *Rehabilitación estética y funcional de una niña con microsomía hemifacial*  
V. Badillo, B. Gómez, A. Adanero, M. Martín del Burgo, M. Martín

### Viernes, 22 de mayo

#### Horario 18:00-18:30

- P-11. *Cúspides accesorias*  
K. Uriol, G. Albero, E. Correa, M. Rodríguez-Villa
- P-12. *Fracturas coronarias en dientes permanentes jóvenes: un tratamiento multidisciplinar*  
A.L. Costa, J.C. Ramos, T. Xavier, B. Lemos
- P-13. *Hábitos orales nocivos en niños de 3 a 6 años en Oporto (Portugal)*  
C. Vieira, M. Choupina, E. Paiva, C. Manso, L.P. Ferreira
- P-14. *Medicamentos pediátricos: tipo y cantidad de azúcares presentes*  
E. Paiva, A. Miranda, C. Vieira, L. Ferreira, C. Manso
- P-15. *Reimplante dentario: pronóstico y complicaciones*  
M. Rodríguez-Villa, K. Uriol, F. Costa, F. Pérez
- P-16. *Toma de decisiones en el paciente fisurado. ¿Cuándo finalizar el tratamiento odontológico?*  
C. Álvarez Abad, B. Pardo, A. Senosiain
- P-17. *Manifestaciones craneofaciales y dentarias en el síndrome de Apert*  
M. Martín, B. Lobato, M. Valero, L. Martínez, J. Muñoz
- P-18. *Protocolo de tratamiento en pacientes con el síndrome de Pierre Robin*  
A. Adanero, B. Gómez, L. Martínez, M. Valero, M. Martín
- P-19. *Ortopedia prequirúrgica en los neonatos con fisura palatina*  
J. Barroso, L.J. Bellet

## Comunicaciones Orales

### 1. TRAUMATISMOS DE LOS TEJIDOS DE SOPORTE EN DENTICIÓN PERMANENTE: ACTUALIZACIÓN DEL TRATAMIENTO

**Pérez V, Valverde M, Cerdán F, Bulbena A**  
*Hospital San Rafael. Madrid*

*Introducción:* Los traumatismos dentales han adquirido una gran relevancia en el ámbito de la odontopediatría ya que afectan aproximadamente a uno de cada cinco niños en edad escolar; de todos ellos, la avulsión es una de las pocas situaciones reales de urgencia en odontología.

*Objetivos:* El propósito de este estudio es analizar las pautas actuales de tratamiento para hacer frente a los traumatismos que afectan a los tejidos de soporte y, en especial, a las avulsiones.

*Material y métodos:* Revisión bibliográfica a partir de los últimos estudios publicados utilizando la base de datos Pubmed.

Presentación de casos clínicos diagnosticados y tratados en el Departamento de Odontopediatría del Hospital San Rafael de Madrid.

*Conclusiones:* La primera fase de tratamiento en un traumatismo dentario determina en gran medida el pronóstico del diente afectado. En el caso de las avulsiones y de algunos tipos de luxación esta situación se agrava. Por ello, es fundamental que los profesionales sanitarios y otros especialistas que trabajan con niños, conozcan las pautas básicas de actuación para favorecer el pronóstico del diente.

### 2. EXTRUSIÓN ORTODÓNICA EN UNA FRACTURA CORONO-RADICULAR DE UN INCISIVO CENTRAL. SEGUIMIENTO DE 12 AÑOS

**Huertas M, Mendoza A, Biedma M, Villalón G, Ribas D**  
*Máster de Odontopediatría. Facultad de Odontología. Sevilla*

*Introducción:* La extrusión ortodónica puede ser la mejor opción terapéutica en dientes anteriores con fractura corono-radicular infraósea y desarrollo radicular incompleto. Las fracturas corono-radicales se definen como aquellas fracturas que involucran el esmalte, la dentina y el cemento, pudiendo existir o no compromiso pulpar. La incidencia de este tipo de fractura representa el 5% de injurias que afectan la dentición permanente y un 2% la dentición temporal. La mayor parte de estas lesiones ocurren como consecuencia de un impacto directo en donde la fuerza excede la resistencia al corte de los tejidos duros.

En la zona posterior, estas fracturas son ocasionadas por un impacto sobre el mentón que se dirige a las

estructuras maxilares o mandibulares generando una oclusión traumática que desencadena la fractura.

*Objetivos:* Determinar las opciones de tratamiento en función del desarrollo radicular y de la línea de fractura, así como la fuerza empleada para realizar la extrusión ortodónica.

*Material y método:* Se realizó una revisión bibliográfica en pubmed y la biblioteca Cochrane de revistas internacionales incluidas en el Journal Citation Report, y de revistas nacionales, así como consultas en libros. Presentamos un caso clínico de 12 años de seguimiento.

*Conclusiones:* El pronóstico de este tipo de fractura dependerá de la profundidad de la misma así como su compromiso en el resultado estético, por ello será muy importante el tratamiento multidisciplinar.

### 3. PAUTAS EN EL TRATAMIENTO PULPAR DE LAS FRACTURAS DE CORONA

**Biedma M, Mendoza A, Huertas M, Villalón G, Barra MJ**  
*Máster de Odontopediatría. Facultad de Odontología. Sevilla*

*Introducción:* Basándonos en consideraciones anatómicas, patológicas y terapéuticas, las fracturas de corona son clasificadas según la OMS y la posterior modificación de Andreasen (1977) en: infracción (fractura incompleta de esmalte sin pérdida de sustancia dental); fractura no complicada de corona (fractura que afecta sólo a esmalte o a esmalte y dentina sin exposición pulpar) y fractura complicada de corona (fractura que afecta al esmalte, dentina y pulpa). Representan un mayor porcentaje en dentición permanente que en temporales siendo su pico de incidencia entre los siete y diez años. Su localización más frecuente son los ICS. Estas lesiones ocurren normalmente a consecuencia de caídas o por golpe directo en dientes anteriores.

*Objetivos:* Determinar las pautas actuales en el tratamiento pulpar de las fracturas de esmalte-dentina y esmalte-dentina-pulpa en dientes permanentes jóvenes en función del tiempo transcurrido, tamaño de exposición pulpar, lesión con o sin comitante del ligamento periodontal y estadio de desarrollo radicular.

*Material y método:* Se realizó una revisión de la literatura sobre traumatismos dentales en base a fracturas coronales en los últimos cinco años en pubmed y la biblioteca Cochrane de revistas internacionales incluidas en el Journal Citation Report, y de revistas nacionales, así como consultas en libros. Presentamos cuatro casos clínicos de fracturas de esmalte-dentina y esmalte-dentina-pulpa, en las que se realizaron diferentes tratamientos pulpares.

*Conclusiones:* Es de vital importancia una correcta exploración clínica y radiológica así como pruebas de vitalidad pulpar para un diagnóstico correcto, ya que el

pronóstico estará en función del diagnóstico establecido y la prematura con la que se establezca el tratamiento.

#### **4. PROTECCIONES PULPARES DIRECTAS Y PULPOTOMÍAS EN DIENTES PERMANENTES INMADUROS**

**Tomás JC, Vinagre A, Costa AL**  
*Universidade de Coimbra. Portugal*

*Antecedentes:* La terapéutica basada en la protección pulpar ha tenido siempre una gran importancia en la investigación, sobre todo en lo que a los aspectos biológicos de ésta se refiere. A pesar de todos los recientes avances en la prevención, diagnóstico y tratamiento, en bastantes ocasiones se continúa con la necesidad de realizar tratamientos complejos intentando mantener la vitalidad pulpar, constituyendo este hecho un verdadero desafío en la práctica clínica. Las protecciones pulpares directas y las pulpotomías, siempre que sean realizadas con los materiales, la técnica y las indicaciones precisas y rigurosas, podrán constituir una opción clínica válida, presentando innumerables ventajas con respecto al tratamiento endodóntico radical. La mayoría de los estudios clínicos sobre protecciones pulpares directas, y más específicamente sobre la posibilidad de que este tipo de tratamientos desencadene respuestas pulpares positivas, con formación de puentes dentinarios reparadores y protectores, posee un nivel de evidencia científica relativamente bajo, y utilizan metodologías heterogéneas y poco relevantes.

*Tratamientos aplicados y detalles observados:* En la realización de los casos clínicos a presentar, esencialmente situaciones de lesiones de caries profundas e episodios traumáticos, fueran tenidos en cuenta una serie de factores que incluyen, por ejemplo, la causa y el tamaño de la exposición, el grado de hemorragia, el tipo de diente, la edad del paciente, el material a usar (MTA e sistemas adhesivos), el tiempo transcurrido desde la exposición y la contaminación bacteriana. La evaluación de la capacidad de respuesta atendió a la influencia de las características anatómicas y fisiológicas de la pulpa dental, con especial consideración a las particularidades que presenta el tejido pulpar joven.

*Control de los tratamientos:* Los autores presentan las técnicas de tratamiento ilustradas *step-by-step* pelos diversos casos clínicos con periodos de seguimiento superiores a dos años, implicando obligatoriamente control de la vitalidad pulpar, sintomatología posterior, formación de puente de dentina y todas las alteraciones clínicas y radiográficas dignas de mención.

#### **5. ESTUDIO HISTOLÓGICO DEL TEJIDO DEL SACO DENTAL EN CONTACTO CON HIPOCLORITO DE SODIO AL 4,2%, CLORHEXIDINA AL 2% Y SUERO FISIOLÓGICO AL 0,9%**

**Lorente AI, Sáez S, García F, Guinot F, Bellet LJ**  
*Universitat Internacional de Catalunya. Barcelona*

*Objetivo:* Evaluar los cambios histológicos del tejido del saco dental en contacto con diferentes irrigantes utilizados en endodoncia (hipoclorito de sodio 4,2%, clorhexidina al 2% y suero fisiológico al 0,9%).

*Material y métodos:* La muestra estaba comprendida por 15 molares de pacientes de edades comprendidas entre 12 y 18 años, visitados en la Clínica Universitaria de Odontología (CUO) de la Universitat Internacional de Catalunya. Se extrajeron 15 gérmenes (5 para cada grupo) de terceros molares mandibulares. Grupo 1: hipoclorito de sodio al 4,2%; grupo 2: clorhexidina al 2%; y grupo 3: suero fisiológico al 0,9%. Una vez realizada la germenectomía, se retiraba el saco dental y se realizaban 4 cortes, sometiéndolos al irrigante (5 ml) seleccionado. El primer corte se ponía en contacto durante 2 minutos con el irrigante seleccionado, el segundo corte 5 minutos, el tercer 10 minutos y el cuarto corte se fijaba directamente (corte control). Una vez las muestras estaban fijadas, se enviaban al servicio de anatomía patológica de Capio Hospital General de Catalunya para visualizarlas histológicamente mediante microscopio óptico.

*Resultados:* En los grupos de suero fisiológico y de clorhexidina no se obtuvieron diferencias estadísticamente significativas entre ninguno de los cortes realizados en el tejido del saco dental ( $p > 0,05$ ). En cambio, en el grupo del hipoclorito de sodio al 4,2% se visualizaron zonas necrosadas a partir del segundo corte (2 min) en comparación con el corte control ( $p < 0,05$ ).

*Conclusiones:* El hipoclorito de sodio al 4,2% no es un irrigante de elección para la realización de pulpectomías en dientes temporales.

#### **6. CONSIDERACIONES ESTÉTICAS Y PULPARES DE LAS FRACTURAS CORONARIAS COMPLICADAS**

**Álvarez Muro T, Xalabardé i Guardia A, Ruiz de Castañeda E, Algora López A, Gatón Hernández P**  
*Barcelona*

*Introducción:* Los traumatismos dentales en el sector anterior que cursan con fractura coronal, son lesiones de alta prevalencia en niños y adolescentes. Cuando estas fracturas coronarias presentan exposición pulpar, la primera actitud terapéutica es determinante, debido a la implicación de la pulpa y a la necesidad de un tratamiento restaurador adecuado. Una de las opciones de tratamiento para el manejo de las fracturas coronales, cuando el fragmento se ha recuperado, es la reposición del mismo. La adhesión del fragmento al diente remanente, es una técnica restauradora que proporciona una estética óptima y duradera, consiguiendo devolver al diente su anatomía original, así como el color y la translucidez adecuadas.

Una de las opciones de tratamiento pulpar en estos casos es la pulpotomía parcial, tratamiento que ha demostrado resultados satisfactorios como alternativa conservadora, aun cuando hayan pasado más de 48 horas desde el traumatismo.



*Caso clínico* (presentado en formato video): A propósito del caso clínico de un paciente de 10 años de edad, que ha sufrido una fractura coronal complicada del diente 21, analizamos las diferentes posibilidades para la reposición del fragmento y el tratamiento de la pulpa expuesta. En el caso en cuestión decidimos realizar una pulpotomía de Cvek y posterior reposición del fragmento fracturado mediante técnicas adhesivas y composites de estratificación.

## 7. PREVALENCIA DE TRAUMATISMOS DENTAL EN NIÑOS PREESCOLARES ENTRE 3-6 AÑOS DE EDAD

**Campagnoli A, Beltri P, Costa F, Sánchez G, Calvo A**  
*Universidad Europea de Madrid*

*Introducción:* En la población preescolar, el traumatismo constituye, después de la caries dental, la segunda razón que motiva las visitas de urgencia al consultorio odontológico. Datos estadísticos indican que uno de cada dos niños en edad preescolar presentan traumatismos en los dientes y en los escolares uno de cada seis, iniciándose las lesiones en los dientes primarios entre el año y medio y los dos años y medio de edad, tan pronto los niños comienzan a caminar, pues a menudo caen hacia delante.

*Objetivos:* El propósito de ese trabajo es analizar la prevalencia de traumatismos dental en niños preescolares comprendidos entre 3-6 años de edad.

*Metodología:* Junto a la Universidad Europea de Madrid, acompañando a los alumnos de graduación como parte de su currículo académico, se impartió la presentación de charlas orientativas a los alumnos del Colegio Joaquín Costa, de lo que es caries dental, como se producen, técnicas de higiene oral y como actuar en caso de traumatismo dental. A seguir se realizó una exploración oral a los niños que nos trajeron el consentimiento firmado por sus padres.

*Resultados y discusión:* El estudio permitió identificar 29 niños con lesiones en tejido duro, 7,74% de la muestra total (375 niños). La distribución de la prevalencia por sexo y edad coincide con los datos informados por otros autores del problema. Son los niños los que se involucran más en accidentes y los 3, 4 y 5 años las edades en las que se está más predispuesto a sucesos con lesión del tejido buco-dental.

## 8. APICIFORMACIÓN EN DIENTES INMADUROS JÓVENES

**Lemos B, Soares AD, Alves L, Costa AL, Palma P**  
*FMUC – Coimbra. Portugal*

*Introducción:* El tratamiento endodóntico de dientes necróticos con ápice abierto a través de la apicoformación es un verdadero desafío para el odontólogo. Consiste en inducir la formación de una barrera apical calcificada para evitar la sobreextensión del material de

obtención y obtener un buen sellado, de modo a limitar la infección bacteriana y llevar a la formación de tejido mineralizado apical. Varios materiales han sido propuestos, de los cuales el más utilizado ha sido el hidróxido de calcio. Como alternativa, surgió en los últimos años el MTA (Mineral tritóxido agregado) que permite hacer el tratamiento en una sola sesión.

*Objetivo:* Pretendemos, con este trabajo, hacer un análisis comparativa de estudios publicados, aunque escasos, respecto a las apicoformaciones con el MTA, buscando fornecer a los odontopediatras las "guidelines" para aplicar en su práctica clínica, mediante la presentación de casos clínicos hechos por los autores y documentados con vídeos.

*Materiales y métodos:* El apoyo científico se ha obtenido en el Pubmed, usando las palabras clave "MTA + Apexification + Paediatric Dentistry" y seleccionamos 20 artículos, de acuerdo al año de publicación (2005-2009), el contenido científico y el tipo de publicación.

*Conclusiones:* El MTA está indicado para las apicoformaciones, debido a sus características, de las cuales se destacan su baja toxicidad, la biocompatibilidad, la promoción de tejidos duros y propiedades antimicrobianas. Además, al promover la apicoformación en una sola sesión, el Odontopediatra anticipa la restauración final, mejorando el pronóstico del diente.

## 9. RESTAURACIÓN ESTÉTICA CON BLANQUEAMIENTO DESPUÉS DE UN TRAUMATISMO DE UN DIENTE TEMPORAL. CASO CLÍNICO

**Vale T, Sousa-Santos P, Moreira J**  
*Centro Porto. Portugal*

*Introducción:* La alteración cromática como consecuencia de un traumatismo dental suele ser frecuente. Las alteraciones de color pueden provenir de una necrosis dental, de una hiperemia pulpar o de obliteración de la cámara y de los canales pulpaes.

El tratamiento de dientes fracturados es fundamental para la rehabilitación funcional y psicológica del niño.

En una fractura complicada de la corona de un diente temporal, uno de los planes de tratamiento que se defiende es la pulpectomía y posterior restauración. En el caso de que se verifique alteración cromática dental puede preconizarse un blanqueamiento previo a la restauración con el fin de mejorar la estética y minimizar las repercusiones a nivel psicológico.

Cuanto más jóvenes son los niños más susceptibles son a accidentes traumáticos, siendo un desafío para el profesional, pues requiere un perfecto manejo del comportamiento del niño, como también un conocimiento técnico y científico.

*Objetivo:* Presentación de un caso clínico.

*Material y métodos:* Paciente de sexo masculino de 6 años de edad, saludable, con fractura complicada presentando alteración cromática de la corona del 51, ocurrida en noviembre de 2008.

Se realizó la pulpectomía, el blanqueamiento y la restauración estética con composite indicado para la dentición temporal.

Con una evolución de 4 meses sin cualquier sintomatología.

**Conclusión:** El tratamiento de la dentición temporal merece una especial atención para promover la salud oral infantil en su concepto pleno.

## 10. EROSIÓN DENTAL. ¿UNA PATOLOGÍA PREVALENTE EN ODONTOPEDIATRÍA?

**Muñoz M, Tobar C, Llidó B, Santa Eulalia E, de la Fuente D**

*Facultad de Odontología. Universidad Complutense de Madrid*

**Introducción/Justificación:** La erosión dental supone un problema sociosanitario de creciente impacto por su mayor incidencia en la población infantil y adolescente. Ciertos factores del estilo de vida actual son considerados muy importantes con respecto al desarrollo de erosión dental. El grado de erosión puede ser distinto en extensión y velocidad de progresión, lo que crea un verdadero reto restaurador

**Objetivos:** 1. Estudiar el concepto de erosión dental y sus mecanismos de producción. 2. Evaluar la creciente prevalencia y características clínicas de estas lesiones. 3. Analizar las alternativas terapéuticas de las erosiones dentales.

**Resultados y discusión:** La erosión dental es la pérdida de tejidos duros del diente debido a procesos químicos en los que no están implicadas las bacterias. Los ácidos responsables de la erosión no son productos de la flora intraoral sino que provienen de la dieta, reflujo gastroesofágico, ambiente, medicación y factores de estilo de vida. Tras un protocolo preventivo, se debe realizar la protección de las superficies dentales erosionadas según la edad del paciente y el tipo de lesión.

**Conclusiones:**

1. Los ácidos responsables de la erosión dental provienen de fuentes intrínsecas y/o extrínsecas.

2. El tratamiento se basa en medidas preventivas, restauradoras y ante todo una atención multidisciplinar en el niño o adolescente portador de esta patología.

Beca de Colaboración. Facultad de Odontología. UCM.

## 11. ¿POR QUÉ PUEDE UN NIÑO DESARROLLAR FOBIA AL DENTISTA?

**Llidó B, de la Fuente D, Muñoz M, Martínez E, Tobar C**

*Universidad Complutense de Madrid*

**Objetivos:** a) Conocer la prevalencia de la fobia al dentista en el paciente infantil; y b) estudiar las causas que provocan fobia al dentista en el paciente infantil.

**Material y métodos:** Se ha efectuado una revisión

bibliográfica usando MEDLINE/PUBMED desde el año 1998 a febrero de 2009 sobre artículos escritos en inglés. Las palabras claves utilizadas fueron: phobia AND dental OR dental anxiety.

**Resultados:** 1. No han sido hallados datos específicos acerca de la prevalencia de fobia al dentista en ningún grupo de edad y en ninguna población. Varios estudios han evaluado la prevalencia de ansiedad dental oscilando los resultados entre un 5 y un 20%. 2. Pacientes con ansiedad dental elevada y/o aquellos que rehúyen el tratamiento dental (con frecuencia cancelan o no acuden a las citas) presentan alto riesgo de desarrollar fobia al dentista. Diversos estudios han demostrado asociación entre tratamientos dentales dolorosos recibidos en el pasado y el desarrollo de problemas de manejo de conducta, ansiedad dental y fobia al dentista. Otros factores que influirían serían la edad, la ansiedad general del niño, el miedo de los padres y las características socioeconómicas. La llamada fobia a "sangre-lesión-inyección" (*blood-injury-injection phobia* o BIIP) es única si la comparamos con otras fobias debido a la característica respuesta vasovagal y además parece tener un fuerte componente genético. Estudios indican que esta fobia tan frecuente en la infancia está estrechamente relacionada con la fobia al dentista. El padecer ciertas patologías dentales, como Hipomineralización incisivo molar, puede suponer un factor de riesgo para el desarrollo de fobia al dentista.

**Conclusiones:** Son necesarios más estudios que investiguen acerca de la fobia al dentista en el paciente infantil, tanto de su prevalencia como de su etiopatogenia.

El objetivo sería poder identificar a los pacientes de riesgo para desarrollar fobia dental y así poder prevenirla.

Financiación: Beca de Colaboración UCM.

## 12. LA ENSEÑANZA DE ODONTOPEDIATRÍA DE CARA AL ESPACIO EUROPEO DE EDUCACIÓN SUPERIOR (EEES)

**Tobar C, Muñoz M, de la Fuente D, Santa Eulalia E, Llidó B**

*Universidad Complutense de Madrid*

**Introducción:** El EEES es un ámbito de organización educativo iniciado con la Declaración de Bolonia que quiere armonizar los distintos sistemas educativos de la Unión Europea, proporcionar una forma eficaz de intercambio entre todos los estudiantes, así como un cambio profundo en el planteamiento de la enseñanza en las universidades europeas. Para poder asumir estas competencias surge la enseñanza virtual, una herramienta fundamental para adecuarnos a este sistema. Esta enseñanza se define como un espacio formativo ofertado por una institución universitaria que se desarrolla a través de redes digitales y entre sus funcionalidades destacan: planificación del aprendizaje, comunicación (foros y chats), gestión de recursos y evaluación.

**Objetivos:** a) Establecer competencias y contenidos adaptados al aprendizaje basado en problemas; y b)

crear un campus virtual de la materia de Odontopediatria.

**Material y método:** Para la realización de este proyecto se ha recurrido a las I, II y III Jornadas de Campus Virtual de la UCM e información de páginas Web referentes al Aprendizaje Basado en Problemas y creación de la Universidad virtual. Las palabras clave utilizadas, han sido: campus virtual, aprendizaje basado en problemas, EEES y Universidad virtual. Como material hemos contado con sistemas informáticos adecuados e Internet y programas como Microsoft Office Publisher y WebCT.

**Discusión y conclusiones:** Las ventajas principales de este sistema son la motivación del alumno, una mayor comunicación entre los alumnos y profesor-alumno, lo cual es imprescindible, teniendo en cuenta la necesidad que se plantea en un futuro inmediato de adaptarse a las nuevas metodologías de aprendizaje y al EEES. Por tanto, es esencial adecuar nuestro plan docente a la utilización del Campus Virtual en la materia de Odontopediatria, lo que supone una oportunidad y una obligación a la reflexión. Una vez realizada la experiencia pedagógica, es importante analizar y reflexionar sobre la misma, mejorándola en lo posible. Todo ello contribuye a la mejora de la calidad docente universitaria y constituye la esencia de las buenas prácticas docentes en la utilización del Campus Virtual.

Financiación: Beca de colaboración con el Departamento de Estomatología IV de la Universidad Complutense de Madrid.

### 13. CÉLULAS MADRE: ¿EL FUTURO DE LA ODONTOLOGÍA?

**Gómez B, Planells P, Ardanuy A, Díaz C, Blanco L**  
Facultad Odontología. Universidad Complutense de Madrid

**Introducción:** Las células madre se definen como aquellas células indiferenciadas capaces de autorrenovarse y diferenciarse en diferentes estirpes celulares durante periodos largos de tiempo. Van a ser las encargadas del recambio celular fisiológico así como de reparar los tejidos que hayan sufrido algún tipo de lesión. Podemos diferenciar las células madre en embriológicas y las adult stem cells. Estas últimas son capaces de generar estirpes celulares de los tejidos en donde se localizan. Así se pueden aislar en cerebro, médula ósea, sangre periférica, vasos sanguíneos, músculos, piel, hígado y más recientemente en el tejido pulpar. Los últimos estudios se centran en la investigación de células madre extraídas de dientes temporales exfoliados, que presentan una gran capacidad proliferativa y son capaces de diferenciarse en células nerviosas, adipocitos y odontoblastos, así como una capacidad ostioinductura. En comparación con las células pulpares adultas, presentan una tasa mayor de proliferación.

**Objetivos:** a) Aislar células madre del tejido pulpar de dientes temporales; y b) cultivar dichas células, tratando de llegar a la diferenciación de diferentes estirpes celulares.

**Material y métodos:** El estudio de laboratorio ha sido realizado por el laboratorio de Histologías de la UCM, analizando las pulpas de molares temporales extraído sin signos de patología pulpar. Se han empleado los marcadores para la diferenciación de las células madre de tipo CD 29, CD 44, CD 90 y CD 105.

**Resultados:** De los dientes temporales extraídos se han aislado células madre mesenquimales.

**Conclusiones:**

1. El tejido pulpar del diente temporal es una fuente de células madre de fácil acceso.

2. Las células madre aisladas de pulpa son de tipo mesenquimal con similitudes a las encontradas en el cordón umbilical.

3. Los odontopediatras debemos de ser conscientes de este hecho y prestar especial cuidado a la hora de extraer un diente temporal para que el daño que sufra sea el mínimo, pudiéndose extraer así células madre pulpares.

Financiación: Beca de Colaboración UCM

### 14. EVALUACIÓN DE LA FILTRACIÓN MARGINAL DE DOS ADHESIVOS TRAS LA APLICACIÓN DE UNA RESINA ADHESIVA ADICIONAL

**Germán Cecilia C, Cortés Lillo O, Alcaina Lorente A, García Ballesta C, Pérez Lajarín L**

U.D. Odontopediatria. Facultad Odontología. Universidad de Murcia

**Introducción:** Actualmente existen nuevos sistemas adhesivos que reducen el número de pasos del protocolo clínico clásico. Sin embargo, para conseguir mejorar la adhesión y disminuir la microfiltración, en ocasiones, se utiliza una capa adicional de resina adhesiva.

**Objetivo del trabajo:** Ha sido observar si la microfiltración marginal de dos adhesivos con distinto solvente (agua, acetona) disminuye con la colocación de una resina adhesiva adicional.

**Material y método:** Para ello se utilizaron 28 premolares humanos extraídos por motivos de ortodoncia. Se les realizaron cavidades clase II en mesial y distal, haciendo un total de 56 cavidades divididas en 4 grupos. Los materiales se aplicaron siguiendo las instrucciones del fabricante. Tras realizar el grabado ácido de la cavidad se colocó el adhesivo, (en la mitad Prime & Bond NT<sup>®</sup>, y en la otra mitad Adper Scotchbond<sup>®</sup>) seguidamente, en la mitad de cada grupo se aplicó la resina adhesiva (Heliobond 3<sup>®</sup>) y en todos se obtuvo con composite (Spectrum<sup>®</sup>). Posteriormente, se almacenaron las muestras en agua destilada 24 horas a temperatura ambiente, para a continuación sellar los ápices aplicando dos capas de barniz en el diente, tras lo que se introdujeron en azul de metileno al 0.5% durante 24 horas. Seguidamente, se seccionaron longitudinalmente los especímenes y se evaluó el grado de microfiltración gingival y oclusal mediante una lente. Datos estadísticos: para el análisis estadístico de los resultados se aplicó el test "t de Student", con un nivel de significación  $p < 0,05$ .

*Resultados parciales:* Se observó que la microfiltración era menor en los grupos en los que se utilizó la resina adhesiva.

*Conclusión:* Con una capa intermedia de resina se mejora la adhesión aunque aumenta el número de pasos del procedimiento.

Financiación: Línea de investigación E080-05. Univ. Murcia.

## 15. EFECTO EN LA INGESTA DE CHICLES EDULCORADOS CON DISTINTAS CONCENTRACIONES DE XILITOL SOBRE FLUJO, pH Y CONCENTRACIÓN DE SM SALIVARES EN NIÑOS DE EDADES COMPRENDIDAS ENTRE 6 Y 12 AÑOS

**Ribelles M, Ballet L, Giner ML**  
*UIC. Barcelona*

*Objetivo:* Comparar el flujo, pH y la concentración de *Streptococcus mutans* salivares de niños de 6 a 12 años de edad que mastican chicles edulcorados con xilitol a distintas concentraciones y sin xilitol.

*Materiales y métodos:* Estudio clínico de tipo longitudinal *in vivo*, de 28 días de duración en el CP Nuestra Señora de la Consolación de Vila-real (Castellón, España) en el que se compararon flujo, pH y concentración de *Streptococcus mutans* salivares, de niños de 6 a 12 años de edad, que masticaron 3 chicles edulcorados con distintas concentraciones de xilitol (5, 30 y 67%) y chicles que no contenían xilitol como edulcorante en su composición química. Se compararon los registros analizados en condiciones basales, con los registrados a los 14 y 28 días tras el inicio del tratamiento.

*Resultados:* Una vez recogidos los datos se procedió al análisis de los mismos mediante técnica estadística Split-plot. Al analizar las variables flujo y *Streptococcus mutans* se observaron diferencias estadísticamente significativas de la misma al relacionarlas con los diferentes tratamientos y tiempos respectivamente ( $p$ -valor  $< 0,05$ ). Observamos diferencias estadísticamente significativas ( $p$ -valor  $< 0,05$ ) en el análisis de la variable pH y factor tratamiento a diferencia del factor tiempo donde no existen diferencias estadísticamente significativas ( $p$ -valor  $> 0,05$ ).

*Conclusiones:* La masticación de chicles edulcorados con xilitol produce mayores aumentos de flujo que aquellos que no presentan xilitol en su composición química, produciéndose la mayor estimulación de flujo durante los primeros 14 días de tratamiento. La recuperación del pH es independiente a la masticación chicles edulcorados con o sin xilitol. La mayor reducción de los niveles de *Streptococcus mutans* se produce tras la masticación de chicles edulcorados con xilitol; sin embargo la dosis de xilitol incorporada, no influye de manera proporcional en la disminución de los *Streptococcus mutans*, y produciéndose las mayores reducciones durante los primeros 14 días de tratamiento.

## 16. OPINIÓN DE LOS PROFESIONALES SEVILLANOS DEL PLAN DE ATENCIÓN DENTAL INFANTIL DE ANDALUCÍA

**Ribas D, Gil J, Castaño A, Barra MJ, Mendoza A**  
*Facultad de Odontología. Universidad de Sevilla*

*Introducción:* El Plan de Atención Dental Infantil de Andalucía (PADA), ha supuesto un cambio en la forma de tratar a los pacientes al corresponderse con un sistema mixto (público-privado) de capitación (pago por paciente), frente a los modelos tradicionales de atención tanto públicos como privados de forma exclusiva. Del mismo modo ha generado por sus fases de implantación y desarrollo reacciones de diversa índole entre los profesionales que han debido adaptarse a los cambios de forma rápida.

*Objetivos:* Se ha pretendido en el presente trabajo realizar un análisis de las opiniones de los profesionales implicados en el programa PADA. Los objetivos del trabajo son conocer la percepción de los profesionales acerca del programa PADA, determinar el grado de información recibida y percibida por los odontólogos y estomatólogos participantes en el programa PADA y estipular el grado de calidad de la gestión administrativa del PADA.

*Materiales y métodos:* Para el desarrollo de este trabajo se ha adoptado un diseño de investigación en el que se combinan metodologías cuantitativas y cualitativas. En una estrategia de integración metodológica, recurriendo a métodos de encuesta y a entrevistas grupales (focus groups.)

*Resultados:* El cuestionario fue respondido finalmente por un total de 132 profesionales captados en cursos de formación de obligado cumplimiento para los dentistas adscritos al PADA. Se realizaron dos grupos focales de 8 profesionales cada uno en el que se trataron de forma libre y ordenada los temas de los que quiso profundizar con las variables en las encuestas. Las opiniones en general fueron medio-bajas con respecto al programa, datos que fueron corroborados por los grupos de discusión.

*Conclusiones:* La principal conclusión es que los dentistas sevillanos perciben el programa de atención dental (PADA) como un programa necesario, útil, mal retribuido, con limitaciones asistenciales y caracterizado por sus marcadas carencias informativas y evaluativas. Se hizo patente además la carencia en formación en odontopediatría de la mayor parte de los dentistas.

## 17. EVALUACIÓN DEL FLUJO SALIVAL, pH Y RECuento DE *STREPTOCOCCUS MUTANS* Y *LACTOBACILLUS* EN SALIVA

**Ortiz E, Mayné R, Guinot F, Bellet LJ**  
*Universitat Internacional de Catalunya. Barcelona*

*Introducción:* Los alimentos probióticos producen un efecto beneficioso más allá del puramente nutricional, siendo eficaces en la prevención y tratamiento de algunas enfermedades pediátricas (diarreas, infecciones respiratorias, alergias, etc.).



A nivel odontopediátrico, también pueden desarrollar un papel importante, como por ejemplo la disminución en el recuento salival de *S. mutans* y *Lactobacillus*.

**Objetivo:** El objetivo de este estudio fue evaluar la influencia de una bebida láctea probiótica con alto contenido en *Lactobacillus Casei* sobre el recuento salival de *S. Mutans* y *Lactobacillus*, en una muestra infantil.

**Material y métodos:** Se compararon los valores basales de flujo salival, pH y recuento de *S. Mutans* y *Lactobacillus* en saliva con los valores obtenidos tras tres semanas de ingesta de leche fermentada con *L. Casei*, en una muestra de 79 escolares de edades comprendidas entre los 5 y 11 años de edad. Los padres cumplimentaron un cuestionario sobre la alimentación de sus hijos, hábitos de higiene oral y toma de medicamentos. Datos estadísticos: el conjunto de datos obtenidos tras la medición de los parámetros salivales antes y después de la intervención fueron analizados utilizando el test estadístico ANOVA, a través del sistema STRATGRAFHICS® 5.0 plus.

**Resultados:** Los resultados mostraron una reducción del recuento de *S. mutans* y *Lactobacillus* tras el periodo de ingesta de leche fermentada con *L. Casei*.

**Conclusiones:** La leche probiótica con *L. Casei* parece ejercer un efecto beneficioso sobre la salud dental de los niños en edad escolar.

## 18. MÉTODOS DE DIAGNÓSTICO DE CARIES EN ESTUDIOS EPIDEMIOLÓGICOS

**Prario E, Zaragoza A, Badía T, Martínez MJ, Ros M**  
*Facultad de Medicina y Odontología. Universitat de Valencia*

**Objetivos:** Analizar los métodos de diagnóstico y clasificación de caries que se han utilizado en los estudios epidemiológicos realizados en España en los últimos años.

**Material y método:** Se ha realizado una revisión sistemática de la literatura a través de índices de revistas, tesis doctorales y bases de datos electrónicas (MEDLINE).

**Resultados:** Tras un análisis descriptivo de los datos se han identificado seis métodos de diagnóstico y clasificación de caries, la mayoría de ellos publicados por la OMS.

**Conclusiones:** Actualmente, el método más utilizado es el definido por la OMS en el año 1997, pues presenta la ventaja de limitar al máximo la aparición de falsos positivos. Sin embargo, puede infravalorar la situación de caries de la población, por lo que algunos autores han propuesto ciertas modificaciones para aumentar su sensibilidad y conseguir así resultados que se asemejen más a la realidad. De cualquier modo mientras estas modificaciones no se hayan consensuado a nivel internacional, y como el método de diagnóstico de elección en un estudio epidemiológico debe ser aquel que permita la comparación con la mayoría de resultados disponibles en la actualidad, el método publicado por la OMS en 1997 parece ser el más adecuado.

## 19. EVOLUCIÓN DE LA FLORA BACTERIANA ORAL EN ODONTOPEDIATRÍA DURANTE LOS ÚLTIMOS 10 AÑOS: REVISIÓN BIBLIOGRÁFICA

**Calvo A, Diéguez M, Campagnoli A, Albergo G**  
*Universidad Europea de Madrid*

**Objetivos:** Averiguar si en los últimos 10 años han existido cambios en la microbiota oral de la población infantil.

**Material y métodos:** Revisión bibliográfica de las publicaciones científicas aparecidas en los últimos 10 años, referidas al tema que nos ocupa. Para ello se ha consultado los recursos de la Biblioteca y Hemeroteca (Medline, Pubmed, Cochran Library, C17...) de la Facultad de Odontología de la Universidad Europea de Madrid y Universidad Complutense de Madrid.

**Resultados:** La variedad de los distintos tipos de microorganismos que conviven en la cavidad oral del niño, está íntimamente relacionada con el desarrollo del mismo. Algunos de ellos, estrechamente relacionados con el factor caries; otros se relacionan con los factores: alimentación, hábitos de higiene y niveles socioeconómicos.

**Discusión y conclusiones:** Los microorganismos de la cavidad oral colonizan a edades más tempranas, La cepa que primero coloniza sigue siendo el *Streptococcus Mutans*.

## 20. FACTORES DE RIESGO EN LA CARIES PRECOZ DE LA INFANCIA. ENCUESTA SOCIO-EPIDEMIOLÓGICA

**Ahumada D, Henríquez M, Cahuana A**  
*Universidad de Barcelona*

**Introducción:** La caries precoz de la infancia (CPI) es la presencia de una o más pérdidas de sustancia calcificada en cualquier diente primario de un niño menor de 6 años. Cualquier signo de caries en una superficie lisa de un diente de un niño de 3 años es indicativo de una caries precoz de la infancia severa. La observación del incremento de casos en nuestro ámbito nos ha llevado a realizar una encuesta socio-epidemiológica sobre los factores sociales y dietéticos relacionados con esta entidad.

**Material y método:** En el periodo 2008-2009 se realizaron 100 encuestas a los padres de pacientes menores de 6 años que acudieron al Hospital San Joan de Déu, por CPI. Los factores estudiados fueron: procedencia; nivel socio-económico; prevención previa; hábitos dietéticos e índice cao.

**Resultados:** Edad media 3,4 años. El 62,8% inmigrantes. Un 57,7% acudió por primera vez porque los padres notaron algún tipo de afección dental, un 13,4% de las afecciones fue detectada por el pediatra y el 8,2% por el odontólogo. En el 21%, el motivo de visita fue dolor. Un 59,7% no aplicaba medidas preventivas previas. Entre hábitos dietéticos considerados erróneos,



destacó lactancia materna nocturna en el 67,01% y el biberón nocturno 54,6%. Otros hábitos fueron, zumos endulzados y golosinas. El 69% presentó más de un factor implicado. El índice cao fue 8,49.

*Conclusiones:* En esta encuesta destaca una alta afectación de la población inmigrante y con bajo nivel socioeconómico. Se determinó baja influencia del odontólogo en la prevención y detección precoz de la CPI. Los hábitos dietéticos erróneos más relevantes fueron la lactancia materna prolongada y el biberón nocturno. En un gran porcentaje estuvieron implicados varios factores. El índice de caries fue muy alto. Creemos que el pediatra y el odontopediatra tienen un papel trascendental en la indicación de pautas alimentarias, prevención y diagnóstico precoz de la caries.

## 21. EVALUACIÓN *IN VITRO* DE DOS SELLADORES DE FOSAS Y FISURAS, UTILIZANDO DIFERENTES TIPOS DE GRABADO Y TÉCNICAS DE APLICACIÓN

**Díaz E, Guinot F, Mayoral JR, Bellet LJ**

*Universitat Internacional de Catalunya. Barcelona*

*Objetivo:* Determinar la influencia de la preparación del diente y del tipo de sellador en la capacidad de penetración y adhesión en la fisura dental. Así como, determinar si realizar la ameloplastia mejora la penetrabilidad del material, y reduce su microfiltración. Y por último determinar si el tipo de grabado mejora su adhesión.

*Materiales y métodos:* 96 premolares extraídos fueron divididos en 4 grupos según la técnica de colocación y el sistema de adhesión. Cada grupo se subdividió a su vez en dos: Grupo A Denstply® y Grupo B 3M®. Grupo 1 (A y B): técnica de grabado y lavado con ameloplastia. Grupo 2 (A y B): técnica de grabado y lavado sin ameloplastia. Grupo 3 (A y B): técnica autograbado con ameloplastia. Grupo 4 (A y B): técnica de autograbado sin ameloplastia. Se realizó previamente profilaxis con pasta abrasiva. Después de la colocación de los diferentes materiales selladores, los dientes se termociclaron en agua (1.200 ciclos entre 50 y 550 C) y se tiñeron en azul de metileno al 1% durante 24 h. Se utilizó Isomet 1000 Buehler para recortar los dientes en sentido bucolingual. Posteriormente se fotografió cada muestra con microscopio electrónico. Seis examinadores evaluaron la microfiltración y la capacidad de penetrabilidad de los materiales según el criterio de Blackwood, Overbo y Raadal. Datos estadísticos: se utilizó un test Anova de 4 factores con dos variables de análisis.

*Resultados parciales:* En cuanto a la microfiltración los grupos 1 y 2 mostraron valores más bajos con respecto a los grupos 3 y 4. Se encontró que los grupos 1 y 3 presentaron valores más altos de penetrabilidad.

*Conclusiones:* Realizar ameloplastia mejora la penetrabilidad del material. No encontramos diferencia entre los materiales utilizados con respecto a la microfiltración.

## 22. RETENCIÓN Y SELLADO MARGINAL DEL COMPÓMERO (DYRACT-EXTRA®) EN RESTAURACIONES CLASES I Y II DE MOLARES TEMPORALES. ESTUDIO COMPARATIVO PRELIMINAR

**González DC, Broch S, Guinot F, Bellet LJ**

*Universitat Internacional de Catalunya. Barcelona*

*Objetivos:* Evaluar si existen diferencias en el sellado marginal y retención del compómero (Dyract-eXtra®) en restauraciones clases I con respecto a restauraciones clase II de molares temporales.

*Material y métodos:* Durante 5 meses, se realizó un ensayo clínico de tipo comparativo, que constó de tres visitas, donde se valoró el comportamiento clínico del material de obturación Dyract eXtra® (compómero), basándose en el estudio del sellado marginal y retención de las restauraciones. La muestra consistió en 56 lesiones cariosas en los molares temporales (19 clases I y 37 clases II). Datos estadísticos: los resultados se obtuvieron de la exploración clínica, valorándose tanto la presencia de sellado marginal como la retención de la restauración. Los resultados se analizaron utilizando el test estadístico ANOVA a través del STRATGRAPHICS® Plus Versión 5.0, obteniéndose gráficos y diagramas. Se tomó como referencia estadísticamente significativa P valor  $\leq 0,05$ .

*Resultados parciales:* Se presentaron valores similares de retención y sellado marginal tanto para las Clase I como para las Clase II de las obturaciones de compómero (Dyract-eXtra®).

*Conclusiones:* No existen diferencias entre el sellado marginal y la retención en las obturaciones de compómero (Dyract-eXtra®) en Clase I y II de los molares temporales.

## 23. ARCO IRIS EN ODONTOPEDIATRÍA SU USO ADECUADO Y ACEPTACIÓN

**Huerta LM, Boj JR, Espaza E, Hahan C, Velasco M**

*Clínica Odontopediátrica. Barcelona*

*Introducción:* Así como el color es agradable a la vista y brinda sensación de alegría. En odontopediatría el uso de compómeros de colores en restauraciones de dientes posteriores temporales, se ha vuelto una forma divertida y motivante para que los niños acudan al odontopediatra y su cooperación y participación es de suma importancia, razón por la cual es muy motivante que el niño participe. Tal es el caso de los compómeros de colores ya que al usarlos podemos hacer que el niño se sienta más tomado en cuenta. Al elegir el color de las restauraciones los niños aceptan con más gusto el tratamiento y se hace más divertido y motivante el acudir al dentista y esto influye de cierta manera para el cuidado de su higiene oral. El odontopediatra busca obtener la confianza y agradecerles a los niños para que el momento de su tratamiento sea ameno y sobre todo que tenga un buen recuerdo y regrese con gusto. Al hacer del trata-

miento en el sillón dental un momento agradable, donde se sienta importante dando su opinión y escogiendo el color del material con que serán restaurados sus dientes. Esto crea gran ilusión en los niños y el semblante de alegría que observamos en su rostro cuando ven el color en su boca es una de las mejores gratificaciones para el odontopediatra.

*Objetivo:* Evaluar el grado de aceptación de los niños y sus acompañantes de las restauraciones de compómeros de color y uso adecuado en la consulta odontopediátrica.

*Materiales y métodos:* compómeros de colores usados de la misma forma que otros compómeros, encuesta y muestra del colorímetro del material elegido para el grado de aceptación en niños que acudían a la clínica odontopediátrica y sus acompañantes.

*Resultados:* son muy motivantes y cada vez más aceptados, nos ayudan al uso de materiales innovadores y a satisfacer a los pacientes.

*Conclusiones:* Gran parte de los niños y sus acompañantes aceptan las restauraciones de colores de acuerdo a la investigación, por eso se recomienda su uso en obturaciones de dientes temporales posteriores y por que el niño estará más motivado para cuidar sus dientes tratados y en consecuencia cuidará su higiene oral.

## 24. ESTUDIO CLÍNICO COMPARATIVO SOBRE DOS TESTS DE SALIVA: SALIVA-CHECK MUTANS GC® Y CRT BACTERIA IV

**Martín R, Mateos MV, Álvarez Muro T, Sanjurjo S, García Yarnoz C**

*Universidad Complutense de Madrid*

*Introducción:* Una de las pruebas más importantes para valorar el índice de caries en el paciente infantil, es el recuento de unidades formadoras de colonias de *Streptococcus mutans* y *Lactobacillus* en la saliva del niño.

*Objetivos:* Valorar el número de unidades formadoras de colonias de *Streptococcus mutans* y *Lactobacillus* en una población infantil, mediante la utilización, en cada paciente, de ambos test salivales. Comparación de ambos test entre sí.

*Material y método:* Muestra de 30 niños de entre 6-14 años, que acuden para tratamiento dental a la clínica universitaria de la Facultad de Odontología de la Universidad Complutense de Madrid (UCM). A cada paciente se le realizará un recuento de unidades formadoras de colonias mediante los test Saliva-Check Mutans GC® y CRT Bacteria Ivoclar-Vivadent®.

*Resultados y conclusiones:* Los resultados preliminares de este estudio parecen apuntar ventajas en cuanto a la sistemática de realización en el método propuesto por GC®. Mientras que el método Ivoclar-Vivadent® presenta la ventaja de poder realizar el recuento de *Streptococcus mutans* y *Lactobacillus* en un mismo procedimiento.

## 25. REMOCIÓN PARCIAL DE TEJIDO CAREADO; ÉXITO DEL TRATAMIENTO CON UN SISTEMA ADHESIVO CONVENCIONAL VS. APLICACIÓN DE HIDRÓXIDO DE CALCIO

**Oliver S, Barbero V, Guinot F, Bellet LJ**

*Universitat Internacional de Catalunya. Barcelona*

*Introducción:* La remoción parcial de tejido careado (RPTC) es un tratamiento que se aplica en lesiones de caries profundas de dientes temporales asintomáticos en los que si se realiza la remoción total del tejido afectado existiría un alto riesgo de exposición pulpar.

*Objetivo:* Comparar tanto clínica como radiográficamente el éxito del sistema adhesivo convencional vs. al hidróxido de calcio, como material para proteger el complejo dentino-pulpar en molares primarios tratados con remoción parcial de caries.

*Material y métodos:* 20 molares primarios con caries profundas, pero sin sintomatología de pulpitis irreversible, recibieron RPTC. Los dientes fueron divididos en dos grupos de manera aleatoria de acuerdo con la aplicación del material de protección pulpar: a) línea de hidróxido de calcio; y b) sistema adhesivo convencional. Estos dientes fueron evaluados clínica y radiológicamente durante 3 meses. Datos estadísticos: los resultados fueron extraídos de la exploración clínica y radiológica a través de: a) la continuidad del margen de la restauración; b) presencia o ausencia de dolor espontáneo; c) ausencia de fístula; d) movilidad patológica; e) radiolucidez en la zona de furca o periápice; y f) y reabsorción interna o externa patológica. Todas estas características se analizaron utilizando el test estadístico ANOVA a través del sistema STRATGRAFHICS® 5.0 plus, obteniéndose gráficos y diagramas.

*Resultados:* Se han obtenido resultados equitativos tanto de éxito radiológico como clínico entre ambos materiales aplicados como tratamiento para la remoción parcial de caries.

*Conclusiones:* la protección del complejo dentino-pulpar con un sistema adhesivo convencional tiene resultados clínicos y radiológicos similares en comparación con la aplicación de hidróxido de calcio en dientes con RPTC.

## 26. EFICACIA ANESTÉSICA DE LA MEZCLA EUTÉCTICA DE LIDOCAÍNA Y PRILOCAÍNA AL 4% (TOPICADENT) VERSUS BENZOCAÍNA GEL AL 20% (HURRICAINÉ®) EN ODONTOPEDIATRÍA

**Leyda A, Llena C**

*Clínica Privada. Valencia*

*Objetivos:* Evaluar la potencia de acción de la mezcla eutéctica de lidocaína y prilocaína (Topicadent) como anestésico tópico (AT) sobre la mucosa oral y compararlo con el gel de benzocaína al 20% (Hurricane®).

*Material y método:* Se realizó la técnica anestésica del bloqueo del nervio alveolar inferior y del bucal en 20 niños-as entre 5 y 12 años, empleando en 10 pacientes el Topicadent y en 10 el Hurricane® como AT. En cada

paciente se registraron las reacciones físicas, fisiológicas y la percepción subjetiva de dolor del paciente ante la punción. Datos estadísticos: se realizó un análisis descriptivo de la muestra y se compararon las variables con el tipo de anestésico empleado y el sexo del paciente mediante el test  $\chi^2$  y el test U de Mann-Whitney.

**Resultados:** Las reacciones físicas a la punción fueron semejantes y localizadas en el estado de confort para ambos AT, observándose mayor reacción en las niñas. Al comparar los AT con la percepción subjetiva de dolor los resultados fueron similares y en el rango de confort en ambos sexos. En la comparación de las reacciones fisiológicas con el sexo y el anestésico no se observaron modificaciones marcadamente diferentes.

**Conclusiones:** La mezcla eutéctica de lidocaína y prilocaína al 4% (Topicadent) mostró la misma eficacia que el gel de benzocaína al 20% (Hurricane®) en la reducción del dolor a la punción de la aguja en todas las mediciones realizadas. A la punción las niñas expresaron más el dolor que los niños.

## 27. INFLUENCIA DE LOS MEDIOS AUDIOVISUALES EN LA CONDUCTA DE LOS PACIENTES ODONTOPEDIÁTRICOS

**Xalabardé A, Ruiz de Castañeda E, Álvarez T, Gatón P**

*Sociedad Catalana de Odontostomatología. Barcelona*

Los medios audiovisuales ocupan un lugar determinante en la sociedad actual. Los niños, hoy día, conviven de una forma u otra, desde sus primeros años, con la tecnología. Los videojuegos y los ordenadores especialmente diseñados para niños, tanto educativos como lúdicos, las cámaras digitales, los reproductores de MP3 y MP4, etc. son medios que se han incorporado a la educación de la población y que, en gran medida, los niños reconocen como parte de su hacer diario.

Bajo el consentimiento escrito y firmado de los padres o tutores, es frecuente, y en algunos casos obligatorio, el registro fotográfico o en soporte de video de la situación inicial, pre-tratamiento del paciente. Como consecuencia de esta práctica protocolizada de toma de registros, con fines eminentemente clínicos, nos hemos planteado cómo afecta esto a la conducta de los pacientes en el gabinete dental y durante el tratamiento odontológico. Hemos observado una modificación positiva de la actitud frente al tratamiento dental de una amplia mayoría de los pacientes. Presentaremos varias situaciones en las que esto se pone de manifiesto.

## 28. LOS BIFOSFONATOS Y SUS IMPLICACIONES EN ODONTOPEDIATRÍA

**De la Fuente D, Llidó B, Tobar C, Martínez E, Muñoz M**

*Facultad de Odontología. Universidad Complutense de Madrid*

**Introducción:** Existen enfermedades que conllevan patología general orgánica junto con patología dentaria

y maxilar. Esta relación hace que nos preocupen especialmente las terapias que realizamos a nivel oral y sus implicaciones a nivel general que podrían derivarse también de la medicación general empleada en estos pacientes.

**Objetivos:** a) Estudiar los efectos de los bifosfonatos y sus principales indicaciones como terapia de enfermedades sistémicas; b) valorar las representaciones de dichas enfermedades sistémicas a nivel oral en el paciente infantil; y c) describir las implicaciones a nivel oral de la terapia mediante bifosfonatos y las posibles consecuencias de nuestras acciones en la misma.

**Discusión:** Los bifosfonatos se utilizan en el tratamiento de diversas patologías óseas. Una de ellas es la Osteogénesis Imperfecta, cuya principal manifestación a nivel oral es la Dentinogénesis Imperfecta. De los bifosfonatos actualmente disponibles para la OI, alendronato ha demostrado ser el más efectivo. Sin embargo, su uso sistémico en el tratamiento de la OI puede inducir la aparición de osteorradionecrosis maxilomandibular en pacientes que se han sometido a tratamientos quirúrgicos orales.

**Conclusiones:**

1. Los efectos de los bifosfonatos a nivel óseo los convierten en una terapia efectiva en el tratamiento de diversas patologías.

2. Algunos bifosfonatos como el alendronato parecen tener efectos positivos a nivel general, si bien conviene tener precauciones con sus efectos secundarios tras tratamientos quirúrgicos orales en el paciente infantil.

## 29. PARESTESIA CON EL USO DE ANESTÉSICOS LOCALES. A PROPÓSITO DE DOS CASOS

**Alcaina A, Cortés O, Germán C, Castejón I, García C**  
*Hospital Morales Meseguer. Universidad de Murcia*

**Introducción:** Los anestésicos locales representan los fármacos más seguros y efectivos para el control del dolor en Odontología. Entre los más utilizados están los del grupo amida como es la mepivacaína y la articaína. Hay estudios que confirman la aparición de parestesia tras el uso de articaína, aunque todavía no están basados en la evidencia científica.

**Casos clínicos:**

**Caso clínico 1:** adolescente de 17 años que se le realiza un tratamiento de endodoncia en la pieza 36 y se anestesia con técnica troncular con articaína. Se presenta parestesia en piel, mejilla y lengua.

**Caso clínico 2:** adolescente de 16 años que se le realiza un tratamiento conservador consistente en una obturación en la pieza 47 y se anestesia con técnica troncular con dos carpules de mepivacaína al 3% sin vasoconstrictor. Se presenta parestesia en zona de lengua.

En ambos casos el proceso de parestesia remitió a los pocos meses con un tratamiento de vitamina B.

**Discusión y conclusión:** La parestesia no depende únicamente del tipo de anestésico utilizado. Es importante tener en cuenta otros factores como la concentra-

ción de anestésico o la técnica utilizada. No obstante, se precisarían más estudios con mayor tamaño de muestra para poder valorar esta complicación.

### 30. BIFOSFONATOS EN ODONTOPEDIATRÍA

**Velasco M, Hahn C, Huerta M, Cahuana A, Boj JR**  
*Universidad de Barcelona*

*Introducción:* Estudios recientes han descrito la osteonecrosis (ON) de maxilares como una complicación de la terapia con bifosfonatos en adultos sometidos a exodoncias. Enfermedades pediátricas como la leucemia mielomonocítica juvenil, la displasia fibrosa polioestótica o la osteogénesis imperfecta pueden incluir el uso de bifosfonatos en su tratamiento.

*Objetivos:* Determinar si existen efectos colaterales de la terapia con bifosfonatos que afecten a la cavidad bucal en pacientes pediátricos, y las precauciones a tomar. Se evaluará la presencia de alteraciones de la erupción y la ON tras exodoncias o tratamientos bucales invasivos.

*Material y métodos:* Revisión bibliográfica de los últimos 10 años en libros de texto y en revistas, tanto las disponibles en la Biblioteca de la Universitat de Barcelona, como las electrónicas mediante diferentes buscadores científicos.

*Resultados:* No se han encontrado casos de ON en niños y adolescentes que usan bifosfonatos. Se ha observado un retraso eruptivo en pacientes con osteogénesis imperfecta tratados con bifosfonatos.

*Conclusiones:* Pese a ser un tema muy actual y controvertido en adultos, debemos resaltar que existe todavía muy poca literatura sobre el tema basada en niños y adolescentes. Se necesitan más estudios prospectivos para poder disponer de unos resultados más fiables a largo plazo y poder diseñar así un protocolo seguro y adecuado a estos pacientes.

### 31. HÁBITOS BUCALES NOCIVOS: MANEJO EN ODONTOPEDIATRÍA

**López V, Ruiz M, Bulbena A, Cerdán F**  
*Hospital San Rafael. Madrid*

*Introducción:* Existen numerosos hábitos bucales como el uso de chupetes, succión del pulgar, deglución infantil, etc. que, mantenidos en el tiempo, pueden producir deformidades en el aparato estomatognático y gran número de maloclusiones.

En consecuencia, tienen efectos negativos como trastornos en el lenguaje y en el desarrollo físico y emocional del niño.

*Objetivos:* El propósito de este trabajo es describir los hábitos perniciosos más frecuentes en la población infantil, así como su manejo por parte del odontopediatra y la necesidad de colaboración por parte de los padres.

*Material y métodos:* Búsqueda bibliográfica en PubMed y Medline y resolución de varios casos clínicos en

el Departamento de Odontopediatría del Hospital San Rafael de Madrid.

*Conclusión:* La intervención precoz del odontopediatra es fundamental para diagnosticar estas alteraciones y evitar su agravamiento o aparición en dentición permanente. El papel colaborador de los padres es indispensable para que los resultados sean satisfactorios.

### 32. CORRELACIÓN ENTRE LA EDAD DENTARIA Y LA EDAD CRONOLÓGICA EN NIÑOS CHILENOS

**Pérez A, Barboza P, Aguirre M, Bravo L, Fierro-Monti C**

*Universidad de Concepción. Concepción, Chile*

*Objetivos:* Estimar la correlación entre edad dentaria y edad cronológica de una población infantil de 2 a 14 años en Chile.

*Metodología:* Corresponde a un estudio de correlación. Muestra: 377 niños entre 2 y 14 años atendidos en la clínica de Odontopediatría de la Facultad de Odontología de la Universidad de Concepción Chile. La determinación de la edad dentaria se realizó mediante el Método Demirjian. Datos estadísticos: Se aplicó el método de Bland-Altman para cálculo de coeficiente de correlación intraclase global.

*Resultados:* La edad dentaria observada para las distintas edades cronológicas osciló entre 3,0 y 14,4 años. La edad cronológica osciló entre 2,8 y 14,8 años. El coeficiente de correlación intraclase global como medida de concordancia entre la edad dentaria y cronológica fue de 0,98 (IC 0,978%: 0,97-0,986) En el caso de los hombres el ICC de 0,98 (IC 95%: 0,976-0,987). En el caso de las mujeres, de 0,98 (IC 95%: 0,976-0,986).

*Conclusiones:* El rango de edad cronológica y edad dentaria son similares y el grado de concordancia entre la edad cronológica y dentaria es casi perfecto, asimismo los grados de concordancia entre las edades dentarias y cronológicas en ambos sexos es bueno.

Fuente de financiación: esta comunicación es parte del proyecto de investigación N° 207104005-10 de la Dirección de Investigación de la Universidad de Concepción, Chile.

### 33. RELACIÓN ENTRE MALOCLUSIÓN Y MIEMBROS INFERIORES

**Barra MJ, Serna M, Machuca MC, Mendoza A**  
*Departamento de Estomatología. Área de Odontopediatría. Universidad de Sevilla*

*Introducción:* La bibliografía odontológica hace numerosas referencias a la relación existente entre la posición del cuello y cabeza y la posición mandibular. La primera referencia data de 1926, cuando Schwartz expuso la relación entre maloclusión y postura del cuello. Sin embargo no son tan frecuentes los estudios que relacionan la posición del cuerpo y los miembros inferiores con las maloclusiones.



**Material y método:** Nos planteamos determinar, a través de una revisión bibliográfica, las alteraciones oclusales que se relacionan con posturas patológicas o alteraciones de los MMII. Para ello, las palabras claves para la búsqueda en Pubmed, revistas nacionales e internacionales fueron: oclusión, alteraciones podológicas, maloclusión y alteraciones miembros inferiores entre otras.

**Resultados:** Existe una relación entre las maloclusiones de C.III y una posición más posterior del cuerpo; y entre las maloclusiones de C.II y una posición más anterior del cuerpo. Tras conseguir una posición mandibular correcta la adaptación del cuerpo no se adquiere inmediatamente.

Variando el arco plantar, podría conseguirse un perfecto balance entre los maseteros y temporales puesto que esas variaciones pueden desencadenar mecanismos musculares que podrían repercutir en masas musculares lejanas.

**Conclusiones:** Dada la escasez de información sobre el tema y no localizar en la bibliografía revisada datos estadísticos no podemos afirmar que exista una evidencia científica que respalde teorías concluyentes. Es por ello que este tema es una de nuestras vías de investigación actualmente.

#### 34. QUISTES EN ODONTOPEDIATRÍA: REVISIÓN DEL TRATAMIENTO

**Velásquez H, González Y, Cahuama A**

*Universitat de Barcelona. Hospital Sant Joan de Déu. Barcelona*

**Introducción:** Los quistes maxilares en odontopediatría presentan una clínica variable y son frecuentemente asintomáticos, pudiendo ser diagnosticados a través de una radiografía de rutina. Por su variada naturaleza y tamaño, permite varias opciones de tratamiento.

**Objetivos:** Determinar el tipo quistes maxilares y de los tratamientos realizados en una población pediátrica.

**Material y métodos:** Estudio retrospectivo de casos de quistes maxilares atendidos en el Servicio de Odontopediatría del Hospital Sant Joan de Déu de Barcelona, en el periodo 1998-2009.

**Resultados:** El número de pacientes estudiados fue 11, con un rango de edad entre 8 y 17 años. Se observaron 12 quistes, un paciente presentó dos tipos de quistes en diferentes tiempos. Los tratamientos generalmente realizados fueron: exéresis, legrado y descompresión previa a exéresis.

La casuística observada fue de: queratoquiste: 3 casos, 2 de ellos tratados con exéresis simple y 1 con descompresión prolongada previa a la exéresis. Los tres casos entre los 2 y 4 años posteriores, presentaron algún grado de recidiva. Quiste dentígero: 3 casos, 1 de ellos se efectuó con descompresión prolongada previa exéresis, observándose una cicatrización ósea favorable. Quiste dentígero inflamatorio: 5 casos, todos ellos asociados a patología pulpar en dentición primaria, la mayoría por el segundo molar, el tratamiento consistió en la extracción de los dientes con afectación pulpar y

legrado de la zona afectada en un mismo tiempo. En todos los casos se observó una respuesta favorable con adecuada cicatrización ósea y erupción del diente permanente.

**Conclusiones:** En nuestra casuística, hemos observado varias técnicas de tratamiento, destacando la descompresión previa a la cirugía para reducir los quistes de mayor tamaño como una técnica determinante para conseguir un tratamiento conservador. Confirmamos que los queratoquistes tienen un alto índice de recidiva y también observamos el curso favorable en los quistes asociados a una causa inflamatoria.

#### 35. ESTUDIO DE LAS ALTERACIONES DE LA CARA A TRAVÉS DE UN MÉTODO FOTOGRÁFICO ORIGINAL DESPUÉS DE LA EXPANSIÓN RÁPIDA DEL MAXILAR

**Sousa-Santos P, Moreira J, Vale T**

*Porto. Portugal*

**Introducción:** La expansión rápida del maxilar (ERM) no se puede considerar un procedimiento simple, una vez que actúa en la cara media del individuo. Estas presentan intensa actividad de remodelación ósea (1). La fotografía proporciona una referencia visual importante para monitorizar las alteraciones del crecimiento y del desarrollo (2). Por ello es importante la estandarización de la fotografía médica que debe ser realizada siempre a la misma distancia y en la misma posición.

**Objetivo:** Evaluar las alteraciones de la cara a nivel del tercio medio e inferior, después de la expansión rápida del maxilar.

**Material y métodos:** La muestra está constituida por 63 niños entre los 7 años y 6 meses y los 16 años y 5 meses. De estos, 21 habían sido sometidos a la expansión (GE) y 42 niños constituyeron el grupo control (GC). Las fotografías fueron efectuadas en el tiempo T1 - Inicio del tratamiento; T2- Final de la ERM y T3 - final del tratamiento. Las distancias fotográficas utilizadas fueron la altura facial (distancia entre los puntos GL-Men), la anchura nasal (distancia entre los puntos más prominentes de las asas de la nariz), altura facial inferior (distancia entre el punto sub-nasal y mentoniano) y altura inter-labial (distancia entre el punto medio del borde superior y el punto medio del borde inferior).

**Resultados:** Las distancias GL-Men, Sn-Men e interlabial no presentan alteraciones estadísticas significativas en el T3 para ambos los grupos. En el GC la distancia inter-ocular no presentó alteraciones significativas pero en el GE en el T3 presentó un aumento de 0,6 milímetros. Para la distancia inter-asas de la nariz se verificó un aumento de 0,6 milímetros para el GC y 1,2 milímetros para el GE en el T3.

**Conclusiones:** Todas estas alteraciones no son clínicamente perceptibles. El método fotográfico apenas es eficiente en la evaluación de la alteración de los tejidos blandos a nivel inter-asas, pudiendo ser utilizado para confirmación de la abertura de la sutura palatina.



### 36. MANEJO MULTIDISCIPLINARIO DE PACIENTES CON LABIO Y PALADAR HENDIDO

**Sánchez Tadeo G, Campagnoli A, Calvo A, Barros J, Pérez F**

*Universidad Europea de Madrid*

**Objetivos:** Dar a conocer la necesidad de un equipo multidisciplinario para corregir los trastornos anatómicos y funcionales, y dejar las menores secuelas posibles en la vida adulta de estos pacientes.

**Material y método:** La presente investigación constituye una revisión bibliográfica de artículos científicos publicados sobre labio y paladar hendido, y se ha recurrido a la base de datos de la SECPRE y AFILAPA.

Así mismo se ha consultado la hemeroteca de la Facultad de Medicina de la UCM y Facultad de Odontología de la UCM.

**Resultados:** El labio y paladar hendido son malformaciones congénitas que afectan al tercio medio de la cara produciendo una discontinuidad del labio superior, nariz y paladar, pudiendo ser uni o bilateralmente.

La fisura labial con o sin paladar hendido es más frecuente en varones que en mujeres, la incidencia media varía notablemente según las distintas poblaciones estudiadas.

La mayoría de los casos presentan una etiología multifactorial que implica la interacción de varios factores como pueden ser: ambientales, nutricionales, hereditarios y genéticos.

Las repercusiones funcionales son muy importantes y numerosas, pues están afectadas funciones tan importantes como alimentarse, respirar, el lenguaje hablado, la audición, etc.

**Conclusiones:** Las deformidades congénitas de labio y paladar hendido siguen siendo una de las principales malformaciones craneofaciales de origen multifactorial. La corrección de la deformidad debe ser llevada a cabo de forma integral, por lo que se requiere de equipos multidisciplinarios para la atención de estos pacientes en los primeros años de vida.

### 37. ALTERACIONES ESTRUCTURALES NO HEREDITARIAS DEL ESMALTE: SU ALTA INCIDENCIA EN LA ACTUALIDAD

**Mora C, Casanova C, Iglesias B, Cerdán F**

*Hospital San Rafael. Madrid*

**Objetivos:** La presencia de lesiones dentarias con hipoplasia e hipomineralización puede observarse con frecuencia, no solo en dentición permanente sino también en dentición temporal. El objetivo de nuestro trabajo es ampliar el estudio de la etiología de estos defectos estructurales no hereditarios, en los distintos grupos de desarrollo dentario.

**Material y método:** Se entregó un cuestionario de salud específico a todos aquellos nuevos pacientes, que presentaban dichas lesiones, atendidos en el departamento de Odontopediatría del Hospital San Rafael desde septiembre de 2008 hasta la actualidad. El rango de

edad incluido en el estudio comprendía de los 3 a los 12 años. Datos estadísticos: en nuestro estudio hemos encontrado una asociación del 45% de presencia de estas lesiones a bronquiolitis, el 34,5% a ingesta de antibióticos en los cuatro primeros años de vida, y un porcentaje cercano al 20% asociado a asma, procesos febriles elevados y/u otitis. Por otro lado encontramos que el 55% de las madres tomaron en periodo de gestación suplementos de hierro, el 34,5% complejos vitamínicos, el 10% tomaron antibióticos y analgésico, y en un porcentaje del 7 al 14% tuvieron hipertensión arterial o diabetes gestacional.

**Resultados:** En la mayoría de los pacientes estudiados en dentición permanente, observamos la coincidencia de lesiones estructurales de esmalte con la presencia de procesos patológicos respiratorios como el asma, bronquiolitis o la neumonía durante los primeros años de vida, coincidente en las etapas de formación de los diferentes grupos dentarios. En menor cantidad vemos estas anomalías asociadas a la ingesta de fármacos, otitis, fiebres elevadas,... Las alteraciones en la dentición decidua se deben más a la toma fármacos de la madre durante el embarazo.

**Conclusión:** La ingesta de fármacos durante el embarazo y en edades tempranas, está altamente asociado a la aparición de hipoplasias e hipomineralizaciones en las diferentes denticiones.

### 38. ¿MIEDO AL DENTISTA? PROTOCOLO DE DESENSIBILIZACIÓN DEL ODONTOPEDIATRA EN EL HOSPITAL DE SAN RAFAEL. UNA OPORTUNIDAD AL CAMBIO

**Zapata E, Serna C, Ruiz Duque C**

*Hospital San Rafael. Madrid*

**Introducción:** El miedo es una de las emociones que el paciente pediátrico puede sentir con cierta frecuencia en la consulta dental. El odontopediatra es el profesional adecuado para lograr la superación del mismo mediante un buen manejo y la motivación del niño.

**Objetivos:** El objetivo de nuestro trabajo es crear un protocolo de manejo de aquellos niños con miedo y ansiedad que han sido referidos al Servicio de Odontopediatría del Hospital San Rafael, desde Septiembre del 2008 hasta la actualidad.

**Material y métodos:** para realizar nuestro trabajo entregamos a los padres un cuestionario orientado a descubrir la etiología del rechazo al dentista. Por otro lado, seguimos mediante grabaciones de video la evolución del comportamiento de cada niño, aplicando las técnicas de manejo de conducta. Por último, realizamos búsqueda bibliográfica sobre el tema en Pubmed y Medline.

**Resultados:** se observó que los pacientes que acuden a odontólogos no especializados en niños presentaban un mayor rechazo al tratamiento dental que aquellos que acudían directamente a un odontopediatra.

**Conclusión:** El protocolo realizado en el Hospital San Rafael puede ser de gran ayuda para el Odontopediatra que tenga que enfrentarse al tratamiento de niños en estas circunstancias.

### 39. AUTOLESIONES EN PACIENTES ODONTOPEDIÁTRICOS. A PROPÓSITO DE UN CASO Y REVISIÓN BIBLIOGRÁFICA

**Gómez Santos L, Sanmartí G, Gay-Escoda C**  
*Posgrado de Cirugía Bucal. Universidad de Barcelona.*

*Introducción:* Las úlceras bucales se manifiestan con una frecuencia de un 20% en la población general. En los niños la etiología más frecuente suele ser traumática.

*Caso clínico:* Se describe el caso clínico de una paciente de 9 años de edad, sin hábitos tóxicos, con alergia a la crema de avena y a los ácaros. Como antecedentes patológicos refería haber presentado varicela y mononucleosis infecciosa y había sido intervenida quirúrgicamente de adenoidectomía. La paciente acudió al Servicio de Cirugía Bucal de la Clínica Odontológica de la Universidad de Barcelona para valorar la aparición de lesiones mucosas de gran tamaño por toda la cavidad bucal, de presentación única en cada episodio durante los seis últimos meses. En el primer episodio –en mayo de 2008– presentó una úlcera en el lado derecho de la lengua con sintomatología dolorosa a la masticación, tratada con amoxicilina/ácido clavulánico 500/125, 1 sobre/8 h durante 7 días por prescripción de su pediatra, la lesión remitió y desapareció. En septiembre, apareció una lesión de mayor tamaño en la punta de la lengua que desapareció a los 8 días y acudió a nuestro Servicio con una nueva lesión en la mucosa del dorso labial del lado derecho, acudió con dolor agudo continuo y refirieron haber presentado febrícula. Se prescribió la aplicación local de acetónido de fluocinolona 0,025% en orabase 3 veces/día. A los 15 días la lesión inicial en el labio inferior había desaparecido, pero presentaba una nueva lesión en la punta de la lengua de 0,5 cm de diámetro, recomendando el mismo tratamiento durante 15 días. Se valoró la posibilidad de que las lesiones fueran autoinflingidas.

*Discusión:* En la literatura existe una amplia bibliografía relacionada con las autolesiones bucales asociadas a enfermedades hereditarias pero existen pocos artículos que lo asocien a trastornos somatomorfos. Estos se definen como aquellas alteraciones en las que existen evidencias de alteraciones orgánicas que no responden a mecanismos fisiológicos conocidos y que están presumiblemente relacionadas con un trastorno a nivel psicoafectivo. Es importante destacar el aumento de la incidencia de este tipo de lesiones asociadas a trastornos psicósomáticos con el fin de fomentar su conocimiento por parte del odontólogo.

### 40. INCONTINENCIA PIGMENTI: REVISIÓN DE 5 CASOS

**Cardozo NC, González Y, Cahuana A**  
*Universitat de Barcelona*

*Introducción:* La incontinencia Pigmenti (IP) es una dermatogénesis, que afecta piel, dientes, ojos, uñas y al sistema nervioso central. El patrón de herencia es dominante ligado al cromosoma X, letal para el varón, pero también refiere heterogeneidad genética.

*Objetivo:* Determinar las manifestaciones orales de la incontinencia Pigmenti en una población pediátrica.

*Material y método:* Revisión de casos clínicos de la base de datos de los últimos 20 años en el Servicio de Odontopediatría del Hospital Sant Joan de Déu de Barcelona. Se valoraron la edad de diagnóstico, las manifestaciones orales y el tratamiento odontológico realizado.

*Resultados:* Se describen 5 casos de IP, todas del sexo femenino en edades comprendidas desde 3 a 15 años. El diagnóstico de IP fue realizado en los primeros meses después del nacimiento. El 100 % de los casos presentaron agenesias, 4/5 en dentición temporal y 5/5 en dentición permanente. Un alto porcentaje de los casos presentaban alteraciones de forma y diastemas. 2/5 casos presentaron retrasos de erupción. El paladar ojival fue observado en 3 de 5 casos. Los tratamientos odontológicos variaron desde reconstrucciones estéticas hasta prótesis removibles para mejorar la estética y la función en un caso severo de agenesias.

*Conclusiones:* La IP es una enfermedad genética que presenta manifestación oral variada y precisa manejo odontológico desde temprana edad, sobre todo para mejorar la estética y controlar la erupción.

### 41. DISPLASIA ECTODÉRMICA. ALTERNATIVAS ACTUALES DE TRATAMIENTO Y SATISFACCIÓN POSTRATAMIENTO

**Fernández MR, Cahuana A, González Y**  
*Hospital San Joan de Déu. Universidad de Barcelona*

*Introducción:* La displasia ectodérmica (DE) pertenece a un grupo heterogéneo de síndromes caracterizado por anomalías en las estructuras derivadas del ectodermo embrionario. Entre sus manifestaciones orales podemos observar: Anomalías de forma y número de dientes, hipodesarrollo alveolar y xerostomía. Por su naturaleza, es necesaria la rehabilitación protésica en diversas etapas.

*Objetivo:* Evaluar grado de afectación a nivel dentoalveolar; tratamientos realizados y dificultades para llevar a cabo la rehabilitación. Valorar la satisfacción después de la rehabilitación protésica.

*Material y método:* Revisión casuística retrospectiva de los últimos 14 años en pacientes con DE atendidos en el Servicio de Odontopediatría del Hospital Sant Joan de Déu de Barcelona en la cual se valoraron: Alteraciones Orales (AO); Alteraciones Dermatológicas (AD); Rasgos Faciales (RF) Tratamiento Odontológico Realizado (TOR) y satisfacción a través de una encuesta.

*Resultados:* Se revisaron 9 casos de pacientes entre los 18 meses y 11 años: dos (2) tratados con prótesis removibles; dos (2) tratados con rehabilitación protésica más implantes; y cinco (5) se encuentran bajo control hasta que alcancen la edad adecuada para realizar el tratamiento protésico. Todos los pacientes rehabilitados se encuentran satisfechos del tratamiento odontológico efectuado hasta la fecha.

*Conclusiones:* La DE representa un reto de tratamiento odontológico. La constante necesidad de tratamiento durante toda su vida hace necesaria la rehabilitación temprana de la estética y la función.

#### **42. DENTINOGÉNESIS IMPERFECTA. A PROPÓSITO DE UN CASO**

**Villalón G, Mendoza A, Biedma M, Huertas MD, Ribas D**

*Máster de Odontopediatría. Universidad de Sevilla*

*Introducción:* La Dentinogénesis Imperfecta, también llamada Dentina Opalescente Hereditaria, es un desorden genético del desarrollo del diente, caracterizado por la presencia de una dentina opalescente, la cual se forma anómalamente con un contenido mineral muy bajo, el canal pulpar obliterado, y un esmalte normal. Las alteraciones de la coloración van desde un azul-gris hasta amarillo-marrón. Se clasifica en dentinogénesis tipo I (relacionada con osteogénesis imperfecta), DI tipo II (no relacionada con OI) y DI tipo III (de Brandynwine).

*Objetivo:* Nuestro objetivo fue determinar el tipo de dentinogénesis, tendencia familiar y características clínicas del paciente, para establecer un diagnóstico temprano y la elaboración de un plan de tratamiento adecuado.

*Material y método:* Presentamos el caso clínico de una paciente de 4 años de edad, que acudió al Máster de odontopediatría, remitida de varias clínicas, por hipersensibilidad dental, molestia durante la masticación y gran atricción. Tras la exploración clínica y radiográfica se observó gran destrucción de las coronas dentarias, alteración del color, pérdida de la dimensión vertical, obliteración pulpar, marcada constricción cervical y raíces cortas.

*Resultados:* En base a una revisión bibliográfica, a los análisis clínico y radiográfico e historia familiar se estableció el diagnóstico de dentinogénesis imperfecta tipo II, de carácter autosómico dominante, sin predilección de sexo. El tratamiento instaurado fue la restauración con coronas de ion cromo níquel y material compuesto y las extracciones necesarias, continuando con la colocación de mantenedores de espacio.

*Conclusiones:* Es de suma importancia realizar un diagnóstico temprano para iniciar cuanto antes un tratamiento adecuado.

#### **43. SÍNDROME DE NOONAN. A PROPÓSITO DE UN CASO**

**Matencio A, Lorente AI, Sáez S, Guinot F, Bellet LJ**  
*Universitat Internacional de Catalunya. Barcelona*

*Breve descripción de los antecedentes:* El síndrome de Noonan se define por primera vez como entidad única en 1963. Fueron la pediatra Jacqueline Noonan y el especialista cardiaco Ehmke los que describieron un

grupo de nueve pacientes con estenosis de la válvula pulmonar, estatura baja, ligero retraso mental, hipertelorismo y facies poco frecuentes. Se trata de un desorden autosómico dominante en un 50% de los casos. Se debe a una mutación del gen PTPN1.1 en el locus 12q21.2. La incidencia estimada va de 1 de cada 1.000 a 1 de cada 2.500 nacidos vivos. Presenta un fenotipo variable y versátil que disminuye con la edad haciendo que el diagnóstico sea difícil.

*Tipo de tratamiento realizado:* Paciente de nueve años de edad de sexo masculino que acude a la Clínica Universitaria Odontológica de la Universitat Internacional de Catalunya diagnosticado de síndrome de Noonan. En la primera visita se realizó el examen clínico y radiológico del paciente, interconsulta con el pediatra y adaptación del niño a la consulta. Los tratamientos posteriores se realizaron bajo profilaxis antibiótica puesto que el paciente tiene un cateterismo cardiaco. En la segunda visita, se llevó a cabo la enseñanza de una correcta técnica de higiene oral y profilaxis. En la tercera visita se realizó la toma de impresiones para la colocación de un arco lingual, como mantenedor de espacio bilateral. En la cuarta visita se cementó el arco lingual y se realizó la exodoncia del 8.4. En la siguiente cita se procedió a la exodoncia del 7.4. En las visitas posteriores se realizaron las obturaciones de los dientes 8.5, 5.5 y 6.5. Una vez realizado el tratamiento restaurado se procedió a realizar una fluorización.

*Principales detalles y datos que se han obtenido mediante el tratamiento:* Durante todo el tratamiento se emplearon diversas técnicas de guía de la conducta debido a que el paciente está diagnosticado de TDAH y por las alteraciones conductuales propias del Síndrome de Noonan.

*Descripción del periodo posterior al tratamiento:* Después de realizar el plan de tratamiento se realizaron fluorizaciones y revisiones periódicas cada 3 meses.

#### **44. PREMATURIDAD: ¿FACTOR DE RIESGO PARA EL DESARROLLO DE UNA DISFUNCIÓN CRANEOMANDIBULAR FUTURA?**

**Gutiérrez B, Beltri P, Dieguez M, Vilar C, Moreno MP**

*Universidad Europea de Madrid*

*Objetivo:* Realizar una revisión bibliográfica a propósito de la posibilidad de desarrollar una disfunción craneomandibular en niños nacidos en condiciones de prematuridad.

*Material y método:* Se ha acudido a las bases de datos Pubmed, Medline y The Cochrane Library. Además se han consultado artículos y libros presentes en la Universidad Europea de Madrid y en la Universidad Complutense de Madrid.

*Resultados y discusión:* La disminución de la mortalidad de bebés prematuros extremadamente pequeños va generalmente acompañada de un aumento de la morbilidad de estos niños. En el campo orofacial son frecuentes la presencia de alteraciones en el crecimiento de los maxilares, el desarrollo de hábitos orofaciales, las

alteraciones en la cronología de la erupción, las anomalías estructurales de los tejidos dentarios duros o la patología cariosa.

La ATM permite el desarrollo de las funciones de alimentación. Por ello es importante el diagnóstico precoz de cualquier patología o disfunción en dicha articulación que pueda alterar el desarrollo de estos niños.

*Conclusiones:* Son muchos los autores que coinciden en que los niños prematuros presentan manifestaciones orofaciales frecuentes. Sin embargo, no existe a día de hoy en la literatura ningún estudio de suficiente validez científica que demuestre que la condición de prematuridad es un factor de riesgo para el desarrollo de una disfunción craneomandibular futura.

#### 45. TRATAMIENTO ODONTOPEDIÁTRICO DEL NIÑO EPILÉPTICO

**Torres L, Bartolomé B, Gutiérrez B, Vilar C**  
*Universidad Europea de Madrid*

*Material y métodos:* Para la realización de esta comunicación se ha recurrido a las bibliotecas de la Universidad Complutense de Madrid y de la Universidad Europea y se han consultado bases de datos como Pubmed y Medline.

*Resultados:* La epilepsia es una enfermedad muy frecuente (afecta a 50 millones de personas en el mundo) y la mayor parte de los casos se manifiestan en la infancia.

Para el tratamiento en consulta de estos pacientes es importante la realización de una buena historia clínica, donde se describa la medicación antiepiléptica habitual del paciente y los antecedentes de crisis convulsivas. Además, es esencial una exploración clínica minuciosa de los tejidos orales con el fin de poder detectar la existencia de patología periodontal, tan frecuente en estos niños.

En estos pacientes, la actuación habitual del odontopediatra ante tratamientos rutinarios puede precisar modificaciones por la posibilidad de aparición de crisis convulsivas, debiendo conocer el protocolo a seguir para prevenir posibles lesiones.

*Conclusiones:*

1. El odontólogo requiere de unos conocimientos básicos para la buena actuación ante el tratamiento de un niño epiléptico.

2. La patología periodontal en estos niños es un problema muy frecuente.

3. Ante una crisis convulsiva en la consulta es indispensable conocer el protocolo de actuación a seguir.

#### 46. MALTRATO INFANTIL Y ODONTOPEDIATRÍA

**Moreno MP, Bartolomé B, Torres L, Gutiérrez B, Vilar C**  
*Universidad Europea de Madrid*

*Objetivos:* El objetivo de esta comunicación es resaltar la importancia del papel del odontopediatra en la prevención y detección del maltrato infantil.

*Material y método:* Para la realización de esta comunicación se ha hecho una revisión bibliográfica consultando bases de datos como Medline, Pubmed. Se ha acudido a bibliotecas universitarias (Facultad de Odontología de la UEM, Facultad de Odontología y Medicina de la UCM) para la búsqueda de artículos y libros relacionados con el tema a desarrollar.

*Resultados:* El maltrato infantil es un tema controvertido de extremada actualidad que conlleva no sólo condicionantes educacionales y sociales, sino también, legales y fundamentalmente humanos.

El niño maltratado puede presentar diferentes lesiones, no todas ellas localizadas en la boca, que deben poner en alerta al odontopediatra. Las más destacadas a nivel oral son: lesiones en la mucosa, quemaduras, infecciones orales, rotura de frenillos y traumatismos dentales. El conocimiento de signos y síntomas será de vital importancia para el correcto diagnóstico.

*Conclusiones:*

1. Diversas manifestaciones físicas y/o psíquicas pueden llevar al profesional a sospechar el maltrato infantil.

2. El odontopediatra es, en muchas ocasiones, una figura primordial en la detección y debe asumir la responsabilidad de declarar la sospecha de maltrato.

#### 47. SÍNDROME DE ASPERGER. A PROPÓSITO DE UN CASO

**Díez S, Martínez TP, Guinot F, Bellet LJ**  
*Universitat Internacional de Catalunya. Barcelona*

*Introducción:* El síndrome de Asperger (AS) fue descrito por primera vez en 1944 por Hans Asperger, un psiquiatra infantil austriaco. Describió a cuatro niños con edades comprendidas entre seis y once años que presentaban como característica común una marcada discapacidad por dificultades en la interacción social a pesar de su aparente adecuación cognitiva y verbal, e introdujo el concepto de Psicopatía Autista (Síndrome Asperger) en la terminología actual.

*Breve descripción de los antecedentes:* Paciente de ocho años de edad de sexo femenino que acude a la Clínica Universitaria Odontológica de la Universidad Internacional de Cataluña diagnosticada de síndrome de Asperger. Está bajo tratamiento de Strattera® para el déficit de atención.

*Tipo de tratamiento realizado:* En la primera visita, tras llevar a cabo varias técnicas de manejo de conducta, se realizó el examen clínico y radiológico de la paciente. En la segunda visita, se realizó la obturación del 3,6. En la tercera visita se realizaron las obturaciones de 5,4 y 5,5. Y en las siguientes visitas las obturaciones de 8,5, 6,4, 6,5, 7,5 y 7,4. Una vez realizado el tratamiento restaurador se procedió a realizar una fluorización.

Principales detalles y datos que se han obtenido mediante el tratamiento: Durante todo el tratamiento se emplearon diversas técnicas de guía de la conducta debido a que la paciente está diagnosticada de déficit de atención y por las alteraciones conductuales propias del síndrome de Asperger.



*Descripción del período posterior al tratamiento:* Después de realizar el plan de tratamiento se realizaron fluorizaciones y revisiones periódicas cada 3 meses. Durante las revisiones se pudo comprobar el buen estado de las reconstrucciones llevadas a cabo.

#### 48. OSTEOGÉNESIS IMPERFECTA: UN RETO PARA EL ODONTOPEDIÁTRA

**Bartolomé B, Mourelle MR, Gallardo NE, de Nova MJ**

*Facultad de Odontología. Universidad Complutense de Madrid*

*Introducción:* La osteogénesis imperfecta es una enfermedad autosómica dominante del tejido conjuntivo, también conocida como la enfermedad de los huesos de cristal. Existen varios tipos y se afecta la formación de la dentina en dientes primarios y permanentes. Su incidencia es de 1:7.000 nacidos vivos y no va ligada al sexo.

*Objetivos:* a) Estudiar la incidencia de la osteogénesis imperfecta en la población estudiada; b) identificar los distintos tipos de osteogénesis imperfecta; c) investigar los distintos tratamientos farmacológicos que presentaban estos pacientes; y d) observar el estado de la dentición y sus necesidades de tratamiento.

*Material y método:* Se recogieron los datos de las historias clínicas de los pacientes infantiles que acudieron al programa de Atención Odontológica Integrada del niño con necesidades especiales de la Facultad de Odontología de la UCM.

*Resultados:* Se contrastaron los datos de las historias clínicas de los niños atendidos desde octubre a marzo de edades comprendidas entre los 6 y 8 años; en base a su historia clínica, tratamiento farmacológico, historia odontológica, historia comportamental así como el estado de la dentición y necesidades de tratamiento odontopediátrico.

*Conclusiones:* La osteogénesis imperfecta es una enfermedad que requiere un tratamiento multidisciplinar y el odontólogo tiene un papel fundamental en el diagnóstico de dicha enfermedad ya que muchos de estos pacientes tienen repercusiones a nivel de la cavidad oral.

#### 49. GERMENECTOMÍA, CÓMO, CUÁNDO Y POR QUÉ. A PROPÓSITO DE UN CASO

**Rodríguez Riquel J, Belle i Dalmau L**

*Clínica Dental Huelva. Huelva*

*Antecedentes:* A pesar de encontrarnos inmersos en el tercer milenio, el significado e interés funcional y clínico de los terceros molares sigue siendo controvertido y una de las inquietudes de los odontólogos es saber cuando es necesario extraerlos o cuando dejarlos para que erupcionen completamente con éxito.

Para ello expondremos un caso clínico de un paciente varón de 12 años de edad sin antecedentes patológicos

personales ni alergias a medicamentos, que acude a consulta para revisión, al examen clínico observamos que no habían erupcionado los segundos molares inferiores. A las pruebas complementarias radiográficas se podían observar los gérmenes de los terceros molares inferiores impactados a nivel de la cara distal de los segundos molares impidiendo así la libre erupción de estos.

*Tratamiento aplicado:* Germenectomías de ambos gérmenes inferiores.

*Detalles y datos del tratamiento:* Se realizaron las extracciones bajo anestesia locorregional en dos intervenciones quirúrgicas, una en la hemiarcada inferior derecha y otra en la hemiarcada inferior izquierda.

Se efectuaron las exodoncias de los gérmenes de los terceros molares inferiores mediante colgajo triangular mucoperiostico, osteotomía con ventana y odontosección de los gérmenes.

*Periodo posterior al tratamiento:* Posteriormente a la intervención controlamos la aparición de complicaciones e hicimos un seguimiento y control radiográfico del paciente para observar la erupción y reubicación correcta de los segundos molares inferiores.

En este paciente se registraron la edad, sexo, motivo de la extracción, grado de desarrollo dentario, la posición, la angulación y la inclusión del germen del tercer molar. Finalmente se valoró la asociación entre dichas variables y la aparición de complicaciones postoperatorias.

#### 50. CIRUGÍA BUCAL EN PACIENTES ODONTOPEDIÁTRICOS

**Abad M, Sanmartí G, Figueiredo R, Gay-Escoda C**  
*Máster de Cirugía Bucal e Implantología de la Universidad de Barcelona Barcelona*

*Objetivo:* Determinar la incidencia, indicaciones y complicaciones de la cirugía bucal en pacientes pediátricos.

*Pacientes y método:* Se realizó un estudio retrospectivo de los pacientes visitados en el Servicio de Cirugía Bucal de la Clínica Odontológica de la Universidad de Barcelona entre abril de 2008 y enero de 2009. Los criterios de inclusión en el estudio fueron pacientes de entre 6 y 16 años. De un total de 3.700 pacientes visitados en este periodo de tiempo, tan solo 81 tenían la edad adecuada para ser incluidos en el estudio. Se registraron datos acerca del motivo de consulta, el diagnóstico, el tratamiento efectuado a cada paciente y la aparición de complicaciones intraoperatorias y postoperatorias.

*Resultados y datos estadísticos:* Tan sólo el 2,19% de los pacientes visitados en nuestro Servicio de Cirugía Bucal tenían menos de 16 años y requerían una terapéutica quirúrgica. De ellos, el 45,7% fueron remitidos para la extracción de los gérmenes de los terceros molares. El 8,6% fue derivado para la extracción de dientes permanentes con grandes destrucciones por caries y el 6,2% para la avulsión de dientes temporales. La incidencia de pacientes que requerían cirugía de los frenillos bucales fue del 9,9% (4,9% labial superior, 2,5% labial inferior, 2,5% lingual) y los pacientes derivados

por su ortodoncista para efectuar fenestraciones de caninos incluidos fue del 4,9%. El 18,5% presentaban inclusiones que requirieron una intervención quirúrgica (2,5% dientes definitivos, 11,1% mesiodens y un 2,5% otros dientes supernumerarios) y el 6,2% fueron derivados a nuestro Servicio para la valoración de lesiones de los tejidos blandos (3,7% mucocelos y 2,5% fibromas). Finalmente, el 2,5% de los pacientes presentaban lesiones quísticas en los maxilares. Las complicaciones intra o postoperatorias que se registraron fueron edema, trismo, alveolitis y dolor.

**Conclusiones:** La mayoría de pacientes odontopediátricos son derivados para la extracción de cordales asintomáticos, ya sea por motivos ortodóncicos o para su exodoncia profiláctica, y sólo una minoría acude por presentar lesiones de tejidos duros o blandos (mucocelos, fibromas o quistes). La incidencia de pacientes odontopediátricos que requieren algún tipo de intervención quirúrgica bucal es relativamente baja.

## 51. DIAGNÓSTICO Y PLAN DE TRATAMIENTO ANTE UN CANINO TRANSMIGRADO MANDIBULAR EN UN PACIENTE PEDIÁTRICO

**Herrero G, Valmaseda E, Berini L, Gay-Escoda C**  
*Máster de Cirugía Bucal e Implantología Bucofacial de la Universidad de Barcelona. Barcelona*

**Introducción:** La retención dentaria es un fenómeno poco frecuente que se define como la no erupción de un diente más allá de un año después de su edad normal de erupción. Cuando el diente incluido traspasa la línea media del maxilar implicado, hablamos de transmigración dentaria. La etiología es diversa aunque existen factores que favorecen la aparición de esta patología entre las que podemos destacar: la pérdida prematura de dientes temporales, la existencia de discrepancia óseo dentaria o la presencia de odontomas.

**Caso clínico:** Se presenta el caso clínico de un paciente de 13 años que fue derivado por su ortodoncista al Servicio de Cirugía Bucal de la Clínica Odontológica de la Universidad de Barcelona por presentar la inclusión del canino mandibular izquierdo. Se realizó la historia clínica detallada y se solicitaron las pruebas complementarias necesarias (ortopantomografía y telerradiografía lateral de cráneo). Una vez estudiado el caso, se decidió llevar a cabo la extracción del canino incluido bajo anestesia local. En las revisiones periódicas se comprobó una regeneración favorable del defecto óseo de la zona intervenida.

**Discusión:** La transmigración es una anomalía extremadamente inusual. Debemos sospechar este fenómeno ante la ausencia de un canino definitivo en la arcada o la permanencia en boca del temporal más allá de su edad de exfoliación. La erupción espontánea de los caninos transmigrados es un fenómeno extremadamente raro, aunque en la literatura podemos encontrar algunos trabajos publicados que lo describen. El hallazgo suele ser casual en revisiones rutinarias clínicas o radiográficas, ya que en la mayoría de las ocasiones son asintomáticos, a menos que presenten patología asociada. El tratamiento ideal ante

este tipo de inclusiones es interceptivo, pero raramente se aplica debido a que es una patología difícil de predecir. Por tanto, establecida la patología se decidirá el tratamiento más adecuado: exodoncia, cirugía de rescate o abstención terapéutica con revisiones periódicas. El tratamiento que se indica con más frecuencia es la extracción del diente incluido transmigrado.

## 52. EVALUACIÓN CUANTITATIVA DE RANKL EN NIÑOS CON RETRASO DE LA ERUPCIÓN DENTAL

**Cuadros C, Rubert A, Clotet J, Guinot F, Bellet LJ**  
*Universitat Internacional de Catalunya. Barcelona*

**Objetivo:** Comparar los niveles de RANKL (receptor activador of NF-kappaB ligand) en el líquido crevicular de niños que presentan un retraso en la erupción dentaria de etiología desconocida respecto a niños con una erupción normal.

**Material y métodos:** Un total de 40 sujetos fueron incluidos en el estudio. La población del estudio estaba constituida por pacientes niños que acudieron a la Clínica Universitaria Odontológica (CUO) de la Universitat Internacional de Catalunya (UIC). Se clasificaron en 4 grupos: 2 con retraso de la erupción dental sin causa conocida; y, 2 grupos con una erupción dental dentro de la norma. Los factores de inclusión fueron: niños de ambos sexos de entre 6 y 14 años con ausencia de antecedentes médicos destacables y buen estado de salud general; tener o haber tenido un retraso en la erupción dental de 12 meses o más respecto a la norma y no presentar ninguna de las alteraciones relacionadas con el retraso de la erupción. Se tomaron muestras de los dientes estudio mediante puntas de papel que se almacenaron a -70°C. Posteriormente, se calcularon los niveles de RANKL del fluido crevicular mediante el Ensayo Inmunoabsorbente Ligado a Enzimas (ELISA). Análisis estadístico: se aplicó el test de ANOVA mediante el sistema estadístico Statgraphics Plus® versión 5.1.

**Resultados:** Se encontraron niveles mayores de RANKL estadísticamente significativos (p-valor = 0.0026) en aquellos molares temporales que presentaban movilidad por una exfoliación fisiológica en un tiempo dentro de la norma en comparación con aquellos que deberían haberse exfoliado doce meses antes. No se encontraron diferencias estadísticamente significativas (p-valor > 0,05) entre los dientes permanentes que erupcionan en un tiempo normal y aquellos que erupcionan con al menos 12 meses de retraso.

**Conclusiones:** RANKL tiene un papel destacado en el proceso de exfoliación de los dientes temporales.

## 53. EXÉRESIS DEL FRENILLO LABIAL SUPERIOR. A PROPÓSITO DE UN CASO

**Piza N, Broch S, Guinot F, Bellet LJ**  
*Universitat Internacional de Catalunya. Barcelona*

**Breve descripción de los antecedentes:** Se presenta un paciente varón de 7 años de edad, sin antecedentes patológicos, familiares, ni personales de interés, que

acudió al Departamento de Odontopediatría de la Clínica Universitaria Odontológica (CUO) de la Universitat Internacional de Catalunya, en octubre de 2008. En la primera visita se le realizó la anamnesis, exploración radiográfica y plan de tratamiento. En la ortopantomografía se descubrió una imagen radiopaca entre los incisivos centrales superiores compatible con un mesiodens, encontrándose éste ya presente en boca. En la exploración clínica se observó un diastema de 3mm entre los bordes de los incisivos centrales superiores y de 6 mm a nivel del cuello; además de un frenillo labial superior hipertrófico.

*Tipo de tratamiento realizado:* Tras completar la anamnesis y el estudio clínico-radiológico, se decidió efectuar la extracción del mesiodens y la frenotomía del frenillo labial superior bajo anestesia local mediante la técnica quirúrgica V-Yplastia. La intervención quirúrgica se llevó a cabo sin complicaciones intra ni postoperatorias.

*Principales detalles y datos que se han obtenido mediante el tratamiento:* Desde el día de la intervención hasta el último control realizado, se ha producido una reducción del diastema de 2 mm entre los bordes de los incisivos y de 3 mm a nivel del cuello de incisivos superiores.

*Descripción del periodo posterior al tratamiento:* Posteriormente, se realizaron controles a la semana y a los tres meses después de la intervención para valorar el cierre del diastema y la necesidad posterior de comenzar un tratamiento de ortodoncia.

#### 54. INTERVENCIÓN QUIRÚRGICA DE UN FRENILLO LINGUAL CORTO. A PROPÓSITO DE UN CASO

**Virolés M, Mayné R, Barbero V, Guinot F, Bellet LJ**

*Universitat Internacional de Catalunya. Barcelona*

*Breve descripción de los antecedentes:* Paciente de sexo masculino de 10 años de edad que acude al Máster de Odontopediatría Integral de la Universitat Internacional de Catalunya. No refiere antecedentes patológicos, ni personales de interés. Su motivo de consulta era la presencia de unas encías bastante inflamadas.

*Tipo de tratamiento aplicado:* En la primera visita se realizó la anamnesis, exploración clínica y radiográfica, diagnóstico y plan de tratamiento. Además de una gingivitis por acúmulo importante de placa y caries, se observa un frenillo lingual corto.

Principales detalles y datos que se han obtenido mediante el tratamiento: en las primeras visitas se le realizó todo el tratamiento restaurador. Posteriormente, con la ayuda de la logopeda valoramos la posibilidad de recuperar la movilidad de la lengua mediante tratamiento miofuncional. Tras la valoración, se aconsejó tratamiento quirúrgico para solucionar el frenillo lingual corto. La cirugía se llevó a cabo bajo anestesia local, realizando una sección transversal del frenillo, previa tracción mediante sutura de la punta de la lengua. Poste-

riormente, se comprueba la liberación de la lengua conseguida y se sutura.

*Descripción del periodo posterior al tratamiento:* Una vez realizada la frenectomía, se entregan a los padres unos ejercicios para realizar en casa, cuyo objetivo consiste en ayudar a la recuperación total de la movilidad de la lengua. Una semana después de realizar la cirugía, se vuelve a visitar al paciente para retirar los puntos, y se recomienda el seguimiento con la logopeda.

#### 55. TUMOR DE CÉLULAS GIGANTES: DESCRIPCIÓN DE UN CASO CLÍNICO

**Pascual M, González Y, Cahuana A**

*Hospital Sant Joan de Déu. Barcelona*

*Introducción:* El tumor de células gigantes se define como una neoplasia ósea primaria benigna localmente agresiva de baja incidencia en la población pediátrica. En el área máxilofacial, son muy poco frecuentes y asientan por orden de frecuencia en la mandíbula, maxilar superior, base de cráneo y cóndilo mandibular.

*Objetivo:* Presentación de un caso clínico en edad infantil.

*Caso clínico:* Niña de 9 años de edad sin antecedentes de interés, que acudió al Servicio de Odontopediatría del Hospital Sant Joan de Déu de Barcelona en el mes de junio de 2008, por presentar tumefacción mandibular y dolor dental. En la anamnesis y exploración se constató un aumento discreto de la mandíbula y asimetría facial, buen estado general, afebril, ausencia de caries. El examen radiológico demostró una gran tumoración que abarcaba de 33 a 43 y provocaba expansión y adelgazamiento de la cortical hacia vestibular y separación de raíces a nivel de incisivos inferiores. El tratamiento realizado comprendió la endodoncia del 42, exodoncias de 83, 84, previo a la exéresis del tumor. La exéresis de la tumoración se realizó bajo anestesia general, sin resección de márgenes óseos. El análisis histopatológico confirmó la presencia de células multinucleadas gigantes dispuestas en grupos y aisladamente. El resultado de la intervención fue favorable. Actualmente la paciente presenta un buen estado de salud general y bucal y está sujeta a controles clínicos y radiológicos periódicos.

*Comentario:* El tumor de células gigantes es poco frecuente, localmente destructivo y su etiopatogenia es desconocida. El diagnóstico diferencial debe establecerse con entidades benignas de células gigantes como el quiste óseo aneurismático, granuloma central reparativo de células gigantes, querubismo y tumor pardo de hiperparatiroidismo; y con entidades radiológicas similares como el mixoma odontogénico y ameloblastoma. La resección en bloque con amplios márgenes de seguridad ha sido comprobada como el tratamiento más efectivo dado el elevado riesgo de recurrencia y potencial de malignización. En lesiones de gran tamaño o de comportamiento agresivo se pueden utilizar terapias coadyuvantes con el fin de reducir el tamaño y el riesgo de sangrado tumoral durante la cirugía.

## 56. DIAGNÓSTICO Y TRATAMIENTO PRECOZ DE LA ECTOPIA DE CANINOS MAXILARES

**Pérez MA, González Y, Cahuana A**  
*Hospital Sant Joan de Déu. Barcelona*

*Introducción:* El canino superior es uno de los dientes que con mayor frecuencia desarrolla erupción ectópica, teniendo como resultado la inclusión de este. La inclusión del canino tiene como consecuencias: la ausencia funcional del mismo, migraciones dentarias, quistes, maloclusiones, necesidad de tratamiento ortodóncico y cirugía oral de exposición; todo ello con una importante repercusión económica, que podría minimizarse con un diagnóstico y tratamiento precoz en este grupo de dientes.

*Objetivo:* Revisión de la literatura sobre diagnóstico y tratamiento precoz y presentación de casos clínicos.

*Material y método:* Revisión de la literatura de los 10 últimos años, sobre diagnóstico precoz: signos clínicos de sospecha, exámenes radiológicos; y de pautas de tratamiento. Revisión de nuestra casuística clínica.

*Resultados:* Se revisaron 15 artículos, lo común para el diagnóstico precoz fue: ausencia del abultamiento a la palpación de la corona del canino en el fondo del vestíbulo entre los 9 y 10 años; agenesia o microdoncia de los incisivos laterales permanentes y una retrusión incisiva pronunciada. El diagnóstico se confirmó con un estudio radiográfico, donde se verificó la posición del canino permanente en la arcada dentaria en los tres planos espaciales (tomando en cuenta su inclinación, distancia, solapamiento, y altura). El tratamiento precoz descrito, fue la exodoncia de los caninos temporales para la reconducción de la vía de erupción del canino con diagnóstico de ectopia.

En la revisión de nuestra casuística, destacamos la evolución favorable con una pauta diferenciada en la que se extrajeron al inicio primeros molares temporales, para favorecer la inclinación hacia distal del canino permanente tras la erupción precoz del primer premolar.

*Comentarios:* Existen signos evidentes de sospecha de ectopia canina que pueden ser diagnosticados precozmente. Se ha descrito como tratamiento precoz la exodoncia de caninos temporales. Nosotros describimos

una pauta de exodoncia inicial de primeros molares temporales seguido de la exodoncia de caninos temporales. Con una evolución favorable.

## 57. HÁBITOS NOCIVOS EN PACIENTES ODONPEDIÁTRICOS

**Mourelle MR, Gallardo NE, Bartolomé B, de Nova MJ**

*Facultad de Odontología. Universidad Complutense de Madrid*

*Introducción:* Se denomina hábito nocivo oral a la costumbre adquirida por la repetición continuada de una serie de actos que sirven para calmar una necesidad emocional. Son muy prevalentes en la población infantil llegando a alcanzar, según varios estudios, alrededor del 50%.

*Objetivos:* a) Examinar el número de niños que padecían hábitos nocivos en la clínica de odontopediatría de la UCM; b) dictaminar cuántos niños presentaban hábitos; c) analizar los casos de hábitos de respiración oral; d) determinar los casos de deglución atípica; e) identificar los casos de interposición lingual; f) investigar los niños que presentaban onicofagia; g) estudiar los casos de succión no nutritiva; y h) observar si existían diferencias significativas entre sexos.

*Material y método:* El estudio fue retrospectivo-descriptivo de todos los niños que acudieron a la clínica de la asignatura de Odontopediatría de la UCM de edades comprendidas entre los 6 y 14 años. Se revisaron todas las historias clínicas para evaluar la presencia de hábitos nocivos.

*Resultados:* Encontramos que un 51.2% presentaban hábitos, frente al 48.8% que no los presentaba. Dentro de los niños que presentaban hábitos nocivos, hallamos que un 74% presentaban un solo hábito, el 46% dos hábitos y el 12% tres. La mayor prevalencia se encontró en el hábito de succión no nutritiva.

*Conclusiones:* No encontramos grandes diferencias entre sexos. De todos los niños estudiados el hábito de mayor prevalencia fue la deglución infantil.04.

## Comunicaciones Pósters

### 1. INCORPORACIÓN DE HERRAMIENTAS DE VALORACIÓN DEL RIESGO DE CARIES A LA HISTORIA CLÍNICA DE ODONTOPEDIATRÍA

**García Margarit M, Ferrer Tuset I, Martín Oltra MJ, Aura Tormos JI, Lloret García M**  
*Facultad de Medicina y Odontología. Universidad de Valencia*

*Objetivos:* Proporcionar al clínico una herramienta que permita catalogar a los pacientes según el riesgo de caries, y sistematizar la orientación de los protocolos clínicos de actuación correspondientes.

*Material y método:* Se ha realizado una revisión de la literatura a través de bases de datos (Pubmed, CSIC), libros de texto y distintos organismos o sociedades odontológicas.



**Resultados:** De la literatura revisada se han analizado 7 herramientas para la valoración del riesgo de caries. En todas ellas se contemplan los principales factores etiológicos de la enfermedad. Sin embargo, no se observa unanimidad en considerar otros factores influyentes. Únicamente las propuestas por la AAPD y la CAMBRA presentan sus herramientas en un formato compacto que facilita la cumplimentación e inclusión en la historia clínica del paciente. Además, incorporan protocolos clínicos a seguir según el riesgo estimado: alto, moderado o bajo.

**Conclusiones:** Se ha demostrado que la incorporación de herramientas de valoración de riesgo de caries mejora la sistemática del diagnóstico y la toma de decisiones clínicas en el manejo de la caries. Por eso se presenta una herramienta útil para la práctica clínica diaria, que permita incluir al paciente en un determinado riesgo de enfermedad: alto, moderado o bajo, y así poder orientar el proceso preventivo y/o terapéutico de forma correcta y eficaz.

## 2. NUESTRA EXPERIENCIA EN FRENECTOMÍAS CON LÁSER

**Bonafé N, Borrás C, García Miralles E, García Margarit M, Catalá M**

*Facultad de Medicina y Odontología. Universidad de Valencia*

Se presentan 4 casos clínicos de frenectomías en pacientes infantiles. Se indicó la exéresis del frenillo labial anómalo por distintas razones: retracción del margen gingival, existencia de un diastema interincisivo y limitación de la movilidad labial.

El tratamiento aplicado fue la exéresis del frenillo labial con láser diodos.

El tratamiento quirúrgico del frenillo mediante el empleo del láser presenta una serie de ventajas respecto a la técnica convencional. Entre ellas cabe destacar el efecto hemostático, la excelente visualización del campo operatorio, el empleo de menor cantidad de anestésico, la cicatrización por segunda intención sin necesidad de suturas y un mejor postoperatorio con menor dolor, inflamación y edema. Estas ventajas derivadas de la cirugía con láser contribuyen a una mayor comodidad del paciente pediátrico y a una mayor colaboración durante el tratamiento, lo que resulta en una buena aceptación tanto de los niños como de sus padres.

A todos los pacientes se les recomendó la utilización de antisépticos locales durante 15 días, dieta blanda una semana y analgésicos solo en caso de molestias. A las dos semanas se observó en todos los casos una cicatrización adecuada y ningún paciente necesitó analgésicos.

En general, la utilización del láser contribuyó a crear una actitud positiva en niños y padres hacia estos tratamientos ante los que inicialmente se mostraban reticentes.

## 3. INCONTINENCIA PIGMENTARIA

**Martínez Cano MP, Estrela F, Gandía AM, Prario E, Pérez Soriano V**

*Facultad de Medicina y Odontología. Universidad de Valencia*

La incontinencia pigmentaria o síndrome de Bloch-Sulzberger es una genodermatosis del neuroectodermo poco frecuente. Se produce por mutaciones en el gen NEMO localizado en el cromosoma Xq28 que interviene en la protección celular contra la apoptosis. Afecta más frecuentemente al sexo femenino. Se transmite como un rasgo autosómico dominante ligado al cromosoma X.

Esta enfermedad se caracteriza por presentar una afectación principalmente cutánea, acompañada en la mayoría de los casos de anomalías en el pelo, ojos, sistema nervioso central, y cavidad bucal. Las manifestaciones orales que suelen presentar son: retraso eruptivo, ausencia parcial o total de dientes, anomalías morfológicas, maloclusiones,...

Como no existe una terapéutica específica para la incontinencia pigmentaria, el tratamiento está encaminado hacia los síntomas predominantes en cada individuo.

Se presenta el caso de una niña de 4 años y medio, con múltiples ausencias en dentición temporal y permanente, retraso eruptivo, y alteración de la forma dental (diente conoide en el 51). Se describe el procedimiento diagnóstico y la planificación del tratamiento a realizar (prótesis removible con aditamentos retentivos).

Se plantean como objetivos proporcionar a la paciente una correcta función masticatoria y estética (sin olvidar la mejora en la autoestima y aceptación social), permitiendo un desarrollo adecuado del hueso basal maxilar para en el futuro realizar un tratamiento definitivo y estable en el tiempo.

## 4. INCORPORACIÓN DE LAS NUEVAS TECNOLOGÍAS DE DIAGNÓSTICO POR LA IMAGEN EN ODONTOPEDIATRÍA

**Ferrés-Amat E<sup>1,2</sup>, Maura I<sup>1</sup>, Díaz-Martínez C<sup>1</sup>, Ferrés-Padró E<sup>1,2</sup>**

*<sup>1</sup>Hospital de Nens. Barcelona. <sup>2</sup>Universitat Internacional de Catalunya. Barcelona*

**Introducción:** Las técnicas de diagnóstico por la imagen, son fundamentales para el diagnóstico, plan de tratamiento, seguimiento y control de las lesiones o patologías de la región oral y maxilofacial. Los avances tecnológicos que combinan imagen y procesos computarizados nos permiten obtener una resolución diagnóstica impensable hasta hace pocos años.

**Objetivos:** Este trabajo tiene como finalidad exponer las ventajas y la utilidad clínica de incorporar determinadas técnicas radiodiagnósticas. Presentamos 4 casos clínicos donde el diagnóstico por la imagen ha sido decisivo.

*Casos clínicos.*

*Caso clínico 1:* niña de 7 años, a la que se le diagnostica una displasia dentinaria tipo I b. Para determinar el grado de lesión de los molares practicamos un TC helicoidal. *Caso clínico 2:* Niña de 10 años, con el canino superior (13) incluido ectópico, en el maxilar superior. La tomografía computerizada nos permite realizar el plan de tratamiento. *Caso clínico 3:* Niño de 12 años, que sufrió una avulsión de los dientes 21 y 22. A los 4 meses en una radiografía periapical de control se observa una gran reabsorción del 22. El TC helicoidal confirma el grado de reabsorción. *Caso clínico 4:* Niño de 11 años que con la ortopantomografía se diagnostica un quiste maxilar en la zona del 55. En el TC helicoidal se diagnostica además un diente supernumerario.

*Conclusiones:* El uso de radiografías como la ortopantomografía, la tomografía computerizada convencional (TC) y la tomografía computerizada volumétrica (haz de cono), resultan básicas en la actualidad para poder realizar determinados diagnósticos y tratamientos quirúrgicos.

## 5. ACTUALIZACIÓN EN PROFILAXIS DE ENDOCARDITIS BACTERIANA

**Rodríguez Mayta X, Varela Ruano M**  
Madrid

*Introducción:* La endocarditis infecciosa es una infección microbiana que se localiza sobre las válvulas cardíacas o sobre el endocardio mural, siendo el origen bacteriano el más frecuente. Dado que ciertos procedimientos dentales pueden ser el origen de una bacteriemia, es importante conocer el protocolo de actuación correcto ante un paciente con riesgo de endocarditis bacteriana (EB).

*Objetivos:* El propósito de este trabajo es establecer el protocolo profiláctico actualizado, así como conocer las conclusiones de los últimos estudios sobre la eficacia de esta profilaxis y de su necesidad.

*Material y métodos:* Revisión bibliográfica desde el año 2000 hasta la fecha de artículos y estudios publicados sobre el tema.

*Conclusiones:*

1. A pesar de que la derivación al médico de familia o al cardiólogo es una práctica común y justificada entre los odontólogos, la responsabilidad de una apropiada profilaxis antibiótica de EB antes de un tratamiento dental, revierte finalmente en nosotros.

2. Los esquemas de medicamentos recomendados por la AHA en la última Guía 2007 apenas han variado desde los recomendados en 1997, pero sí existe una simplificación en los criterios de selección de pacientes, así como ha disminuido el número de procedimientos dentales en los que es recomendada.

3. Existe mucha controversia sobre si los riesgos potenciales de esta profilaxis superan los beneficios de su administración.

## 6. LA CONTRIBUCIÓN DEL ODONTOPIEDIA A LA FARMACOVIGILANCIA

**Velló MA, Catalá M, Nuño C, Estrela F, Bonafé N**  
Facultad de Medicina y Odontología. Universidad de Valencia

*Antecedentes:* Se presenta un caso de gingivitis ulceronecrosante en una niña de 17 años, con síntomas de necrosis de papilas, dolor y sangrado tras el sondaje. La paciente carece de otros antecedentes de interés más que una vacunación de reciente introducción en el mercado, que se relaciona temporalmente con la aparición de la patología.

*Tratamiento:* Tras el diagnóstico clínico y radiográfico, se recetan antibióticos, antiinflamatorios y antisépticos; se dan instrucciones de higiene oral y dieta, y se realizan revisiones cada semana hasta que remite la patología.

*Detalles y datos obtenidos tras el tratamiento:* La paciente evoluciona favorablemente, a la semana cesa el dolor y sangrado, a los 15 días desaparece la necrosis de las papilas, y a las 3 semanas la encía es sana pero las papilas no han vuelto a ocupar toda la tronera, quedando redondeadas en su extremo.

*Descripción del periodo posterior al tratamiento:* El odontopediatra en los casos en los que sospecha que un determinado fármaco de reciente introducción en terapéutica está relacionado o puede precipitar la aparición de una patología, tiene la obligación de notificarlo con prontitud, siguiendo los cauces adecuados. Se describirán cuáles son los pasos seguidos para comunicar este hecho a las autoridades competentes.

## 7. SELLADORES DE FISURAS CON ADHESIVOS DE AUTOGRABADO: MICROINFILTRADO EN ESMALTE CONTAMINADO

**Coelho A, Canta J, Luis H, Oliveira S, Marques P**  
Facultad de Odontología de Lisboa, Portugal

*Objetivos:* Valorar la influencia de dos adhesivos de auto-grabado en el microinfiltrado de un sellador de fosas y fisuras, aplicado en esmalte seco y contaminado.

*Material y método:* Ciento y ochenta terceros molares fueron repartidos en 9 grupos, definidos por las combinaciones posibles entre los adhesivos y las condiciones de superficie del esmalte: Grupos 1, 2 y 3) sellador aplicado según la técnica tradicional con ácido fosfórico / Prompt L-Pop / ClearfilS3Bond en esmalte seco, Grupos 4, 5 y 6) sellador aplicado con ácido fosfórico / Prompt L-Pop / ClearfilS3Bond en esmalte contaminado con saliva, y Grupos 7,8 y 9) sellador aplicado con ácido fosfórico / Prompt L-Pop / ClearfilS3Bond en esmalte contaminado con agua. Después del sellado de las fisuras, los molares fueron sometidos a 500 ciclos térmicos, revestidos con laca de uñas y sumergidos en solución de azul de metileno, 24 h. Las coronas fueron

separadas de la raíz y seccionadas longitudinalmente (4 secciones de visualización por molar). Se hizo el pulido secuencial de cada sección, para observación en microscopía óptica. Se midió el porcentaje de infiltrado en las dos vertientes de cada fisura y el valor obtenido se convirtió en una escala ordinal por tercios. Sólo se consideró el porcentaje máximo / sección. Los datos fueron sometidos al análisis ANOVA y teste de Tukey, a un nivel de significancia de 5%.

**Resultados:** En esmalte seco, la técnica tradicional presentó menor microinfiltrado, estadísticamente diferente del sellador combinado con Prompt L-Pop ( $p=0,02$ ) y Clearfil3Bond ( $p=0,005$ ). En condiciones de contaminación salivar, los dos adhesivos fueron similares y superiores a la técnica tradicional ( $p=0,000$ ). En esmalte contaminado con agua, todos los grupos fueron estadísticamente diferentes, siendo el mejor el Clearfil3Bond, seguido por el Prompt L-Pop.

**Conclusiones:** La combinación de adhesivos de auto-grabado disminuye el microinfiltrado del sellador, cuando este es aplicado en esmalte contaminado. Los autores agradecen a 3M y Kuraray. La presente investigación fue realizada en el UICOB, unidad R&D n°4062 de la FCT.

## 8. ALTERACIONES DENTOFACIALES EN EL SÍNDROME DE HIPER IgE

**Valero M, Martínez L, Lobato B, Martín R, Gil J**

*Centro Especialista en Atención Odontológica Integrada en el Niño con Necesidades Especiales. Universidad Complutense de Madrid*

**Introducción:** El síndrome de Hiper IgE es una rara inmunodeficiencia primaria de carácter multisistémico, que presenta elevados niveles de IgE en suero, infecciones cutáneas y pulmonares recurrentes, fascies típica, laxitud articular, osteopenia y escoliosis. Aunque recientemente se ha relacionado el gen transductor STAT3 como causante del síndrome de Hiper-IgE (HIES), su etiología sigue siendo desconocida. A nivel oral encontramos dientes temporales retenidos, debido a la dificultad que presentan para realizar la rizólisis fisiológica y alteraciones en la erupción de los dientes permanentes como consecuencia, dientes supernumerarios, erupciones ectópicas y engrosamiento de los tejidos periodontales, infecciones recurrentes de la mucosa, como candidiasis, ensanchamiento del arco palatino, ligero prognatismo y engrosamiento de la mucosa palatina. La fascies se caracteriza por el predominio una frente plana, ancha y prominente, reborde supraorbitario marcado y ojos hundidos, una base de la nariz ancha independiente de su raza y una piel de la cara es áspera, con poros prominentes.

**Objetivos:** Determinar las alteraciones dentofaciales que pueden ayudar al diagnóstico del síndrome de Hiper IgE.

**Discusión y conclusiones:** El síndrome de Job es un desorden multisistémico que afecta al sistema inmunológico, huesos, tejido conectivo y dientes. El mejor tratamiento es el diagnóstico precoz de dichas complicaciones, por ello, a pesar de ser un síndrome poco

frecuente, los pacientes que lo padecen tienen unas características dentofaciales típicas que nos pueden orientar para el diagnóstico con la ayuda del especialista en inmunología.

## 9. MODALIDADES DE TRATAMIENTO PARA ERUPCIÓN ECTÓPICA DE LOS PRIMEROS MOLARES

**Fierro-Monti C, Bravo L, Pérez A**

*Universidad de Concepción. Chile*

La erupción ectópica de los primeros molares permanentes corresponde a una alteración local del patrón de erupción del molar llevando a su impactación contra el diente adyacente y consecuente reabsorción de la raíz distal del segundo molar temporal.

Se presentan 3 casos clínicos de primeros molares ectópicos con diferentes tratamientos. Para el primero utilizamos separación dentaria, el siguiente caso fue tratado con distalación activa del molar bloqueado y el último caso se optó por la exodoncia del molar temporal con recuperación de espacio.

La modalidad de tratamiento ha sido elegida según el grado de impactación, reabsorción y oclusión de cada caso demostrando que pueden ser utilizados con éxito clínico dependiendo de un buen diagnóstico. Así para el primer caso el molar permanente presentaba poca inclinación y se usó un separador del tipo self lock; luego se mantuvo con un separador elastomérico. En el segundo caso la oclusión permitía la adhesión de un botón mediante el cual se realizó la tracción necesaria para un molar con gran inclinación y en el tercer caso la abscepción del molar temporal hizo necesaria la exodoncia y luego revertir la inclinación del molar permanente con una barra palatina activa.

En los dos primeros casos los controles presentados demuestran éxito radiográfico mediante la conservación del molar temporal afectado por rizólisis sin patología periapical a 1 y 2 años respectivamente. En el tercer caso se muestra la rápida reubicación sin pérdida de espacio.

## 10. REHABILITACIÓN ESTÉTICA Y FUNCIONAL DE UNA NIÑA CON MICROSOMÍA HEMIFACIAL

**Badillo V, Gómez B, Adanero A, Martín del Burgo M, Martín M**

*Facultad de Odontología. Universidad Complutense de Madrid*

**Introducción:** La microsomía hemifacial (HFM) es un término descrito por Gorling et al. para referirse a pacientes que presentan microtia, macrostomía y defectos en la formación de la rama y cóndilo mandibular de forma unilateral. Aunque la HFM es una de las malformaciones craneofaciales más frecuentes (la segunda tras el labio leporino), hay poca información sobre su epide-

miología. Se acepta una incidencia de 1 por cada 5600 nacimientos, siendo el sexo masculino y el lado derecho los más afectados. Su etiología es incierta barajándose diferentes hipótesis como la ruptura de la arteria estapedial, una transmisión hereditaria de forma dominante o recesiva, la alteración del cromosoma 10, consumo de alcohol, tabaco e isotetrinoina durante el embarazo... La clínica varía desde una leve asimetría facial hasta una severa falta de desarrollo de una hemifacias con implicaciones en la órbita e incluso con la ausencia total de la oreja. La barbilla y la línea media facial se encuentran desplazadas hacia el lado afecto, viéndose igualmente implicada la región labial con una elevación de la misma, así como una hipoplasia del hueso maxilar y de los músculos masetero, temporal y pterigoideo. La región intraoral también se va a ver implicada con la aparición de alteraciones en el plano oclusal, agenesias del tercer molar y segundo premolar del lado de la microsomía, aparición de dientes supernumerarios, retrasos en la secuencia eruptiva así como la aparición de hipoplasias dentarias. Las opciones de tratamiento van desde una simple corrección ortodóncica en los casos más leves a un tratamiento quirúrgico, ya se mediante el empleo de distractores óseos o injertos autólogos costo-condrales.

*Caso clínico:* Presentación y antecedentes: una niña de diez años de edad atendida en el Servicio de Cirugía Maxilofacial Infantil del Hospital La Paz. Presentaba microsomía hemifacial tipo III con severa desviación del plano oclusal y una disminución de la hemimandíbula derecha severa. Tratamiento y resultados obtenidos: se empleó un distractor externo bidireccional, seguido de un injerto dermograso en el lado afecto, obteniéndose óptimos resultados tanto estéticos como funcionales. Periodo postratamiento y estado actual: la niña a día de hoy se encuentra en perfecto estado a la espera de ser operada de la región auricular.

## 11. CÚSPIDES ACCESORIAS

**Uriol K, Albero G, Correa ME, Rodríguez-Villa M**  
*Centro EVEAMA. Madrid*

Breve descripción de los antecedentes: En nuestra revisión bibliográfica (1) hemos encontrado que el nombre de "cúspides accesorias" es dado a los tubérculos accesorios localizados en la superficie lingual/palatina de los dientes anteriores, de carácter multifactorial y se puede presentar aislado o asociado a otras condiciones sistémicas. Histológicamente consistente en esmalte y dentina pudiendo presentar o no extensión de la pulpa. La complicación más frecuente es la presencia de interferencias oclusales sobretodo en zona maxilar. Se presenta el caso de un paciente de 9 años con cúspides accesorias en incisivos superiores y afectación oclusal dificultando movimientos excéntricos.

*Tipo de tratamiento aplicado:* Basándonos en los artículos revisados se decide la aplicación de un tratamiento conservador que consistirá en la reducción de

las cúspides mediante su tallado gradual y el seguimiento radiográfico hasta normalizar la oclusión.

Principales detalles y datos que se han obtenido durante el tratamiento: Paciente manifiesta no haber presentado molestias ni dolor post-tallado de las piezas ni afectación pulpar de las mismas habiendo notado mejorías en cuanto a la oclusión.

Descripción del periodo posterior al tratamiento: En estudio.

## Bibliografía

1. Survey of talon cusps in the permanent dentition of a Turkish population (J Contemp Dent Pract 2008); Talon cusp: report of a case (Quintessence Int 2006).

## 12. FRACTURAS CORONARIAS EN DIENTES PERMANENTES JÓVENES: UN TRATAMIENTO MULTIDISCIPLINAR

**Costa AL, Ramos JC, Xavier T, Lemos B**  
*Universidad de Coimbra. Portugal*

*Breve descripción de los antecedentes:* Además de la ausencia de patologías, la estética y la función han llegado a establecerse como factores fundamentales de la rehabilitación oral en niños. El trauma oral constituye un motivo de preocupación creciente, debido no solo a las elevadas tasas de incidencia y prevalencia que presenta, sino también a las exigencias del tratamiento a instaurar. Esta preocupación aumenta, todavía más, cuando el trauma orofacial provoca fracturas, alteración de la posición o pérdida dental, hechos que, particularmente en los niños, podrán causar un efecto negativo en términos funcionales, estéticos y psicológicos. Si en fase de dentición temporal el pico de incidencia de este tipo de situaciones se encuentra entre los 2 y 3 años de edad, en relación directa con el nivel de coordinación motora; ya en fase de dentición permanente joven son reconocidos varios factores predisponentes destacándose las situaciones de overjet aumentado, práctica deportiva, accidentes o violencia física. Siempre que la gravedad del trauma dental implique el tratamiento pulpar, y tratándose de dientes permanentes cuya maduración incompleta no permita todavía un tratamiento endodóntico convencional, las opciones terapéuticas deberán plantearse con una selección cuidadosa de los materiales y técnicas a usar.

*Tipo de tratamiento aplicado:* Con este trabajo los autores pretenden ilustrar el enfoque clínico de un episodio traumático en un niño con dientes anteriores inmaduros, cuya complejidad diagnóstica y operatoria incluyó la realización de apical plug de MTA, blanqueamiento dental, gingivectomía por laser y reconstrucción corono-radicular con espigas de fibra y resina compuesta.

*Detalles obtenidos mediante el tratamiento:* Atendiendo a la afectación de diferentes tejidos y estructuras del órgano dental fueran empleadas técnicas restauradoras a menudo complejas y multidisciplinarias, respetando al máximo los principios anatómicos, histológicos y biológicos. La restauración de la función y la estética se han logrado en su totalidad.



*Descripción del periodo posterior:* El niño se ha seguido con regularidad para la celebración de consultas de control y se mantiene asintomático después de un año.

### 13. HÁBITOS ORALES NOCIVOS EN NIÑOS DE 3 A 6 AÑOS EN OPORTO (PORTUGAL)

**Vieira C , Choupina M, Paiva E, Manso C, Ferreira LP**

*FCS-UFP- Porto. Portugal*

*Objetivo:* Determinar la prevalencia de los hábitos orales nocivos en niños de 3 a 6 años. Relacionar estos hábitos con el nivel socioeconómico de los padres y con el tipo de alimentación en los primeros meses de vida.

*Material y método:* Estudio observacional de coorte transversal a través de encuestas a los padres. La muestra consistió en 110 niños de 3 a 6 años escolarizados en colegios públicos y privados de Oporto (Portugal). Datos estadísticos: se utilizó test de chi-cuadrado ou test de Fisher y test de Mann-Whitney, considerando diferencias significativas para  $p < 0,05$ .

*Resultados:* el 83,6% de los niños fueron amamantados a pecho y 96,4% alimentados con biberón. Han utilizado chupete 79%; 81% presentaron onicofagia; 7,1% bruxismo y 20,2% el hábito de succión digital. El tipo y el tiempo de la alimentación está relacionada con la frecuencia de hábitos orales nocivos, es decir, que la amamentación materna exclusiva y la amamentación mista superior o igual a 6 meses tiene efecto protector para la adquisición de hábitos orales nocivos. Se ha verificado también que la duración de la amamentación a pecho está relacionada con el nivel socioeconómico de las familias.

*Conclusión:* Es importante que el odontólogo informe los padres de la importancia de la lactancia materna superior a los 6 meses (ya que este tipo de lactancia suele proteger el niño de la adquisición de hábitos orales nocivos) y de la cesación de los hábitos orales hasta los 3 años para prevenir maloclusiones y discrepancias dentofaciales.

### 14. MEDICAMENTOS PEDIÁTRICOS: TIPO Y CANTIDAD DE AZÚCARES PRESENTES

**Paiva E, Miranda A, Vieira C, Ferreira L, Manso L**  
*Universidade Fernando Pessoa. Porto, Portugal*

*Objetivos:* Determinar de manera cuantitativa y cualitativa, la cantidad de azúcares presentes en los jarabes y/o suspensiones pediátricos más prescritos en Portugal.

*Material y método:* Estudio descriptivo. Solicitud de la lista de medicamentos pediátricos (jarabes y/o suspensiones orales) más vendidos en Portugal. Análisis de los prospectos para determinar el tipo y la cantidad de azúcar presente en los mismos.

*Datos estadísticos:* Los resultados fueron compilados en el programa informático Microsoft Excel® (2000) para cálculo de frecuencias.

*Resultados:* De los 26 fármacos analizados el 50% contiene algún tipo de azúcar. Y de ellos 42,3% presentan sacarosa. Sólo 3 fármacos no contienen sacarosa en su composición (Bissolvon Linctus Adulto®, Bissolvon Linctus Criança® y Silomat®). Las concentraciones de sacarosa encontradas oscilan entre 21 mg/ml (Broncoliber®) y 750 mg/ml (Atarax®). En sustitución y/o adición a la sacarosa encontramos sacarina sódica, aspartamo, lactosa, sorbitol y fructosa.

*Conclusión:* Médicos y Odontólogos, deben estar informados del potencial cariogénico de los medicamentos. Deben prescribir preferentemente medicinas sin azúcar u orientar sobre medidas de higiene oral después de la ingesta de estos fármacos. Se recomienda sustituir la sacarosa por otros edulcorantes no acidogénicos para prevenir el potencial cariogénico de estos medicamentos.

### 15. REIMPLANTE DENTARIO: PRONÓSTICO Y COMPLICACIONES

**Rodríguez-Villa M, Uriol K, Costa F, Pérez F**  
*Universidad Europea de Madrid*

*Objetivos:* Realizar una revisión de las posibles complicaciones y el pronóstico de dientes permanentes reimplantados tras traumatismos.

*Material y métodos:* Revisión bibliográfica utilizando base de datos como Med Line y Pub Med en facultades.

*Resultados:* La avulsión de dientes permanentes tras traumatismos es un fenómeno frecuente que exige unos conocimientos terapéuticos precisos para poder conseguir un tratamiento exitoso. El reimplante dentario es la opción correcta pero no exenta de complicaciones a medio y largo plazo.

Presentamos el caso de un niño de 12 años con avulsión de un 11. Tras tratamiento de conductos y reimplante, presentó una anquilosis como complicación, lo que conllevó a diseñar un nuevo plan de tratamiento.

*Conclusión:* A pesar de que el reimplante dentario es la principal opción terapéutica ante un diente avulsionado, la existencia de complicaciones se presenta con elevada frecuencia. Ante el posible fracaso se deben plantear al paciente tratamientos alternativos para la restitución funcional y estética en el futuro.

### 16. TOMA DE DECISIONES EN EL PACIENTE FISURADO. ¿CUÁNDO FINALIZAR EL TRATAMIENTO ODONTOLÓGICO?

**Álvarez Abad C, Pardo B, Senosiain A**  
*Universidad de Oviedo. Asturias*

*Objetivos:* Adquirir un compromiso social y mejorar la calidad de vida de los pacientes con fisura labio-pala-

tina, procurándoles una solución lo más funcional y estética posible evitando el sobretratamiento.

**Material y método:** Estamos trabajando sobre 32 pacientes fisurados entre 5 y 20 años (9 mujeres y 23 hombres) siguiendo el protocolo de trabajo que se realiza en el Instituto Asturiano de Odontología. La primera fase ortopédica nos permite controlar la dimensión anterior y transversal del maxilar superior y la segunda fase ortodóncica permite conseguir la relación dentaria más adecuada en cada caso. En este momento decidimos conjuntamente con el paciente y/o su responsable, cuando ponemos final al largo proceso terapéutico para evitar otro tipo de secuelas.

**Resultados y discusión:** Con frecuencia los casos de pacientes fisurados no concluyen desde ningún aspecto del tratamiento multidisciplinar. A nuestro juicio y en nuestro medio la decisión de colocar una prótesis definitiva de circonio pasa por el consenso afectivo y efectivo de determinar no el ¿hasta dónde podemos llegar?, sino el ¿hasta dónde ha llegado el paciente?

**Conclusiones:** El momento de tomar la decisión de finalizar el tratamiento del paciente fisurado es totalmente impreciso y depende con frecuencia no sólo del grado de satisfacción alcanzado por los distintos tratamientos, sino del grado de necesidad del paciente y/o sus responsables. En este momento debemos optar por una terapéutica encaminada a mejorar la estética y la función del paciente poniendo fin a su largo tratamiento.

## 17. MANIFESTACIONES CRANEOFACIALES Y DENTARIAS EN EL SÍNDROME DE APERT: REVISIÓN DE LA BIBLIOGRAFÍA Y PRESENTACIÓN DE 6 CASOS CLÍNICOS

**Martín del Burgo M, Lobato B, Valero M, Martínez L, Muñoz JM**

*Especialista en Atención Odontológica Integrada en el Niño con Necesidades Especiales. Universidad Complutense de Madrid*

**Introducción:** El síndrome de Apert se define como una craneofaciosinostosis de herencia autosómica dominante de expresión variable, que incluye, anomalías craneofaciales, sindactilia y anomalías oculares.

**Casos clínicos:** Se presentan 6 casos clínicos tratados y supervisados conjuntamente por el Servicio de Cirugía Oral y Maxilofacial Infantil del Hospital Universitario La Paz de Madrid y el programa clínico del Título Propio de la UCM: Especialista en Atención Odontológica Integrada en el Niño con Necesidades Especiales.

Se ha realizado un seguimiento tanto de la dentición como de la oclusión en los citados pacientes, encontrándose retraso en la dentición en cinco de los seis casos, variando la erupción del incisivo central superior desde los cinco a los dieciseis meses.

Otros hallazgos importantes han sido, reabsorciones radiculares idiopáticas, compresión maxilar y clase III ósea con mordida cruzada de diferentes magnitudes.

En dos de los casos fue necesaria la distracción del tercio medio, y en todos los pacientes se realizó una craneoplastia.

El periodo de seguimiento de los pacientes oscila entre los doce meses y los diez años.

## 18. PROTOCOLO DE TRATAMIENTO EN PACIENTES CON EL SÍNDROME DE PIERRE ROBIN

**Adanero A, Gómez B, Martínez L, Valero M, Martín M**

*Universidad Complutense de Madrid*

**Introducción:** El síndrome de Pierre Robin es una afección presente al nacer que se caracteriza por la presencia de micrognatia severa. La lengua tiende a tener glosoptosis lo que provoca episodios de ahogamiento y dificultades de alimentación y respiratorias, existe igualmente fisura del paladar blando. Se desconocen las causas específicas del síndrome de Pierre Robin.

**Material y método:** La intercolaboración mediante convenio entre el servicio de Cirugía Maxilofacial Infantil del Hospital Universitario de La Paz en Madrid y el título de Especialista en atención odontológica integral en el niño con necesidades especiales nos permite llevar a cabo un tratamiento integral de los pacientes. Se describe el protocolo que se lleva a cabo conjuntamente. A los 15 meses del nacimiento del niño se les realiza un primer examen respiratorio, cuando no es favorable se le realiza inmediatamente una glosoplexia (unión de la lengua con el labio inferior) que llevará durante 18 meses. Para la complementación de este tratamiento se realiza un a distracción ósea mandibular bilateral externa.

**Conclusiones:** El tratamiento actual quirúrgico mediante la glosoplexia y distracción ósea reduce la necesidad de la traqueotomía y la mortalidad de éstos pacientes. El odontopediatra precisa estar presente durante todas las fases del protocolo para beneficiar en cada caso la calidad de vida a nivel oral de estos niños.

## 19. ORTOPEDIA PREQUIRÚRGICA EN LOS NEONATOS CON FISURA PALATINA

**Barroso J, Bellet LJ**

*Máster en Odontopediatría Integral. Universitat Internacional de Catalunya. Barcelona*

Breve descripción de los antecedentes: Presentamos el caso de dos pacientes neonatos con fisura labio palatina tratados al nacer con un obturador y modelador nasal previo a la cirugía primaria realizada en este tipo de pacientes entre los 3-6 meses.

Tipo de tratamiento aplicado: Los pacientes con fisura labio palatina son sometidos desde el momento de nacer a una serie de procesos con el objetivo de lograr unos resultados funcionales y estéticos ade-

cuados. Al nacer, y antes de proceder a la cirugía primaria, se le colocó un aparato ortopédico a cada niño con el objetivo de preparar los procesos maxilares para esta cirugía. Se trata de la colocación de un obturador palatino acompañado de un modelador nasal.

Principales detalles y datos que se han obtenido mediante el tratamiento: Con esta fase se ha podido remodelar, en pacientes con déficit de soporte nasal, la columela, aprovechando que, en este tiempo, ésta mantiene una alta capacidad plástica. Esta ortopedia debe ser llevada a cabo por un odontopediatra u ortodontista cualificado e instruido en el tratamiento de

este tipo de pacientes. Los procesos llevados a cabo en estos pacientes deben estar protocolizados. Se trata de pacientes complejos donde es necesario contar con un equipo multidisciplinario con experiencia y donde la toma de decisiones sea consensuada.

Descripción del periodo posterior al tratamiento: Los pacientes son sometidos a numerosas intervenciones quirúrgicas, tratamientos ortopédicos y ortodóncicos, así como a sesiones con logopedia e incluso con el psicólogo. Por tanto, las pautas y momentos de actuación en cada fase deben ser claros y encaminados a favorecer los resultados sin sobretratar o molestar más de lo necesario a estos pacientes.

### Oral and Poster Communications

## XXXI Annual Reunion of the Spanish Society of Pediatric Dentistry (SEOP)

Santander, 21-23 may 2009

### Oral Communications

Thursday, 21 May

Time: 09:30 to 11:30

1. *Trauma to tissue supporting the permanent dentition: treatment update*  
V. Pérez, M. Valverde, F. Cerdán, A. Bulbena
2. *Orthodontic extrusion in a crown-root fracture of a central incisor. 12 year follow-up*  
M. Huertas, A. Mendoza, M. Biedma, G. Villalón, D. Ribas
3. *Guidelines for pulp treatment of crown fractures*  
M. Biedma, A. Mendoza, M. Huertas, G. Villalón, M.J. Barra
4. *Direct pulp protection and pulpotomies in immature permanent teeth*  
J. Tomás, A. Vinagre, A.L. Costa
5. *Histologic study of the tissue of dental sacs when in contact with 4.2% sodium hypochlorite, 2% chlorhexidine and 0.9% physiological saline*  
A.I. Lorente, S. Sáez, F. García, F. Guinot, L.J. Bellet
6. *Aesthetic and pulp considerations in complicated crown fractures*  
T. Álvarez Muro, A. Xalabardé, E. Ruiz de Castañeda, A. Algora, P. Gatón
7. *Prevalence of dental trauma in preschool children aged between 3 and 6*  
A. Campagnoli, P. Beltri, F. Costa, G. Sánchez, A. Calvo

8. *Apexification in immature young teeth*  
B. Lemos, A.D. Soares, L. Alves, A.L. Costa, P. Palma
9. *Esthetical restoration with whitening treatment after trauma to a primary tooth. Case report*  
T. Vale, P. Sousa-Santos, J. Moreira
10. *Dental erosion. A prevalent pathology in Pediatric Dentistry?*  
M. Muñoz, C. Tobar, B. Llidó, D. de la Fuente
11. *Why does a child develop dental phobia?*  
B. Llidó, D. de la Fuente, M. Muñoz, C. Tobar
12. *The teaching of pediatric dentistry with regard to the European Higher Education Area (EHEA)*  
C. Tobar, M. Muñoz, D. de la Fuente, B. Llidó
13. *Stem cells: the future in dentistry?*  
B. Gómez Legorburu, P. Planells, A. Arduny, C. Díaz, L. Blanco
14. *Evaluation of marginal filtration of two adhesive systems after the application of an additional adhesive resin*  
C. Germán, O. Cortés, A. Alcaina, C. García Ballesta, L. Pérez Lajarín
15. *The effect of consuming chewing gum, with different concentrations of xylitol, on salivary flow, pH and concentration of salivary SM in children between the ages of 6 and 12 years*  
M. Ribelles, L. Bellet, L. Giner
16. *Opinion of the professionals in Seville on the Dental Care Plan for Children in Andalucía*  
D. Ribas, J. Gil, A. Castaño, M.J. Barra, A. Mendoza

17. *Evaluation of salivary flow, pH and Streptococcus mutans recount and lactobacillus in saliva*  
E. Ortiz, R. Mayné, F. Guinot, L.J. Bellet
18. *Diagnosis methods for caries in epidemiological studies*  
E. Prario, A. Zaragoza, T. Badía, M.P. Martínez, M. Ros
19. *Evolution of oral bacterial flora in pediatric dentistry over the last 10 years: Revision of the literature*  
A. Calvo, M. Diéguez, A. Campagnoli, G. Albero
20. *Risk factors for Early Childhood Caries. Socio-epidemiological survey*  
D. Ahumada, M. Henríquez, A. Cahuana
21. *In vitro assessment of two fossae and fissure sealants using different types of etching and application techniques*  
E. Díaz Garcés, F. Guinot, J.R. Mayoral, L.J. Bellet
22. *Retention and marginal seal of the compomer (Dyract-extra®) in class i and ii restorations of primary molars. Preliminary comparative study*  
D. C. González, S. Broch, F. Guinot, L.J. Bellet
23. *The suitable use and acceptance of the rainbow in pediatric dentistry*  
L. M. Huerta, J. R. Boj, E. Espaza, C. Hahan, M. Velasco
24. *Comparative clinical study on two saliva tests: Saliva-Check Mutans GC® and CRT bacteria IV*  
R. Martín, T. Álvarez Muro, M.V. Mateos, S. Sanjurjo, C. García Yarnoz
25. *Partial removal of carious tissue. Treatment success using a conventional adhesive system vs. the application of calcium hydroxide*  
S. Oliver, V. Barbero, F. Guinot, L.J. Bellet
- Time: 12:00 to 14:00**
26. *The efficiency of anesthesia consisting of a eutectic mixture of lidocaine and prilocaine at 4% (Topicadent) versus 20% benzocaine gel (Hurricane®) in Pediatric Dentistry*  
A. Leyda, C. Llana
27. *Influence of audiovisual media in the behavior of pediatric dentistry patients*  
A. Xalabardé, E. Ruiz de Castañeda, T. Álvarez, P. Gatón
28. *Bisphosphonates and their implication in pediatric dentistry*  
D. de la Fuente, B. Llidó, C. Tobar, M. Muñoz
29. *Paresthesia following the use of local anesthetic. Two case reports*  
A. Alcaina, O. Cortés, C. Germán, I. Castejón, C. García
30. *Bisphosphonates in pediatric dentistry*  
M. Velasco, C. Hahn, M. Huerta, A. Cahuana, J. R. Boj
31. *Harmful oral habits: management in pediatric dentistry*  
V. López, M. Ruiz, A. Bulbena, F. Cerdán
32. *Correlation between dental age and chronological age of children in Chile*  
A. Pérez Flores, P. Barboza, M. Aguirre, L. Bravo, C. Fierro-Monti
33. *Relationship between malocclusion and the lower limbs*  
M.J. Barra, M. Serna, M.C. Machuca, A. Mendoza
34. *Cysts in pediatric dentistry: treatment revision*  
H. Velásques, Y. González, A. Cahuana
35. *Study of facial disturbances through an original photographic method after rapid maxillary expansion*  
P. Sousa-Santos, J. Moreira, T. Vale
36. *Multidisciplinary management of patients with a cleft lip and palate*  
G. Sánchez Tadeo, A. Campagnoli, A. Calvo, J. Barros, F. Pérez
37. *Non-hereditary structural disturbances in enamel: its current high incidence rate*  
C. Mora, C. Casanova, B. Iglesias, F. Cerdán
38. *Fear of the dentist? Desensibilization of the pediatric dentist in the san rafael hospital. An opportunity for change*  
E. Zapata, C. Serna, C. Ruiz Duque
39. *Self-inflicted injuries in the Pediatric Dentistry patient. Case report and a revision of the literature*  
L. Gómez Santos, G. Sanmartí, C. Gay-Escoda
40. *Incontinentia Pigmenti. Revision of 5 cases*  
C. Cardozo, Y. González, A. Cahuana
41. *Ectodermal dysplasia. Current treatment alternatives and post-treatment satisfaction*  
M.R. Fernández, A. Cahuana, Y. González
42. *Dentinogenesis imperfecta. A case report*  
G. Villalón, A. Mendoza, M. Biedma, M.D. Huertas, D. Ribas
43. *Noonan syndrome. Case report*  
A. Matencio, A.I. Lorente, S. Sáez, F. Guinot, L.J. Bellet
44. *Prematurity: a risk factor for developing a future cranio-mandibular dysfunction?*  
B. Gutiérrez, P. Beltri, M. Diéguez, C. Vilar, M.P. Moreno
45. *Pediatric dentistry treatment in an epileptic child*  
L. Torres, B. Bartolomé, B. Gutiérrez, C. Vilar
46. *Child abuse and pediatric dentistry*  
M.P. Moreno, B. Bartolomé, L. Torres, B. Gutiérrez, C. Vilar
47. *Asperger syndrome. Case report*  
S. Díez, T.P. Martínez, F. Guinot, L.J. Bellet
48. *Osteogenesis imperfecta: a challenge for pediatric dentists*  
B. Bartolomé, M. R. Mourelle, N.E. Gallardo, M.J. de Nova



**Time: 16:00 to 17:30**

49. *How, when and why should a germectomy be carried out. A case report*  
J. Rodríguez Riquel, L. Belle
50. *Oral surgery in pediatric dentistry patients*  
M. Abad, G. Sanmartí, R. Figueiredo, C. Gay-Escoda
51. *Diagnosis and treatment plan for a transmigrated mandibular canine in a pediatric patient*  
G. Herrero, E. Valmaseda, L. Berini, C. Gay-Escoda
52. *Quantitative evaluation of rankl in children with dental eruption delays*  
C. Cuadros, A. Rubert, J. Clotet, F. Guinot, L.J. Bellet
53. *Upper lip frenum removal. Case report*  
N. Piza, S. Broch, F. Guinot, L.J. Bellet
54. *Surgical intervention of a short lingual frenum. A case report*  
M. Virolés, R. Mayné, V. Barbero, F. Guinot, L.J. Bellet
55. *Giant cell tumor: case report*  
M. Pascual, Y. González, A. Cahuana
56. *Early diagnosis and treatment of ectopic maxillary canines*  
M.A. Pérez Mendoza, Y. González, A. Cahuana
57. *Harmful habits in pediatric dentistry patients*  
M.R. Mourelle, N.E. Gallardo, B. Bartolomé, M.J. de Nova

**Posters Communications****Friday, 22 May****Time 11:30 to 12:00**

- P-1. *Incorporation of tools to evaluate caries risk in medical histories in pediatric dentistry*  
M. García Margarit, I. Ferrer, M.J. Martí, J.I. Aura, M. Lloret
- P-2. *Our experience with laser frenectomies*  
N. Bonafé, C. Borrás, E. García Miralles, M. García Margarit, M. Catalá
- P-3. *Pigmentary incontinence*  
M.P. Martínez Cano, F. Estrela, A.M. Gandía, E. Prario, V. Pérez Soriano
- P-4. *The incorporation of new technologies enabling image diagnosis in Pediatric Dentistry*  
E. Ferrés-Amat, I. Maura, C. Díaz-Martínez, E. Ferrés-Padró
- P-5. *Update on bacterial endocarditis prophylaxis*  
X. Rodríguez Mayta, M. Varela

- P-6. *The contribution of pediatric dentists to pharmacovigilance*  
M.A. Velló, M. Catalá, C. Nuño, F. Estrela, N. Bonafé
- P-7. *Fissure sealants with self-etching adhesives: microinfiltration of contaminated enamel*  
A. Coelho, J. Canta, H. Luis, S. Oliveira, P. Marques
- P-8. *Dentofacial disturbances in Hyper IgE syndrome*  
M. Valero, L. Martínez, B. Lobato, R. Martín, J. Gil
- P-9. *Treatment modalities for the ectopic eruption of primary molars*  
C. Fierro-Monti, L. Bravo, A. Pérez
- P-10. *Aesthetic and functional rehabilitation of a girl with hemifacial microsomia*  
V. Badillo, B. Gómez, A. Adanero, M. Martín del Burgo, M. Martín

**Friday, 22 May****Time: 18:00 to 18:30**

- P-11. *Accessory cusps*  
K. Uriol, G. Alberó, E. Correa, M. Rodríguez-Villa
- P-12. *Crown fractures in young permanent teeth: a multidisciplinary treatment*  
A.L. Costa, J.C. Ramos, T. Xavier, B. Lemos
- P-13. *Harmful habits in children aged 3 to 6 in Oporto (Portugal)*  
C. Vieira, M. Choupina, E. Paiva, C. Manso, L.P. Ferreira
- P-14. *Pediatric medication: type and quantity of sugars present*  
E. Paiva, A. Miranda, C. Vieira, L. Ferreira, C. Manso
- P-15. *Tooth reimplantation: prognosis and complications*  
M. Rodríguez-Villa, K. Uriol, F. Costa, F. Pérez
- P-16. *Decision making with the cleft patient. When should dental treatment be finished?*  
C. Álvarez Abad, B. Pardo, A. Senosiain
- P-17. *Craniofacial and dental manifestations in Apert syndrome: A revision of the literature and presentation of 6 case reports*  
M. Martín, B. Lobato, M. Valero, L. Martínez, J. Muñoz
- P-18. *Treatment protocol for patients with Pierre Robin syndrome*  
A. Adanero, B. Gómez, L. Martínez, M. Valero, M. Martín
- P-19. *Pre-surgery orthopedic treatment for cleft lip neonatal patients*  
J. Barroso, L.J. Bellet

# XXXI Reunión Anual de la Sociedad Española de Odontopediatría (SEOP)

Santander, 21-23 de mayo de 2009

## Comunicaciones Orales

Jueves, 21 de mayo

Horario: de 09:30 a 11:30

- Traumatismos de los tejidos de soporte en dentición permanente: Actualización del tratamiento*  
V. Pérez, M. Valverde, F. Cerdán, A. Bulbena
- Extrusión ortodóncica en una fractura corono-radicular de un incisivo central. Seguimiento de 12 años*  
M. Huertas, A. Mendoza, M. Biedma, G. Villalón, D. Ribas
- Pautas en el tratamiento pulpar de las fracturas de corona*  
M. Biedma, A. Mendoza, M. Huertas, G. Villalón, M.J. Barra
- Protecciones pulpares directas y pulpotomías en dientes permanentes inmaduros*  
J. Tomás, A. Vinagre, A.L. Costa
- Estudio histológico del tejido del saco dental en contacto con hipoclorito de sodio al 4,2%, clorhexidina al 2% y suero fisiológico al 0,9%*  
A.I. Lorente, S. Sáez, F. García, F. Guinot, L.J. Bellet
- Consideraciones estéticas y pulpares de las fracturas coronarias complicadas*  
T. Álvarez Muro, A. Xalabardé, E. Ruiz de Castañeda, A. Algora, P. Gatón
- Prevalencia de traumatismos dental en niños preescolares entre 3-6 años de edad*  
A. Campagnoli, P. Beltri, F. Costa, G. Sánchez, A. Calvo
- Apicoformación en dientes inmaduros jóvenes*  
B. Lemos, A.D. Soares, L. Alves, A.L. Costa, P. Palma
- Restauración estética con blanqueamiento después de un traumatismo de un diente temporal. Caso clínico*  
T. Vale, P. Sousa-Santos, J. Moreira
- Erosión dental. ¿Una patología prevalente en Odontopediatría?*  
M. Muñoz, C. Tobar, B. Llidó, D. de la Fuente
- ¿Por qué puede un niño desarrollar fobia al dentista?*  
B. Llidó, D. de la Fuente, M. Muñoz, C. Tobar
- La enseñanza de Odontopediatría de cara al Espacio Europeo de Educación Superior (EEES)*  
C. Tobar, M. Muñoz, D. de la Fuente, B. Llidó
- Células madre: ¿El futuro de la odontología?*  
B. Gómez Legorburu, P. Planells, A. Arduny, C. Díaz, L. Blanco
- Evaluación de la filtración marginal de dos adhesivos tras la aplicación de una resina adhesiva adicional*  
C. Germán, O. Cortés, A. Alcaína, C. García Ballesta, L. Pérez Lajarín
- Efecto en la ingesta de chicles edulcorados con distintas concentraciones de xilitol sobre flujo, pH y concentración de SM salivares en niños de edades comprendidas entre 6 y 12 años*  
M. Ribelles, L. Bellet, L. Giner
- Opinión de los profesionales sevillanos del Plan de Atención Dental Infantil de Andalucía*  
D. Ribas, J. Gil, A. Castaño, M.J. Barra, A. Mendoza
- Evaluación del flujo salival, pH y recuento de Streptococcus Mutans y Lactobacillus en saliva, tras tres semanas de ingesta de leche fermentada con Lactobacillus Casei, en niños de 5 a 11 años*  
E. Ortiz, R. Mayné, F. Guinot, L.J. Bellet
- Métodos de diagnóstico de caries en estudios epidemiológicos*  
E. Prario, A. Zaragoza, T. Badía, M.P. Martínez, M. Ros
- Evolución de la flora bacteriana oral en odontopediatría durante los últimos 10 años: Revisión bibliográfica*  
A. Calvo, M. Diéguez, A. Campagnoli, G. Albero

20. *Factores de riesgo en la caries precoz de la infancia. Encuesta socio-epidemiológica*  
D. Ahumada, M. Henríquez, A. Cahuana
21. *Evaluación in vitro de dos selladores de fosas y fisuras, utilizando tipos de grabado y técnicas de aplicación*  
E. Díaz Garcés, F. Guinot, J.R. Mayoral, L.J. Bellet
22. *Retención y sellado marginal del compómero (Dyract-eXtra®) en restauraciones clases I y II de molares temporales. Estudio comparativo preliminar*  
D. C. González, S. Broch, F. Guinot, L.J. Bellet
23. *Arco iris en Odontopediatría: su uso adecuado y aceptación*  
L. M. Huerta, J. R. Boj, E. Espaza, C. Hahan, M. Velasco
24. *Estudio clínico comparativo sobre dos tests de saliva: Saliva-Check mutans GC® y CRT bacteria IV*  
R. Martín, T. Álvarez Muro, M.V. Mateos, S. Sanjurjo, C. García Yarnoz
25. *Remoción parcial de tejido careado; éxito del tratamiento con un sistema adhesivo convencional vs. aplicación de hidróxido de calcio*  
S. Oliver, V. Barbero, F. Guinot, L.J. Bellet
- Horario: de 12:00 a 14:00**
26. *Eficacia anestésica de la mezcla eutéctica de lidocaína y prilocaína al 4% (Topicadent) versus benzocaína gel al 20% (Hurricane®) en Odontopediatría*  
A. Leyda, C. Llena
27. *Influencia de los medios audiovisuales en la conducta de los pacientes odontopediátricos*  
A. Xalabardé, E. Ruiz de Castañeda, T. Álvarez, P. Gatón
28. *Los bifosfonatos y sus implicaciones en Odontopediatría*  
D. de la Fuente, B. Llidó, C. Tobar, M. Muñoz
29. *Parestesia con el uso de anestésicos locales. A propósito de dos casos*  
A. Alcaina, O. Cortés, C. Germán, I. Castejón, C. García
30. *Bifosfonatos en Odontopediatría*  
M. Velasco, C. Hahn, M. Huerta, A. Cahuana, J. R. Boj
31. *Hábitos bucales nocivos: Manejo en Odontopediatría*  
V. López, M. Ruiz, A. Bulbena, F. Cerdán
32. *Correlación entre la edad dentaria y la edad cronológica en niños chilenos*  
A. Pérez Flores, P. Barboza, M. Aguirre, L. Bravo, C. Fierro-Monti
33. *Relación entre maloclusión y miembros inferiores*  
M.J. Barra, M. Serna, M.C. Machuca, A. Mendoza
34. *Quistes en Odontopediatría: revisión del tratamiento*  
H. Velásques, Y. González, A. Cahuana
35. *Estudio de las alteraciones de la cara a través de un método fotográfico original después de la expansión rápida del maxilar*  
P. Sousa-Santos, J. Moreira, T. Vale
36. *Manejo multidisciplinario de pacientes con labio y paladar hendido*  
G. Sánchez Tadeo, A. Campagnoli, A. Calvo, J. Barros, F. Pérez
37. *Alteraciones estructurales no hereditarias del esmalte: Su alta incidencia en la actualidad*  
C. Mora, C. Casanova, B. Iglesias, F. Cerdán
38. *¿Miedo al dentista? Protocolo de desensibilización del odontopediatra en el Hospital de San Rafael. Una oportunidad al cambio*  
E. Zapata, C. Serna, C. Ruiz Duque
39. *Autolesiones en pacientes odontopediátricos. A propósito de un caso y revisión bibliográfica*  
L. Gómez Santos, G. Sanmartí, C. Gay-Escoda
40. *Incontinencia Pigmenti: Revisión de 5 casos*  
N.C. Cardozo, Y. González, A. Cahuana
41. *Displasia Ectodérmica. Alternativas actuales de tratamiento y satisfacción posttratamiento*  
M.R. Fernández, A. Cahuana, Y. González
42. *Dentinogénesis imperfecta. A propósito de un caso*  
G. Villalón, A. Mendoza, M. Biedma, M.D. Huertas, D. Ribas
43. *Síndrome de Noonan. A propósito de un caso*  
A. Matencio, A.I. Lorente, S. Sáez, F. Guinot, L.J. Bellet
44. *Prematuridad: ¿Factor de riesgo para el desarrollo de una disfunción craneomandibular futura?*  
B. Gutiérrez, P. Beltri, M. Diéguez, C. Vilar, M.P. Moreno
45. *Tratamiento odontopediátrico del niño epiléptico*  
L. Torres, B. Bartolomé, B. Gutiérrez, C. Vilar
46. *Maltrato infantil y odontopediatría*  
M.P. Moreno, B. Bartolomé, L. Torres, B. Gutiérrez, C. Vilar
47. *Síndrome de Asperger. A propósito de un caso*  
S. Díez, T.P. Martínez, F. Guinot, L.J. Bellet
48. *Osteogénesis imperfecta: Un reto para la odontopediatría*  
B. Bartolomé, M. R. Mourelle, N.E. Gallardo, M.J. de Nova
- Horario: de 16:00 a 17:30**
49. *Germenectomía, cómo, cuándo y por qué. A propósito de un caso*  
J. Rodríguez Riquel, L. Belle

50. *Cirugía bucal en pacientes odontopediátricos*  
M. Abad, G. Sanmartí, R. Figueiredo, C. Gay-Escoda
51. *Diagnóstico y plan de tratamiento ante un canino transmitido mandibular en un paciente pediátrico*  
G. Herrero, E. Valmaseda, L. Berini, C. Gay-Escoda
52. *Evaluación cuantitativa de RANKL en niños con retraso de la erupción dental*  
C. Cuadros, A. Rubert, J. Clotet, F. Guinot, L.J. Bellet
53. *Exéresis del frenillo labial superior. A propósito de un caso*  
N. Piza, S. Broch, F. Guinot, L.J. Bellet
54. *Intervención quirúrgica de un frenillo lingual corto. A propósito de un caso*  
M. Virolés, R. Mayné, V. Barbero, F. Guinot, L.J. Bellet
55. *Tumor de células gigantes: Descripción de un caso clínico*  
M. Pascual, Y. González, A. Cahuana
56. *Diagnóstico y tratamiento precoz de la ectopia de caninos maxilares*  
M.A. Pérez Mendoza, Y. González, A. Cahuana
57. *Hábitos nocivos en pacientes odontopediátricos*  
M.R. Mourelle, N.E. Gallardo, B. Bartolomé, M.J. de Nova

## Comunicaciones Pósters

### Viernes, 22 de mayo

#### Horario 11:30-12:00

- P-1. *Incorporación de herramientas de valoración del riesgo de caries a la historia clínica de odontopediatría*  
M. García Margarit, I. Ferrer, M.J. Martí, J.I. Aura, M. Lloret
- P-2. *Nuestra experiencia en frenectomías con láser*  
N. Bonafé, C. Borrás, E. García Miralles, M. García Margarit, M. Catalá
- P-3. *Incontinencia pigmentaria*  
M.P. Martínez Cano, F. Estrela, A.M. Gandía, E. Prario, V. Pérez Soriano
- P-4. *Incorporación de las nuevas tecnologías de diagnóstico por la imagen en Odontopediatría*  
E. Ferrés-Amat, I. Maura, C. Díaz-Martínez, E. Ferrés-Padró
- P-5. *Actualización en profilaxis de endocarditis bacteriana*  
X. Rodríguez Mayta, M. Varela

- P-6. *La contribución del odontopediatra a la farmacovigilancia*  
M.A. Velló, M. Catalá, C. Nuño, F. Estrela, N. Bonafé
- P-7. *Selladores de fisuras con adhesivos de autograbado: Microinfiltrado en esmalte contaminado*  
A. Coelho, J. Canta, H. Luis, S. Oliveira, P. Marques
- P-8. *Alteraciones dentofaciales en el síndrome de Hiper IgE*  
M. Valero, L. Martínez, B. Lobato, R. Martín, J. Gil
- P-9. *Modalidad de tratamiento para erupción ectópica de los primeros molares*  
C. Fierro-Monti, L. Bravo, A. Pérez
- P-10. *Rehabilitación estética y funcional de una niña con microsomía hemifacial*  
V. Badillo, B. Gómez, A. Adanero, M. Martín del Burgo, M. Martín

### Viernes, 22 de mayo

#### Horario 18:00-18:30

- P-11. *Cúspides accesorias*  
K. Uriol, G. Albero, E. Correa, M. Rodríguez-Villa
- P-12. *Fracturas coronarias en dientes permanentes jóvenes: un tratamiento multidisciplinar*  
A.L. Costa, J.C. Ramos, T. Xavier, B. Lemos
- P-13. *Hábitos orales nocivos en niños de 3 a 6 años en Oporto (Portugal)*  
C. Vieira, M. Choupina, E. Paiva, C. Manso, L.P. Ferreira
- P-14. *Medicamentos pediátricos: tipo y cantidad de azúcares presentes*  
E. Paiva, A. Miranda, C. Vieira, L. Ferreira, C. Manso
- P-15. *Reimplante dentario: pronóstico y complicaciones*  
M. Rodríguez-Villa, K. Uriol, F. Costa, F. Pérez
- P-16. *Toma de decisiones en el paciente fisurado. ¿Cuándo finalizar el tratamiento odontológico?*  
C. Álvarez Abad, B. Pardo, A. Senosiain
- P-17. *Manifestaciones craneofaciales y dentarias en el síndrome de Apert*  
M. Martín, B. Lobato, M. Valero, L. Martínez, J. Muñoz
- P-18. *Protocolo de tratamiento en pacientes con el síndrome de Pierre Robin*  
A. Adanero, B. Gómez, L. Martínez, M. Valero, M. Martín
- P-19. *Ortopedia prequirúrgica en los neonatos con fisura palatina*  
J. Barroso, L.J. Bellet



## Comunicaciones Orales

### 1. TRAUMATISMOS DE LOS TEJIDOS DE SOPORTE EN DENTICIÓN PERMANENTE: ACTUALIZACIÓN DEL TRATAMIENTO

**Pérez V, Valverde M, Cerdán F, Bulbena A**  
*Hospital San Rafael. Madrid*

*Introducción:* Los traumatismos dentales han adquirido una gran relevancia en el ámbito de la odontopediatría ya que afectan aproximadamente a uno de cada cinco niños en edad escolar; de todos ellos, la avulsión es una de las pocas situaciones reales de urgencia en odontología.

*Objetivos:* El propósito de este estudio es analizar las pautas actuales de tratamiento para hacer frente a los traumatismos que afectan a los tejidos de soporte y, en especial, a las avulsiones.

*Material y métodos:* Revisión bibliográfica a partir de los últimos estudios publicados utilizando la base de datos Pubmed.

Presentación de casos clínicos diagnosticados y tratados en el Departamento de Odontopediatría del Hospital San Rafael de Madrid.

*Conclusiones:* La primera fase de tratamiento en un traumatismo dentario determina en gran medida el pronóstico del diente afectado. En el caso de las avulsiones y de algunos tipos de luxación esta situación se agrava. Por ello, es fundamental que los profesionales sanitarios y otros especialistas que trabajan con niños, conozcan las pautas básicas de actuación para favorecer el pronóstico del diente.

### 2. EXTRUSIÓN ORTODÓNICA EN UNA FRACTURA CORONO-RADICULAR DE UN INCISIVO CENTRAL. SEGUIMIENTO DE 12 AÑOS

**Huertas M, Mendoza A, Biedma M, Villalón G, Ribas D**  
*Máster de Odontopediatría. Facultad de Odontología. Sevilla*

*Introducción:* La extrusión ortodónica puede ser la mejor opción terapéutica en dientes anteriores con fractura corono-radicular infraósea y desarrollo radicular incompleto. Las fracturas corono-radicales se definen como aquellas fracturas que involucran el esmalte, la dentina y el cemento, pudiendo existir o no compromiso pulpar. La incidencia de este tipo de fractura representa el 5% de injurias que afectan la dentición permanente y un 2% la dentición temporal. La mayor parte de estas lesiones ocurren como consecuencia de un impacto directo en donde la fuerza excede la resistencia al corte de los tejidos duros.

En la zona posterior, estas fracturas son ocasionadas por un impacto sobre el mentón que se dirige a las

estructuras maxilares o mandibulares generando una oclusión traumática que desencadena la fractura.

*Objetivos:* Determinar las opciones de tratamiento en función del desarrollo radicular y de la línea de fractura, así como la fuerza empleada para realizar la extrusión ortodónica.

*Material y método:* Se realizó una revisión bibliográfica en pubmed y la biblioteca Cochrane de revistas internacionales incluidas en el Journal Citation Report, y de revistas nacionales, así como consultas en libros. Presentamos un caso clínico de 12 años de seguimiento.

*Conclusiones:* El pronóstico de este tipo de fractura dependerá de la profundidad de la misma así como su compromiso en el resultado estético, por ello será muy importante el tratamiento multidisciplinar.

### 3. PAUTAS EN EL TRATAMIENTO PULPAR DE LAS FRACTURAS DE CORONA

**Biedma M, Mendoza A, Huertas M, Villalón G, Barra MJ**  
*Máster de Odontopediatría. Facultad de Odontología. Sevilla*

*Introducción:* Basándonos en consideraciones anatómicas, patológicas y terapéuticas, las fracturas de corona son clasificadas según la OMS y la posterior modificación de Andreasen (1977) en: infracción (fractura incompleta de esmalte sin pérdida de sustancia dental); fractura no complicada de corona (fractura que afecta sólo a esmalte o a esmalte y dentina sin exposición pulpar) y fractura complicada de corona (fractura que afecta al esmalte, dentina y pulpa). Representan un mayor porcentaje en dentición permanente que en temporales siendo su pico de incidencia entre los siete y diez años. Su localización más frecuente son los ICS. Estas lesiones ocurren normalmente a consecuencia de caídas o por golpe directo en dientes anteriores.

*Objetivos:* Determinar las pautas actuales en el tratamiento pulpar de las fracturas de esmalte-dentina y esmalte-dentina-pulpa en dientes permanentes jóvenes en función del tiempo transcurrido, tamaño de exposición pulpar, lesión con o sin comitante del ligamento periodontal y estadio de desarrollo radicular.

*Material y método:* Se realizó una revisión de la literatura sobre traumatismos dentales en base a fracturas coronales en los últimos cinco años en pubmed y la biblioteca Cochrane de revistas internacionales incluidas en el Journal Citation Report, y de revistas nacionales, así como consultas en libros. Presentamos cuatro casos clínicos de fracturas de esmalte-dentina y esmalte-dentina-pulpa, en las que se realizaron diferentes tratamientos pulpares.

*Conclusiones:* Es de vital importancia una correcta exploración clínica y radiológica así como pruebas de vitalidad pulpar para un diagnóstico correcto, ya que el

pronóstico estará en función del diagnóstico establecido y la prematura con la que se establezca el tratamiento.

#### **4. PROTECCIONES PULPARES DIRECTAS Y PULPOTOMÍAS EN DIENTES PERMANENTES INMADUROS**

**Tomás JC, Vinagre A, Costa AL**  
*Universidade de Coimbra. Portugal*

*Antecedentes:* La terapéutica basada en la protección pulpar ha tenido siempre una gran importancia en la investigación, sobre todo en lo que a los aspectos biológicos de ésta se refiere. A pesar de todos los recientes avances en la prevención, diagnóstico y tratamiento, en bastantes ocasiones se continúa con la necesidad de realizar tratamientos complejos intentando mantener la vitalidad pulpar, constituyendo este hecho un verdadero desafío en la práctica clínica. Las protecciones pulpares directas y las pulpotomías, siempre que sean realizadas con los materiales, la técnica y las indicaciones precisas y rigurosas, podrán constituir una opción clínica válida, presentando innumerables ventajas con respecto al tratamiento endodóntico radical. La mayoría de los estudios clínicos sobre protecciones pulpares directas, y más específicamente sobre la posibilidad de que este tipo de tratamientos desencadene respuestas pulpares positivas, con formación de puentes dentinarios reparadores y protectores, posee un nivel de evidencia científica relativamente bajo, y utilizan metodologías heterogéneas y poco relevantes.

*Tratamientos aplicados y detalles observados:* En la realización de los casos clínicos a presentar, esencialmente situaciones de lesiones de caries profundas e episodios traumáticos, fueran tenidos en cuenta una serie de factores que incluyen, por ejemplo, la causa y el tamaño de la exposición, el grado de hemorragia, el tipo de diente, la edad del paciente, el material a usar (MTA e sistemas adhesivos), el tiempo transcurrido desde la exposición y la contaminación bacteriana. La evaluación de la capacidad de respuesta atendió a la influencia de las características anatómicas y fisiológicas de la pulpa dental, con especial consideración a las particularidades que presenta el tejido pulpar joven.

*Control de los tratamientos:* Los autores presentan las técnicas de tratamiento ilustradas *step-by-step* pelos diversos casos clínicos con periodos de seguimiento superiores a dos años, implicando obligatoriamente control de la vitalidad pulpar, sintomatología posterior, formación de puente de dentina y todas las alteraciones clínicas y radiográficas dignas de mención.

#### **5. ESTUDIO HISTOLÓGICO DEL TEJIDO DEL SACO DENTAL EN CONTACTO CON HIPOCLORITO DE SODIO AL 4,2%, CLORHEXIDINA AL 2% Y SUERO FISIOLÓGICO AL 0,9%**

**Lorente AI, Sáez S, García F, Guinot F, Bellet LJ**  
*Universitat Internacional de Catalunya. Barcelona*

*Objetivo:* Evaluar los cambios histológicos del tejido del saco dental en contacto con diferentes irrigantes utilizados en endodoncia (hipoclorito de sodio 4,2%, clorhexidina al 2% y suero fisiológico al 0,9%).

*Material y métodos:* La muestra estaba comprendida por 15 molares de pacientes de edades comprendidas entre 12 y 18 años, visitados en la Clínica Universitaria de Odontología (CUO) de la Universitat Internacional de Catalunya. Se extrajeron 15 gérmenes (5 para cada grupo) de terceros molares mandibulares. Grupo 1: hipoclorito de sodio al 4,2%; grupo 2: clorhexidina al 2%; y grupo 3: suero fisiológico al 0,9%. Una vez realizada la germenectomía, se retiraba el saco dental y se realizaban 4 cortes, sometiéndolos al irrigante (5 ml) seleccionado. El primer corte se ponía en contacto durante 2 minutos con el irrigante seleccionado, el segundo corte 5 minutos, el tercer 10 minutos y el cuarto corte se fijaba directamente (corte control). Una vez las muestras estaban fijadas, se enviaban al servicio de anatomía patológica de Capio Hospital General de Catalunya para visualizarlas histológicamente mediante microscopio óptico.

*Resultados:* En los grupos de suero fisiológico y de clorhexidina no se obtuvieron diferencias estadísticamente significativas entre ninguno de los cortes realizados en el tejido del saco dental ( $p > 0,05$ ). En cambio, en el grupo del hipoclorito de sodio al 4,2% se visualizaron zonas necrosadas a partir del segundo corte (2 min) en comparación con el corte control ( $p < 0,05$ ).

*Conclusiones:* El hipoclorito de sodio al 4,2% no es un irrigante de elección para la realización de pulpectomías en dientes temporales.

#### **6. CONSIDERACIONES ESTÉTICAS Y PULPARES DE LAS FRACTURAS CORONARIAS COMPLICADAS**

**Álvarez Muro T, Xalabardé i Guardia A, Ruiz de Castañeda E, Algora López A, Gatón Hernández P**  
*Barcelona*

*Introducción:* Los traumatismos dentales en el sector anterior que cursan con fractura coronal, son lesiones de alta prevalencia en niños y adolescentes. Cuando estas fracturas coronarias presentan exposición pulpar, la primera actitud terapéutica es determinante, debido a la implicación de la pulpa y a la necesidad de un tratamiento restaurador adecuado. Una de las opciones de tratamiento para el manejo de las fracturas coronales, cuando el fragmento se ha recuperado, es la reposición del mismo. La adhesión del fragmento al diente remanente, es una técnica restauradora que proporciona una estética óptima y duradera, consiguiendo devolver al diente su anatomía original, así como el color y la translucidez adecuadas.

Una de las opciones de tratamiento pulpar en estos casos es la pulpotomía parcial, tratamiento que ha demostrado resultados satisfactorios como alternativa conservadora, aun cuando hayan pasado más de 48 horas desde el traumatismo.

*Caso clínico* (presentado en formato video): A propósito del caso clínico de un paciente de 10 años de edad, que ha sufrido una fractura coronal complicada del diente 21, analizamos las diferentes posibilidades para la reposición del fragmento y el tratamiento de la pulpa expuesta. En el caso en cuestión decidimos realizar una pulpotomía de Cvek y posterior reposición del fragmento fracturado mediante técnicas adhesivas y composites de estratificación.

## 7. PREVALENCIA DE TRAUMATISMOS DENTAL EN NIÑOS PREESCOLARES ENTRE 3-6 AÑOS DE EDAD

**Campagnoli A, Beltri P, Costa F, Sánchez G, Calvo A**  
*Universidad Europea de Madrid*

*Introducción:* En la población preescolar, el traumatismo constituye, después de la caries dental, la segunda razón que motiva las visitas de urgencia al consultorio odontológico. Datos estadísticos indican que uno de cada dos niños en edad preescolar presentan traumatismos en los dientes y en los escolares uno de cada seis, iniciándose las lesiones en los dientes primarios entre el año y medio y los dos años y medio de edad, tan pronto los niños comienzan a caminar, pues a menudo caen hacia delante.

*Objetivos:* El propósito de ese trabajo es analizar la prevalencia de traumatismos dental en niños preescolares comprendidos entre 3-6 años de edad.

*Metodología:* Junto a la Universidad Europea de Madrid, acompañando a los alumnos de graduación como parte de su currículo académico, se impartió la presentación de charlas orientativas a los alumnos del Colegio Joaquín Costa, de lo que es caries dental, como se producen, técnicas de higiene oral y como actuar en caso de traumatismo dental. A seguir se realizó una exploración oral a los niños que nos trajeron el consentimiento firmado por sus padres.

*Resultados y discusión:* El estudio permitió identificar 29 niños con lesiones en tejido duro, 7,74% de la muestra total (375 niños). La distribución de la prevalencia por sexo y edad coincide con los datos informados por otros autores del problema. Son los niños los que se involucran más en accidentes y los 3, 4 y 5 años las edades en las que se está más predispuesto a sucesos con lesión del tejido buco-dental.

## 8. APICIFORMACIÓN EN DIENTES INMADUROS JÓVENES

**Lemos B, Soares AD, Alves L, Costa AL, Palma P**  
*FMUC – Coimbra. Portugal*

*Introducción:* El tratamiento endodóntico de dientes necróticos con ápice abierto a través de la apicoformación es un verdadero desafío para el odontólogo. Consiste en inducir la formación de una barrera apical calcificada para evitar la sobreextensión del material de

obtención y obtener un buen sellado, de modo a limitar la infección bacteriana y llevar a la formación de tejido mineralizado apical. Varios materiales han sido propuestos, de los cuales el más utilizado ha sido el hidróxido de calcio. Como alternativa, surgió en los últimos años el MTA (Mineral tritóxido agregado) que permite hacer el tratamiento en una sola sesión.

*Objetivo:* Pretendemos, con este trabajo, hacer un análisis comparativa de estudios publicados, aunque escasos, respecto a las apicoformaciones con el MTA, buscando fornecer a los odontopediatras las "guidelines" para aplicar en su práctica clínica, mediante la presentación de casos clínicos hechos por los autores y documentados con vídeos.

*Materiales y métodos:* El apoyo científico se ha obtenido en el Pubmed, usando las palabras clave "MTA + Apexification + Paediatric Dentistry" y seleccionamos 20 artículos, de acuerdo al año de publicación (2005-2009), el contenido científico y el tipo de publicación.

*Conclusiones:* El MTA está indicado para las apicoformaciones, debido a sus características, de las cuales se destacan su baja toxicidad, la biocompatibilidad, la promoción de tejidos duros y propiedades antimicrobianas. Además, al promover la apicoformación en una sola sesión, el Odontopediatra anticipa la restauración final, mejorando el pronóstico del diente.

## 9. RESTAURACIÓN ESTÉTICA CON BLANQUEAMIENTO DESPUÉS DE UN TRAUMATISMO DE UN DIENTE TEMPORAL. CASO CLÍNICO

**Vale T, Sousa-Santos P, Moreira J**  
*Centro Porto. Portugal*

*Introducción:* La alteración cromática como consecuencia de un traumatismo dental suele ser frecuente. Las alteraciones de color pueden provenir de una necrosis dental, de una hiperemia pulpar o de obliteración de la cámara y de los canales pulpaes.

El tratamiento de dientes fracturados es fundamental para la rehabilitación funcional y psicológica del niño.

En una fractura complicada de la corona de un diente temporal, uno de los planes de tratamiento que se defiende es la pulpectomía y posterior restauración. En el caso de que se verifique alteración cromática dental puede preconizarse un blanqueamiento previo a la restauración con el fin de mejorar la estética y minimizar las repercusiones a nivel psicológico.

Cuanto más jóvenes son los niños más susceptibles son a accidentes traumáticos, siendo un desafío para el profesional, pues requiere un perfecto manejo del comportamiento del niño, como también un conocimiento técnico y científico.

*Objetivo:* Presentación de un caso clínico.

*Material y métodos:* Paciente de sexo masculino de 6 años de edad, saludable, con fractura complicada presentando alteración cromática de la corona del 51, ocurrida en noviembre de 2008.

Se realizó la pulpectomía, el blanqueamiento y la restauración estética con composite indicado para la dentición temporal.

Con una evolución de 4 meses sin cualquier sintomatología.

**Conclusión:** El tratamiento de la dentición temporal merece una especial atención para promover la salud oral infantil en su concepto pleno.

## 10. EROSIÓN DENTAL. ¿UNA PATOLOGÍA PREVALENTE EN ODONTOPEDIATRÍA?

**Muñoz M, Tobar C, Llidó B, Santa Eulalia E, de la Fuente D**

*Facultad de Odontología. Universidad Complutense de Madrid*

**Introducción/Justificación:** La erosión dental supone un problema sociosanitario de creciente impacto por su mayor incidencia en la población infantil y adolescente. Ciertos factores del estilo de vida actual son considerados muy importantes con respecto al desarrollo de erosión dental. El grado de erosión puede ser distinto en extensión y velocidad de progresión, lo que crea un verdadero reto restaurador

**Objetivos:** 1. Estudiar el concepto de erosión dental y sus mecanismos de producción. 2. Evaluar la creciente prevalencia y características clínicas de estas lesiones. 3. Analizar las alternativas terapéuticas de las erosiones dentales.

**Resultados y discusión:** La erosión dental es la pérdida de tejidos duros del diente debido a procesos químicos en los que no están implicadas las bacterias. Los ácidos responsables de la erosión no son productos de la flora intraoral sino que provienen de la dieta, reflujo gastroesofágico, ambiente, medicación y factores de estilo de vida. Tras un protocolo preventivo, se debe realizar la protección de las superficies dentales erosionadas según la edad del paciente y el tipo de lesión.

**Conclusiones:**

1. Los ácidos responsables de la erosión dental provienen de fuentes intrínsecas y/o extrínsecas.

2. El tratamiento se basa en medidas preventivas, restauradoras y ante todo una atención multidisciplinar en el niño o adolescente portador de esta patología.

Beca de Colaboración. Facultad de Odontología. UCM.

## 11. ¿POR QUÉ PUEDE UN NIÑO DESARROLLAR FOBIA AL DENTISTA?

**Llidó B, de la Fuente D, Muñoz M, Martínez E, Tobar C**

*Universidad Complutense de Madrid*

**Objetivos:** a) Conocer la prevalencia de la fobia al dentista en el paciente infantil; y b) estudiar las causas que provocan fobia al dentista en el paciente infantil.

**Material y métodos:** Se ha efectuado una revisión

bibliográfica usando MEDLINE/PUBMED desde el año 1998 a febrero de 2009 sobre artículos escritos en inglés. Las palabras claves utilizadas fueron: phobia AND dental OR dental anxiety.

**Resultados:** 1. No han sido hallados datos específicos acerca de la prevalencia de fobia al dentista en ningún grupo de edad y en ninguna población. Varios estudios han evaluado la prevalencia de ansiedad dental oscilando los resultados entre un 5 y un 20%. 2. Pacientes con ansiedad dental elevada y/o aquellos que rehúyen el tratamiento dental (con frecuencia cancelan o no acuden a las citas) presentan alto riesgo de desarrollar fobia al dentista. Diversos estudios han demostrado asociación entre tratamientos dentales dolorosos recibidos en el pasado y el desarrollo de problemas de manejo de conducta, ansiedad dental y fobia al dentista. Otros factores que influirían serían la edad, la ansiedad general del niño, el miedo de los padres y las características socioeconómicas. La llamada fobia a "sangre-lesión-inyección" (*blood-injury-injection phobia* o BIIP) es única si la comparamos con otras fobias debido a la característica respuesta vasovagal y además parece tener un fuerte componente genético. Estudios indican que esta fobia tan frecuente en la infancia está estrechamente relacionada con la fobia al dentista. El padecer ciertas patologías dentales, como Hipomineralización incisivo molar, puede suponer un factor de riesgo para el desarrollo de fobia al dentista.

**Conclusiones:** Son necesarios más estudios que investiguen acerca de la fobia al dentista en el paciente infantil, tanto de su prevalencia como de su etiopatogenia.

El objetivo sería poder identificar a los pacientes de riesgo para desarrollar fobia dental y así poder prevenirla.

Financiación: Beca de Colaboración UCM.

## 12. LA ENSEÑANZA DE ODONTOPEDIATRÍA DE CARA AL ESPACIO EUROPEO DE EDUCACIÓN SUPERIOR (EEES)

**Tobar C, Muñoz M, de la Fuente D, Santa Eulalia E, Llidó B**

*Universidad Complutense de Madrid*

**Introducción:** El EEES es un ámbito de organización educativo iniciado con la Declaración de Bolonia que quiere armonizar los distintos sistemas educativos de la Unión Europea, proporcionar una forma eficaz de intercambio entre todos los estudiantes, así como un cambio profundo en el planteamiento de la enseñanza en las universidades europeas. Para poder asumir estas competencias surge la enseñanza virtual, una herramienta fundamental para adecuarnos a este sistema. Esta enseñanza se define como un espacio formativo ofertado por una institución universitaria que se desarrolla a través de redes digitales y entre sus funcionalidades destacan: planificación del aprendizaje, comunicación (foros y chats), gestión de recursos y evaluación.

**Objetivos:** a) Establecer competencias y contenidos adaptados al aprendizaje basado en problemas; y b)



crear un campus virtual de la materia de Odontopediátría.

*Material y método:* Para la realización de este proyecto se ha recurrido a las I, II y III Jornadas de Campus Virtual de la UCM e información de páginas Web referentes al Aprendizaje Basado en Problemas y creación de la Universidad virtual. Las palabras clave utilizadas, han sido: campus virtual, aprendizaje basado en problemas, EEES y Universidad virtual. Como material hemos contado con sistemas informáticos adecuados e Internet y programas como Microsoft Office Publisher y WebCT.

*Discusión y conclusiones:* Las ventajas principales de este sistema son la motivación del alumno, una mayor comunicación entre los alumnos y profesor-alumno, lo cual es imprescindible, teniendo en cuenta la necesidad que se plantea en un futuro inmediato de adaptarse a las nuevas metodologías de aprendizaje y al EEES. Por tanto, es esencial adecuar nuestro plan docente a la utilización del Campus Virtual en la materia de Odontopediátría, lo que supone una oportunidad y una obligación a la reflexión. Una vez realizada la experiencia pedagógica, es importante analizar y reflexionar sobre la misma, mejorándola en lo posible. Todo ello contribuye a la mejora de la calidad docente universitaria y constituye la esencia de las buenas prácticas docentes en la utilización del Campus Virtual.

Financiación: Beca de colaboración con el Departamento de Estomatología IV de la Universidad Complutense de Madrid.

### 13. CÉLULAS MADRE: ¿EL FUTURO DE LA ODONTOLOGÍA?

**Gómez B, Planells P, Ardanuy A, Díaz C, Blanco L**  
*Facultad Odontología. Universidad Complutense de Madrid*

*Introducción:* Las células madre se definen como aquellas células indiferenciadas capaces de autorrenovarse y diferenciarse en diferentes estirpes celulares durante periodos largos de tiempo. Van a ser las encargadas del recambio celular fisiológico así como de reparar los tejidos que hayan sufrido algún tipo de lesión. Podemos diferenciar las células madre en embriológicas y las adult stem cells. Estas últimas son capaces de generar estirpes celulares de los tejidos en donde se localizan. Así se pueden aislar en cerebro, médula ósea, sangre periférica, vasos sanguíneos, músculos, piel, hígado y más recientemente en el tejido pulpar. Los últimos estudios se centran en la investigación de células madre extraídas de dientes temporales exfoliados, que presentan una gran capacidad proliferativa y son capaces de diferenciarse en células nerviosas, adipocitos y odontoblastos, así como una capacidad ostointductura. En comparación con las células pulpares adultas, presentan una tasa mayor de proliferación.

*Objetivos:* a) Aislar células madre del tejido pulpar de dientes temporales; y b) cultivar dichas células, tratando de llegar a la diferenciación de diferentes estirpes celulares.

*Material y métodos:* El estudio de laboratorio ha sido realizado por el laboratorio de Histologías de la UCM, analizando las pulpas de molares temporales extraído sin signos de patología pulpar. Se han empleado los marcadores para la diferenciación de las células madre de tipo CD 29, CD 44, CD 90 y CD 105.

*Resultados:* De los dientes temporales extraídos se han aislado células madre mesenquimales.

*Conclusiones:*

1. El tejido pulpar del diente temporal es una fuente de células madre de fácil acceso.

2. Las células madre aisladas de pulpa son de tipo mesenquimal con similitudes a las encontradas en el cordón umbilical.

3. Los odontopediatras debemos de ser conscientes de este hecho y prestar especial cuidado a la hora de extraer un diente temporal para que el daño que sufra sea el mínimo, pudiéndose extraer así células madre pulpares.

Financiación: Beca de Colaboración UCM

### 14. EVALUACIÓN DE LA FILTRACIÓN MARGINAL DE DOS ADHESIVOS TRAS LA APLICACIÓN DE UNA RESINA ADHESIVA ADICIONAL

**Germán Cecilia C, Cortés Lillo O, Alcaina Lorente A, García Ballesta C, Pérez Lajarín L**

*U.D. Odontopediátría. Facultad Odontología. Universidad de Murcia*

*Introducción:* Actualmente existen nuevos sistemas adhesivos que reducen el número de pasos del protocolo clínico clásico. Sin embargo, para conseguir mejorar la adhesión y disminuir la microfiltración, en ocasiones, se utiliza una capa adicional de resina adhesiva.

*Objetivo del trabajo:* Ha sido observar si la microfiltración marginal de dos adhesivos con distinto solvente (agua, acetona) disminuye con la colocación de una resina adhesiva adicional.

*Material y método:* Para ello se utilizaron 28 premolares humanos extraídos por motivos de ortodoncia. Se les realizaron cavidades clase II en mesial y distal, haciendo un total de 56 cavidades divididas en 4 grupos. Los materiales se aplicaron siguiendo las instrucciones del fabricante. Tras realizar el grabado ácido de la cavidad se colocó el adhesivo, (en la mitad Prime & Bond NT<sup>®</sup>, y en la otra mitad Adper Scotchbond<sup>®</sup>) seguidamente, en la mitad de cada grupo se aplicó la resina adhesiva (Heliobond 3<sup>®</sup>) y en todos se obturó con composite (Spectrum<sup>®</sup>). Posteriormente, se almacenaron las muestras en agua destilada 24 horas a temperatura ambiente, para a continuación sellar los ápices aplicando dos capas de barniz en el diente, tras lo que se introdujeron en azul de metileno al 0.5% durante 24 horas. Seguidamente, se seccionaron longitudinalmente los especímenes y se evaluó el grado de microfiltración gingival y oclusal mediante una lente. Datos estadísticos: para el análisis estadístico de los resultados se aplicó el test "t de Student", con un nivel de significación  $p < 0,05$ .

*Resultados parciales:* Se observó que la microfiltración era menor en los grupos en los que se utilizó la resina adhesiva.

*Conclusión:* Con una capa intermedia de resina se mejora la adhesión aunque aumenta el número de pasos del procedimiento.

Financiación: Línea de investigación E080-05. Univ. Murcia.

## 15. EFECTO EN LA INGESTA DE CHICLES EDULCORADOS CON DISTINTAS CONCENTRACIONES DE XILITOL SOBRE FLUJO, pH Y CONCENTRACIÓN DE SM SALIVARES EN NIÑOS DE EDADES COMPRENDIDAS ENTRE 6 Y 12 AÑOS

**Ribelles M, Ballet L, Giner ML**  
*UIC. Barcelona*

*Objetivo:* Comparar el flujo, pH y la concentración de *Streptococcus mutans* salivares de niños de 6 a 12 años de edad que mastican chicles edulcorados con xilitol a distintas concentraciones y sin xilitol.

*Materiales y métodos:* Estudio clínico de tipo longitudinal *in vivo*, de 28 días de duración en el CP Nuestra Señora de la Consolación de Vila-real (Castellón, España) en el que se compararon flujo, pH y concentración de *Streptococcus mutans* salivares, de niños de 6 a 12 años de edad, que masticaron 3 chicles edulcorados con distintas concentraciones de xilitol (5, 30 y 67%) y chicles que no contenían xilitol como edulcorante en su composición química. Se compararon los registros analizados en condiciones basales, con los registrados a los 14 y 28 días tras el inicio del tratamiento.

*Resultados:* Una vez recogidos los datos se procedió al análisis de los mismos mediante técnica estadística Split-plot. Al analizar las variables flujo y *Streptococcus mutans* se observaron diferencias estadísticamente significativas de la misma al relacionarlas con los diferentes tratamientos y tiempos respectivamente ( $p$ -valor  $< 0,05$ ). Observamos diferencias estadísticamente significativas ( $p$ -valor  $< 0,05$ ) en el análisis de la variable pH y factor tratamiento a diferencia del factor tiempo donde no existen diferencias estadísticamente significativas ( $p$ -valor  $> 0,05$ ).

*Conclusiones:* La masticación de chicles edulcorados con xilitol produce mayores aumentos de flujo que aquellos que no presentan xilitol en su composición química, produciéndose la mayor estimulación de flujo durante los primeros 14 días de tratamiento. La recuperación del pH es independiente a la masticación chicles edulcorados con o sin xilitol. La mayor reducción de los niveles de *Streptococcus mutans* se produce tras la masticación de chicles edulcorados con xilitol; sin embargo la dosis de xilitol incorporada, no influye de manera proporcional en la disminución de los *Streptococcus mutans*, y produciéndose las mayores reducciones durante los primeros 14 días de tratamiento.

## 16. OPINIÓN DE LOS PROFESIONALES SEVILLANOS DEL PLAN DE ATENCIÓN DENTAL INFANTIL DE ANDALUCÍA

**Ribas D, Gil J, Castaño A, Barra MJ, Mendoza A**  
*Facultad de Odontología. Universidad de Sevilla*

*Introducción:* El Plan de Atención Dental Infantil de Andalucía (PADA), ha supuesto un cambio en la forma de tratar a los pacientes al corresponderse con un sistema mixto (público-privado) de capitación (pago por paciente), frente a los modelos tradicionales de atención tanto públicos como privados de forma exclusiva. Del mismo modo ha generado por sus fases de implantación y desarrollo reacciones de diversa índole entre los profesionales que han debido adaptarse a los cambios de forma rápida.

*Objetivos:* Se ha pretendido en el presente trabajo realizar un análisis de las opiniones de los profesionales implicados en el programa PADA. Los objetivos del trabajo son conocer la percepción de los profesionales acerca del programa PADA, determinar el grado de información recibida y percibida por los odontólogos y estomatólogos participantes en el programa PADA y estipular el grado de calidad de la gestión administrativa del PADA.

*Materiales y métodos:* Para el desarrollo de este trabajo se ha adoptado un diseño de investigación en el que se combinan metodologías cuantitativas y cualitativas. En una estrategia de integración metodológica, recurriendo a métodos de encuesta y a entrevistas grupales (focus groups.)

*Resultados:* El cuestionario fue respondido finalmente por un total de 132 profesionales captados en cursos de formación de obligado cumplimiento para los dentistas adscritos al PADA. Se realizaron dos grupos focales de 8 profesionales cada uno en el que se trataron de forma libre y ordenada los temas de los que quiso profundizar con las variables en las encuestas. Las opiniones en general fueron medio-bajas con respecto al programa, datos que fueron corroborados por los grupos de discusión.

*Conclusiones:* La principal conclusión es que los dentistas sevillanos perciben el programa de atención dental (PADA) como un programa necesario, útil, mal retribuido, con limitaciones asistenciales y caracterizado por sus marcadas carencias informativas y evaluativas. Se hizo patente además la carencia en formación en odontopediatría de la mayor parte de los dentistas.

## 17. EVALUACIÓN DEL FLUJO SALIVAL, pH Y RECuento DE *STREPTOCOCCUS MUTANS* Y *LACTOBACILLUS* EN SALIVA

**Ortiz E, Mayné R, Guinot F, Bellet LJ**  
*Universitat Internacional de Catalunya. Barcelona*

*Introducción:* Los alimentos probióticos producen un efecto beneficioso más allá del puramente nutricional, siendo eficaces en la prevención y tratamiento de algunas enfermedades pediátricas (diarreas, infecciones respiratorias, alergias, etc.).

A nivel odontopediátrico, también pueden desarrollar un papel importante, como por ejemplo la disminución en el recuento salival de *S. mutans* y *Lactobacillus*.

**Objetivo:** El objetivo de este estudio fue evaluar la influencia de una bebida láctea probiótica con alto contenido en *Lactobacillus Casei* sobre el recuento salival de *S. Mutans* y *Lactobacillus*, en una muestra infantil.

**Material y métodos:** Se compararon los valores basales de flujo salival, pH y recuento de *S. Mutans* y *Lactobacillus* en saliva con los valores obtenidos tras tres semanas de ingesta de leche fermentada con *L. Casei*, en una muestra de 79 escolares de edades comprendidas entre los 5 y 11 años de edad. Los padres cumplimentaron un cuestionario sobre la alimentación de sus hijos, hábitos de higiene oral y toma de medicamentos. Datos estadísticos: el conjunto de datos obtenidos tras la medición de los parámetros salivales antes y después de la intervención fueron analizados utilizando el test estadístico ANOVA, a través del sistema STRATGRAFHICS® 5.0 plus.

**Resultados:** Los resultados mostraron una reducción del recuento de *S. mutans* y *Lactobacillus* tras el periodo de ingesta de leche fermentada con *L. Casei*.

**Conclusiones:** La leche probiótica con *L. Casei* parece ejercer un efecto beneficioso sobre la salud dental de los niños en edad escolar.

## 18. MÉTODOS DE DIAGNÓSTICO DE CARIES EN ESTUDIOS EPIDEMIOLÓGICOS

**Prario E, Zaragoza A, Badía T, Martínez MJ, Ros M**  
Facultad de Medicina y Odontología. Universitat de Valencia

**Objetivos:** Analizar los métodos de diagnóstico y clasificación de caries que se han utilizado en los estudios epidemiológicos realizados en España en los últimos años.

**Material y método:** Se ha realizado una revisión sistemática de la literatura a través de índices de revistas, tesis doctorales y bases de datos electrónicas (MEDLINE).

**Resultados:** Tras un análisis descriptivo de los datos se han identificado seis métodos de diagnóstico y clasificación de caries, la mayoría de ellos publicados por la OMS.

**Conclusiones:** Actualmente, el método más utilizado es el definido por la OMS en el año 1997, pues presenta la ventaja de limitar al máximo la aparición de falsos positivos. Sin embargo, puede infravalorar la situación de caries de la población, por lo que algunos autores han propuesto ciertas modificaciones para aumentar su sensibilidad y conseguir así resultados que se asemejen más a la realidad. De cualquier modo mientras estas modificaciones no se hayan consensado a nivel internacional, y como el método de diagnóstico de elección en un estudio epidemiológico debe ser aquel que permita la comparación con la mayoría de resultados disponibles en la actualidad, el método publicado por la OMS en 1997 parece ser el más adecuado.

## 19. EVOLUCIÓN DE LA FLORA BACTERIANA ORAL EN ODONTOPEDIATRÍA DURANTE LOS ÚLTIMOS 10 AÑOS: REVISIÓN BIBLIOGRÁFICA

**Calvo A, Diéguez M, Campagnoli A, Albergo G**  
Universidad Europea de Madrid

**Objetivos:** Averiguar si en los últimos 10 años han existido cambios en la microbiota oral de la población infantil.

**Material y métodos:** Revisión bibliográfica de las publicaciones científicas aparecidas en los últimos 10 años, referidas al tema que nos ocupa. Para ello se ha consultado los recursos de la Biblioteca y Hemeroteca (Medline, Pubmed, Cochran Library, C17...) de la Facultad de Odontología de la Universidad Europea de Madrid y Universidad Complutense de Madrid.

**Resultados:** La variedad de los distintos tipos de microorganismos que conviven en la cavidad oral del niño, está íntimamente relacionada con el desarrollo del mismo. Algunos de ellos, estrechamente relacionados con el factor caries; otros se relacionan con los factores: alimentación, hábitos de higiene y niveles socioeconómicos.

**Discusión y conclusiones:** Los microorganismos de la cavidad oral colonizan a edades más tempranas, La cepa que primero coloniza sigue siendo el *Streptococcus Mutans*.

## 20. FACTORES DE RIESGO EN LA CARIES PRECOZ DE LA INFANCIA. ENCUESTA SOCIO-EPIDEMIOLÓGICA

**Ahumada D, Henríquez M, Cahuana A**  
Universidad de Barcelona

**Introducción:** La caries precoz de la infancia (CPI) es la presencia de una o más pérdidas de sustancia calcificada en cualquier diente primario de un niño menor de 6 años. Cualquier signo de caries en una superficie lisa de un diente de un niño de 3 años es indicativo de una caries precoz de la infancia severa. La observación del incremento de casos en nuestro ámbito nos ha llevado a realizar una encuesta socio-epidemiológica sobre los factores sociales y dietéticos relacionados con esta entidad.

**Material y método:** En el periodo 2008-2009 se realizaron 100 encuestas a los padres de pacientes menores de 6 años que acudieron al Hospital San Joan de Déu, por CPI. Los factores estudiados fueron: procedencia; nivel socio-económico; prevención previa; hábitos dietéticos e índice cao.

**Resultados:** Edad media 3,4 años. El 62,8% inmigrantes. Un 57,7% acudió por primera vez porque los padres notaron algún tipo de afección dental, un 13,4% de las afecciones fue detectada por el pediatra y el 8,2% por el odontólogo. En el 21%, el motivo de visita fue dolor. Un 59,7% no aplicaba medidas preventivas previas. Entre hábitos dietéticos considerados erróneos,

destacó lactancia materna nocturna en el 67,01% y el biberón nocturno 54,6%. Otros hábitos fueron, zumos endulzados y golosinas. El 69% presentó más de un factor implicado. El índice cao fue 8,49.

*Conclusiones:* En esta encuesta destaca una alta afectación de la población inmigrante y con bajo nivel socioeconómico. Se determinó baja influencia del odontólogo en la prevención y detección precoz de la CPI. Los hábitos dietéticos erróneos más relevantes fueron la lactancia materna prolongada y el biberón nocturno. En un gran porcentaje estuvieron implicados varios factores. El índice de caries fue muy alto. Creemos que el pediatra y el odontopediatra tienen un papel trascendental en la indicación de pautas alimentarias, prevención y diagnóstico precoz de la caries.

## 21. EVALUACIÓN *IN VITRO* DE DOS SELLADORES DE FOSAS Y FISURAS, UTILIZANDO DIFERENTES TIPOS DE GRABADO Y TÉCNICAS DE APLICACIÓN

**Díaz E, Guinot F, Mayoral JR, Bellet LJ**

*Universitat Internacional de Catalunya. Barcelona*

*Objetivo:* Determinar la influencia de la preparación del diente y del tipo de sellador en la capacidad de penetración y adhesión en la fisura dental. Así como, determinar si realizar la ameloplastia mejora la penetrabilidad del material, y reduce su microfiltración. Y por último determinar si el tipo de grabado mejora su adhesión.

*Materiales y métodos:* 96 premolares extraídos fueron divididos en 4 grupos según la técnica de colocación y el sistema de adhesión. Cada grupo se subdividió a su vez en dos: Grupo A Denstply® y Grupo B 3M®. Grupo 1 (A y B): técnica de grabado y lavado con ameloplastia. Grupo 2 (A y B): técnica de grabado y lavado sin ameloplastia. Grupo 3 (A y B): técnica autograbado con ameloplastia. Grupo 4 (A y B): técnica de autograbado sin ameloplastia. Se realizó previamente profilaxis con pasta abrasiva. Después de la colocación de los diferentes materiales selladores, los dientes se termociclaron en agua (1.200 ciclos entre 50 y 550 C) y se tiñeron en azul de metileno al 1% durante 24 h. Se utilizó Isomet 1000 Buehler para recortar los dientes en sentido bucolingual. Posteriormente se fotografió cada muestra con microscopio electrónico. Seis examinadores evaluaron la microfiltración y la capacidad de penetrabilidad de los materiales según el criterio de Blackwood, Overbo y Raadal. Datos estadísticos: se utilizó un test Anova de 4 factores con dos variables de análisis.

*Resultados parciales:* En cuanto a la microfiltración los grupos 1 y 2 mostraron valores más bajos con respecto a los grupos 3 y 4. Se encontró que los grupos 1 y 3 presentaron valores más altos de penetrabilidad.

*Conclusiones:* Realizar ameloplastia mejora la penetrabilidad del material. No encontramos diferencia entre los materiales utilizados con respecto a la microfiltración.

## 22. RETENCIÓN Y SELLADO MARGINAL DEL COMPÓMERO (DYRACT-EXTRA®) EN RESTAURACIONES CLASES I Y II DE MOLARES TEMPORALES. ESTUDIO COMPARATIVO PRELIMINAR

**González DC, Broch S, Guinot F, Bellet LJ**

*Universitat Internacional de Catalunya. Barcelona*

*Objetivos:* Evaluar si existen diferencias en el sellado marginal y retención del compómero (Dyract-eXtra®) en restauraciones clases I con respecto a restauraciones clase II de molares temporales.

*Material y métodos:* Durante 5 meses, se realizó un ensayo clínico de tipo comparativo, que constó de tres visitas, donde se valoró el comportamiento clínico del material de obturación Dyract eXtra® (compómero), basándose en el estudio del sellado marginal y retención de las restauraciones. La muestra consistió en 56 lesiones cariosas en los molares temporales (19 clases I y 37 clases II). Datos estadísticos: los resultados se obtuvieron de la exploración clínica, valorándose tanto la presencia de sellado marginal como la retención de la restauración. Los resultados se analizaron utilizando el test estadístico ANOVA a través del STRATGRAPHICS® Plus Versión 5.0, obteniéndose gráficos y diagramas. Se tomó como referencia estadísticamente significativa P valor  $\leq 0,05$ .

*Resultados parciales:* Se presentaron valores similares de retención y sellado marginal tanto para las Clase I como para las Clase II de las obturaciones de compómero (Dyract-eXtra®).

*Conclusiones:* No existen diferencias entre el sellado marginal y la retención en las obturaciones de compómero (Dyract- eXtra®) en Clase I y II de los molares temporales.

## 23. ARCO IRIS EN ODONTOPEDIATRÍA SU USO ADECUADO Y ACEPTACIÓN

**Huerta LM, Boj JR, Espaza E, Hahan C, Velasco M**

*Clínica Odontopediátrica. Barcelona*

*Introducción:* Así como el color es agradable a la vista y brinda sensación de alegría. En odontopediatría el uso de compómeros de colores en restauraciones de dientes posteriores temporales, se ha vuelto una forma divertida y motivante para que los niños acudan al odontopediatra y su cooperación y participación es de suma importancia, razón por la cual es muy motivante que el niño participe. Tal es el caso de los compómeros de colores ya que al usarlos podemos hacer que el niño se sienta más tomado en cuenta. Al elegir el color de las restauraciones los niños aceptan con más gusto el tratamiento y se hace más divertido y motivante el acudir al dentista y esto influye de cierta manera para el cuidado de su higiene oral. El odontopediatra busca obtener la confianza y agradecerles a los niños para que el momento de su tratamiento sea ameno y sobre todo que tenga un buen recuerdo y regrese con gusto. Al hacer del trata-



miento en el sillón dental un momento agradable, donde se sienta importante dando su opinión y escogiendo el color del material con que serán restaurados sus dientes. Esto crea gran ilusión en los niños y el semblante de alegría que observamos en su rostro cuando ven el color en su boca es una de las mejores gratificaciones para el odontopediatra.

*Objetivo:* Evaluar el grado de aceptación de los niños y sus acompañantes de las restauraciones de compómeros de color y uso adecuado en la consulta odontopediátrica.

*Materiales y métodos:* compómeros de colores usados de la misma forma que otros compómeros, encuesta y muestra del colorímetro del material elegido para el grado de aceptación en niños que acudían a la clínica odontopediátrica y sus acompañantes.

*Resultados:* son muy motivantes y cada vez más aceptados, nos ayudan al uso de materiales innovadores y a satisfacer a los pacientes.

*Conclusiones:* Gran parte de los niños y sus acompañantes aceptan las restauraciones de colores de acuerdo a la investigación, por eso se recomienda su uso en obturaciones de dientes temporales posteriores y por que el niño estará más motivado para cuidar sus dientes tratados y en consecuencia cuidará su higiene oral.

#### 24. ESTUDIO CLÍNICO COMPARATIVO SOBRE DOS TESTS DE SALIVA: SALIVA-CHECK MUTANS GC® Y CRT BACTERIA IV

**Martín R, Mateos MV, Álvarez Muro T, Sanjurjo S, García Yarnoz C**

*Universidad Complutense de Madrid*

*Introducción:* Una de las pruebas más importantes para valorar el índice de caries en el paciente infantil, es el recuento de unidades formadoras de colonias de *Streptococcus mutans* y *Lactobacillus* en la saliva del niño.

*Objetivos:* Valorar el número de unidades formadoras de colonias de *Streptococcus mutans* y *Lactobacillus* en una población infantil, mediante la utilización, en cada paciente, de ambos test salivales. Comparación de ambos test entre sí.

*Material y método:* Muestra de 30 niños de entre 6-14 años, que acuden para tratamiento dental a la clínica universitaria de la Facultad de Odontología de la Universidad Complutense de Madrid (UCM). A cada paciente se le realizará un recuento de unidades formadoras de colonias mediante los test Saliva-Check Mutans GC® y CRT Bacteria Ivoclar-Vivadent®.

*Resultados y conclusiones:* Los resultados preliminares de este estudio parecen apuntar ventajas en cuanto a la sistemática de realización en el método propuesto por GC®. Mientras que el método Ivoclar-Vivadent® presenta la ventaja de poder realizar el recuento de *Streptococcus mutans* y *Lactobacillus* en un mismo procedimiento.

#### 25. REMOCIÓN PARCIAL DE TEJIDO CAREADO; ÉXITO DEL TRATAMIENTO CON UN SISTEMA ADHESIVO CONVENCIONAL VS. APLICACIÓN DE HIDRÓXIDO DE CALCIO

**Oliver S, Barbero V, Guinot F, Bellet LJ**

*Universitat Internacional de Catalunya. Barcelona*

*Introducción:* La remoción parcial de tejido careado (RPTC) es un tratamiento que se aplica en lesiones de caries profundas de dientes temporales asintomáticos en los que si se realiza la remoción total del tejido afectado existiría un alto riesgo de exposición pulpar.

*Objetivo:* Comparar tanto clínica como radiográficamente el éxito del sistema adhesivo convencional vs. al hidróxido de calcio, como material para proteger el complejo dentino-pulpar en molares primarios tratados con remoción parcial de caries.

*Material y métodos:* 20 molares primarios con caries profundas, pero sin sintomatología de pulpitis irreversible, recibieron RPTC. Los dientes fueron divididos en dos grupos de manera aleatoria de acuerdo con la aplicación del material de protección pulpar: a) línea de hidróxido de calcio; y b) sistema adhesivo convencional. Estos dientes fueron evaluados clínica y radiológicamente durante 3 meses. Datos estadísticos: los resultados fueron extraídos de la exploración clínica y radiológica a través de: a) la continuidad del margen de la restauración; b) presencia o ausencia de dolor espontáneo; c) ausencia de fístula; d) movilidad patológica; e) radiolucidez en la zona de furca o periápice; y f) y reabsorción interna o externa patológica. Todas estas características se analizaron utilizando el test estadístico ANOVA a través del sistema STRATGRAFHICS® 5.0 plus, obteniéndose gráficos y diagramas.

*Resultados:* Se han obtenido resultados equitativos tanto de éxito radiológico como clínico entre ambos materiales aplicados como tratamiento para la remoción parcial de caries.

*Conclusiones:* la protección del complejo dentino-pulpar con un sistema adhesivo convencional tiene resultados clínicos y radiológicos similares en comparación con la aplicación de hidróxido de calcio en dientes con RPTC.

#### 26. EFICACIA ANESTÉSICA DE LA MEZCLA EUTÉCTICA DE LIDOCAÍNA Y PRILOCAÍNA AL 4% (TOPICADENT) VERSUS BENZOCAÍNA GEL AL 20% (HURRICAINÉ®) EN ODONTOPEDIATRÍA

**Leyda A, Llena C**

*Clínica Privada. Valencia*

*Objetivos:* Evaluar la potencia de acción de la mezcla eutéctica de lidocaína y prilocaína (Topicadent) como anestésico tópico (AT) sobre la mucosa oral y compararlo con el gel de benzocaína al 20% (Hurricane®).

*Material y método:* Se realizó la técnica anestésica del bloqueo del nervio alveolar inferior y del bucal en 20 niños-as entre 5 y 12 años, empleando en 10 pacientes el Topicadent y en 10 el Hurricane® como AT. En cada

paciente se registraron las reacciones físicas, fisiológicas y la percepción subjetiva de dolor del paciente ante la punción. Datos estadísticos: se realizó un análisis descriptivo de la muestra y se compararon las variables con el tipo de anestésico empleado y el sexo del paciente mediante el test  $\chi^2$  y el test U de Mann-Whitney.

**Resultados:** Las reacciones físicas a la punción fueron semejantes y localizadas en el estado de confort para ambos AT, observándose mayor reacción en las niñas. Al comparar los AT con la percepción subjetiva de dolor los resultados fueron similares y en el rango de confort en ambos sexos. En la comparación de las reacciones fisiológicas con el sexo y el anestésico no se observaron modificaciones marcadamente diferentes.

**Conclusiones:** La mezcla eutéctica de lidocaína y prilocaína al 4% (Topicadent) mostró la misma eficacia que el gel de benzocaína al 20% (Hurricane®) en la reducción del dolor a la punción de la aguja en todas las mediciones realizadas. A la punción las niñas expresaron más el dolor que los niños.

## 27. INFLUENCIA DE LOS MEDIOS AUDIOVISUALES EN LA CONDUCTA DE LOS PACIENTES ODONTOPEDIÁTRICOS

**Xalabardé A, Ruiz de Castañeda E, Álvarez T, Gatón P**

*Sociedad Catalana de Odontostomatología. Barcelona*

Los medios audiovisuales ocupan un lugar determinante en la sociedad actual. Los niños, hoy día, conviven de una forma u otra, desde sus primeros años, con la tecnología. Los videojuegos y los ordenadores especialmente diseñados para niños, tanto educativos como lúdicos, las cámaras digitales, los reproductores de MP3 y MP4, etc. son medios que se han incorporado a la educación de la población y que, en gran medida, los niños reconocen como parte de su hacer diario.

Bajo el consentimiento escrito y firmado de los padres o tutores, es frecuente, y en algunos casos obligatorio, el registro fotográfico o en soporte de video de la situación inicial, pre-tratamiento del paciente. Como consecuencia de esta práctica protocolizada de toma de registros, con fines eminentemente clínicos, nos hemos planteado cómo afecta esto a la conducta de los pacientes en el gabinete dental y durante el tratamiento odontológico. Hemos observado una modificación positiva de la actitud frente al tratamiento dental de una amplia mayoría de los pacientes. Presentaremos varias situaciones en las que esto se pone de manifiesto.

## 28. LOS BIFOSFONATOS Y SUS IMPLICACIONES EN ODONTOPEDIATRÍA

**De la Fuente D, Llidó B, Tobar C, Martínez E, Muñoz M**

*Facultad de Odontología. Universidad Complutense de Madrid*

**Introducción:** Existen enfermedades que conllevan patología general orgánica junto con patología dentaria

y maxilar. Esta relación hace que nos preocupen especialmente las terapias que realizamos a nivel oral y sus implicaciones a nivel general que podrían derivarse también de la medicación general empleada en estos pacientes.

**Objetivos:** a) Estudiar los efectos de los bifosfonatos y sus principales indicaciones como terapia de enfermedades sistémicas; b) valorar las representaciones de dichas enfermedades sistémicas a nivel oral en el paciente infantil; y c) describir las implicaciones a nivel oral de la terapia mediante bifosfonatos y las posibles consecuencias de nuestras acciones en la misma.

**Discusión:** Los bifosfonatos se utilizan en el tratamiento de diversas patologías óseas. Una de ellas es la Osteogénesis Imperfecta, cuya principal manifestación a nivel oral es la Dentinogénesis Imperfecta. De los bifosfonatos actualmente disponibles para la OI, alendronato ha demostrado ser el más efectivo. Sin embargo, su uso sistémico en el tratamiento de la OI puede inducir la aparición de osteorradionecrosis maxilomandibular en pacientes que se han sometido a tratamientos quirúrgicos orales.

**Conclusiones:**

1. Los efectos de los bifosfonatos a nivel óseo los convierten en una terapia efectiva en el tratamiento de diversas patologías.

2. Algunos bifosfonatos como el alendronato parecen tener efectos positivos a nivel general, si bien conviene tener precauciones con sus efectos secundarios tras tratamientos quirúrgicos orales en el paciente infantil.

## 29. PARESTESIA CON EL USO DE ANESTÉSICOS LOCALES. A PROPÓSITO DE DOS CASOS

**Alcaina A, Cortés O, Germán C, Castejón I, García C**  
*Hospital Morales Meseguer. Universidad de Murcia*

**Introducción:** Los anestésicos locales representan los fármacos más seguros y efectivos para el control del dolor en Odontología. Entre los más utilizados están los del grupo amida como es la mepivacaína y la articaína. Hay estudios que confirman la aparición de parestesia tras el uso de articaína, aunque todavía no están basados en la evidencia científica.

**Casos clínicos:**

**Caso clínico 1:** adolescente de 17 años que se le realiza un tratamiento de endodoncia en la pieza 36 y se anestesia con técnica troncular con articaína. Se presenta parestesia en piel, mejilla y lengua.

**Caso clínico 2:** adolescente de 16 años que se le realiza un tratamiento conservador consistente en una obturación en la pieza 47 y se anestesia con técnica troncular con dos carpules de mepivacaína al 3% sin vasoconstrictor. Se presenta parestesia en zona de lengua.

En ambos casos el proceso de parestesia remitió a los pocos meses con un tratamiento de vitamina B.

**Discusión y conclusión:** La parestesia no depende únicamente del tipo de anestésico utilizado. Es importante tener en cuenta otros factores como la concentra-

ción de anestésico o la técnica utilizada. No obstante, se precisarían más estudios con mayor tamaño de muestra para poder valorar esta complicación.

### 30. BIFOSFONATOS EN ODONTOPEDIATRÍA

**Velasco M, Hahn C, Huerta M, Cahuana A, Boj JR**  
*Universidad de Barcelona*

*Introducción:* Estudios recientes han descrito la osteonecrosis (ON) de maxilares como una complicación de la terapia con bifosfonatos en adultos sometidos a exodoncias. Enfermedades pediátricas como la leucemia mielomonocítica juvenil, la displasia fibrosa polioestótica o la osteogénesis imperfecta pueden incluir el uso de bifosfonatos en su tratamiento.

*Objetivos:* Determinar si existen efectos colaterales de la terapia con bifosfonatos que afecten a la cavidad bucal en pacientes pediátricos, y las precauciones a tomar. Se evaluará la presencia de alteraciones de la erupción y la ON tras exodoncias o tratamientos bucales invasivos.

*Material y métodos:* Revisión bibliográfica de los últimos 10 años en libros de texto y en revistas, tanto las disponibles en la Biblioteca de la Universitat de Barcelona, como las electrónicas mediante diferentes buscadores científicos.

*Resultados:* No se han encontrado casos de ON en niños y adolescentes que usan bifosfonatos. Se ha observado un retraso eruptivo en pacientes con osteogénesis imperfecta tratados con bifosfonatos.

*Conclusiones:* Pese a ser un tema muy actual y controvertido en adultos, debemos resaltar que existe todavía muy poca literatura sobre el tema basada en niños y adolescentes. Se necesitan más estudios prospectivos para poder disponer de unos resultados más fiables a largo plazo y poder diseñar así un protocolo seguro y adecuado a estos pacientes.

### 31. HÁBITOS BUCALES NOCIVOS: MANEJO EN ODONTOPEDIATRÍA

**López V, Ruiz M, Bulbena A, Cerdán F**  
*Hospital San Rafael. Madrid*

*Introducción:* Existen numerosos hábitos bucales como el uso de chupetes, succión del pulgar, deglución infantil, etc. que, mantenidos en el tiempo, pueden producir deformidades en el aparato estomatognático y gran número de maloclusiones.

En consecuencia, tienen efectos negativos como trastornos en el lenguaje y en el desarrollo físico y emocional del niño.

*Objetivos:* El propósito de este trabajo es describir los hábitos perniciosos más frecuentes en la población infantil, así como su manejo por parte del odontopediatra y la necesidad de colaboración por parte de los padres.

*Material y métodos:* Búsqueda bibliográfica en PubMed y Medline y resolución de varios casos clínicos en

el Departamento de Odontopediatría del Hospital San Rafael de Madrid.

*Conclusión:* La intervención precoz del odontopediatra es fundamental para diagnosticar estas alteraciones y evitar su agravamiento o aparición en dentición permanente. El papel colaborador de los padres es indispensable para que los resultados sean satisfactorios.

### 32. CORRELACIÓN ENTRE LA EDAD DENTARIA Y LA EDAD CRONOLÓGICA EN NIÑOS CHILENOS

**Pérez A, Barboza P, Aguirre M, Bravo L, Fierro-Monti C**

*Universidad de Concepción. Concepción, Chile*

*Objetivos:* Estimar la correlación entre edad dentaria y edad cronológica de una población infantil de 2 a 14 años en Chile.

*Metodología:* Corresponde a un estudio de correlación. Muestra: 377 niños entre 2 y 14 años atendidos en la clínica de Odontopediatría de la Facultad de Odontología de la Universidad de Concepción Chile. La determinación de la edad dentaria se realizó mediante el Método Demirjian. Datos estadísticos: Se aplicó el método de Bland-Altman para cálculo de coeficiente de correlación intraclase global.

*Resultados:* La edad dentaria observada para las distintas edades cronológicas osciló entre 3,0 y 14,4 años. La edad cronológica osciló entre 2,8 y 14,8 años. El coeficiente de correlación intraclase global como medida de concordancia entre la edad dentaria y cronológica fue de 0,98 (IC 0,978%: 0,97-0,986) En el caso de los hombres el ICC de 0,98 (IC 95%: 0,976-0,987). En el caso de las mujeres, de 0,98 (IC 95%: 0,976-0,986).

*Conclusiones:* El rango de edad cronológica y edad dentaria son similares y el grado de concordancia entre la edad cronológica y dentaria es casi perfecto, asimismo los grados de concordancia entre las edades dentarias y cronológicas en ambos sexos es bueno.

Fuente de financiación: esta comunicación es parte del proyecto de investigación N° 207104005-10 de la Dirección de Investigación de la Universidad de Concepción, Chile.

### 33. RELACIÓN ENTRE MALOCLUSIÓN Y MIEMBROS INFERIORES

**Barra MJ, Serna M, Machuca MC, Mendoza A**  
*Departamento de Estomatología. Área de Odontopediatría. Universidad de Sevilla*

*Introducción:* La bibliografía odontológica hace numerosas referencias a la relación existente entre la posición del cuello y cabeza y la posición mandibular. La primera referencia data de 1926, cuando Schwartz expuso la relación entre maloclusión y postura del cuello. Sin embargo no son tan frecuentes los estudios que relacionan la posición del cuerpo y los miembros inferiores con las maloclusiones.

**Material y método:** Nos planteamos determinar, a través de una revisión bibliográfica, las alteraciones oclusales que se relacionan con posturas patológicas o alteraciones de los MMII. Para ello, las palabras claves para la búsqueda en Pubmed, revistas nacionales e internacionales fueron: oclusión, alteraciones podológicas, maloclusión y alteraciones miembros inferiores entre otras.

**Resultados:** Existe una relación entre las maloclusiones de C.III y una posición más posterior del cuerpo; y entre las maloclusiones de C.II y una posición más anterior del cuerpo. Tras conseguir una posición mandibular correcta la adaptación del cuerpo no se adquiere inmediatamente.

Variando el arco plantar, podría conseguirse un perfecto balance entre los maseteros y temporales puesto que esas variaciones pueden desencadenar mecanismos musculares que podrían repercutir en masas musculares lejanas.

**Conclusiones:** Dada la escasez de información sobre el tema y no localizar en la bibliografía revisada datos estadísticos no podemos afirmar que exista una evidencia científica que respalde teorías concluyentes. Es por ello que este tema es una de nuestras vías de investigación actualmente.

#### 34. QUISTES EN ODONTOPEDIATRÍA: REVISIÓN DEL TRATAMIENTO

**Velásquez H, González Y, Cahuama A**

*Universitat de Barcelona. Hospital Sant Joan de Déu. Barcelona*

**Introducción:** Los quistes maxilares en odontopediatría presentan una clínica variable y son frecuentemente asintomáticos, pudiendo ser diagnosticados a través de una radiografía de rutina. Por su variada naturaleza y tamaño, permite varias opciones de tratamiento.

**Objetivos:** Determinar el tipo quistes maxilares y de los tratamientos realizados en una población pediátrica.

**Material y métodos:** Estudio retrospectivo de casos de quistes maxilares atendidos en el Servicio de Odontopediatría del Hospital Sant Joan de Déu de Barcelona, en el periodo 1998-2009.

**Resultados:** El número de pacientes estudiados fue 11, con un rango de edad entre 8 y 17 años. Se observaron 12 quistes, un paciente presentó dos tipos de quistes en diferentes tiempos. Los tratamientos generalmente realizados fueron: exéresis, legrado y descompresión previa a exéresis.

La casuística observada fue de: queratoquiste: 3 casos, 2 de ellos tratados con exéresis simple y 1 con descompresión prolongada previa a la exéresis. Los tres casos entre los 2 y 4 años posteriores, presentaron algún grado de recidiva. Quiste dentígero: 3 casos, 1 de ellos se efectuó con descompresión prolongada previa exéresis, observándose una cicatrización ósea favorable. Quiste dentígero inflamatorio: 5 casos, todos ellos asociados a patología pulpar en dentición primaria, la mayoría por el segundo molar, el tratamiento consistió en la extracción de los dientes con afectación pulpar y

legrado de la zona afectada en un mismo tiempo. En todos los casos se observó una respuesta favorable con adecuada cicatrización ósea y erupción del diente permanente.

**Conclusiones:** En nuestra casuística, hemos observado varias técnicas de tratamiento, destacando la descompresión previa a la cirugía para reducir los quistes de mayor tamaño como una técnica determinante para conseguir un tratamiento conservador. Confirmamos que los queratoquistes tienen un alto índice de recidiva y también observamos el curso favorable en los quistes asociados a una causa inflamatoria.

#### 35. ESTUDIO DE LAS ALTERACIONES DE LA CARA A TRAVÉS DE UN MÉTODO FOTOGRÁFICO ORIGINAL DESPUÉS DE LA EXPANSIÓN RÁPIDA DEL MAXILAR

**Sousa-Santos P, Moreira J, Vale T**

*Porto. Portugal*

**Introducción:** La expansión rápida del maxilar (ERM) no se puede considerar un procedimiento simple, una vez que actúa en la cara media del individuo. Estas presentan intensa actividad de remodelación ósea (1). La fotografía proporciona una referencia visual importante para monitorizar las alteraciones del crecimiento y del desarrollo (2). Por ello es importante la estandarización de la fotografía médica que debe ser realizada siempre a la misma distancia y en la misma posición.

**Objetivo:** Evaluar las alteraciones de la cara a nivel del tercio medio e inferior, después de la expansión rápida del maxilar.

**Material y métodos:** La muestra está constituida por 63 niños entre los 7 años y 6 meses y los 16 años y 5 meses. De estos, 21 habían sido sometidos a la expansión (GE) y 42 niños constituyeron el grupo control (GC). Las fotografías fueron efectuadas en el tiempo T1 - Inicio del tratamiento; T2- Final de la ERM y T3 - final del tratamiento. Las distancias fotográficas utilizadas fueron la altura facial (distancia entre los puntos GL-Men), la anchura nasal (distancia entre los puntos más prominentes de las asas de la nariz), altura facial inferior (distancia entre el punto sub-nasal y mentoniano) y altura inter-labial (distancia entre el punto medio del borde superior y el punto medio del borde inferior).

**Resultados:** Las distancias GL-Men, Sn-Men e interlabial no presentan alteraciones estadísticas significativas en el T3 para ambos los grupos. En el GC la distancia inter-ocular no presentó alteraciones significativas pero en el GE en el T3 presentó un aumento de 0,6 milímetros. Para la distancia inter-asas de la nariz se verificó un aumento de 0,6 milímetros para el GC y 1,2 milímetros para el GE en el T3.

**Conclusiones:** Todas estas alteraciones no son clínicamente perceptibles. El método fotográfico apenas es eficiente en la evaluación de la alteración de los tejidos blandos a nivel inter-asas, pudiendo ser utilizado para confirmación de la abertura de la sutura palatina.



### 36. MANEJO MULTIDISCIPLINARIO DE PACIENTES CON LABIO Y PALADAR HENDIDO

Sánchez Tadeo G, Campagnoli A, Calvo A, Barros J, Pérez F

Universidad Europea de Madrid

*Objetivos:* Dar a conocer la necesidad de un equipo multidisciplinario para corregir los trastornos anatómicos y funcionales, y dejar las menores secuelas posibles en la vida adulta de estos pacientes.

*Material y método:* La presente investigación constituye una revisión bibliográfica de artículos científicos publicados sobre labio y paladar hendido, y se ha recurrido a la base de datos de la SECPRE y AFILAPA.

Así mismo se ha consultado la hemeroteca de la Facultad de Medicina de la UCM y Facultad de Odontología de la UCM.

*Resultados:* El labio y paladar hendido son malformaciones congénitas que afectan al tercio medio de la cara produciendo una discontinuidad del labio superior, nariz y paladar, pudiendo ser uni o bilateralmente.

La fisura labial con o sin paladar hendido es más frecuente en varones que en mujeres, la incidencia media varía notablemente según las distintas poblaciones estudiadas.

La mayoría de los casos presentan una etiología multifactorial que implica la interacción de varios factores como pueden ser: ambientales, nutricionales, hereditarios y genéticos.

Las repercusiones funcionales son muy importantes y numerosas, pues están afectadas funciones tan importantes como alimentarse, respirar, el lenguaje hablado, la audición, etc.

*Conclusiones:* Las deformidades congénitas de labio y paladar hendido siguen siendo una de las principales malformaciones craneofaciales de origen multifactorial. La corrección de la deformidad debe ser llevada a cabo de forma integral, por lo que se requiere de equipos multidisciplinarios para la atención de estos pacientes en los primeros años de vida.

### 37. ALTERACIONES ESTRUCTURALES NO HEREDITARIAS DEL ESMALTE: SU ALTA INCIDENCIA EN LA ACTUALIDAD

Mora C, Casanova C, Iglesias B, Cerdán F

Hospital San Rafael. Madrid

*Objetivos:* La presencia de lesiones dentarias con hipoplasia e hipomineralización puede observarse con frecuencia, no solo en dentición permanente sino también en dentición temporal. El objetivo de nuestro trabajo es ampliar el estudio de la etiología de estos defectos estructurales no hereditarios, en los distintos grupos de desarrollo dentario.

*Material y método:* Se entregó un cuestionario de salud específico a todos aquellos nuevos pacientes, que presentaban dichas lesiones, atendidos en el departamento de Odontopediatría del Hospital San Rafael desde septiembre de 2008 hasta la actualidad. El rango de

edad incluido en el estudio comprendía de los 3 a los 12 años. Datos estadísticos: en nuestro estudio hemos encontrado una asociación del 45% de presencia de estas lesiones a bronquiolitis, el 34,5% a ingesta de antibióticos en los cuatro primeros años de vida, y un porcentaje cercano al 20% asociado a asma, procesos febriles elevados y/u otitis. Por otro lado encontramos que el 55% de las madres tomaron en periodo de gestación suplementos de hierro, el 34,5% complejos vitamínicos, el 10% tomaron antibióticos y analgésico, y en un porcentaje del 7 al 14% tuvieron hipertensión arterial o diabetes gestacional.

*Resultados:* En la mayoría de los pacientes estudiados en dentición permanente, observamos la coincidencia de lesiones estructurales de esmalte con la presencia de procesos patológicos respiratorios como el asma, bronquiolitis o la neumonía durante los primeros años de vida, coincidente en las etapas de formación de los diferentes grupos dentarios. En menor cantidad vemos estas anomalías asociadas a la ingesta de fármacos, otitis, fiebres elevadas,... Las alteraciones en la dentición decidua se deben más a la toma fármacos de la madre durante el embarazo.

*Conclusión:* La ingesta de fármacos durante el embarazo y en edades tempranas, está altamente asociado a la aparición de hipoplasias e hipomineralizaciones en las diferentes denticiones.

### 38. ¿MIEDO AL DENTISTA? PROTOCOLO DE DESENSIBILIZACIÓN DEL ODONTOPEDIATRA EN EL HOSPITAL DE SAN RAFAEL. UNA OPORTUNIDAD AL CAMBIO

Zapata E, Serna C, Ruiz Duque C

Hospital San Rafael. Madrid

*Introducción:* El miedo es una de las emociones que el paciente pediátrico puede sentir con cierta frecuencia en la consulta dental. El odontopediatra es el profesional adecuado para lograr la superación del mismo mediante un buen manejo y la motivación del niño.

*Objetivos:* El objetivo de nuestro trabajo es crear un protocolo de manejo de aquellos niños con miedo y ansiedad que han sido referidos al Servicio de Odontopediatría del Hospital San Rafael, desde Septiembre del 2008 hasta la actualidad.

*Material y métodos:* para realizar nuestro trabajo entregamos a los padres un cuestionario orientado a descubrir la etiología del rechazo al dentista. Por otro lado, seguimos mediante grabaciones de video la evolución del comportamiento de cada niño, aplicando las técnicas de manejo de conducta. Por último, realizamos búsqueda bibliográfica sobre el tema en Pubmed y Medline.

*Resultados:* se observó que los pacientes que acuden a odontólogos no especializados en niños presentaban un mayor rechazo al tratamiento dental que aquellos que acudían directamente a un odontopediatra.

*Conclusión:* El protocolo realizado en el Hospital San Rafael puede ser de gran ayuda para el Odontopediatra que tenga que enfrentarse al tratamiento de niños en estas circunstancias.

### 39. AUTOLESIONES EN PACIENTES ODONTOPEDIÁTRICOS. A PROPÓSITO DE UN CASO Y REVISIÓN BIBLIOGRÁFICA

**Gómez Santos L, Sanmartí G, Gay-Escoda C**  
*Posgrado de Cirugía Bucal. Universidad de Barcelona.*

*Introducción:* Las úlceras bucales se manifiestan con una frecuencia de un 20% en la población general. En los niños la etiología más frecuente suele ser traumática.

*Caso clínico:* Se describe el caso clínico de una paciente de 9 años de edad, sin hábitos tóxicos, con alergia a la crema de avena y a los ácaros. Como antecedentes patológicos refería haber presentado varicela y mononucleosis infecciosa y había sido intervenida quirúrgicamente de adenoidectomía. La paciente acudió al Servicio de Cirugía Bucal de la Clínica Odontológica de la Universidad de Barcelona para valorar la aparición de lesiones mucosas de gran tamaño por toda la cavidad bucal, de presentación única en cada episodio durante los seis últimos meses. En el primer episodio –en mayo de 2008– presentó una úlcera en el lado derecho de la lengua con sintomatología dolorosa a la masticación, tratada con amoxicilina/ácido clavulánico 500/125, 1 sobre/8 h durante 7 días por prescripción de su pediatra, la lesión remitió y desapareció. En septiembre, apareció una lesión de mayor tamaño en la punta de la lengua que desapareció a los 8 días y acudió a nuestro Servicio con una nueva lesión en la mucosa del dorso labial del lado derecho, acudió con dolor agudo continuo y refirieron haber presentado febrícula. Se prescribió la aplicación local de acetónido de fluocinolona 0,025% en orabase 3 veces/día. A los 15 días la lesión inicial en el labio inferior había desaparecido, pero presentaba una nueva lesión en la punta de la lengua de 0,5 cm de diámetro, recomendando el mismo tratamiento durante 15 días. Se valoró la posibilidad de que las lesiones fueran autoinflingidas.

*Discusión:* En la literatura existe una amplia bibliografía relacionada con las autolesiones bucales asociadas a enfermedades hereditarias pero existen pocos artículos que lo asocien a trastornos somatomorfos. Estos se definen como aquellas alteraciones en las que existen evidencias de alteraciones orgánicas que no responden a mecanismos fisiológicos conocidos y que están presumiblemente relacionadas con un trastorno a nivel psicoafectivo. Es importante destacar el aumento de la incidencia de este tipo de lesiones asociadas a trastornos psicósomáticos con el fin de fomentar su conocimiento por parte del odontólogo.

### 40. INCONTINENCIA PIGMENTI: REVISIÓN DE 5 CASOS

**Cardozo NC, González Y, Cahuana A**  
*Universitat de Barcelona*

*Introducción:* La incontinencia Pigmenti (IP) es una dermatogénesis, que afecta piel, dientes, ojos, uñas y al sistema nervioso central. El patrón de herencia es dominante ligado al cromosoma X, letal para el varón, pero también refiere heterogeneidad genética.

*Objetivo:* Determinar las manifestaciones orales de la incontinencia Pigmenti en una población pediátrica.

*Material y método:* Revisión de casos clínicos de la base de datos de los últimos 20 años en el Servicio de Odontopediatría del Hospital Sant Joan de Déu de Barcelona. Se valoraron la edad de diagnóstico, las manifestaciones orales y el tratamiento odontológico realizado.

*Resultados:* Se describen 5 casos de IP, todas del sexo femenino en edades comprendidas desde 3 a 15 años. El diagnóstico de IP fue realizado en los primeros meses después del nacimiento. El 100 % de los casos presentaron agenesias, 4/5 en dentición temporal y 5/5 en dentición permanente. Un alto porcentaje de los casos presentaban alteraciones de forma y diastemas. 2/5 casos presentaron retrasos de erupción. El paladar ojival fue observado en 3 de 5 casos. Los tratamientos odontológicos variaron desde reconstrucciones estéticas hasta prótesis removibles para mejorar la estética y la función en un caso severo de agenesias.

*Conclusiones:* La IP es una enfermedad genética que presenta manifestación oral variada y precisa manejo odontológico desde temprana edad, sobre todo para mejorar la estética y controlar la erupción.

### 41. DISPLASIA ECTODÉRMICA. ALTERNATIVAS ACTUALES DE TRATAMIENTO Y SATISFACCIÓN POSTRATAMIENTO

**Fernández MR, Cahuana A, González Y**  
*Hospital San Joan de Déu. Universidad de Barcelona*

*Introducción:* La displasia ectodérmica (DE) pertenece a un grupo heterogéneo de síndromes caracterizado por anomalías en las estructuras derivadas del ectodermo embrionario. Entre sus manifestaciones orales podemos observar: Anomalías de forma y número de dientes, hipodesarrollo alveolar y xerostomía. Por su naturaleza, es necesaria la rehabilitación protésica en diversas etapas.

*Objetivo:* Evaluar grado de afectación a nivel dentoalveolar; tratamientos realizados y dificultades para llevar a cabo la rehabilitación. Valorar la satisfacción después de la rehabilitación protésica.

*Material y método:* Revisión casuística retrospectiva de los últimos 14 años en pacientes con DE atendidos en el Servicio de Odontopediatría del Hospital Sant Joan de Déu de Barcelona en la cual se valoraron: Alteraciones Orales (AO); Alteraciones Dermatológicas (AD); Rasgos Faciales (RF) Tratamiento Odontológico Realizado (TOR) y satisfacción a través de una encuesta.

*Resultados:* Se revisaron 9 casos de pacientes entre los 18 meses y 11 años: dos (2) tratados con prótesis removibles; dos (2) tratados con rehabilitación protésica más implantes; y cinco (5) se encuentran bajo control hasta que alcancen la edad adecuada para realizar el tratamiento protésico. Todos los pacientes rehabilitados se encuentran satisfechos del tratamiento odontológico efectuado hasta la fecha.

*Conclusiones:* La DE representa un reto de tratamiento odontológico. La constante necesidad de tratamiento durante toda su vida hace necesaria la rehabilitación temprana de la estética y la función.

#### **42. DENTINOGÉNESIS IMPERFECTA. A PROPÓSITO DE UN CASO**

**Villalón G, Mendoza A, Biedma M, Huertas MD, Ribas D**

*Máster de Odontopediatría. Universidad de Sevilla*

*Introducción:* La Dentinogénesis Imperfecta, también llamada Dentina Opalescente Hereditaria, es un desorden genético del desarrollo del diente, caracterizado por la presencia de una dentina opalescente, la cual se forma anómalamente con un contenido mineral muy bajo, el canal pulpar obliterado, y un esmalte normal. Las alteraciones de la coloración van desde un azul-gris hasta amarillo-marrón. Se clasifica en dentinogénesis tipo I (relacionada con osteogénesis imperfecta), DI tipo II (no relacionada con OI) y DI tipo III (de Brandynwine).

*Objetivo:* Nuestro objetivo fue determinar el tipo de dentinogénesis, tendencia familiar y características clínicas del paciente, para establecer un diagnóstico temprano y la elaboración de un plan de tratamiento adecuado.

*Material y método:* Presentamos el caso clínico de una paciente de 4 años de edad, que acudió al Máster de odontopediatría, remitida de varias clínicas, por hipersensibilidad dental, molestia durante la masticación y gran atricción. Tras la exploración clínica y radiográfica se observó gran destrucción de las coronas dentarias, alteración del color, pérdida de la dimensión vertical, obliteración pulpar, marcada constricción cervical y raíces cortas.

*Resultados:* En base a una revisión bibliográfica, a los análisis clínico y radiográfico e historia familiar se estableció el diagnóstico de dentinogénesis imperfecta tipo II, de carácter autosómico dominante, sin predilección de sexo. El tratamiento instaurado fue la restauración con coronas de ion cromo níquel y material compuesto y las extracciones necesarias, continuando con la colocación de mantenedores de espacio.

*Conclusiones:* Es de suma importancia realizar un diagnóstico temprano para iniciar cuanto antes un tratamiento adecuado.

#### **43. SÍNDROME DE NOONAN. A PROPÓSITO DE UN CASO**

**Matencio A, Lorente AI, Sáez S, Guinot F, Bellet LJ**  
*Universitat Internacional de Catalunya. Barcelona*

*Breve descripción de los antecedentes:* El síndrome de Noonan se define por primera vez como entidad única en 1963. Fueron la pediatra Jacqueline Noonan y el especialista cardiaco Ehmke los que describieron un

grupo de nueve pacientes con estenosis de la válvula pulmonar, estatura baja, ligero retraso mental, hipertelorismo y facies poco frecuentes. Se trata de un desorden autosómico dominante en un 50% de los casos. Se debe a una mutación del gen PTPN1.1 en el locus 12q21.2. La incidencia estimada va de 1 de cada 1.000 a 1 de cada 2.500 nacidos vivos. Presenta un fenotipo variable y versátil que disminuye con la edad haciendo que el diagnóstico sea difícil.

*Tipo de tratamiento realizado:* Paciente de nueve años de edad de sexo masculino que acude a la Clínica Universitaria Odontológica de la Universitat Internacional de Catalunya diagnosticado de síndrome de Noonan. En la primera visita se realizó el examen clínico y radiológico del paciente, interconsulta con el pediatra y adaptación del niño a la consulta. Los tratamientos posteriores se realizaron bajo profilaxis antibiótica puesto que el paciente tiene un cateterismo cardiaco. En la segunda visita, se llevó a cabo la enseñanza de una correcta técnica de higiene oral y profilaxis. En la tercera visita se realizó la toma de impresiones para la colocación de un arco lingual, como mantenedor de espacio bilateral. En la cuarta visita se cementó el arco lingual y se realizó la exodoncia del 8.4. En la siguiente cita se procedió a la exodoncia del 7.4. En las visitas posteriores se realizaron las obturaciones de los dientes 8.5, 5.5 y 6.5. Una vez realizado el tratamiento restaurado se procedió a realizar una fluorización.

*Principales detalles y datos que se han obtenido mediante el tratamiento:* Durante todo el tratamiento se emplearon diversas técnicas de guía de la conducta debido a que el paciente está diagnosticado de TDAH y por las alteraciones conductuales propias del Síndrome de Noonan.

*Descripción del periodo posterior al tratamiento:* Después de realizar el plan de tratamiento se realizaron fluorizaciones y revisiones periódicas cada 3 meses.

#### **44. PREMATURIDAD: ¿FACTOR DE RIESGO PARA EL DESARROLLO DE UNA DISFUNCIÓN CRANEOMANDIBULAR FUTURA?**

**Gutiérrez B, Beltri P, Dieguez M, Vilar C, Moreno MP**

*Universidad Europea de Madrid*

*Objetivo:* Realizar una revisión bibliográfica a propósito de la posibilidad de desarrollar una disfunción craneomandibular en niños nacidos en condiciones de prematuridad.

*Material y método:* Se ha acudido a las bases de datos Pubmed, Medline y The Cochrane Library. Además se han consultado artículos y libros presentes en la Universidad Europea de Madrid y en la Universidad Complutense de Madrid.

*Resultados y discusión:* La disminución de la mortalidad de bebés prematuros extremadamente pequeños va generalmente acompañada de un aumento de la morbilidad de estos niños. En el campo orofacial son frecuentes la presencia de alteraciones en el crecimiento de los maxilares, el desarrollo de hábitos orofaciales, las

alteraciones en la cronología de la erupción, las anomalías estructurales de los tejidos dentarios duros o la patología cariosa.

La ATM permite el desarrollo de las funciones de alimentación. Por ello es importante el diagnóstico precoz de cualquier patología o disfunción en dicha articulación que pueda alterar el desarrollo de estos niños.

*Conclusiones:* Son muchos los autores que coinciden en que los niños prematuros presentan manifestaciones orofaciales frecuentes. Sin embargo, no existe a día de hoy en la literatura ningún estudio de suficiente validez científica que demuestre que la condición de prematuridad es un factor de riesgo para el desarrollo de una disfunción craneomandibular futura.

#### 45. TRATAMIENTO ODONTOPEDIÁTRICO DEL NIÑO EPILÉPTICO

**Torres L, Bartolomé B, Gutiérrez B, Vilar C**  
*Universidad Europea de Madrid*

*Material y métodos:* Para la realización de esta comunicación se ha recurrido a las bibliotecas de la Universidad Complutense de Madrid y de la Universidad Europea y se han consultado bases de datos como Pubmed y Medline.

*Resultados:* La epilepsia es una enfermedad muy frecuente (afecta a 50 millones de personas en el mundo) y la mayor parte de los casos se manifiestan en la infancia.

Para el tratamiento en consulta de estos pacientes es importante la realización de una buena historia clínica, donde se describa la medicación antiepiléptica habitual del paciente y los antecedentes de crisis convulsivas. Además, es esencial una exploración clínica minuciosa de los tejidos orales con el fin de poder detectar la existencia de patología periodontal, tan frecuente en estos niños.

En estos pacientes, la actuación habitual del odontopediatra ante tratamientos rutinarios puede precisar modificaciones por la posibilidad de aparición de crisis convulsivas, debiendo conocer el protocolo a seguir para prevenir posibles lesiones.

*Conclusiones:*

1. El odontólogo requiere de unos conocimientos básicos para la buena actuación ante el tratamiento de un niño epiléptico.

2. La patología periodontal en estos niños es un problema muy frecuente.

3. Ante una crisis convulsiva en la consulta es indispensable conocer el protocolo de actuación a seguir.

#### 46. MALTRATO INFANTIL Y ODONTOPEDIATRÍA

**Moreno MP, Bartolomé B, Torres L, Gutiérrez B, Vilar C**  
*Universidad Europea de Madrid*

*Objetivos:* El objetivo de esta comunicación es resaltar la importancia del papel del odontopediatra en la prevención y detección del maltrato infantil.

*Material y método:* Para la realización de esta comunicación se ha hecho una revisión bibliográfica consultando bases de datos como Medline, Pubmed. Se ha acudido a bibliotecas universitarias (Facultad de Odontología de la UEM, Facultad de Odontología y Medicina de la UCM) para la búsqueda de artículos y libros relacionados con el tema a desarrollar.

*Resultados:* El maltrato infantil es un tema controvertido de extremada actualidad que conlleva no sólo condicionantes educacionales y sociales, sino también, legales y fundamentalmente humanos.

El niño maltratado puede presentar diferentes lesiones, no todas ellas localizadas en la boca, que deben poner en alerta al odontopediatra. Las más destacadas a nivel oral son: lesiones en la mucosa, quemaduras, infecciones orales, rotura de frenillos y traumatismos dentales. El conocimiento de signos y síntomas será de vital importancia para el correcto diagnóstico.

*Conclusiones:*

1. Diversas manifestaciones físicas y/o psíquicas pueden llevar al profesional a sospechar el maltrato infantil.

2. El odontopediatra es, en muchas ocasiones, una figura primordial en la detección y debe asumir la responsabilidad de declarar la sospecha de maltrato.

#### 47. SÍNDROME DE ASPERGER. A PROPÓSITO DE UN CASO

**Díez S, Martínez TP, Guinot F, Bellet LJ**  
*Universitat Internacional de Catalunya. Barcelona*

*Introducción:* El síndrome de Asperger (AS) fue descrito por primera vez en 1944 por Hans Asperger, un psiquiatra infantil austriaco. Describió a cuatro niños con edades comprendidas entre seis y once años que presentaban como característica común una marcada discapacidad por dificultades en la interacción social a pesar de su aparente adecuación cognitiva y verbal, e introdujo el concepto de Psicopatía Autista (Síndrome Asperger) en la terminología actual.

*Breve descripción de los antecedentes:* Paciente de ocho años de edad de sexo femenino que acude a la Clínica Universitaria Odontológica de la Universidad Internacional de Cataluña diagnosticada de síndrome de Asperger. Está bajo tratamiento de Strattera® para el déficit de atención.

*Tipo de tratamiento realizado:* En la primera visita, tras llevar a cabo varias técnicas de manejo de conducta, se realizó el examen clínico y radiológico de la paciente. En la segunda visita, se realizó la obturación del 3,6. En la tercera visita se realizaron las obturaciones de 5,4 y 5,5. Y en las siguientes visitas las obturaciones de 8,5, 6,4, 6,5, 7,5 y 7,4. Una vez realizado el tratamiento restaurador se procedió a realizar una fluorización.

Principales detalles y datos que se han obtenido mediante el tratamiento: Durante todo el tratamiento se emplearon diversas técnicas de guía de la conducta debido a que la paciente está diagnosticada de déficit de atención y por las alteraciones conductuales propias del síndrome de Asperger.



*Descripción del período posterior al tratamiento:* Después de realizar el plan de tratamiento se realizaron fluorizaciones y revisiones periódicas cada 3 meses. Durante las revisiones se pudo comprobar el buen estado de las reconstrucciones llevadas a cabo.

#### 48. OSTEOGÉNESIS IMPERFECTA: UN RETO PARA EL ODONTOPEDIÁTRA

**Bartolomé B, Mourelle MR, Gallardo NE, de Nova MJ**

*Facultad de Odontología. Universidad Complutense de Madrid*

*Introducción:* La osteogénesis imperfecta es una enfermedad autosómica dominante del tejido conjuntivo, también conocida como la enfermedad de los huesos de cristal. Existen varios tipos y se afecta la formación de la dentina en dientes primarios y permanentes. Su incidencia es de 1:7.000 nacidos vivos y no va ligada al sexo.

*Objetivos:* a) Estudiar la incidencia de la osteogénesis imperfecta en la población estudiada; b) identificar los distintos tipos de osteogénesis imperfecta; c) investigar los distintos tratamientos farmacológicos que presentaban estos pacientes; y d) observar el estado de la dentición y sus necesidades de tratamiento.

*Material y método:* Se recogieron los datos de las historias clínicas de los pacientes infantiles que acudieron al programa de Atención Odontológica Integrada del niño con necesidades especiales de la Facultad de Odontología de la UCM.

*Resultados:* Se contrastaron los datos de las historias clínicas de los niños atendidos desde octubre a marzo de edades comprendidas entre los 6 y 8 años; en base a su historia clínica, tratamiento farmacológico, historia odontológica, historia comportamental así como el estado de la dentición y necesidades de tratamiento odontopediátrico.

*Conclusiones:* La osteogénesis imperfecta es una enfermedad que requiere un tratamiento multidisciplinar y el odontólogo tiene un papel fundamental en el diagnóstico de dicha enfermedad ya que muchos de estos pacientes tienen repercusiones a nivel de la cavidad oral.

#### 49. GERMENECTOMÍA, CÓMO, CUÁNDO Y POR QUÉ. A PROPÓSITO DE UN CASO

**Rodríguez Riquel J, Belle i Dalmau L**

*Clínica Dental Huelva. Huelva*

*Antecedentes:* A pesar de encontrarnos inmersos en el tercer milenio, el significado e interés funcional y clínico de los terceros molares sigue siendo controvertido y una de las inquietudes de los odontólogos es saber cuando es necesario extraerlos o cuando dejarlos para que erupcionen completamente con éxito.

Para ello expondremos un caso clínico de un paciente varón de 12 años de edad sin antecedentes patológicos

personales ni alergias a medicamentos, que acude a consulta para revisión, al examen clínico observamos que no habían erupcionado los segundos molares inferiores. A las pruebas complementarias radiográficas se podían observar los gérmenes de los terceros molares inferiores impactados a nivel de la cara distal de los segundos molares impidiendo así la libre erupción de estos.

*Tratamiento aplicado:* Germenectomías de ambos gérmenes inferiores.

*Detalles y datos del tratamiento:* Se realizaron las extracciones bajo anestesia locorregional en dos intervenciones quirúrgicas, una en la hemiarcada inferior derecha y otra en la hemiarcada inferior izquierda.

Se efectuaron las exodoncias de los gérmenes de los terceros molares inferiores mediante colgajo triangular mucoperiostico, osteotomía con ventana y odontosección de los gérmenes.

*Período posterior al tratamiento:* Posteriormente a la intervención controlamos la aparición de complicaciones e hicimos un seguimiento y control radiográfico del paciente para observar la erupción y reubicación correcta de los segundos molares inferiores.

En este paciente se registraron la edad, sexo, motivo de la extracción, grado de desarrollo dentario, la posición, la angulación y la inclusión del germen del tercer molar. Finalmente se valoró la asociación entre dichas variables y la aparición de complicaciones postoperatorias.

#### 50. CIRUGÍA BUCAL EN PACIENTES ODONTOPEDIÁTRICOS

**Abad M, Sanmartí G, Figueiredo R, Gay-Escoda C**  
*Máster de Cirugía Bucal e Implantología de la Universidad de Barcelona Barcelona*

*Objetivo:* Determinar la incidencia, indicaciones y complicaciones de la cirugía bucal en pacientes pediátricos.

*Pacientes y método:* Se realizó un estudio retrospectivo de los pacientes visitados en el Servicio de Cirugía Bucal de la Clínica Odontológica de la Universidad de Barcelona entre abril de 2008 y enero de 2009. Los criterios de inclusión en el estudio fueron pacientes de entre 6 y 16 años. De un total de 3.700 pacientes visitados en este periodo de tiempo, tan solo 81 tenían la edad adecuada para ser incluidos en el estudio. Se registraron datos acerca del motivo de consulta, el diagnóstico, el tratamiento efectuado a cada paciente y la aparición de complicaciones intraoperatorias y postoperatorias.

*Resultados y datos estadísticos:* Tan sólo el 2,19% de los pacientes visitados en nuestro Servicio de Cirugía Bucal tenían menos de 16 años y requerían una terapéutica quirúrgica. De ellos, el 45,7% fueron remitidos para la extracción de los gérmenes de los terceros molares. El 8,6% fue derivado para la extracción de dientes permanentes con grandes destrucciones por caries y el 6,2% para la avulsión de dientes temporales. La incidencia de pacientes que requerían cirugía de los frenillos bucales fue del 9,9% (4,9% labial superior, 2,5% labial inferior, 2,5% lingual) y los pacientes derivados

por su ortodoncista para efectuar fenestraciones de caninos incluidos fue del 4,9%. El 18,5% presentaban inclusiones que requirieron una intervención quirúrgica (2,5% dientes definitivos, 11,1% mesiodens y un 2,5% otros dientes supernumerarios) y el 6,2% fueron derivados a nuestro Servicio para la valoración de lesiones de los tejidos blandos (3,7% mucocelos y 2,5% fibromas). Finalmente, el 2,5% de los pacientes presentaban lesiones quísticas en los maxilares. Las complicaciones intra o postoperatorias que se registraron fueron edema, trismo, alveolitis y dolor.

**Conclusiones:** La mayoría de pacientes odontopediátricos son derivados para la extracción de cordales asintomáticos, ya sea por motivos ortodóncicos o para su exodoncia profiláctica, y sólo una minoría acude por presentar lesiones de tejidos duros o blandos (mucocelos, fibromas o quistes). La incidencia de pacientes odontopediátricos que requieren algún tipo de intervención quirúrgica bucal es relativamente baja.

## 51. DIAGNÓSTICO Y PLAN DE TRATAMIENTO ANTE UN CANINO TRANSMIGRADO MANDIBULAR EN UN PACIENTE PEDIÁTRICO

**Herrero G, Valmaseda E, Berini L, Gay-Escoda C**  
*Máster de Cirugía Bucal e Implantología Bucofacial de la Universidad de Barcelona. Barcelona*

**Introducción:** La retención dentaria es un fenómeno poco frecuente que se define como la no erupción de un diente más allá de un año después de su edad normal de erupción. Cuando el diente incluido traspasa la línea media del maxilar implicado, hablamos de transmigración dentaria. La etiología es diversa aunque existen factores que favorecen la aparición de esta patología entre las que podemos destacar: la pérdida prematura de dientes temporales, la existencia de discrepancia óseo dentaria o la presencia de odontomas.

**Caso clínico:** Se presenta el caso clínico de un paciente de 13 años que fue derivado por su ortodoncista al Servicio de Cirugía Bucal de la Clínica Odontológica de la Universidad de Barcelona por presentar la inclusión del canino mandibular izquierdo. Se realizó la historia clínica detallada y se solicitaron las pruebas complementarias necesarias (ortopantomografía y telerradiografía lateral de cráneo). Una vez estudiado el caso, se decidió llevar a cabo la extracción del canino incluido bajo anestesia local. En las revisiones periódicas se comprobó una regeneración favorable del defecto óseo de la zona intervenida.

**Discusión:** La transmigración es una anomalía extremadamente inusual. Debemos sospechar este fenómeno ante la ausencia de un canino definitivo en la arcada o la permanencia en boca del temporal más allá de su edad de exfoliación. La erupción espontánea de los caninos transmigrados es un fenómeno extremadamente raro, aunque en la literatura podemos encontrar algunos trabajos publicados que lo describen. El hallazgo suele ser casual en revisiones rutinarias clínicas o radiográficas, ya que en la mayoría de las ocasiones son asintomáticos, a menos que presenten patología asociada. El tratamiento ideal ante

este tipo de inclusiones es interceptivo, pero raramente se aplica debido a que es una patología difícil de predecir. Por tanto, establecida la patología se decidirá el tratamiento más adecuado: exodoncia, cirugía de rescate o abstención terapéutica con revisiones periódicas. El tratamiento que se indica con más frecuencia es la extracción del diente incluido transmigrado.

## 52. EVALUACIÓN CUANTITATIVA DE RANKL EN NIÑOS CON RETRASO DE LA ERUPCIÓN DENTAL

**Cuadros C, Rubert A, Clotet J, Guinot F, Bellet LJ**  
*Universitat Internacional de Catalunya. Barcelona*

**Objetivo:** Comparar los niveles de RANKL (receptor activador of NF-kappaB ligand) en el líquido crevicular de niños que presentan un retraso en la erupción dentaria de etiología desconocida respecto a niños con una erupción normal.

**Material y métodos:** Un total de 40 sujetos fueron incluidos en el estudio. La población del estudio estaba constituida por pacientes niños que acudieron a la Clínica Universitaria Odontológica (CUO) de la Universitat Internacional de Catalunya (UIC). Se clasificaron en 4 grupos: 2 con retraso de la erupción dental sin causa conocida; y, 2 grupos con una erupción dental dentro de la norma. Los factores de inclusión fueron: niños de ambos sexos de entre 6 y 14 años con ausencia de antecedentes médicos destacables y buen estado de salud general; tener o haber tenido un retraso en la erupción dental de 12 meses o más respecto a la norma y no presentar ninguna de las alteraciones relacionadas con el retraso de la erupción. Se tomaron muestras de los dientes estudio mediante puntas de papel que se almacenaron a -70°C. Posteriormente, se calcularon los niveles de RANKL del fluido crevicular mediante el Ensayo Inmunoabsorbente Ligado a Enzimas (ELISA). Análisis estadístico: se aplicó el test de ANOVA mediante el sistema estadístico Statgraphics Plus® versión 5.1.

**Resultados:** Se encontraron niveles mayores de RANKL estadísticamente significativos (p-valor = 0.0026) en aquellos molares temporales que presentaban movilidad por una exfoliación fisiológica en un tiempo dentro de la norma en comparación con aquellos que deberían haberse exfoliado doce meses antes. No se encontraron diferencias estadísticamente significativas (p-valor > 0,05) entre los dientes permanentes que erupcionan en un tiempo normal y aquellos que erupcionan con al menos 12 meses de retraso.

**Conclusiones:** RANKL tiene un papel destacado en el proceso de exfoliación de los dientes temporales.

## 53. EXÉRESIS DEL FRENILLO LABIAL SUPERIOR. A PROPÓSITO DE UN CASO

**Piza N, Broch S, Guinot F, Bellet LJ**  
*Universitat Internacional de Catalunya. Barcelona*

**Breve descripción de los antecedentes:** Se presenta un paciente varón de 7 años de edad, sin antecedentes patológicos, familiares, ni personales de interés, que

acudió al Departamento de Odontopediatría de la Clínica Universitaria Odontológica (CUO) de la Universitat Internacional de Catalunya, en octubre de 2008. En la primera visita se le realizó la anamnesis, exploración radiográfica y plan de tratamiento. En la ortopantomografía se descubrió una imagen radiopaca entre los incisivos centrales superiores compatible con un mesiodens, encontrándose éste ya presente en boca. En la exploración clínica se observó un diastema de 3mm entre los bordes de los incisivos centrales superiores y de 6 mm a nivel del cuello; además de un frenillo labial superior hipertrófico.

*Tipo de tratamiento realizado:* Tras completar la anamnesis y el estudio clínico-radiológico, se decidió efectuar la extracción del mesiodens y la frenotomía del frenillo labial superior bajo anestesia local mediante la técnica quirúrgica V-Yplastia. La intervención quirúrgica se llevó a cabo sin complicaciones intra ni postoperatorias.

*Principales detalles y datos que se han obtenido mediante el tratamiento:* Desde el día de la intervención hasta el último control realizado, se ha producido una reducción del diastema de 2 mm entre los bordes de los incisivos y de 3 mm a nivel del cuello de incisivos superiores.

*Descripción del periodo posterior al tratamiento:* Posteriormente, se realizaron controles a la semana y a los tres meses después de la intervención para valorar el cierre del diastema y la necesidad posterior de comenzar un tratamiento de ortodoncia.

#### 54. INTERVENCIÓN QUIRÚRGICA DE UN FRENILLO LINGUAL CORTO. A PROPÓSITO DE UN CASO

**Virolés M, Mayné R, Barbero V, Guinot F, Bellet LJ**

*Universitat Internacional de Catalunya. Barcelona*

*Breve descripción de los antecedentes:* Paciente de sexo masculino de 10 años de edad que acude al Máster de Odontopediatría Integral de la Universitat Internacional de Catalunya. No refiere antecedentes patológicos, ni personales de interés. Su motivo de consulta era la presencia de unas encías bastante inflamadas.

*Tipo de tratamiento aplicado:* En la primera visita se realizó la anamnesis, exploración clínica y radiográfica, diagnóstico y plan de tratamiento. Además de una gingivitis por acúmulo importante de placa y caries, se observa un frenillo lingual corto.

Principales detalles y datos que se han obtenido mediante el tratamiento: en las primeras visitas se le realizó todo el tratamiento restaurador. Posteriormente, con la ayuda de la logopeda valoramos la posibilidad de recuperar la movilidad de la lengua mediante tratamiento miofuncional. Tras la valoración, se aconsejó tratamiento quirúrgico para solucionar el frenillo lingual corto. La cirugía se llevó a cabo bajo anestesia local, realizando una sección transversal del frenillo, previa tracción mediante sutura de la punta de la lengua. Poste-

riormente, se comprueba la liberación de la lengua conseguida y se sutura.

*Descripción del periodo posterior al tratamiento:* Una vez realizada la frenectomía, se entregan a los padres unos ejercicios para realizar en casa, cuyo objetivo consiste en ayudar a la recuperación total de la movilidad de la lengua. Una semana después de realizar la cirugía, se vuelve a visitar al paciente para retirar los puntos, y se recomienda el seguimiento con la logopeda.

#### 55. TUMOR DE CÉLULAS GIGANTES: DESCRIPCIÓN DE UN CASO CLÍNICO

**Pascual M, González Y, Cahuana A**

*Hospital Sant Joan de Déu. Barcelona*

*Introducción:* El tumor de células gigantes se define como una neoplasia ósea primaria benigna localmente agresiva de baja incidencia en la población pediátrica. En el área máxilofacial, son muy poco frecuentes y asientan por orden de frecuencia en la mandíbula, maxilar superior, base de cráneo y cóndilo mandibular.

*Objetivo:* Presentación de un caso clínico en edad infantil.

*Caso clínico:* Niña de 9 años de edad sin antecedentes de interés, que acudió al Servicio de Odontopediatría del Hospital Sant Joan de Déu de Barcelona en el mes de junio de 2008, por presentar tumefacción mandibular y dolor dental. En la anamnesis y exploración se constató un aumento discreto de la mandíbula y asimetría facial, buen estado general, afebril, ausencia de caries. El examen radiológico demostró una gran tumoración que abarcaba de 33 a 43 y provocaba expansión y adelgazamiento de la cortical hacia vestibular y separación de raíces a nivel de incisivos inferiores. El tratamiento realizado comprendió la endodoncia del 42, exodoncias de 83, 84, previo a la exéresis del tumor. La exéresis de la tumoración se realizó bajo anestesia general, sin resección de márgenes óseos. El análisis histopatológico confirmó la presencia de células multinucleadas gigantes dispuestas en grupos y aisladamente. El resultado de la intervención fue favorable. Actualmente la paciente presenta un buen estado de salud general y bucal y está sujeta a controles clínicos y radiológicos periódicos.

*Comentario:* El tumor de células gigantes es poco frecuente, localmente destructivo y su etiopatogenia es desconocida. El diagnóstico diferencial debe establecerse con entidades benignas de células gigantes como el quiste óseo aneurismático, granuloma central reparativo de células gigantes, querubismo y tumor pardo de hiperparatiroidismo; y con entidades radiológicas similares como el mixoma odontogénico y ameloblastoma. La resección en bloque con amplios márgenes de seguridad ha sido comprobada como el tratamiento más efectivo dado el elevado riesgo de recurrencia y potencial de malignización. En lesiones de gran tamaño o de comportamiento agresivo se pueden utilizar terapias coadyuvantes con el fin de reducir el tamaño y el riesgo de sangrado tumoral durante la cirugía.

## 56. DIAGNÓSTICO Y TRATAMIENTO PRECOZ DE LA ECTOPIA DE CANINOS MAXILARES

**Pérez MA, González Y, Cahuana A**  
*Hospital Sant Joan de Déu. Barcelona*

*Introducción:* El canino superior es uno de los dientes que con mayor frecuencia desarrolla erupción ectópica, teniendo como resultado la inclusión de este. La inclusión del canino tiene como consecuencias: la ausencia funcional del mismo, migraciones dentarias, quistes, maloclusiones, necesidad de tratamiento ortodóncico y cirugía oral de exposición; todo ello con una importante repercusión económica, que podría minimizarse con un diagnóstico y tratamiento precoz en este grupo de dientes.

*Objetivo:* Revisión de la literatura sobre diagnóstico y tratamiento precoz y presentación de casos clínicos.

*Material y método:* Revisión de la literatura de los 10 últimos años, sobre diagnóstico precoz: signos clínicos de sospecha, exámenes radiológicos; y de pautas de tratamiento. Revisión de nuestra casuística clínica.

*Resultados:* Se revisaron 15 artículos, lo común para el diagnóstico precoz fue: ausencia del abultamiento a la palpación de la corona del canino en el fondo del vestíbulo entre los 9 y 10 años; agenesia o microdoncia de los incisivos laterales permanentes y una retrusión incisiva pronunciada. El diagnóstico se confirmó con un estudio radiográfico, donde se verificó la posición del canino permanente en la arcada dentaria en los tres planos espaciales (tomando en cuenta su inclinación, distancia, solapamiento, y altura). El tratamiento precoz descrito, fue la exodoncia de los caninos temporales para la reconducción de la vía de erupción del canino con diagnóstico de ectopia.

En la revisión de nuestra casuística, destacamos la evolución favorable con una pauta diferenciada en la que se extrajeron al inicio primeros molares temporales, para favorecer la inclinación hacia distal del canino permanente tras la erupción precoz del primer premolar.

*Comentarios:* Existen signos evidentes de sospecha de ectopia canina que pueden ser diagnosticados precozmente. Se ha descrito como tratamiento precoz la exodoncia de caninos temporales. Nosotros describimos

una pauta de exodoncia inicial de primeros molares temporales seguido de la exodoncia de caninos temporales. Con una evolución favorable.

## 57. HÁBITOS NOCIVOS EN PACIENTES ODONPEDIÁTRICOS

**Mourelle MR, Gallardo NE, Bartolomé B, de Nova MJ**

*Facultad de Odontología. Universidad Complutense de Madrid*

*Introducción:* Se denomina hábito nocivo oral a la costumbre adquirida por la repetición continuada de una serie de actos que sirven para calmar una necesidad emocional. Son muy prevalentes en la población infantil llegando a alcanzar, según varios estudios, alrededor del 50%.

*Objetivos:* a) Examinar el número de niños que padecían hábitos nocivos en la clínica de odontopediatría de la UCM; b) dictaminar cuántos niños presentaban hábitos; c) analizar los casos de hábitos de respiración oral; d) determinar los casos de deglución atípica; e) identificar los casos de interposición lingual; f) investigar los niños que presentaban onicofagia; g) estudiar los casos de succión no nutritiva; y h) observar si existían diferencias significativas entre sexos.

*Material y método:* El estudio fue retrospectivo-descriptivo de todos los niños que acudieron a la clínica de la asignatura de Odontopediatría de la UCM de edades comprendidas entre los 6 y 14 años. Se revisaron todas las historias clínicas para evaluar la presencia de hábitos nocivos.

*Resultados:* Encontramos que un 51.2% presentaban hábitos, frente al 48.8% que no los presentaba. Dentro de los niños que presentaban hábitos nocivos, hallamos que un 74% presentaban un solo hábito, el 46% dos hábitos y el 12% tres. La mayor prevalencia se encontró en el hábito de succión no nutritiva.

*Conclusiones:* No encontramos grandes diferencias entre sexos. De todos los niños estudiados el hábito de mayor prevalencia fue la deglución infantil.04.

## Comunicaciones Pósters

### 1. INCORPORACIÓN DE HERRAMIENTAS DE VALORACIÓN DEL RIESGO DE CARIES A LA HISTORIA CLÍNICA DE ODONTOPEDIATRÍA

**García Margarit M, Ferrer Tuset I, Martín Oltra MJ, Aura Tormos JI, Lloret García M**  
*Facultad de Medicina y Odontología. Universidad de Valencia*

*Objetivos:* Proporcionar al clínico una herramienta que permita catalogar a los pacientes según el riesgo de caries, y sistematizar la orientación de los protocolos clínicos de actuación correspondientes.

*Material y método:* Se ha realizado una revisión de la literatura a través de bases de datos (Pubmed, CSIC), libros de texto y distintos organismos o sociedades odontológicas.



**Resultados:** De la literatura revisada se han analizado 7 herramientas para la valoración del riesgo de caries. En todas ellas se contemplan los principales factores etiológicos de la enfermedad. Sin embargo, no se observa unanimidad en considerar otros factores influyentes. Únicamente las propuestas por la AAPD y la CAMBRA presentan sus herramientas en un formato compacto que facilita la cumplimentación e inclusión en la historia clínica del paciente. Además, incorporan protocolos clínicos a seguir según el riesgo estimado: alto, moderado o bajo.

**Conclusiones:** Se ha demostrado que la incorporación de herramientas de valoración de riesgo de caries mejora la sistemática del diagnóstico y la toma de decisiones clínicas en el manejo de la caries. Por eso se presenta una herramienta útil para la práctica clínica diaria, que permita incluir al paciente en un determinado riesgo de enfermedad: alto, moderado o bajo, y así poder orientar el proceso preventivo y/o terapéutico de forma correcta y eficaz.

## 2. NUESTRA EXPERIENCIA EN FRENECTOMÍAS CON LÁSER

**Bonafé N, Borrás C, García Miralles E, García Margarit M, Catalá M**

*Facultad de Medicina y Odontología. Universidad de Valencia*

Se presentan 4 casos clínicos de frenectomías en pacientes infantiles. Se indicó la exéresis del frenillo labial anómalo por distintas razones: retracción del margen gingival, existencia de un diastema interincisivo y limitación de la movilidad labial.

El tratamiento aplicado fue la exéresis del frenillo labial con láser diodos.

El tratamiento quirúrgico del frenillo mediante el empleo del láser presenta una serie de ventajas respecto a la técnica convencional. Entre ellas cabe destacar el efecto hemostático, la excelente visualización del campo operatorio, el empleo de menor cantidad de anestésico, la cicatrización por segunda intención sin necesidad de suturas y un mejor postoperatorio con menor dolor, inflamación y edema. Estas ventajas derivadas de la cirugía con láser contribuyen a una mayor comodidad del paciente pediátrico y a una mayor colaboración durante el tratamiento, lo que resulta en una buena aceptación tanto de los niños como de sus padres.

A todos los pacientes se les recomendó la utilización de antisépticos locales durante 15 días, dieta blanda una semana y analgésicos solo en caso de molestias. A las dos semanas se observó en todos los casos una cicatrización adecuada y ningún paciente necesitó analgésicos.

En general, la utilización del láser contribuyó a crear una actitud positiva en niños y padres hacia estos tratamientos ante los que inicialmente se mostraban reticentes.

## 3. INCONTINENCIA PIGMENTARIA

**Martínez Cano MP, Estrela F, Gandía AM, Prario E, Pérez Soriano V**

*Facultad de Medicina y Odontología. Universidad de Valencia*

La incontinencia pigmentaria o síndrome de Bloch-Sulzberger es una genodermatosis del neuroectodermo poco frecuente. Se produce por mutaciones en el gen NEMO localizado en el cromosoma Xq28 que interviene en la protección celular contra la apoptosis. Afecta más frecuentemente al sexo femenino. Se transmite como un rasgo autosómico dominante ligado al cromosoma X.

Esta enfermedad se caracteriza por presentar una afectación principalmente cutánea, acompañada en la mayoría de los casos de anomalías en el pelo, ojos, sistema nervioso central, y cavidad bucal. Las manifestaciones orales que suelen presentar son: retraso eruptivo, ausencia parcial o total de dientes, anomalías morfológicas, maloclusiones,...

Como no existe una terapéutica específica para la incontinencia pigmentaria, el tratamiento está encaminado hacia los síntomas predominantes en cada individuo.

Se presenta el caso de una niña de 4 años y medio, con múltiples ausencias en dentición temporal y permanente, retraso eruptivo, y alteración de la forma dental (diente conoide en el 51). Se describe el procedimiento diagnóstico y la planificación del tratamiento a realizar (prótesis removible con aditamentos retentivos).

Se plantean como objetivos proporcionar a la paciente una correcta función masticatoria y estética (sin olvidar la mejora en la autoestima y aceptación social), permitiendo un desarrollo adecuado del hueso basal maxilar para en el futuro realizar un tratamiento definitivo y estable en el tiempo.

## 4. INCORPORACIÓN DE LAS NUEVAS TECNOLOGÍAS DE DIAGNÓSTICO POR LA IMAGEN EN ODONTOPEDIATRÍA

**Ferrés-Amat E<sup>1,2</sup>, Maura I<sup>1</sup>, Díaz-Martínez C<sup>1</sup>, Ferrés-Padró E<sup>1,2</sup>**

*<sup>1</sup>Hospital de Nens. Barcelona. <sup>2</sup>Universitat Internacional de Catalunya. Barcelona*

**Introducción:** Las técnicas de diagnóstico por la imagen, son fundamentales para el diagnóstico, plan de tratamiento, seguimiento y control de las lesiones o patologías de la región oral y maxilofacial. Los avances tecnológicos que combinan imagen y procesos computarizados nos permiten obtener una resolución diagnóstica impensable hasta hace pocos años.

**Objetivos:** Este trabajo tiene como finalidad exponer las ventajas y la utilidad clínica de incorporar determinadas técnicas radiodiagnósticas. Presentamos 4 casos clínicos donde el diagnóstico por la imagen ha sido decisivo.

*Casos clínicos.*

*Caso clínico 1:* niña de 7 años, a la que se le diagnostica una displasia dentinaria tipo I b. Para determinar el grado de lesión de los molares practicamos un TC helicoidal. *Caso clínico 2:* Niña de 10 años, con el canino superior (13) incluido ectópico, en el maxilar superior. La tomografía computerizada nos permite realizar el plan de tratamiento. *Caso clínico 3:* Niño de 12 años, que sufrió una avulsión de los dientes 21 y 22. A los 4 meses en una radiografía periapical de control se observa una gran reabsorción del 22. El TC helicoidal confirma el grado de reabsorción. *Caso clínico 4:* Niño de 11 años que con la ortopantomografía se diagnostica un quiste maxilar en la zona del 55. En el TC helicoidal se diagnostica además un diente supernumerario.

*Conclusiones:* El uso de radiografías como la ortopantomografía, la tomografía computerizada convencional (TC) y la tomografía computerizada volumétrica (haz de cono), resultan básicas en la actualidad para poder realizar determinados diagnósticos y tratamientos quirúrgicos.

## 5. ACTUALIZACIÓN EN PROFILAXIS DE ENDOCARDITIS BACTERIANA

**Rodríguez Mayta X, Varela Ruano M**  
Madrid

*Introducción:* La endocarditis infecciosa es una infección microbiana que se localiza sobre las válvulas cardíacas o sobre el endocardio mural, siendo el origen bacteriano el más frecuente. Dado que ciertos procedimientos dentales pueden ser el origen de una bacteriemia, es importante conocer el protocolo de actuación correcto ante un paciente con riesgo de endocarditis bacteriana (EB).

*Objetivos:* El propósito de este trabajo es establecer el protocolo profiláctico actualizado, así como conocer las conclusiones de los últimos estudios sobre la eficacia de esta profilaxis y de su necesidad.

*Material y métodos:* Revisión bibliográfica desde el año 2000 hasta la fecha de artículos y estudios publicados sobre el tema.

*Conclusiones:*

1. A pesar de que la derivación al médico de familia o al cardiólogo es una práctica común y justificada entre los odontólogos, la responsabilidad de una apropiada profilaxis antibiótica de EB antes de un tratamiento dental, revierte finalmente en nosotros.

2. Los esquemas de medicamentos recomendados por la AHA en la última Guía 2007 apenas han variado desde los recomendados en 1997, pero sí existe una simplificación en los criterios de selección de pacientes, así como ha disminuido el número de procedimientos dentales en los que es recomendada.

3. Existe mucha controversia sobre si los riesgos potenciales de esta profilaxis superan los beneficios de su administración.

## 6. LA CONTRIBUCIÓN DEL ODONTOPIEDRA A LA FARMACOVIGILANCIA

**Velló MA, Catalá M, Nuño C, Estrela F, Bonafé N**  
Facultad de Medicina y Odontología. Universidad de Valencia

*Antecedentes:* Se presenta un caso de gingivitis ulceronecrosante en una niña de 17 años, con síntomas de necrosis de papilas, dolor y sangrado tras el sondaje. La paciente carece de otros antecedentes de interés más que una vacunación de reciente introducción en el mercado, que se relaciona temporalmente con la aparición de la patología.

*Tratamiento:* Tras el diagnóstico clínico y radiográfico, se recetan antibióticos, antiinflamatorios y antisépticos; se dan instrucciones de higiene oral y dieta, y se realizan revisiones cada semana hasta que remite la patología.

*Detalles y datos obtenidos tras el tratamiento:* La paciente evoluciona favorablemente, a la semana cesa el dolor y sangrado, a los 15 días desaparece la necrosis de las papilas, y a las 3 semanas la encía es sana pero las papilas no han vuelto a ocupar toda la tronera, quedando redondeadas en su extremo.

*Descripción del periodo posterior al tratamiento:* El odontopediatra en los casos en los que sospecha que un determinado fármaco de reciente introducción en terapéutica está relacionado o puede precipitar la aparición de una patología, tiene la obligación de notificarlo con prontitud, siguiendo los cauces adecuados. Se describirán cuáles son los pasos seguidos para comunicar este hecho a las autoridades competentes.

## 7. SELLADORES DE FISURAS CON ADHESIVOS DE AUTOGRABADO: MICROINFILTRADO EN ESMALTE CONTAMINADO

**Coelho A, Canta J, Luis H, Oliveira S, Marques P**  
Facultad de Odontología de Lisboa, Portugal

*Objetivos:* Valorar la influencia de dos adhesivos de auto-grabado en el microinfiltrado de un sellador de fosas y fisuras, aplicado en esmalte seco y contaminado.

*Material y método:* Ciento y ochenta terceros molares fueron repartidos en 9 grupos, definidos por las combinaciones posibles entre los adhesivos y las condiciones de superficie del esmalte: Grupos 1, 2 y 3) sellador aplicado según la técnica tradicional con ácido fosfórico / Prompt L-Pop / ClearfilS3Bond en esmalte seco, Grupos 4, 5 y 6) sellador aplicado con ácido fosfórico / Prompt L-Pop / ClearfilS3Bond en esmalte contaminado con saliva, y Grupos 7,8 y 9) sellador aplicado con ácido fosfórico / Prompt L-Pop / ClearfilS3Bond en esmalte contaminado con agua. Después del sellado de las fisuras, los molares fueron sometidos a 500 ciclos térmicos, revestidos con laca de uñas y sumergidos en solución de azul de metileno, 24 h. Las coronas fueron

separadas de la raíz y seccionadas longitudinalmente (4 secciones de visualización por molar). Se hizo el pulido secuencial de cada sección, para observación en microscopía óptica. Se midió el porcentaje de infiltrado en las dos vertientes de cada fisura y el valor obtenido se convirtió en una escala ordinal por tercios. Sólo se consideró el porcentaje máximo / sección. Los datos fueron sometidos al análisis ANOVA y teste de Tukey, a un nivel de significancia de 5%.

**Resultados:** En esmalte seco, la técnica tradicional presentó menor microinfiltrado, estadísticamente diferente del sellador combinado con Prompt L-Pop ( $p=0,02$ ) y Clearfil3Bond ( $p=0,005$ ). En condiciones de contaminación salivar, los dos adhesivos fueron similares y superiores a la técnica tradicional ( $p=0,000$ ). En esmalte contaminado con agua, todos los grupos fueron estadísticamente diferentes, siendo el mejor el Clearfil3Bond, seguido por el Prompt L-Pop.

**Conclusiones:** La combinación de adhesivos de auto-grabado disminuye el microinfiltrado del sellador, cuando este es aplicado en esmalte contaminado. Los autores agradecen a 3M y Kuraray. La presente investigación fue realizada en el UICOB, unidad R&D n°4062 de la FCT.

## 8. ALTERACIONES DENTOFACIALES EN EL SÍNDROME DE HIPER IgE

**Valero M, Martínez L, Lobato B, Martín R, Gil J**

*Centro Especialista en Atención Odontológica Integrada en el Niño con Necesidades Especiales. Universidad Complutense de Madrid*

**Introducción:** El síndrome de Hiper IgE es una rara inmunodeficiencia primaria de carácter multisistémico, que presenta elevados niveles de IgE en suero, infecciones cutáneas y pulmonares recurrentes, fascies típica, laxitud articular, osteopenia y escoliosis. Aunque recientemente se ha relacionado el gen transductor STAT3 como causante del síndrome de Hiper-IgE (HIES), su etiología sigue siendo desconocida. A nivel oral encontramos dientes temporales retenidos, debido a la dificultad que presentan para realizar la rizólisis fisiológica y alteraciones en la erupción de los dientes permanentes como consecuencia, dientes supernumerarios, erupciones ectópicas y engrosamiento de los tejidos periodontales, infecciones recurrentes de la mucosa, como candidiasis, ensanchamiento del arco palatino, ligero prognatismo y engrosamiento de la mucosa palatina. La fascies se caracteriza por el predominio una frente plana, ancha y prominente, reborde supraorbitario marcado y ojos hundidos, una base de la nariz ancha independiente de su raza y una piel de la cara es áspera, con poros prominentes.

**Objetivos:** Determinar las alteraciones dentofaciales que pueden ayudar al diagnóstico del síndrome de Hiper IgE.

**Discusión y conclusiones:** El síndrome de Job es un desorden multisistémico que afecta al sistema inmunológico, huesos, tejido conectivo y dientes. El mejor tratamiento es el diagnóstico precoz de dichas complicaciones, por ello, a pesar de ser un síndrome poco

frecuente, los pacientes que lo padecen tienen unas características dentofaciales típicas que nos pueden orientar para el diagnóstico con la ayuda del especialista en inmunología.

## 9. MODALIDADES DE TRATAMIENTO PARA ERUPCIÓN ECTÓPICA DE LOS PRIMEROS MOLARES

**Fierro-Monti C, Bravo L, Pérez A**

*Universidad de Concepción. Chile*

La erupción ectópica de los primeros molares permanentes corresponde a una alteración local del patrón de erupción del molar llevando a su impactación contra el diente adyacente y consecuente reabsorción de la raíz distal del segundo molar temporal.

Se presentan 3 casos clínicos de primeros molares ectópicos con diferentes tratamientos. Para el primero utilizamos separación dentaria, el siguiente caso fue tratado con distalación activa del molar bloqueado y el último caso se optó por la exodoncia del molar temporal con recuperación de espacio.

La modalidad de tratamiento ha sido elegida según el grado de impactación, reabsorción y oclusión de cada caso demostrando que pueden ser utilizados con éxito clínico dependiendo de un buen diagnóstico. Así para el primer caso el molar permanente presentaba poca inclinación y se usó un separador del tipo self lock; luego se mantuvo con un separador elastomérico. En el segundo caso la oclusión permitía la adhesión de un botón mediante el cual se realizó la tracción necesaria para un molar con gran inclinación y en el tercer caso la abscepción del molar temporal hizo necesaria la exodoncia y luego revertir la inclinación del molar permanente con una barra palatina activa.

En los dos primeros casos los controles presentados demuestran éxito radiográfico mediante la conservación del molar temporal afectado por rizólisis sin patología periapical a 1 y 2 años respectivamente. En el tercer caso se muestra la rápida reubicación sin pérdida de espacio.

## 10. REHABILITACIÓN ESTÉTICA Y FUNCIONAL DE UNA NIÑA CON MICROSOMÍA HEMIFACIAL

**Badillo V, Gómez B, Adanero A, Martín del Burgo M, Martín M**

*Facultad de Odontología. Universidad Complutense de Madrid*

**Introducción:** La microsomía hemifacial (HFM) es un término descrito por Gorling et al. para referirse a pacientes que presentan microtia, macrostomía y defectos en la formación de la rama y cóndilo mandibular de forma unilateral. Aunque la HFM es una de las malformaciones craneofaciales más frecuentes (la segunda tras el labio leporino), hay poca información sobre su epide-

miología. Se acepta una incidencia de 1 por cada 5600 nacimientos, siendo el sexo masculino y el lado derecho los más afectados. Su etiología es incierta barajándose diferentes hipótesis como la ruptura de la arteria estapedial, una transmisión hereditaria de forma dominante o recesiva, la alteración del cromosoma 10, consumo de alcohol, tabaco e isotetrinoina durante el embarazo... La clínica varía desde una leve asimetría facial hasta una severa falta de desarrollo de una hemifacias con implicaciones en la órbita e incluso con la ausencia total de la oreja. La barbilla y la línea media facial se encuentran desplazadas hacia el lado afecto, viéndose igualmente implicada la región labial con una elevación de la misma, así como una hipoplasia del hueso maxilar y de los músculos masetero, temporal y pterigoideo. La región intraoral también se va a ver implicada con la aparición de alteraciones en el plano oclusal, agenesias del tercer molar y segundo premolar del lado de la microsomía, aparición de dientes supernumerarios, retrasos en la secuencia eruptiva así como la aparición de hipoplasias dentarias. Las opciones de tratamiento van desde una simple corrección ortodóncica en los casos más leves a un tratamiento quirúrgico, ya se mediante el empleo de distractores óseos o injertos autólogos costo-condrales.

*Caso clínico:* Presentación y antecedentes: una niña de diez años de edad atendida en el Servicio de Cirugía Maxilofacial Infantil del Hospital La Paz. Presentaba microsomía hemifacial tipo III con severa desviación del plano oclusal y una disminución de la hemimandíbula derecha severa. Tratamiento y resultados obtenidos: se empleó un distractor externo bidireccional, seguido de un injerto dermograso en el lado afecto, obteniéndose óptimos resultados tanto estéticos como funcionales. Periodo postratamiento y estado actual: la niña a día de hoy se encuentra en perfecto estado a la espera de ser operada de la región auricular.

## 11. CÚSPIDES ACCESORIAS

**Uriol K, Albero G, Correa ME, Rodríguez-Villa M**  
*Centro EVEAMA. Madrid*

Breve descripción de los antecedentes: En nuestra revisión bibliográfica (1) hemos encontrado que el nombre de "cúspides accesorias" es dado a los tubérculos accesorios localizados en la superficie lingual/palatina de los dientes anteriores, de carácter multifactorial y se puede presentar aislado o asociado a otras condiciones sistémicas. Histológicamente consistente en esmalte y dentina pudiendo presentar o no extensión de la pulpa. La complicación más frecuente es la presencia de interferencias oclusales sobretodo en zona maxilar. Se presenta el caso de un paciente de 9 años con cúspides accesorias en incisivos superiores y afectación oclusal dificultando movimientos excéntricos.

*Tipo de tratamiento aplicado:* Basándonos en los artículos revisados se decide la aplicación de un tratamiento conservador que consistirá en la reducción de

las cúspides mediante su tallado gradual y el seguimiento radiográfico hasta normalizar la oclusión.

Principales detalles y datos que se han obtenido durante el tratamiento: Paciente manifiesta no haber presentado molestias ni dolor post-tallado de las piezas ni afectación pulpar de las mismas habiendo notado mejorías en cuanto a la oclusión.

Descripción del periodo posterior al tratamiento: En estudio.

## Bibliografía

1. Survey of talon cusps in the permanent dentition of a Turkish population (J Contemp Dent Pract 2008); Talon cusp: report of a case (Quintessence Int 2006).

## 12. FRACTURAS CORONARIAS EN DIENTES PERMANENTES JÓVENES: UN TRATAMIENTO MULTIDISCIPLINAR

**Costa AL, Ramos JC, Xavier T, Lemos B**  
*Universidad de Coimbra. Portugal*

*Breve descripción de los antecedentes:* Además de la ausencia de patologías, la estética y la función han llegado a establecerse como factores fundamentales de la rehabilitación oral en niños. El trauma oral constituye un motivo de preocupación creciente, debido no solo a las elevadas tasas de incidencia y prevalencia que presenta, sino también a las exigencias del tratamiento a instaurar. Esta preocupación aumenta, todavía más, cuando el trauma orofacial provoca fracturas, alteración de la posición o pérdida dental, hechos que, particularmente en los niños, podrán causar un efecto negativo en términos funcionales, estéticos y psicológicos. Si en fase de dentición temporal el pico de incidencia de este tipo de situaciones se encuentra entre los 2 y 3 años de edad, en relación directa con el nivel de coordinación motora; ya en fase de dentición permanente joven son reconocidos varios factores predisponentes destacándose las situaciones de overjet aumentado, práctica deportiva, accidentes o violencia física. Siempre que la gravedad del trauma dental implique el tratamiento pulpar, y tratándose de dientes permanentes cuya maduración incompleta no permita todavía un tratamiento endodóntico convencional, las opciones terapéuticas deberán plantearse con una selección cuidadosa de los materiales y técnicas a usar.

*Tipo de tratamiento aplicado:* Con este trabajo los autores pretenden ilustrar el enfoque clínico de un episodio traumático en un niño con dientes anteriores inmaduros, cuya complejidad diagnóstica y operatoria incluyó la realización de apical plug de MTA, blanqueamiento dental, gingivectomía por laser y reconstrucción corono-radicular con espigas de fibra y resina compuesta.

*Detalles obtenidos mediante el tratamiento:* Atendiendo a la afectación de diferentes tejidos y estructuras del órgano dental fueran empleadas técnicas restauradoras a menudo complejas y multidisciplinarias, respetando al máximo los principios anatómicos, histológicos y biológicos. La restauración de la función y la estética se han logrado en su totalidad.



*Descripción del periodo posterior:* El niño se ha seguido con regularidad para la celebración de consultas de control y se mantiene asintomático después de un año.

### 13. HÁBITOS ORALES NOCIVOS EN NIÑOS DE 3 A 6 AÑOS EN OPORTO (PORTUGAL)

**Vieira C , Choupina M, Paiva E, Manso C, Ferreira LP**

*FCS-UFP- Porto. Portugal*

*Objetivo:* Determinar la prevalencia de los hábitos orales nocivos en niños de 3 a 6 años. Relacionar estos hábitos con el nivel socioeconómico de los padres y con el tipo de alimentación en los primeros meses de vida.

*Material y método:* Estudio observacional de coorte transversal a través de encuestas a los padres. La muestra consistió en 110 niños de 3 a 6 años escolarizados en colegios públicos y privados de Oporto (Portugal). Datos estadísticos: se utilizó test de chi-cuadrado ou test de Fisher y test de Mann-Whitney, considerando diferencias significativas para  $p < 0,05$ .

*Resultados:* el 83,6% de los niños fueron amamantados a pecho y 96,4% alimentados con biberón. Han utilizado chupete 79%; 81% presentaron onicofagia; 7,1% bruxismo y 20,2% el hábito de succión digital. El tipo y el tiempo de la alimentación está relacionada con la frecuencia de hábitos orales nocivos, es decir, que la amamentación materna exclusiva y la amamentación mista superior o igual a 6 meses tiene efecto protector para la adquisición de hábitos orales nocivos. Se ha verificado también que la duración de la amamentación a pecho está relacionada con el nivel socioeconómico de las familias.

*Conclusión:* Es importante que el odontólogo informe los padres de la importancia de la lactancia materna superior a los 6 meses (ya que este tipo de lactancia suele proteger el niño de la adquisición de hábitos orales nocivos) y de la cesación de los hábitos orales hasta los 3 años para prevenir maloclusiones y discrepancias dentofaciales.

### 14. MEDICAMENTOS PEDIÁTRICOS: TIPO Y CANTIDAD DE AZÚCARES PRESENTES

**Paiva E, Miranda A, Vieira C, Ferreira L, Manso L**  
*Universidade Fernando Pessoa. Porto, Portugal*

*Objetivos:* Determinar de manera cuantitativa y cualitativa, la cantidad de azúcares presentes en los jarabes y/o suspensiones pediátricos más prescritos en Portugal.

*Material y método:* Estudio descriptivo. Solicitud de la lista de medicamentos pediátricos (jarabes y/o suspensiones orales) más vendidos en Portugal. Análisis de los prospectos para determinar el tipo y la cantidad de azúcar presente en los mismos.

*Datos estadísticos:* Los resultados fueron compilados en el programa informático Microsoft Excel® (2000) para cálculo de frecuencias.

*Resultados:* De los 26 fármacos analizados el 50% contiene algún tipo de azúcar. Y de ellos 42,3% presentan sacarosa. Sólo 3 fármacos no contienen sacarosa en su composición (Bissolvon Linctus Adulto®, Bissolvon Linctus Criança® y Silomat®). Las concentraciones de sacarosa encontradas oscilan entre 21 mg/ml (Broncoliber®) y 750 mg/ml (Atarax®). En sustitución y/o adición a la sacarosa encontramos sacarina sódica, aspartamo, lactosa, sorbitol y fructosa.

*Conclusión:* Médicos y Odontólogos, deben estar informados del potencial cariogénico de los medicamentos. Deben prescribir preferentemente medicinas sin azúcar u orientar sobre medidas de higiene oral después de la ingesta de estos fármacos. Se recomienda sustituir la sacarosa por otros edulcorantes no acidogénicos para prevenir el potencial cariogénico de estos medicamentos.

### 15. REIMPLANTE DENTARIO: PRONÓSTICO Y COMPLICACIONES

**Rodríguez-Villa M, Uriol K, Costa F, Pérez F**  
*Universidad Europea de Madrid*

*Objetivos:* Realizar una revisión de las posibles complicaciones y el pronóstico de dientes permanentes reimplantados tras traumatismos.

*Material y métodos:* Revisión bibliográfica utilizando base de datos como Med Line y Pub Med en facultades.

*Resultados:* La avulsión de dientes permanentes tras traumatismos es un fenómeno frecuente que exige unos conocimientos terapéuticos precisos para poder conseguir un tratamiento exitoso. El reimplante dentario es la opción correcta pero no exenta de complicaciones a medio y largo plazo.

Presentamos el caso de un niño de 12 años con avulsión de un 11. Tras tratamiento de conductos y reimplante, presentó una anquilosis como complicación, lo que conllevó a diseñar un nuevo plan de tratamiento.

*Conclusión:* A pesar de que el reimplante dentario es la principal opción terapéutica ante un diente avulsionado, la existencia de complicaciones se presenta con elevada frecuencia. Ante el posible fracaso se deben plantear al paciente tratamientos alternativos para la restitución funcional y estética en el futuro.

### 16. TOMA DE DECISIONES EN EL PACIENTE FISURADO. ¿CUÁNDO FINALIZAR EL TRATAMIENTO ODONTOLÓGICO?

**Álvarez Abad C, Pardo B, Senosiain A**  
*Universidad de Oviedo. Asturias*

*Objetivos:* Adquirir un compromiso social y mejorar la calidad de vida de los pacientes con fisura labio-pala-

tina, procurándoles una solución lo más funcional y estética posible evitando el sobretratamiento.

**Material y método:** Estamos trabajando sobre 32 pacientes fisurados entre 5 y 20 años (9 mujeres y 23 hombres) siguiendo el protocolo de trabajo que se realiza en el Instituto Asturiano de Odontología. La primera fase ortopédica nos permite controlar la dimensión anterior y transversal del maxilar superior y la segunda fase ortodóncica permite conseguir la relación dentaria más adecuada en cada caso. En este momento decidimos conjuntamente con el paciente y/o su responsable, cuando ponemos final al largo proceso terapéutico para evitar otro tipo de secuelas.

**Resultados y discusión:** Con frecuencia los casos de pacientes fisurados no concluyen desde ningún aspecto del tratamiento multidisciplinar. A nuestro juicio y en nuestro medio la decisión de colocar una prótesis definitiva de circonio pasa por el consenso afectivo y efectivo de determinar no el ¿hasta dónde podemos llegar?, sino el ¿hasta dónde ha llegado el paciente?

**Conclusiones:** El momento de tomar la decisión de finalizar el tratamiento del paciente fisurado es totalmente impreciso y depende con frecuencia no sólo del grado de satisfacción alcanzado por los distintos tratamientos, sino del grado de necesidad del paciente y/o sus responsables. En este momento debemos optar por una terapéutica encaminada a mejorar la estética y la función del paciente poniendo fin a su largo tratamiento.

## 17. MANIFESTACIONES CRANEOFACIALES Y DENTARIAS EN EL SÍNDROME DE APERT: REVISIÓN DE LA BIBLIOGRAFÍA Y PRESENTACIÓN DE 6 CASOS CLÍNICOS

**Martín del Burgo M, Lobato B, Valero M, Martínez L, Muñoz JM**

*Especialista en Atención Odontológica Integrada en el Niño con Necesidades Especiales. Universidad Complutense de Madrid*

**Introducción:** El síndrome de Apert se define como una craneofaciosinostosis de herencia autosómica dominante de expresión variable, que incluye, anomalías craneofaciales, sindactilia y anomalías oculares.

**Casos clínicos:** Se presentan 6 casos clínicos tratados y supervisados conjuntamente por el Servicio de Cirugía Oral y Maxilofacial Infantil del Hospital Universitario La Paz de Madrid y el programa clínico del Título Propio de la UCM: Especialista en Atención Odontológica Integrada en el Niño con Necesidades Especiales.

Se ha realizado un seguimiento tanto de la dentición como de la oclusión en los citados pacientes, encontrándose retraso en la dentición en cinco de los seis casos, variando la erupción del incisivo central superior desde los cinco a los dieciséis meses.

Otros hallazgos importantes han sido, reabsorciones radiculares idiopáticas, compresión maxilar y clase III ósea con mordida cruzada de diferentes magnitudes.

En dos de los casos fue necesaria la distracción del tercio medio, y en todos los pacientes se realizó una craneoplastia.

El periodo de seguimiento de los pacientes oscila entre los doce meses y los diez años.

## 18. PROTOCOLO DE TRATAMIENTO EN PACIENTES CON EL SÍNDROME DE PIERRE ROBIN

**Adanero A, Gómez B, Martínez L, Valero M, Martín M**

*Universidad Complutense de Madrid*

**Introducción:** El síndrome de Pierre Robin es una afección presente al nacer que se caracteriza por la presencia de micrognatia severa. La lengua tiende a tener glosoptosis lo que provoca episodios de ahogamiento y dificultades de alimentación y respiratorias, existe igualmente fisura del paladar blando. Se desconocen las causas específicas del síndrome de Pierre Robin.

**Material y método:** La intercolaboración mediante convenio entre el servicio de Cirugía Maxilofacial Infantil del Hospital Universitario de La Paz en Madrid y el título de Especialista en atención odontológica integral en el niño con necesidades especiales nos permite llevar a cabo un tratamiento integral de los pacientes. Se describe el protocolo que se lleva a cabo conjuntamente. A los 15 meses del nacimiento del niño se les realiza un primer examen respiratorio, cuando no es favorable se le realiza inmediatamente una glosoplexia (unión de la lengua con el labio inferior) que llevará durante 18 meses. Para la complementación de este tratamiento se realiza un a distracción ósea mandibular bilateral externa.

**Conclusiones:** El tratamiento actual quirúrgico mediante la glosoplexia y distracción ósea reduce la necesidad de la traqueotomía y la mortalidad de éstos pacientes. El odontopediatra precisa estar presente durante todas las fases del protocolo para beneficiar en cada caso la calidad de vida a nivel oral de estos niños.

## 19. ORTOPEDIA PREQUIRÚRGICA EN LOS NEONATOS CON FISURA PALATINA

**Barroso J, Bellet LJ**

*Máster en Odontopediatría Integral. Universitat Internacional de Catalunya. Barcelona*

Breve descripción de los antecedentes: Presentamos el caso de dos pacientes neonatos con fisura labio palatina tratados al nacer con un obturador y modelador nasal previo a la cirugía primaria realizada en este tipo de pacientes entre los 3-6 meses.

Tipo de tratamiento aplicado: Los pacientes con fisura labio palatina son sometidos desde el momento de nacer a una serie de procesos con el objetivo de lograr unos resultados funcionales y estéticos ade-

cuados. Al nacer, y antes de proceder a la cirugía primaria, se le colocó un aparato ortopédico a cada niño con el objetivo de preparar los procesos maxilares para esta cirugía. Se trata de la colocación de un obturador palatino acompañado de un modelador nasal.

Principales detalles y datos que se han obtenido mediante el tratamiento: Con esta fase se ha podido remodelar, en pacientes con déficit de soporte nasal, la columela, aprovechando que, en este tiempo, ésta mantiene una alta capacidad plástica. Esta ortopedia debe ser llevada a cabo por un odontopediatra u ortodontista cualificado e instruido en el tratamiento de

este tipo de pacientes. Los procesos llevados a cabo en estos pacientes deben estar protocolizados. Se trata de pacientes complejos donde es necesario contar con un equipo multidisciplinario con experiencia y donde la toma de decisiones sea consensuada.

Descripción del periodo posterior al tratamiento: Los pacientes son sometidos a numerosas intervenciones quirúrgicas, tratamientos ortopédicos y ortodóncicos, así como a sesiones con logopedia e incluso con el psicólogo. Por tanto, las pautas y momentos de actuación en cada fase deben ser claros y encaminados a favorecer los resultados sin sobretratar o molestar más de lo necesario a estos pacientes.

### Oral and Poster Communications

## XXXI Annual Reunion of the Spanish Society of Pediatric Dentistry (SEOP)

Santander, 21-23 may 2009

### Oral Communications

Thursday, 21 May

Time: 09:30 to 11:30

1. *Trauma to tissue supporting the permanent dentition: treatment update*  
V. Pérez, M. Valverde, F. Cerdán, A. Bulbena
2. *Orthodontic extrusion in a crown-root fracture of a central incisor. 12 year follow-up*  
M. Huertas, A. Mendoza, M. Biedma, G. Villalón, D. Ribas
3. *Guidelines for pulp treatment of crown fractures*  
M. Biedma, A. Mendoza, M. Huertas, G. Villalón, M.J. Barra
4. *Direct pulp protection and pulpotomies in immature permanent teeth*  
J. Tomás, A. Vinagre, A.L. Costa
5. *Histologic study of the tissue of dental sacs when in contact with 4.2% sodium hypochlorite, 2% chlorhexidine and 0.9% physiological saline*  
A.I. Lorente, S. Sáez, F. García, F. Guinot, L.J. Bellet
6. *Aesthetic and pulp considerations in complicated crown fractures*  
T. Álvarez Muro, A. Xalabardé, E. Ruiz de Castañeda, A. Algora, P. Gatón
7. *Prevalence of dental trauma in preschool children aged between 3 and 6*  
A. Campagnoli, P. Beltri, F. Costa, G. Sánchez, A. Calvo

8. *Apexification in immature young teeth*  
B. Lemos, A.D. Soares, L. Alves, A.L. Costa, P. Palma
9. *Esthetical restoration with whitening treatment after trauma to a primary tooth. Case report*  
T. Vale, P. Sousa-Santos, J. Moreira
10. *Dental erosion. A prevalent pathology in Pediatric Dentistry?*  
M. Muñoz, C. Tobar, B. Llidó, D. de la Fuente
11. *Why does a child develop dental phobia?*  
B. Llidó, D. de la Fuente, M. Muñoz, C. Tobar
12. *The teaching of pediatric dentistry with regard to the European Higher Education Area (EHEA)*  
C. Tobar, M. Muñoz, D. de la Fuente, B. Llidó
13. *Stem cells: the future in dentistry?*  
B. Gómez Legorburu, P. Planells, A. Arduny, C. Díaz, L. Blanco
14. *Evaluation of marginal filtration of two adhesive systems after the application of an additional adhesive resin*  
C. Germán, O. Cortés, A. Alcaina, C. García Ballesta, L. Pérez Lajarín
15. *The effect of consuming chewing gum, with different concentrations of xylitol, on salivary flow, pH and concentration of salivary SM in children between the ages of 6 and 12 years*  
M. Ribelles, L. Bellet, L. Giner
16. *Opinion of the professionals in Seville on the Dental Care Plan for Children in Andalucía*  
D. Ribas, J. Gil, A. Castaño, M.J. Barra, A. Mendoza

17. *Evaluation of salivary flow, pH and Streptococcus mutans recount and lactobacillus in saliva*  
E. Ortiz, R. Mayné, F. Guinot, L.J. Bellet
18. *Diagnosis methods for caries in epidemiological studies*  
E. Prario, A. Zaragoza, T. Badía, M.P. Martínez, M. Ros
19. *Evolution of oral bacterial flora in pediatric dentistry over the last 10 years: Revision of the literature*  
A. Calvo, M. Diéguez, A. Campagnoli, G. Albero
20. *Risk factors for Early Childhood Caries. Socio-epidemiological survey*  
D. Ahumada, M. Henríquez, A. Cahuana
21. *In vitro assessment of two fossae and fissure sealants using different types of etching and application techniques*  
E. Díaz Garcés, F. Guinot, J.R. Mayoral, L.J. Bellet
22. *Retention and marginal seal of the compomer (Dyract-extra®) in class i and ii restorations of primary molars. Preliminary comparative study*  
D. C. González, S. Broch, F. Guinot, L.J. Bellet
23. *The suitable use and acceptance of the rainbow in pediatric dentistry*  
L. M. Huerta, J. R. Boj, E. Espaza, C. Hahan, M. Velasco
24. *Comparative clinical study on two saliva tests: Saliva-Check Mutans GC® and CRT bacteria IV*  
R. Martín, T. Álvarez Muro, M.V. Mateos, S. Sanjurjo, C. García Yarnoz
25. *Partial removal of carious tissue. Treatment success using a conventional adhesive system vs. the application of calcium hydroxide*  
S. Oliver, V. Barbero, F. Guinot, L.J. Bellet
- Time: 12:00 to 14:00**
26. *The efficiency of anesthesia consisting of a eutectic mixture of lidocaine and prilocaine at 4% (Topicadent) versus 20% benzocaine gel (Hurricane®) in Pediatric Dentistry*  
A. Leyda, C. Llana
27. *Influence of audiovisual media in the behavior of pediatric dentistry patients*  
A. Xalabardé, E. Ruiz de Castañeda, T. Álvarez, P. Gatón
28. *Bisphosphonates and their implication in pediatric dentistry*  
D. de la Fuente, B. Llidó, C. Tobar, M. Muñoz
29. *Paresthesia following the use of local anesthetic. Two case reports*  
A. Alcaina, O. Cortés, C. Germán, I. Castejón, C. García
30. *Bisphosphonates in pediatric dentistry*  
M. Velasco, C. Hahn, M. Huerta, A. Cahuana, J. R. Boj
31. *Harmful oral habits: management in pediatric dentistry*  
V. López, M. Ruiz, A. Bulbena, F. Cerdán
32. *Correlation between dental age and chronological age of children in Chile*  
A. Pérez Flores, P. Barboza, M. Aguirre, L. Bravo, C. Fierro-Monti
33. *Relationship between malocclusion and the lower limbs*  
M.J. Barra, M. Serna, M.C. Machuca, A. Mendoza
34. *Cysts in pediatric dentistry: treatment revision*  
H. Velásques, Y. González, A. Cahuana
35. *Study of facial disturbances through an original photographic method after rapid maxillary expansion*  
P. Sousa-Santos, J. Moreira, T. Vale
36. *Multidisciplinary management of patients with a cleft lip and palate*  
G. Sánchez Tadeo, A. Campagnoli, A. Calvo, J. Barros, F. Pérez
37. *Non-hereditary structural disturbances in enamel: its current high incidence rate*  
C. Mora, C. Casanova, B. Iglesias, F. Cerdán
38. *Fear of the dentist? Desensibilization of the pediatric dentist in the san rafael hospital. An opportunity for change*  
E. Zapata, C. Serna, C. Ruiz Duque
39. *Self-inflicted injuries in the Pediatric Dentistry patient. Case report and a revision of the literature*  
L. Gómez Santos, G. Sanmartí, C. Gay-Escoda
40. *Incontinentia Pigmenti. Revision of 5 cases*  
C. Cardozo, Y. González, A. Cahuana
41. *Ectodermal dysplasia. Current treatment alternatives and post-treatment satisfaction*  
M.R. Fernández, A. Cahuana, Y. González
42. *Dentinogenesis imperfecta. A case report*  
G. Villalón, A. Mendoza, M. Biedma, M.D. Huertas, D. Ribas
43. *Noonan syndrome. Case report*  
A. Matencio, A.I. Lorente, S. Sáez, F. Guinot, L.J. Bellet
44. *Prematurity: a risk factor for developing a future cranio-mandibular dysfunction?*  
B. Gutiérrez, P. Beltri, M. Diéguez, C. Vilar, M.P. Moreno
45. *Pediatric dentistry treatment in an epileptic child*  
L. Torres, B. Bartolomé, B. Gutiérrez, C. Vilar
46. *Child abuse and pediatric dentistry*  
M.P. Moreno, B. Bartolomé, L. Torres, B. Gutiérrez, C. Vilar
47. *Asperger syndrome. Case report*  
S. Díez, T.P. Martínez, F. Guinot, L.J. Bellet
48. *Osteogenesis imperfecta: a challenge for pediatric dentists*  
B. Bartolomé, M. R. Mourelle, N.E. Gallardo, M.J. de Nova



**Time: 16:00 to 17:30**

49. *How, when and why should a germectomy be carried out. A case report*  
J. Rodríguez Riquel, L. Belle
50. *Oral surgery in pediatric dentistry patients*  
M. Abad, G. Sanmartí, R. Figueiredo, C. Gay-Escoda
51. *Diagnosis and treatment plan for a transmigrated mandibular canine in a pediatric patient*  
G. Herrero, E. Valmaseda, L. Berini, C. Gay-Escoda
52. *Quantitative evaluation of rankl in children with dental eruption delays*  
C. Cuadros, A. Rubert, J. Clotet, F. Guinot, L.J. Bellet
53. *Upper lip frenum removal. Case report*  
N. Piza, S. Broch, F. Guinot, L.J. Bellet
54. *Surgical intervention of a short lingual frenum. A case report*  
M. Virolés, R. Mayné, V. Barbero, F. Guinot, L.J. Bellet
55. *Giant cell tumor: case report*  
M. Pascual, Y. González, A. Cahuana
56. *Early diagnosis and treatment of ectopic maxillary canines*  
M.A. Pérez Mendoza, Y. González, A. Cahuana
57. *Harmful habits in pediatric dentistry patients*  
M.R. Mourelle, N.E. Gallardo, B. Bartolomé, M.J. de Nova

**Posters Communications****Friday, 22 May****Time 11:30 to 12:00**

- P-1. *Incorporation of tools to evaluate caries risk in medical histories in pediatric dentistry*  
M. García Margarit, I. Ferrer, M.J. Martí, J.I. Aura, M. Lloret
- P-2. *Our experience with laser frenectomies*  
N. Bonafé, C. Borrás, E. García Miralles, M. García Margarit, M. Catalá
- P-3. *Pigmentary incontinence*  
M.P. Martínez Cano, F. Estrela, A.M. Gandía, E. Prario, V. Pérez Soriano
- P-4. *The incorporation of new technologies enabling image diagnosis in Pediatric Dentistry*  
E. Ferrés-Amat, I. Maura, C. Díaz-Martínez, E. Ferrés-Padró
- P-5. *Update on bacterial endocarditis prophylaxis*  
X. Rodríguez Mayta, M. Varela

- P-6. *The contribution of pediatric dentists to pharmacovigilance*  
M.A. Velló, M. Catalá, C. Nuño, F. Estrela, N. Bonafé
- P-7. *Fissure sealants with self-etching adhesives: microinfiltration of contaminated enamel*  
A. Coelho, J. Canta, H. Luis, S. Oliveira, P. Marques
- P-8. *Dentofacial disturbances in Hyper IgE syndrome*  
M. Valero, L. Martínez, B. Lobato, R. Martín, J. Gil
- P-9. *Treatment modalities for the ectopic eruption of primary molars*  
C. Fierro-Monti, L. Bravo, A. Pérez
- P-10. *Aesthetic and functional rehabilitation of a girl with hemifacial microsomia*  
V. Badillo, B. Gómez, A. Adanero, M. Martín del Burgo, M. Martín

**Friday, 22 May****Time: 18:00 to 18:30**

- P-11. *Accessory cusps*  
K. Uriol, G. Alberó, E. Correa, M. Rodríguez-Villa
- P-12. *Crown fractures in young permanent teeth: a multidisciplinary treatment*  
A.L. Costa, J.C. Ramos, T. Xavier, B. Lemos
- P-13. *Harmful habits in children aged 3 to 6 in Oporto (Portugal)*  
C. Vieira, M. Choupina, E. Paiva, C. Manso, L.P. Ferreira
- P-14. *Pediatric medication: type and quantity of sugars present*  
E. Paiva, A. Miranda, C. Vieira, L. Ferreira, C. Manso
- P-15. *Tooth reimplantation: prognosis and complications*  
M. Rodríguez-Villa, K. Uriol, F. Costa, F. Pérez
- P-16. *Decision making with the cleft patient. When should dental treatment be finished?*  
C. Álvarez Abad, B. Pardo, A. Senosiain
- P-17. *Craniofacial and dental manifestations in Apert syndrome: A revision of the literature and presentation of 6 case reports*  
M. Martín, B. Lobato, M. Valero, L. Martínez, J. Muñoz
- P-18. *Treatment protocol for patients with Pierre Robin syndrome*  
A. Adanero, B. Gómez, L. Martínez, M. Valero, M. Martín
- P-19. *Pre-surgery orthopedic treatment for cleft lip neonatal patients*  
J. Barroso, L.J. Bellet

## Entrega de los premios Jóvenes Odontopediatras - *Gaceta Dental* durante la VIII Reunión Anual de Jóvenes Odontopediatras

El 7 de marzo de 2009 se celebró en la Facultad de Odontología de la UCM, la VIII Reunión Anual de Jóvenes Odontopediatras.

Estas jornadas, que vienen realizándose anualmente bajo la tutela de la Sociedad Española de Odontopediatría, surgen de la clara necesidad de formar en esta importante faceta de la Odontología a las jóvenes generaciones de odontólogos de nuestro país. Tratamos desde la SEOP, de fomentar la vocación en Odontopediatría a los recién licenciados o alumnos de los últimos cursos de la licenciatura. Igualmente los alumnos de pregrado, postgrado o magíster en Odontopediatría poseen una ocasión única de conocerse entre sí e intercambiar información acerca de las investigaciones más importantes en Odontopediatría, que se están desarrollando en sus respectivas Universidades.

En estas reuniones son los propios jóvenes los que participan como ponentes, tutorizados por sus profesores de universidad. Se enfrentan de esta manera en muchas ocasiones, a su primera experiencia en el campo de la investigación y exposición de sus resultados en público.

El creciente interés por la participación en estas reuniones se ha visto este año reflejada en la magnífica afluencia de asistentes que completaron el aforo de la sala.

El programa científico comenzó con la conferencia llevada a cabo por el Dr. Salmerón, ex presidente de la SECOM, médico adjunto del Servicio de Cirugía Oral y Maxilofacial del Hospital General Universitario Gregorio Marañón de Madrid y profesor de Cirugía de la UCM que en propias palabras del presidente de la SEOP Miguel Hernández, "hizo las delicias del público presente" con su disertación acerca de la Cirugía Oral en Niños.

Los jóvenes que participaron con sus ponencias libres en el programa científico, fueron en esta ocasión, ampliamente superados en número y calidad de sus presentaciones por las expectativas de los organizadores.

La relación completa de los mismos y los títulos de sus ponencias fueron:



Fig. 1. Los participantes con sus ponencias libres en la VIII Reunión Anual de Jóvenes Odontopediatras junto a la directora de la Reunión Profa. Planells.

— *Osteogénesis imperfecta vs. dentinogénesis imperfecta. Implicaciones en el tratamiento odontopediátrico.*

David S. de la Fuente. UCM

— *Síndrome de hipomineralización incisivo-molar.*

Luis García Pascua. U. CEU San Pablo

— *Bulimia nerviosa purgativa y erosión dental en Odontopediatría.*

María Muñoz Bravo. UCM

— *Actualidad en la remineralización dentaria.*

Beatriz Gutiérrez Mosquera. UCM

— *La marsupialización como parte del tratamiento conservador en quistes maxilares. A propósito de cuatro casos.*

Diana Patricia Ahumada Silva. U. de Barcelona

— *Fracturas radiculares horizontales.*

Begoña Gómez Legorburu. UCM

— *Síndrome del alcoholismo fetal. A propósito de un caso.*

Mercé Virolés. UIC

— *Manejo odontológico del paciente con picnodisostosis. Presentación de tres casos.*

Claudia Hahn Chacón. U. de Barcelona

— *Campus virtual de la materia de odontopediatría.*

Celia Tobar Arribas. UCM



Fig. 2. De izquierda a derecha la ganadora del segundo premio a la mejor ponencia, Begoña Gómez Legorburu, junto a la ganadora del primer premio, María Muñoz Bravo.

—Aparatos de Groper en preescolares: presentación de casos clínicos.

Miriam Leiva. U. de Barcelona

—Fracturas coronoradiculares. Revisión de la literatura a propósito de un caso.

María Dolores Huertas López. U. de Sevilla

—Usos del MTA en odontopediatría. Presentación de casos clínicos.

Linda Abril Rojas Campos. U. de Barcelona.

—Fobia al dentista, posible consecuencia de hipomineralización incisivo-molar.

Blanca Llidó Tejedor. UCM

—Estudio piloto a 16 meses de 6 pulpotomías con sulfato férrico.

Ana Matencio. UIC

—Aislamiento y diferenciación de células madre procedentes de la pulpa dental.

Francisco Javier Rodríguez Lozano. U. de Murcia

—Epidermolisis bullosa. ¿Podemos mejorar la calidad de vida de nuestros pacientes?

Ana Paula Campagnoli. UEM

—Fracturas coronales. Revisión de la literatura a propósito de cuatro casos clínicos.

María Biedma Perea. U. de Sevilla

—Hipomineralización incisivo-molar (MIH) A propósito de un caso.

Sara Díez Soto. UIC

Al finalizar la reunión se procedió a la entrega de los premios a las mejores ponencias presentadas en la VIII Reunión Anual.

En esta ocasión el primer premio recayó en María Muñoz Bravo de la UCM. Por su parte, el segundo premio fue otorgado a Begoña Gómez Legorburu perteneciente igualmente a la UCM.

La generosa contribución de *Gaceta Dental* con 1.000 euros al primer premio y 500 euros al segundo premio, contribuyó a la alegría de las ganadoras. A ello hay que sumar la inscripción gratuita a la XXXI Reunión Anual de la SEOP que otorga la Sociedad Española de Odontopediatría al ganador de cada edición.

La empresa Dentaaid contribuye con la totalidad de los gastos que conlleva la organización del evento, desde la primera reunión hasta hoy.

La empresa GC ha deseado participar con la inscripción gratuita de cada uno de los ponentes.

La SEOP quiere agradecer a *Gaceta Dental*, Dentaaid y GC su voluntad de colaborar para que esta Reunión haya constituido un rotundo éxito científico y de participación.

SEOP news

## Prize giving Young Pediatric Dentists – *Gaceta Dental* during the VIII Annual Reunion of Young Pediatric Dentists

On the 7<sup>th</sup> of March 2009, the VIII Reunion of Young Pediatric Dentists took place in the Dentistry Faculty of the UCM.

These meetings, which have been taking place every year under the auspices of the Spanish Society of Pediatric Dentistry, arose because of the clear need to train the younger generations of dentist in our country in this

important facet of dentistry. In the SEOP we try to encourage a vocation in Pediatric Dentistry in those students who are newly graduated, or who are completing their last courses in this degree. Thus, pre- and post-graduation students, and those carrying out masters degrees, have a unique opportunity for meeting each other and exchanging information on the most impor-





Fig. 1. The participants with their lectures in the VIII Annual Reunion of Young Pediatric Dentists together with the director of the Reunion Prof. Planells.



Fig. 2. From left to right, the winner of the second prize to the best lecture, Begoña Gómez Legorburu, together with the winner of the first prize María Muñoz Bravo.

tant research in pediatric dentistry that is being carried out in their universities.

In these meetings it is the young people themselves who participate as lecturers, having been tutored by professors at their universities. They often have their first experience in the field of investigation and exposure of their results in public. The growing interest in participating in these meetings was this year reflected in the magnificent turnout as the conference room was completely filled.

The scientific program began with a lecture given by Dr. Salmerón, past-president of the SECOM, and of the Department of Oral and Maxillofacial Surgery of the Hospital General Universitario Gregorio Marañón in Madrid, and professor of surgery in the UCM who, using the very words of the president of the SEOP Miguel Hernández, “delighted the audience” with his dissertation on Oral Surgery in Children. The lectures in the scientific program given by the younger participants were on this occasion greater in number and quality than had been expected by the organizers.

The complete list, with the titles of the lectures, was:

—*Osteogenesis imperfecta vs. dentinogenesis imperfecta. Treatment implications in Pediatric Dentistry.*

David S. de la Fuente. UCM

—*Syndrome of molar-incisor hypomineralization.*

Luis García Pascua. U. CEU San Pablo

—*Purgative bulimia nervosa and dental erosion in Pediatric Dentistry.*

María Muñoz Bravo. UCM

—*Up-date in dental remineralization.*

Beatriz Gutiérrez Mosquera. UCM

—*Marsupialization as part of conservative treatment of maxillary cysts. A report of four cases.*

Diana Patricia Ahumada Silva. U. de Barcelona

—*Horizontal root fractures.*

Begoña Gómez Legorburu. UCM

—*Fetal alcohol syndrome. A case report.*

Mercé Virolés. UIC

—*Dental management of the patient with pycnodysostosis. Presentation of three cases.*

Claudia Hahn Chacón. U. de Barcelona

—*The virtual campus in Pediatric Dentistry.*

Celia Tobar Arribas. UCM

—*The Groper apparatus in pre-school children: presentation of clinical cases.*

Miriam Leiva. U. de Barcelona

—*Crown-root fractures. Revision of the literature as a result of a case.*

María Dolores Huertas López. U. de Sevilla

—*MTA in Pediatric Dentistry. Presentation of clinical cases.*

Linda Abril Rojas Campos. U. de Barcelona

—*Dental phobia, a possible consequence of incisor-molar hypomineralization.*

Blanca Llidó Tejedor. UCM

—*Pilot study at 16 months of 6 pulpotomies with ferric sulphate.*

Ana Matencio. UIC

—*Isolation and differentiation of stem cells from the dental pulp.*

Francisco Javier Rodríguez Lozano. U. de Murcia

—*Epidermolysis bullosa. Can the quality of life of these patients be improved?*

Ana Paula Campagnoli. UEM

—*Crown fractures. Revision of the literature as a result of four clinical cases.*

María Biedma Perea. U. de Sevilla

—*Molar-incisor hypomineralization (MIH). A case report.*

Sara Díez Soto. UIC

When the reunion had finished, prizes were given for the best lectures at the VIII Annual Reunion. On this occasion the first prize was won by María Muñoz Bravo of UCM. The second prize was given to Begoña Gómez Legorburu also of the UCM.

*Gaceta Dental* generously contributed with 1000 Euros for the first prize and 500 Euros for the second prize, which added to the delight of the prize winners. They were also awarded a free inscription to the XXXI Annual Reunion of the SEOP which is awarded by the Spanish Society of Pediatric Dentistry to the winner of each edition.

The company Dentaid covers all the organization costs from the first reunion to date. The company GC chose to participate by offering the lecturers a free inscription.

The SEOP would like to thank *Gaceta Dental*, Dentaid and GC for making this Reunion such a success scientifically and from the view of attendance.