

Odontología Pediátrica

Vol. 36, No. 1, marzo 2010. E-ISSN: 1698-4258



www.aedp.org/revista/index.html

Editorial

Artículo Original

Artículo sobre el diagnóstico de la caries
de alta penetración en dientes permanentes
de 12 años de edad. **Alfonso Rodríguez y María José
Cabrera Rodríguez y María José**

Resumen de un artículo de revisión sobre
el diagnóstico de la caries de alta penetración
en dientes permanentes de 12 años de edad. **Alfonso Rodríguez
y María José Cabrera Rodríguez y María José**

Revisión

Revisión de la literatura sobre el diagnóstico
de la caries de alta penetración en dientes
permanentes de 12 años de edad. **Alfonso Rodríguez
y María José Cabrera Rodríguez y María José**

Caso Clínico

Presentación de un caso clínico de
diagnóstico de la caries de alta penetración
en dientes permanentes de 12 años de edad. **Alfonso Rodríguez
y María José Cabrera Rodríguez y María José**

Resumen de la Revista

Resumen de la Revista

Resumen de la Revista



Asociación Española de Odontología Pediátrica



Cuando ellos sonríen usted también sonríe



La Sociedad Española de Odontopediatría conoce que solamente cuando nuestros pacientes comprenden nuestros procedimientos clínicos los demandan. Por este motivo, la SEOP ha puesto a la venta folletos con información de los procedimientos preventivos y de las técnicas de tratamiento más frecuentes en nuestras clínicas. Así se imprimirán en color estos folletos, de manera que el coste sea lo más ventajoso posible. Selladores, Ortodoncia y Caries del Biberón serán los temas que publicaremos.

Si estás interesado en hacer un pedido de estos folletos, ponte en contacto telefónico solicitando el tema y el número que desearías adquirir con:

Julián Aguirrezábal
 C/ Iparraguirre, 34 - 3.ª - 48011 BILBAO
 Tel. 94 444 68 13 - Fax: 94 444 12 66

Nombre DNI o CIF

Apellidos

Dirección Teléfono

Población CP Provincia

ORTODONCIA N.º CARIES DEL BIBERÓN N.º

SELLADORES N.º OBTURACIONES (invisibles) N.º

RADIOLOGÍA N.º



Odontología Pediátrica

Órgano de Difusión de la Sociedad Española de Odontopediatría

Fundada en 1991 por Julián Aguirrezábal

Sociedad Española de Odontopediatría

c/ Alcalá, 79-2 - 28009 Madrid

Tel.: 650 42 43 55

e-mail: secretaria@odontologiapediatrica.com

<http://www.odontologiapediatrica.com>

Revista Odontología Pediátrica

<http://www.grupoaran.com>

Directora:

Profa. Dra. Paloma Planells del Pozo

Directores Adjuntos:

Dr. Julián Aguirrezábal, Profa. Dra. Montse Catalá Pizarro

Director de la página web SEOP

Prof. Dr. Miguel Hernández Juyol

Consejo Editorial Nacional:

Dr. Luis Bellet Dalmau
Dra. Paola Beltri Orta
Prof. Dr. Juan Ramón Boj Quesada
Dr. Abel Cahuana Cárdenas
Dra. Olga Cortés Lillo
Dra. Rosa Echániz Valiente
Dra. Pilar Echeverría Lecuona
Prof. Dr. Enrique Espasa Suárez de Deza
Dra. Filo Estrela Sanchís
Dr. Miguel Facal García
Prof. Dr. Carlos García Ballesta
Profa. Dra. Encarnación González Rodríguez
Profa. Dra. Asunción Mendoza Mendoza
Dra. Mónica Miegimolle Herrero
Profa. Dra. M^a Jesús Ostos Garrido
Profa. Dra. M^a Angustias Penalver Sánchez

Consejo Editorial Internacional:

Prof. Dr. R. Abrams (EE. UU.)
Prof. Dr. S Rotberg (México)
Profa. Dra. A Fuks (Israel)
Profa. Dra. M. T. Flores (Chile)
Prof. Dr. L. E. Onetto (Chile)
Prof. N. A. Lygidakis (Grecia)
M. Saadia (EE. UU.)
J. Tumba (Reino Unido)

Directores de Sección:

Profa. Dra. Elena Barbería Leache (*Información Universidad*)
Prof. Dr. J. Enrique Espasa Suárez de Deza (*Resúmenes bibliográficos*)
Dra. Paola Beltri Orta (*Agenda SEOP*)

Junta Directiva de la SEOP:

Presidente: Dr. José del Piñal Matorras
Vicepresidente: Dr. Lluís J. Bellet Dalmau
Secretaria: Dra. Paola Beltri Orta
Tesorero: Dr. Ricard Cardona Lloria
Vocales: Dra. Olga Cortés Lillo
Dra. M^a Filomena Estrela Sanchís
Dra. Eva Santa Eulalia Toisfontaines

Comité Científico:

Dra. M^a Milagros Barrachina Mataix
Dra. Eva M^a Martínez Pérez
Dra. Mónica Miegimolle Herrero

INCLUIDA EN EL ÍNDICE MÉDICO ESPAÑOL

Administración y Dirección: ARÁN EDICIONES, S.L.

C/ Castelló, 128, 1.º - 28006 MADRID

© Copyright 2010. Sociedad Española de Odontopediatría. ARÁN EDICIONES, S.L. Reservados todos los derechos. Ninguna parte de esta publicación puede ser reproducida, transmitida en ninguna forma o medio alguno, electrónico o mecánico, incluyendo fotocopias, grabaciones o cualquier sistema de recuperación de almacenaje de información, sin la autorización por escrito del titular del Copyright. Publicación cuatrimestral con 3 números al año.

Tarifa suscripción anual: Odontólogos/Estomatólogos: 69 €; Organismos y Empresas: 90 €; Países zona Euro: 269 €; Resto de países: 365 €.

Ejemplar suelto: 29 €.

Suscripciones: ARÁN EDICIONES, S.L. Castelló, 128 - Telf.: 91 745 17 27 - Fax: 91 561 57 87 - 28006 MADRID.

e-mail: publicaciones@grupoaran.com

ODONTOLOGÍA PEDIÁTRICA se distribuye de forma gratuita a todos los miembros de la Sociedad Española de Odontopediatría.

Publicación autorizada por el Ministerio de Sanidad como Soporte Válido en trámite. ISSN: 1133-5181. Depósito Legal: V-1389-1994.

ARÁN EDICIONES, S.L.

28006 MADRID - Castelló, 128, 1.º - Telf.: 91 782 00 35 - Fax: 91 561 57 87

e-mail: edita@grupoaran.com - <http://www.grupoaran.com>



SOLICITUD DE ADMISIÓN COMO MIEMBRO NUMERARIO DE LA SOCIEDAD ESPAÑOLA DE ODONTOPEDIATRÍA



**Sociedad Española
de Odontopediatría**

DR./DRA.

ODONTÓLOGO: DESDE:

ESTOMATÓLOGO: DESDE:

DOMICILIO CLÍNICA:

.....

CÓDIGO POSTAL: CIUDAD:

TELF.: FAX:

COLEGIADO EN: N.º:

PRÁCTICA ODONTOPEDIÁTRICA: EXCLUSIVA NO EXCLUSIVA

PROFESOR/A DE UNIVERSIDAD:

COLABORADOR: DESDE:

AYUDANTE: DESDE:

ASOCIADO: DESDE:

TITULAR: DESDE:

FECHA SOLICITUD:

FIRMA:

Secretaría técnica

C/ Alcalá, 79-2

28009 MADRID

e-mail:

secretaria@odontologiapediatrica.com





Estimados compañeros:

Con motivo de la demanda habitual de información a la Sociedad Española de Odontopediatría sobre clínicas odontopediátricas en distintas localizaciones, estimamos necesaria una actualización de la base de datos que manejamos para tal finalidad.

Muchas de las direcciones que tenemos registradas corresponden a domicilios particulares que no resultan útiles para remitiros a aquellos pacientes que solicitan direcciones de odontopediatras localizados en determinadas zonas. Igualmente, algunas de estas direcciones han cambiado sin que tengamos constancia de ello.

Con este motivo, y para poder ofrecer un mejor servicio, solicitamos tu colaboración: rellena el formulario adjunto con la letra clara y remítelo a la secretaría técnica de la sociedad (C/ Alcalá, 79-2º - 28009 Madrid).

SOCIEDAD ESPAÑOLA DE ODONTOPEDIATRÍA

Nombre y apellidos:

Dirección: Teléfono:

Población: Código postal: Provincia:

Dirección clínica:

Teléfono: ¿Es clínica de práctica exclusivamente odontopediátrica? SÍ NO

Población: Código postal: Provincia:

e-mail:

ACTUALIZACIÓN DATOS BANCARIOS:

ODONTOLOGÍA PEDIÁTRICA

BANCO/CAJA

DIRECCIÓN POBLACIÓN C.P.

TITULAR DE LA CUENTA

CÓDIGO C/C.: BANCO SUCURSAL D.C. N.º CUENTA

Ruego a ustedes se sirvan tomar nota de que, hasta nuevo aviso, deberán adeudar en mi cuenta con esa entidad el recibo o letra que anualmente y a mi nombre les sean presentados para su cobro por

Les saluda atentamente,

(Firma)

de _____ de 20__

Remitir a: Secretaría técnica SEOP - c/ Alcalá, 79-2º - 28009 Madrid

Editorial

En este número que tenéis en vuestras manos, podréis encontrar una serie de artículos que han sido desarrollados por colegas odontopediatras que trabajan en países ibero americanos, donde la atención odontológica en la población infantil constituye uno de los pilares más importantes de la profesión.

Realizado desde Méjico, publicamos un artículo que lleva por título: *Evaluación in vitro de la microfiltración de dos selladores de fosas y fisuras aplicados en primeros molares temporales*. Los autores: Lorena Balcázar Partida, Nidia María Balcázar Partida, Elizabeth Alcántara Hernández, Rosa Patricia Gómez Cobos, proceden de la ciudad de Guadalajara en el citado país.

Otra de las publicaciones se encuentra realizada en Venezuela. Lleva por título: *Prevalencia de caries y pérdida de primeros molares permanentes en una muestra de niños venezolanos*. Viene firmado por: M. C. Morales-Chávez, Y. Arias-Pardo, S. Bocaranda-Núñez, V. Fernandez-Da Silva.

Este hecho lo hemos venido observando en los últimos números publicados donde hemos tenido la oportunidad de leer artículos de Brasil, Venezuela, etc., ello señala que la difusión de nuestra revista cada vez va siendo mayor a nivel internacional, sin duda ello enriquece la edición de cada número.

Procedentes de nuestras Universidades encontramos una revisión del grupo de la UIC, capitaneado por nuestro malogrado amigo Lluís Bellet.

El artículo que lleva por título: *Evolución de las coronas como material de restauración en dentición temporal. Revisión de la literatura*. En esta ocasión lo firman: M^a Mercè Virolés Suñer, Ruht Mayné Acién, Francisco Guinot Jimeno, Luis Jorge Bellet Dalmau.

Agradecemos infinitamente la aportación de casos clínicos en nuestra revista en este número, el artículo lleva por título: *Parestesia con el uso de anestésicos locales. A propósito de dos casos*, y lo firma: M^a Antonia Alcaina Lorente.

Tras la celebración de las 11^a Jornadas de Encuentro Pediatría Odontopediatría, no nos queda más que agradecer, una vez más, la gran acogida de las mismas entre ambas profesiones y la asistencia fidelizada durante muchos años, de profesionales de la salud unidos por un mismo objetivo: obtener la salud integral de los pacientes infantiles.

P. Planells

In the issue that is in your hands, you will be able to find a series of articles that have been written by colleagues who are Pediatric Dentists working in Latin American countries where dental care in the child population represents one of the most important pillars of the profession.

We are publishing an article that was written in Mexico entitled: *In vitro evaluation of the micro-leakage of two pit and fissure sealants applied to primary first molars*. The authors Lorena Balcázar Partida, Nidia María Balcázar Partida, Elizabeth Alcántara Hernández, and Rosa Patricia Gómez Cobos are from the Mexican city of Guadalajara.

Another publication came from Venezuela with the title, *Prevalence of caries and loss of permanent first molars in a sample of Venezuelan children*. It is signed by M. C. Morales-Chávez, Y. Arias-Pardo, S. Bocaranda-Nuñez and V. Fernandez-Da Silva.

We have observed in the recent issues of the journal that we are having the opportunity of reading articles from Brazil, Venezuela... this indicates that our journal has an increasingly larger international spread which undoubtedly enriches each issue.

From our own universities we will find a revision by the group from the UIC, headed by our ill-fated friend Lluís Bellet. The article is entitled: *Development of crowns as a restoration material for primary teeth. A revision of the literature*. On this occasion it is signed by: M^a Mercè Virolés Suñer, Ruth Mayné Acién, Francisco Guinot Jimeno and Luís Jorge Bellet Dalmau.

We are eternally grateful for the contribution of case reports to our journal and in this issue the title of the article is: *Paresthesia following the use of local anesthetic. A report of two cases*, which is signed by M^a Antonia Alcaina Lorente.

After holding the 11th joint Pediatrics-Pediatric Dentistry Meeting, we can only be grateful once again for the great reception both professions gave each other and for their faithful attendance over the years. These health professionals were brought together by a common goal; that of obtaining comprehensive health for our pediatric patients.

P. Planells

Evaluación *in vitro* de la microfiltración de dos selladores de fosas y fisuras aplicados en primeros molares temporales

L. BALCÁZAR PARTIDA, N. M. BALCÁZAR PARTIDA, E. ALCÁNTARA HERNÁNDEZ,
R. P. GÓMEZ COBOS

Centro Universitario de Ciencias de la Salud. Universidad de Guadalajara. Jalisco, México

RESUMEN

El propósito de este estudio fue determinar la evaluación *in vitro* de la micro filtración de dos selladores de fosas y fisuras, aplicados sobre las superficies oclusales de 70 primeros molares temporales, cuyas raíces tuvieron radiográficamente una reabsorción radicular de más de dos tercios. La población estudiada fue de 35 niños de entre 9 y 11 años de edad, que solicitaron consulta dental en el departamento de clínicas odontológicas en el posgrado de pediatría de la Universidad. Los selladores se aplicaron en las superficies oclusales de los primeros molares temporales existentes en la boca de los niños, los cuales fueron sometidos a los efectos de la masticación durante tres meses y posteriormente se observó como influyó la acción de las fuerzas oclusales sobre el material sellador (fotocurable y autocurable).

Después de tres meses se realizaron las extracciones de los molares y fueron sumergidos en una solución colorante dentro de una cámara al vacío para valorar la filtración con un microscopio estereoscópico. Las resinas utilizadas fueron Concise fotocurable No 1930 y autocurable No 1910 de la casa comercial 3M.

Los resultados obtenidos en este estudio mostraron que la resina autocurable presentó un 74,3% de más filtración comparada con el 20% de filtración que presentó la resina fotocurable, y la t Student fue $p < 0,05$, Chi cuadrado $p < 0,001$.

Las conclusiones fueron que ambos selladores mostraron filtración pero en diferentes medidas, mostrando ser mas efectivo el sellador fotocurable.

PALABRAS CLAVE: Selladores. Fisuras. Fosas. Microfiltración. Oclusal. Superficie.

ABSTRACT

The purpose of this study was to determine the micro-leakage of the *in vitro* evaluation of two pits and fissures sealants, applied over the occlusal surface of seventy temporal first molars, whose roots had radiographically more than two thirds of root reabsorption.

The population studied was of thirty five children between nine and eleven years of age, who requested a dental appointment in the post-graduate in pediatrics of the department of dentistry clinics of the University. The sealants were applied on the occlusal surfaces of the temporal first molars that existed in the mouth of the child, which were put under the effects of chewing during three months and were observed after the influence of occlusion force action on the sealing material (light cure and auto cure).

After three months the first molars were extracted and were submerged in a coloring solution inside of vacuum chamber and the micro-leakage was evaluated with stereoscopic microscope. The resin composites that were used are Concise light cure number 1930 and auto cure 1910 from the 3M commercial home.

The results obtained in this study showed that the auto cure resin had a leakage of 74.3% more than 20% of leakage that showed the light cure resin, with t Student was $p < 0.05$ and Xi Square $p < 0.001$.

The conclusions were that both sealants showed leakage but in different measures, showing more effectiveness in the sealant light cure.

KEY WORDS: Sealants. Fissures. Pits. Micro-leakage. Occlusal. Surface.

INTRODUCCIÓN

En este estudio se trata de comparar la efectividad que tiene el uso de dos selladores de fosas y fisuras (1,2), uno auto curable y el otro fotocurable, aplicados

en la superficie de molares para comprobar cual de los dos permitía más filtración de los fluidos orales y como consecuencia el éxito en la prevención de la formación de procesos cariosos (3-5).

MATERIAL Y MÉTODOS

Se utilizaron los dos tipos de resina dental auto y fotocurable de la casa comercial 3M.

—*Universo de trabajo*: pacientes de sexo femenino y masculino, de entre 9 y 11 años de edad que acudieron al postgrado de odontopediatría del centro universitario de ciencias de la salud en la universidad.

—*Tamaño de muestra*: 35 pacientes de 9 a 11 años de edad, 70 primeros molares temporales incluyendo sólo para el estudio dos molares por paciente una de cada hemiarquadas y basándonos en la siguiente fórmula para estudios poblacionales en donde se tiene como argumentos.

N = Tamaño de muestra.

Z = Confiabilidad.

S = Estimador de la desviación estándar de valores de micro filtración obtenidos en prueba piloto

& = Error de muestreo.

$$N = \frac{(s \cdot z)^2}{\&} = \frac{(800 \cdot 1,96)^2}{265} \quad n = 35$$

Esto implica una muestra de 35 molares por tratamiento, en total 70 molares. El tamaño de muestra se determinó considerando que a partir de experiencias previas se estimó que la variabilidad de la extensión de una filtración de fluidos, al aplicar resina presenta desviación estándar de 800 Um (S) aproximadamente, se consideró una confiabilidad para nuestro del 95% (z = 1,96) y se estableció un error de muestreo de 265 Um (&), dado que este error de muestreo permite detectar como significativo diferencias del orden de 500 Um.

—*Selección de la muestra*: se realizó de acuerdo al número de molares donde se aplicó los selladores y se obtuvo de los valores de micro filtración en las pruebas anteriores.

—*Criterios de inclusión*: que el sellador sea aplicado en los primeros molares temporales de los niños de cualquier sexo de 9 a 11 años de edad, previa autorización del padre o tutor para que su hijo sea sujeto de estudio, siendo exclusivamente pacientes del departamento de clínicas odontológicas en el postgrado de pediatría del centro universitario de ciencias de la salud en la universidad de Guadalajara, los molares no deberán presentar caries y/o problemas crónicos degenerativos, ni hábitos de bruxismo céntrico y excéntrico, sin haberle aplicado flúor tres meses antes de hacer el sellado y que radiográficamente presentaran los molares una reabsorción radicular de dos tercios.

—*Criterios de no inclusión*: si radiográficamente los molares presentan menos de dos tercios de reabsorción radicular o si presentan caries o problemas crónicos degenerativos, si recibieron fluoruro tópico tres meses antes de hacer el sellado, si el paciente no era del departamento de clínicas odontológicas en el postgrado de pediatría del Centro universitario de ciencias de la salud

de la universidad, si el paciente fuera menor de 9 años o mayor de 11 años o que el sellado se haya realizado en otra molar que no sea la primera temporal.

—*Criterios de exclusión*: molares cuyo sellador fuera perforado de la superficie por la masticación.

METODOLOGÍA

Los molares se dividieron en dos grupos experimentales de trabajo a los que se les aplicó en la boca del niño los selladores y después de 3 meses se realizó la extracción, preparándose para ser observados al microscopio estereoscópico, tomándose al azar simple.

Se estudiaron 70 primeros molares temporales sin caries de niños de sexo femenino y masculino de entre 9 y 11 años de edad, que acudieron a consulta al postgrado de odontopediatría en la escuela de odontología de la universidad. Al captar al paciente se elaboró la encuesta clínica de ingreso. En cada paciente se dividió la cavidad bucal por hemiarquadas asignándose el lado derecho para la aplicación del sellador fotocurable y el lado izquierdo para el sellador auto curable, procediéndose a realizar la técnica de aplicación del material.

1. Se preparó las superficies oclusales, empezando por una profilaxis que consistió en la eliminación de los depósitos duros y blandos de las superficies dentarias, se hizo con tierra pómez, cono de hule y agua (6). Estando contraindicado el empleo de una pasta pulidora con fluoruro o un tratamiento a base de fluoruro antes de la aplicación del sellador, ya que el fluoruro interfiere con la técnica del grabado y condicionamiento, se enjuagaron los dientes completamente a chorro de agua por 5 segundos (7-9).

2. Se aislaron los molares con dique de hule de la marca Oral B para conservar seco el sitio de trabajo, el cual se secó con aire comprimido limpio y libre de humedad de la jeringa triple (10-12).

3. Se aplicó el ácido orto fosfórico a una concentración de 37% y 35% de la casa comercial 3M para el proceso de grabado del esmalte durante 1 minuto, usando un pincel para aplicar pincelando el ácido sobre la superficie oclusal.

4. Transcurrido el tiempo apropiado de grabado, se lavó con agua el sitio para eliminar totalmente la solución ácida, después se secó con aire limpio, procurando que la saliva no fuera a hacer contacto con la superficie condicionada ya que interfiere en la unión del sellador. Si algunos de los molares llegaron a ser contaminados se repitió el procedimiento de acondicionamiento (13,14).

5. Se aplicó el sellador pincelando el líquido sobre la superficie dentaria condicionada.

6. Se aplicó la luz halógena con la lámpara durante un tiempo de 30 segundos a una distancia de 2 milímetros, esto se realizó siempre que la resina hubiera sido fotocurada y si se utilizó la auto curable se dejó que polimerizara por si misma.

7. Una vez polimerizada la resina, se enjuagó con agua y se limpió con una torunda de algodón, para eliminar cualquier exceso de sellador en las superficies de los molares.

8. Se revisó la relación oclusal con papel de articular y se revisaron los contactos entre los molares con

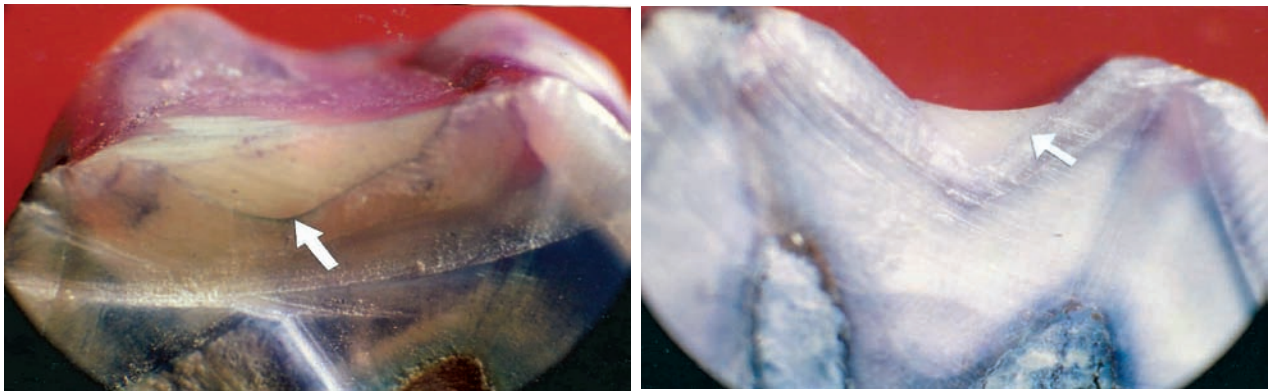


Fig. 1. Fotografías con microscopio estereoscópico de los molares selladas con resina fotocurable donde la primera muestra filtración y la segunda no.

hilo dental, y si quedó algún punto alto o contacto prematuro se procedió a rebajar con piedra de Arkansas cilíndrica para pieza de baja velocidad (15).

Una vez que transcurrieron 3 meses de estar los molares sellados en función dentro de la boca del paciente se procedió a realizar la extracción, para posteriormente colocar las piezas extraídas en un recipiente con cloro para la remoción de los tejidos, después se barnizó toda la parte radicular con una resina epóxica para evitar filtraciones contrarias y que no proporcionara errores en los resultados. Terminando este proceso se llevaron los molares a una cámara al vacío tipo (Wm Whip Mix N° 6500) para lograr un vacío de 71 cm de mercurio durante de 10 minutos previamente inmersos en un colorante a base de azul de metileno al 2% dejándose dentro de él tres días (16).

Transcurridos los 3 días se secaron los molares y se lavaron a chorro de agua y cepillo durante un minuto dejándose secar al medio ambiente por 24 horas. A cada molar se le seccionó la corona por la mitad de bucal a lingual por la superficie oclusal, con un disco de diamante de dos caras activas a baja velocidad sin refrigeración, para que no se escurriera el colorante y así, nos permitiera ver la filtración real del sellador si es que se fuera a presentar.

Después fueron llevados al microscopio estereoscópico tipo (NSK Nissho Optical Japan) con un aumento de 3,5 y 4 para ser observados, a la vez se tomaron las fotografías y sobre ellas se midió la filtración con una regla micrométrica de cristal especial para medir micrones.

RESULTADOS

El programa estadístico con que se analizaron los datos fue SPSS (Statistical program for the social version 3.1).

La tabla I muestra la extensión de la filtración de fluidos en 70 primeros molares temporales, distribuidos en 2 grupos de 35 cada uno. El primer grupo fue tratado con sellador de resina fotocurable y el segundo con sellador de resina auto curable, obteniendo los siguientes resultados; de 35 molares sellados con resina fotocurable 7 de ellos presentaron micro filtración y 28 no la presentaron. El mínimo de micrones de penetración que

TABLA I

EXTENSIÓN DE LA FILTRACIÓN DE FLUIDOS DE 70 PRIMEROS MOLARES TEMPORALES, EL PRIMER GRUPO FUE TRATADO CON SELLADOR DE RESINA FOTOCURABLE Y EL SEGUNDO CON EL AUTOCURABLE

N° de sujeto	Tipo de resina	
	Fotocurable	Autocurable
1	1.000	1.800
2	0	0
3	0	0
4	0	0
5	0	3.000
6	0	500
7	900	0
8	0	700
9	0	1.500
10	0	1.500
11	0	2.000
12	0	1.500
13	0	1.000
14	0	1.000
15	2.600	1.000
16	2.400	300
17	0	0
18	0	0
19	0	0
20	2.400	0
21	1.500	700
22	2.200	700
23	0	1.000
24	0	1.000
25	0	0
26	0	500
27	0	900
28	0	1.700
29	0	600
30	0	3.000
31	0	500
32	0	1.200
33	0	900
34	0	1.000
35	0	500

Fuente directa.

mostró esta resina fue de (0 cero) y la máxima micro filtración fue 2.600 micrones, presentando una media de 371,4 desviación estándar de 810,8 y un error estándar de 137,1 dando un margen de protección de 80,0% con una confiabilidad que va de 66,7% < % p < 93,3%.

De 35 molares sellados con resina auto curable 26 de ellos presentaron micro filtración y 9 no la presentaron, El mínimo de micrones de presentación que mostró esta resina fue de 0 (cero) y la micro filtración máxima fue de 3.000, la media de este grupo fue de 857,1 y mostró una desviación estándar de 788,6 con un error estándar de 133,3 dando un margen de protección de 25,7% y una confiabilidad que va de 11,2% < % p < 40,2%.

La tabla II muestra la media y error estándar de filtración de fluidos en micras. La altura de la barra representa el valor de la media aritmética de la profundidad de penetración de la filtración y se indica la variación esperada de medidas que corresponde al estándar error.

TABLA II

Estadísticos	Tipo de resina	
	Fotocurable	Autocurable
Mínimo	0	0
Máximo	2.600	3.000
Media	371,4	857,1
Desviación estándar	810,8	788,6
Error estándar	137,1	133,3
% de protección	80,0	25,7

Intervalo de confianza al 95% para el porcentaje de protección en resina foto curable, 66,7% < % p < 93,3% intervalo de confianza al 95% para el porcentaje de protección en resina auto curable 11,2% < % p < 40,2%.

DISCUSIÓN

La muestra se representó de acuerdo al grado de micro filtración que mostraron los 2 grupos de molares sellados con las resinas fotocurable y autocurable tomando en cuenta que estos molares estuvieron exentos de caries. La direccionalidad que presentó este estudio es de causa efecto, es decir primero fue la causa, aplicación del sellador y después el efecto, la micro filtración. El mayor grado de filtración medido en micrones, encontrado en el sellador fotocurable fue de 2.600 y con el sellador auto curable fue de 300 micrones, pero en cambio en los 7 casos en que los molares fueron sellados con el material fotocurable presentó filtración, el grado de penetración fue menor o nula. El número de piezas filtradas fue mayor en la resina autocurable ya que fueron 26 molares contra 7 molares sellados con resina fotocurable.

Los resultados hechos en otra investigación por Shapira y Fuksa mencionan que el sellador autocurable presentó más retención que el sellador fotocurable (17) siendo caso contrario los resultados obtenidos en ésta investigación, donde la resina fotocurable presentó menos micro filtración al igual que el trabajo realizado por Akyus y Mentis hecho en Turquía donde comparó una resina de ionómero hecha para sellar, contra un sellador de fosas y fisuras compuesto a base de resina

que presentó menos filtración (18-21). Con respecto a los sesgos y limitaciones que se pueden apreciar al finalizar la investigación se menciona que, este trabajo no presenta ningún sesgo de clasificación e información, pero si en cuanto a la selección de molares para la aplicación de las resinas. Algo muy importante de señalar es, que dentro de las limitaciones no se consideró los tipos de oclusión, y tampoco si los molares se agruparon como superiores o inferiores, por lo tanto se sugiere que estas limitaciones sean consideradas en diseños de futuras investigaciones.

CORRESPONDENCIA:

Lorena Balcázar Partida
Centro Universitario de Ciencias de la Salud
Universidad de Guadalajara
Jalisco, México

BIBLIOGRAFÍA

- Pérez Díez F. *Práctica Odontológica* 1999; 9: 11.
- Villanueva C, et al. *Práctica Odontológica* 2000; 12: 5.
- Romero Nava. Valoración in vitro de la penetración y micro filtración de 3 selladores de fosas y fisuras. *Práctica Odontológica* 1999; 14.
- Kennedy DD. *Operatoria dental en odontopediatría* editorial Interamericana, 2ª ed. 1994.
- Silverstone. *Odontología Preventiva*. Editorial Doyma, 1ª ed. 1995.
- Makinson RM. Morfología de las fosas y fisuras. *Journal Pediátrico*. 1991 marzo-abril.
- Finn Sidney B. *Odontología Pediátrica*. Editorial Interamericana, 6ª ed. 1995
- Choen M. *Odontología Pediátrica*. Editorial Mundi, 8ª ed. 2005.
- Forrest John O. *Odontología Preventiva*. Editorial Moreno; 1999.
- Brauer Charles J. *Odontología para Niños*. Editorial Mundi, 4ª ed. 1998.
- Harnot E. *Odontología Infantil*. Editorial Mundi, 6ª ed. 1999.
- Braham Raymond L. *Odontología Pediátrica*. Editorial Mundi, 4ª ed. 1998.
- Raadal M, Utkilen AB. *Journal Pediátrico*. 1999 agosto.
- Reid JS. Los efectos del agente de unión y la micro filtración de un sellador de fosas y fisuras compuestos de una resina de restauración. *Journal Pediátrico*. 1999 abril.
- Baeber Thomas K. *Odontopediatría*. Editorial Mundi, 6ª ed. 1996.
- Espinoza Fernández R. Estudio comparativo de microfiltración del margen gingival dental con resina en obturación clase V. *Odontología Actual*. 2004 septiembre 2004 (año 1).
- Shapira J. Escuela Dental de Hadassah Jerusalén Israel. *Journal Pediátrico*; 1993.
- Akyus S. Efectos del sellador sobre la micro filtración de resina compuesta de restauración. *Journal Pediátrico*. 2000 septiembre.
- Deerey C. La diferenciación del sellador de restauración preventiva con el sellador de fisuras dentro de sujetos con sellador claro. *Journal Pediátrico*. 2000 diciembre.
- Roth AG, Conry JP. Evaluación de cohorte retrospectiva de la resina preventiva de restauración. *Journal Pediátrico*. 2002 marzo.
- Mc Conachie I. La restauración de una resina preventiva como alternativa conservadora. *Journal Pediátrico*. 2004 marzo.

In vitro evaluation of micro-leakage of two pit and fissure sealants, applied over the occlusal surface of primary first molars

L. BALCÁZAR PARTIDA, N. M. BALCÁZAR PARTIDA, E. ALCÁNTARA HERNÁNDEZ,
R. P. GÓMEZ COBOS

Centro Universitario de Ciencias de la Salud. Universidad de Guadalajara. Jalisco, México

SUMMARY

The purpose of this study was to determine the micro-leakage of the *in vitro* evaluation of two pits and fissures sealants, applied over the occlusal surface of seventy temporal first molars, whose roots had radiographically more than two thirds of root reabsorption.

The population studied was of thirty five children between nine and eleven years of age, who requested a dental appointment in the post-graduate in pediatrics of the department of dentistry clinics of the University. The sealants were applied on the occlusal surfaces of the temporal first molars that existed in the mouth of the child, which were put under the effects of chewing during three months and were observed after the influence of occlusion force action on the sealing material (light cure and auto cure).

After three months the first molars were extracted and were submerged in a coloring solution inside of vacuum chamber and the micro-leakage was evaluated with stereoscopic microscope. The resin composites that were used are Concise light cure number 1930 and auto cure 1910 from the 3M commercial home.

The results obtained in this study showed that the auto cure resin had a leakage of 74.3% more than 20% of leakage that showed the light cure resin, with t Student was $p < 0.05$ and Xi Square $p < 0.001$.

The conclusions were that both sealants showed leakage but in different measures, showing more effectiveness in the sealant light cure.

KEY WORDS: Sealants. Fissures. Pits. Micro-leakage. Occlusal. Surface.

RESUMEN

El propósito de este estudio fue determinar la evaluación *in vitro* de la micro filtración de dos selladores de fosas y fisuras, aplicados sobre las superficies oclusales de 70 primeros molares temporales, cuyas raíces tuvieron radiográficamente una reabsorción radicular de más de dos tercios. La población estudiada fue de 35 niños de entre 9 y 11 años de edad, que solicitaron consulta dental en el departamento de clínicas odontológicas en el posgrado de pediatría de la Universidad. Los selladores se aplicaron en las superficies oclusales de los primeros molares temporales existentes en la boca de los niños, los cuales fueron sometidos a los efectos de la masticación durante tres meses y posteriormente se observó como influyó la acción de las fuerzas oclusales sobre el material sellador (fotocurable y autocurable).

Después de tres meses se realizaron las extracciones de los molares y fueron sumergidos en una solución colorante dentro de una cámara al vacío para valorar la filtración con un microscopio estereoscópico. Las resinas utilizadas fueron Concise fotocurable No 1930 y autocurable No 1910 de la casa comercial 3M.

Los resultados obtenidos en este estudio mostraron que la resina autocurable presentó un 74,3% de más filtración comparada con el 20% de filtración que presentó la resina fotocurable, y la t Student fue $p < 0,05$, Chi cuadrada $p < 0,001$.

Las conclusiones fueron que ambos selladores mostraron filtración pero en diferentes medidas, mostrando ser mas efectivo el sellador fotocurable.

PALABRAS CLAVE: Selladores. Fisuras. Fosas. Microfiltración. Oclusal. Superficie.

INTRODUCTION

The aim of this study was to compare the effectiveness of two pit and fissure sealants (1,2), one a self-curing sealant and the other a light-curing sealant. They were applied to the surface of molars in order to ascertain which of the two allowed more leakage of oral fluids and, as a result, which one was better for preventing the formation of caries (3-5).

MATERIAL AND METHODS

Two types of dental resins were used; one was a self-curing resin and the other was a light-curing one. Both were of the 3M brand.

—*Study area:* This was made up of patients of the male and female sex, aged between 9 and 11 years who attended the postgraduate course in Pediatric Dentistry of the Health Science section of the university.

—*Sample size:* This consisted of 35 patients aged 9 to 11 years, 70 primary first molars with only two molars per patient, one from each half dental arch, based on the following formula for population studies in which:

N = Sample size.

Z = Reliability.

S = Standard deviation estimate of microleakage values obtained in pilot study.

& = Sampling error.

$$N = \frac{(s \cdot z)^2}{\&} = \frac{(800 \cdot 1.96)^2}{265} \quad n = 35$$

This meant a sample of 35 molars per treatment and a total of 70 molars. The size of the sample was determined taking into account that from previous experience it was estimated that the extension variability of fluid leakage on applying resin had a standard deviation of approximately 800 μ m (S). Reliability for our study was considered to be 95% ($z = 1.96$) and a sample error was established of 265 μ m (&), given that this sample error permitted detecting significant differences of the order of 500 μ m.

—*Sample selection:* This was carried out according to the number of molars which were coated with a sealant and the values of microleakage were obtained from the previous tests.

—*Inclusion criteria:* The sealant had to be applied to the primary first molars of the children who were of either sex or aged 9 to 11 years, after obtaining the consent from a parent or guardian for the child to form part of the study. The children were all attending the department of clinical dentistry of the postgraduate pediatrics course of the health sciences section of the Universidad de Guadalajara. The molars had to be caries-free and with no chronic degenerative problems. Bruxism habits of either grinding or clenching were not included, nor were molars with fluoride application in the three months before the application of the sealant, and root resorption of two-thirds had to be radiologically visible.

—*Non-inclusion criteria:* Molars were not included if there was root resorption of less than two thirds, if

they were carious or had chronic degenerative problems, or if they had received fluoride treatment three months before being the sealant was to be applied. Patients who were not from the department of clinical dentistry of the postgraduate pediatrics course of the health sciences section of the university were not included, nor were patients under the age of 9 or over the age of 11 years. Other molar teeth that had been sealed were not included unless they were primary first molars.

—*Exclusion criteria:* Molars with surface perforation of the sealant due to mastication.

METHODOLOGY

The molars were divided into two experimental study groups and the sealants were applied with the tooth in the mouth of the child. After three months the tooth was extracted. It was prepared for viewing under a stereoscopic microscope for simple random sampling.

A total of 70 caries-free primary first molars were studied of male and female children who were aged 9 to 11 years, and who had attended the department of postgraduate pediatric dentistry at the school of dentistry of the university. Once a patient had been gained, a medical questionnaire for hospital admittance was carried out. The oral cavity was divided into half arches and on the right side the light-curing sealant was used and on the left the self-curing sealant, after which the technique for applying the material was performed.

1. The occlusal surfaces were prepared, starting with prophylaxis that consisted in eliminating the hard and soft deposits from the dental surfaces, which was done with pumice powder, a rubber cone and water (6). Polishing paste with fluoride is contraindicated, as is any treatment with a fluoride base before the application of a sealant, as the fluoride interferes with the etching technique and the conditioning. The teeth were rinsed completely with a water jet for 5 seconds (7-9).

2. The molars were isolated with an Oral B rubber dam in order to keep the working area dry, which was dried with clean compressed air that was free of any moisture from the triple syringe (10-12).

3. Ortho-phosphoric acid made by 3M was applied, which had a concentration of 37% and 35% in order to etch the enamel for one minute, using a brush to paint the acid onto the occlusal surface.

4. After the correct etching time had passed, the area was washed in order to completely eliminate the acid solution, and dried with clean air, ensuring that the saliva did not make contact with the surface that had been conditioned as it interferes at the union of the sealant. If there was any contamination of the molars, the conditioning procedure was repeated (13,14).

5. The sealant was applied by painting the liquid on the conditioned surface of the tooth.

6. Light from a halogen lamp was applied for 30 seconds at a distance of 2 millimeters. This was done providing the resin had been light-cured and if self-curing resin had been used it was left to auto-polymerize.

7. Once the resin had polymerized, it was rinsed with water and cleaned with a cotton bud, in order to

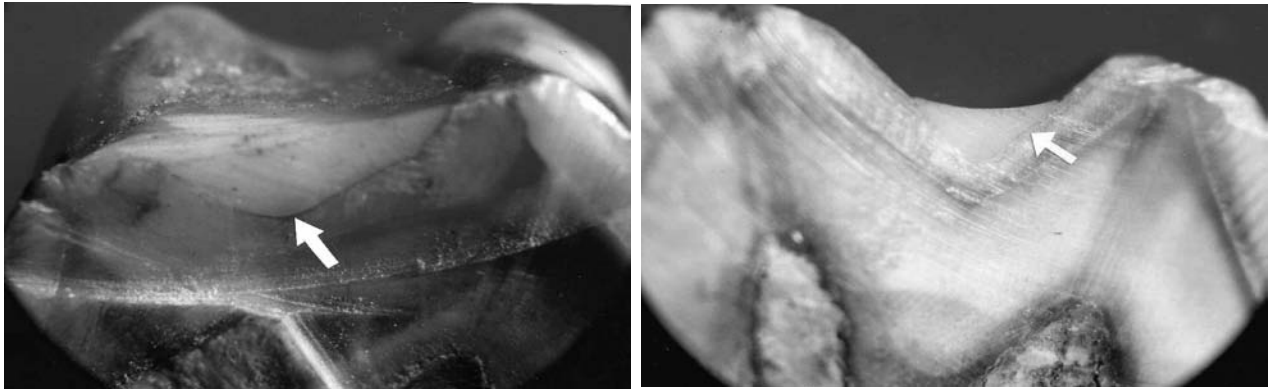


Fig. 1. Photographs with stereoscopic microscope of the molars sealed with light-curing resin where the first shows leakage but not the second.

eliminate any excess sealant from the surface of the molars.

8. The occlusal relationship was checked with articulating paper and the contact areas between the molars were checked using dental floss, and if there was a high spot or premature contact this was reduced using an Arkansas cylindrical stone at low speed (15).

Three months after the sealed molars had been functioning within the mouth of the patient, they were extracted and placed in a container with chloride for removing tissue. After this the whole root area was varnished with an epoxy resin in order to avoid any other leakage and to avoid errors in the results. Once this process had been finished, the molars were placed in a vacuum container (of the Wm Whip Mix N° 6500 type) in order to achieve a vacuum of 71 cm. of mercury for 10 minutes, which was after they had been immersed in a 2% methylene blue dye for three days (16).

After 3 days the molars were dried, washed with a jet of water and brushed for a minute. They were then dried at room temperature for 24 hours. The crown of each molar was sectioned down the middle, from the buccal to the lingual side and along the occlusal surface. This was done with an active double-sided low voltage diamond disc without refrigeration, so that the color did not run, and so that ANY leakage of the sealant could be seen, if it indeed arose.

They were then taken to the stereoscopic microscope (of the N.S.K. Nissho Optical Japan type) that had a magnification of 3.5 and 4 in order to be observed. Photographs were taken at the same time and the leakage was measured with a glass micrometric ruler for measuring microns.

RESULTS

The statistical program that was used for analyzing the data was the SPSS program (Statistical Package for the Social Sciences, version 3.1)

Table I shows the extension of the leakage of fluids in the 70 primary first molars, distributed in two groups, with 35 molars in each group. The first group was treated with the light-curing resin sealant and the second with the self-curing resin sealant, and the following results were obtained; of the 35 molars sealed with the

TABLE I

EXTENSION OF THE FLUID LEAKAGE OF THE 70 PRIMARY FIRST MOLARS. THE FIRST GROUP WAS TREATED WITH A LIGHT-CURING RESIN SEALANT AND THE SECOND WITH A SELF-CURING SEALANT

No. of individual	Type of resin	
	Ligh-curing	Self-curing
1	1,000	1,800
2	0	0
3	0	0
4	0	0
5	0	3,000
6	0	500
7	900	0
8	0	700
9	0	1,500
10	0	1,500
11	0	2,000
12	0	1,500
13	0	1,000
14	0	1,000
15	2,600	1,000
16	2,400	300
17	0	0
18	0	0
19	0	0
20	2,400	0
21	1,500	700
22	2,200	700
23	0	1,000
24	0	1,000
25	0	0
26	0	500
27	0	900
28	0	1,700
29	0	600
30	0	3,000
31	0	500
32	0	1,200
33	0	900
34	0	1,000
35	0	500

Direct source.

light-curing resin, 7 of these had microleakage and 28 did not. The minimum penetration of microns that the resin had was 0 (zero) and the maximum microleakage was 2600 microns. The mean was 371.4 with a standard deviation of 810.8 and there was a standard error of 137.1. This gave a protection margin of 80.0% and reliability of $66.7\% < p < 93.3\%$.

Out of the 35 molars sealed with self-curing resin, 26 had microleakage and 9 did not. The minimum micron penetration of the resin was 0 (zero) and the maximum microleakage was 3000. The mean of this group was 857.1 with a standard deviation of 788.6 and a standard error of 133.3. The protection margin was of 25.7% and reliability was of $11.2\% < p < 40.2\%$.

Table II shows the mean and standard error of the fluid leakage in microns. The height of the bar represents the value of the arithmetic mean of the depth of penetration of the leakage, and the expected measures of variance corresponding to the standard error are given.

TABLE II

<i>Statistics</i>	<i>Type of resin</i>	
	<i>Ligh-curing</i>	<i>Self-curing</i>
Minimum	0	0
Maximum	2,600	3,000
Mean	371.4	857.1
Standard deviation	810.8	788.6
Standard error	137.1	133.3
% of protection	80.0	25.7

Confidence interval of 95% for the percentage of protection of light-curing resin $66.7\% < p < 93.3\%$ confidence interval of 95% for the percentage of protection of self-curing resin $11.2\% < p < 40.2\%$.

DISCUSSION

The sample was represented according to the degree of micro-leakage in the 2 groups of molars that had been sealed with light-curing and self-curing resins, taking into account that these molars were caries-free. This study was of the cause and effect type, that it to say, first came the cause, which was the application of the sealant, and then the effect, which was the microleakage. The greatest degree of leakage, measured in microns, which was found in the light-curing sealant, was 2600 and in the self-curing sealant this was 3000 microns. However in the 7 cases in which the molars were sealed with light-curing material, the degree of penetration was lower or zero. The number of molars with leakage was greater with the self-curing resin as there were 26 molars with this resin as opposed to 7 molars with light-curing resin.

The results of another investigation by Shapira and Fuks mention that the self-curing sealant had more retention than the light-curing sealant (17), thus the results were nearly the opposite in this investigation, as the light-curing resin had less microleakage. This was similar to the work by Akyus and Mentés that was carried out in Turkey where an ionomer resin that was made as a sealant was compared to a pit and fissure sealant with a resin base that showed less leakage (18-21). With regard to the bias and limitations that can be appreciated on finishing the investigation, it should be mentioned that this work does not have any bias regarding the classification and information, but that it does with regard to the selection of molars in which the resin was applied. It is important to point out that, within these limitations, the different types of occlusion were not taken into account, or whether the molars were grouped together as upper or lower. These limitations should therefore be taken into account when designing future investigations.

Prevalencia de caries y pérdida de primeros molares permanentes en una muestra de niños venezolanos

M. C. MORALES-CHÁVEZ¹, Y. ARIAS-PARDO², S. BOCARANDA-NÚÑEZ², V. FERNÁNDEZ-DA SILVA²

¹Especialista en Odontopediatría. Universidad Santa María. Venezuela. MSc. Odontología Hospitalaria y Pacientes Especiales. Universidad de Valencia. España. Docente Asistente del Departamento de Odontopediatría de la Universidad Santa María. ²Estudiante de Odontología de la Universidad Santa María. Venezuela

RESUMEN

Introducción: La caries dental es una enfermedad de origen multifactorial que afecta los tejidos duros de los dientes y que mundialmente tiene una prevalencia entre 60 y 90%. Debido a los altos índices de la caries dental desde la infancia temprana, la pérdida prematura del primer molar tiende a ser cada vez más frecuente trayendo consigo múltiples consecuencias principalmente a nivel de la oclusión y la eficacia masticatoria.

Muestra: Con el objetivo de ampliar los conocimientos en cuanto a la prevalencia de caries y su relación con la pérdida prematura del primer molar permanente se evaluaron 385 historias clínicas de pacientes pediátricos y adolescentes que acuden al servicio odontológico del Ambulatorio El Llanito con edades comprendidas entre 6 y 16 años.

Resultados: Los resultados muestran que un 55% de los pacientes presentó caries en alguno de los primeros molares y el 3% perdió al menos un molar permanente.

Conclusiones: Se concluye que existe una alta prevalencia de caries en los primeros molares en el periodo de 6 a 16 años, lo cual en muchos casos origina la pérdida prematura de los mismos.

PALABRAS CLAVES: Pérdida prematura. Primer molar. Caries dental.

ABSTRACT

Introduction: Dental cavities is a disease which affects the hard tissues of the teeth and which has a world wide prevalence between 60 to 80%. Due to the high indexes of dental cavities from early childhood, the premature loss of first molars tends to be each time more frequent bring about multiple consequences principally at the level of occlusion and chewing efficacy.

Muestra: With the objective of expanding knowledge about the prevalence of caries and the relationship with the premature loss of permanent first molars, at the present investigation in 395 clinical histories of pediatric and adolescent patients were evaluated, those who come to the Ambulatory Dental Service in El Llanito at ages ranging between 6 to 16.

Results: the results show that 55% of patients presented caries in one of the first molars and 3% lost at least one of the first molar.

Conclusions: Altogether, it has been proposed that there is a high prevalence of caries and can cause loss of first molars.

KEY WORDS: Premature loss. First molar. Dental cavities.

INTRODUCCIÓN

La caries es una enfermedad infecciosa, progresiva y multifactorial, de origen químico-biológico, caracterizado por la degradación de los tejidos duros del diente como consecuencia de una desmineralización provocada por los ácidos que genera la placa bacteriana a partir de los hidratos de carbono de la dieta (1). El desarrollo de esta enfermedad se asocia a factores socioculturales, económicos, ambientales y de comportamiento que al interrelacionarse con los factores biológicos definen el

perfil de riesgo de cada individuo (1,2). El estrato socio-económico del paciente tiene un peso muy importante ya que generalmente los estratos bajos tienen menos acceso a servicios de prevención, dietas poco saludables y una higiene de menor calidad (3).

Entre el 60 y 90% de la población mundial padece caries dental por lo cual se considera un problema de salud pública que suele ser mucho más prevalente durante la infancia. Este proceso se inicia de forma microscópica con cambios en la mineralización del esmalte. Posteriormente la superficie del diente comienza a verse opaca y progresivamente comienza a perderse el esmalte. Si la enfermedad avanza aparece una cavidad en el diente pudiendo alcanzar la dentina o la pulpa; momento en que comenzará la sintomatología en el niño (1).

El primer molar permanente es un diente muy susceptible a la caries dental debido a su anatomía, a que es el primer diente en erupcionar por lo cual su tiempo de exposición a ácidos bucales es mayor, por lo tanto es un diente que tiende a perderse con mayor prematuridad (4). La pérdida de estos molares trae como consecuencia diversas alteraciones en las arcadas dentarias, entre ellas una disminución de la función local que puede alcanzar un déficit hasta de 50% en la eficacia masticatoria; erupción continuada de los dientes antagonistas lo cual provoca la extrusión de los mismos con reducción del espacio interoclusal y desviación o migración de los dientes adyacentes, siendo predominantemente los premolares los que tienden a distalizarse con mayor facilidad, de forma conjunta los inferiores y de forma individual los superiores. La pérdida temprana del primer molar, antes de la erupción del segundo molar, hace que este último erupción inclinado hacia el espacio vacío, favoreciendo la retención de alimentos y la consiguiente aparición de caries dental entre el segundo molar y el segundo premolar (5,6). Desde hace varias décadas se han venido implementando nuevos elementos en la prevención de la caries dental además de la higiene que todo paciente debería realizarse. Entre estas alternativas de prevención se encuentran los fluoruros ya sea en geles o barnices, los sellantes de fosas y fisuras que están indicados en molares, sobretodo permanentes durante al menos 3 años posterior a su erupción que es el periodo de mayor riesgo en la formación de lesiones cariosas (7-9).

MATERIAL Y MÉTODO

La presente investigación es un diseño transversal de la población de niños de 6 a 16 años de edad, que acuden al Servicio Odontológico del Ambulatorio “El Llanito”, ubicado en la ciudad de Caracas y que atiende pacientes de estrato social IV y V según Graffar. La población corresponde a 451 historias clínicas que constan de una extensa anamnesis y un buen examen clínico que abarcan desde el año 2005 al 2008. Del total de la población, se descartaron 66 historias, ya que uno de los factores de exclusión era una edad inferior a los seis años, momento en el que hace erupción el primer molar permanente. Se analizaron finalmente 385 historias, incluyendo niños de ambos sexos. Después de la evaluación se tomaron datos como la edad, el sexo, hábitos de higiene, presencia o no de caries en los primeros molares permanentes y la ausencia de los mismos. Posterior a esto, los datos fueron tabulados y analizados agrupándolos por edades para obtener los resultados del estudio.

RESULTADOS

Del total de pacientes (385), 13 presentaron ausencia de alguno de los primeros molares permanentes, lo que representa un 3% de la muestra total, en comparación con 327 pacientes que no presentaron ausencia de ninguno de los primeros molares permanentes, cifra que se corresponde con el 97% de la muestra total (Fig. 1).

De los 385 pacientes, 210 presentaron caries dental en algunos de los primeros molares permanentes, lo cual corresponde a 55%; y se encontraron 175 (45%) pacientes sanos (Fig. 2).

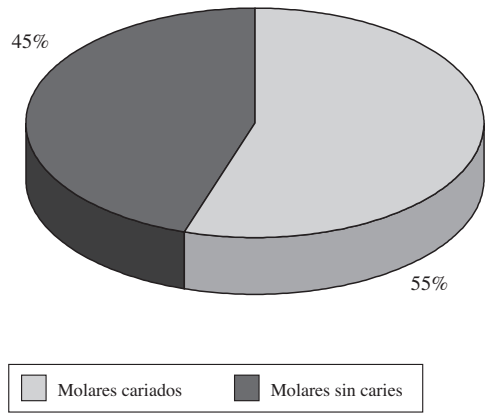


Fig. 1. Pacientes con y sin ausencia de primeros molares.

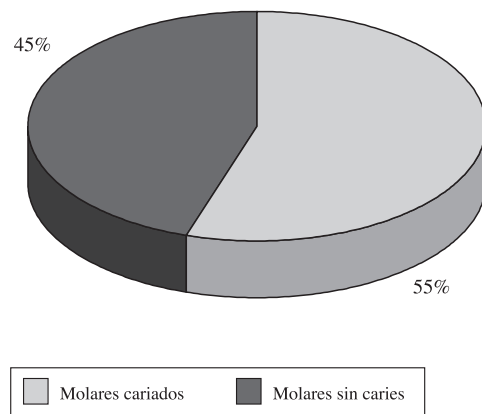


Fig. 2. Primeros molares con y sin caries.

Del total de los pacientes con caries (210), se halló que 67 pacientes correspondía a los niños con edades comprendidas entre 6 y 8 años (32%); 114 niños en edades entre 9 y 11 años (54%); 22 pacientes en edades de 12 a 13 años (11%) y el 3% restante corresponde a 7 niños con caries en edades de 14 a 16 años (Fig. 3).

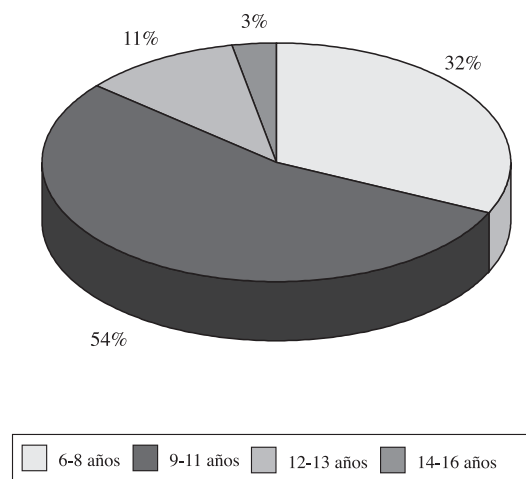


Fig. 3. Primeros molares cariados por grupos etáreos.

DISCUSIÓN

En el presente estudio se obtuvo una prevalencia de pérdida prematura del primer molar de 3%, cifra similar a la obtenida por Casanova y cols. (2005) quienes evaluaron escolares con edades entre 3 y 6 años y la prevalencia fue del 7%. Estas cifras se consideran altas tomando en consideración la corta edad de los pacientes. Sin embargo son muy inferiores a las obtenidas por González y cols. (2001) quienes como parte del proyecto Anauco de la Universidad Central de Venezuela, evaluaron 142 pacientes con edades entre 6 y 10 años y concluyeron que el 32% de la muestra tenía pérdida de al menos un molar permanente. Respecto a la incidencia de caries, en la presente investigación se obtuvo que el 55% de los pacientes presentaban al menos un primer molar permanente cariado, siendo estas cifras mayores en los niños con edades entre 9 y 11 años de edad. Estos datos son similares ya que más de la mitad de los niños presentaron caries aunque comparados con los aportados por Tascón y cols. presentan un menor porcentaje; en dicha investigación evaluaron 50 niños entre 5 y 11 años en una población colombiana y hallaron que el 66% presentaba al menos un molar cariado, al igual que en el estudio de Pérez y cols, quienes en una población de 3.615 escolares encontraron que el 80,3% presentaba caries en los primeros molares (10).

Los resultados del presente estudio muestran que la pérdida del primer molar permanente puede ser observada desde edades muy tempranas, con una prevalencia mayor en edades comprendidas de 9 a 11 años. Respecto al estrato social, los resultados sugieren que como reporta la literatura, los estratos socioeconómicos bajos tienen mayor riesgo a desarrollar caries dental a tempranas edades. En un estudio realizado por Hamasha y col (2006) se demostró en una población de 198 pacientes clasificados en estrato alto y bajo; que el grupo de menos recursos presentaba mayor consumo de bebidas gaseosas y un índice de caries y dientes obturados muy superior al otro grupo (3).

CONCLUSIONES

En base a nuestros resultados se concluye que la prevalencia de pérdida del primer molar permanente fue relativamente alta considerando que el grupo etéreo fue bajo (6-16 años de edad). Los datos concernientes a la pérdida del primer molar permanente en esta población infantil sirven como un indicador del estado de salud bucal y podrían ser empleados como línea basal para la evaluación de programas de salud dental preventivos.

La placa dental es un prerrequisito indispensable para la iniciación de la caries dental, así como de la enfermedad periodontal. En este sentido, su remoción es de una importancia fundamental para el control de estas patologías.

En la actualidad los métodos más utilizados para la remoción mecánica de la placa bacteriana son el cepillado dental y el hilo dental. Además de los dispositivos

mecánicos, la literatura señala el control del consumo de azúcares, el uso de antimicrobianos, como la clorhexidina y el triclosan, así como los agentes fluorurados. Estas técnicas, además de económicas son fácilmente realizables, pero se requiere conjugar los aspectos técnicos biológicos, con el contexto social y cultural para lograr que sean incorporadas por la población, lo cual comprende un cambio en la escala de valores, cuyo valor más alto es el mantenimiento de la salud bucal.

CORRESPONDENCIA:

M. C. Morales-Chávez
Especialista en Odontopediatría
Universidad Santa María
Venezuela

BIBLIOGRAFÍA

1. Fernández-Ramos M. Riesgo de Aparición de Caries en Preescolares. Humocaro Alto. Estado Lara. 2006. *Acta odontológica* 2006; 45(2): 259-63.
2. Tascón J, Aranzazu L, Velasco T, Trujillo K, Paz M. Primer molar permanente: historia de caries en un grupo de niños entre los 5 y 11 años frente a los conocimientos, actitudes y prácticas de sus madres. *Colomb Med* 2005; 36 (supl 3): 41-6.
3. Hamacha A, Warren J, Levy S, Broffitt B, Kanellis M. Oral Health Behaviors of Children in Low and High Socioeconomic Status Families. *Pediatric Dentistry* 2006; 28(4): 310-5.
4. Casanova-Rosado A, Medina-Solis C, Casanova-Rosado J, Vallejos-Sanchez A, Maupomé G, Kageyama M. Factores asociados a la pérdida del primer molar permanente en escolares de Campeche, México. *Acta Odontológica* 2005; 43(3).
5. Velazquez V. Alteraciones de número como factor local de una maloclusión. *Revista Latinoamericana de Ortodoncia y Odontopediatría*. Ortodoncia.ws edición electrónica. Junio 2006. Consultado el 02 de junio de 2008.
6. González J, Manrique R, Carballo A, Carbonell M, Córdova L, Figuera A, et al. Proyecto Anaco U.C.V. Estudio Epidemiológico sobre la pérdida prematura del primer molar permanente en niños con edades comprendidas entre 6 y 10 años. *Acta Odontológica*. 2001; 39(2).
7. Carrero G, Fleitas AT, Arellano L. Prevención de caries dental en primeros molares permanentes utilizando sellantes de fosas y fisuras y enjuagues bucales fluorurados. *Rev Od Los Andes* 2006; 1(1): 44-53.
8. Rangel L, Freire-Pimienta LA. Clinical Evaluation of glass-ionomer/resin-based hybrid materials used as pit and fissure sealants. *Quintessence Int* 2001; 32: 463-8.
9. Songpaisan Y, Bratthall D, Phantumvanit P, Somridhvej Y. Effects of glass ionomer cement, resin-based pit and fissure sealant and HF applications on occlusal caries in a developing country field trial. *Community Dent Oral Epidemiol* 1995; 23: 25-9.
10. Pérez-Olivares SA, Gutiérrez-Salazar MP, Soto-Cantero L, Vallejos-Sánchez A, Casanova-Rosado J. Caries dental en primeros molares permanentes y factores socioeconómicos en escolares de Campeche, México. *Rev Cubana Estomatol* 2002; 39(3).

Prevalence of caries and loss of permanent first molars in a sample of Venezuelan children

M. C. MORALES-CHÁVEZ¹, Y. ARIAS-PARDO², S. BOCARANDA-NÚÑEZ², V. FERNÁNDEZ-DA SILVA²

¹Specialist in Pediatric Dentistry, Universidad Santa María, Venezuela. MSc. Hospital Dentistry and Special Patients. Universidad de Valencia. Spain. Assistant teacher of the Department of Pediatric Dentistry of the Universidad Santa María. ²Dentistry student of the Universidad Santa María. Venezuela

ABSTRACT

Introduction: Dental cavities is a disease which affects the hard tissues of the teeth and which has a world wide prevalence between 60 to 80%. Due to the high indexes of dental cavities from early childhood, the premature loss of first molars tends to be each time more frequent bring about multiple consequences principally at the level of occlusion and chewing efficacy.

Muestra: With the objective of expanding knowledge about the prevalence of caries and the relationship with the premature loss of permanent first molars, at the present investigation in 395 clinical histories of pediatric and adolescent patients were evaluated, those who come to the Ambulatory Dental Service in El Llanito at ages ranging between 6 to 16.

Results: the results show that 55% of patients presented caries in one of the first molars and 3% lost at least one of the first molar.

Conclusions: Altogether, it has been proposed that there is a high prevalence of caries and can cause loss of first molars.

KEY WORDS: Premature loss. First molar. Dental cavities.

INTRODUCTION

Caries is an infectious, progressive and multifactorial disease, with a chemico-biological origin that is characterized by the degradation of the hard tissues of the teeth as a result of the demineralization that is produced by the acid generated by the bacterial plaque from the carbohydrates in our diet (1). The development of this disease is associated to sociocultural, economic, environmental and behavioral factors that, when interrelated with the biological factors, define the risk profile of each individual (1,2). The socioeconomic stratum of the patient is of great importance as, in general, the lower classes have less access to services offering prevention,

RESUMEN

Introducción: La caries dental es una enfermedad de origen multifactorial que afecta los tejidos duros de los dientes y que mundialmente tiene una prevalencia entre 60 y 90%. Debido a los altos índices de la caries dental desde la infancia temprana, la pérdida prematura del primer molar tiende a ser cada vez más frecuente trayendo consigo múltiples consecuencias principalmente a nivel de la oclusión y la eficacia masticatoria.

Muestra: Con el objetivo de ampliar los conocimientos en cuanto a la prevalencia de caries y su relación con la pérdida prematura del primer molar permanente se evaluaron 385 historias clínicas de pacientes pediátricos y adolescentes que acuden al servicio odontológico del Ambulatorio El Llanito con edades comprendidas entre 6 y 16 años.

Resultados: Los resultados muestran que un 55% de los pacientes presentó caries en alguno de los primeros molares y el 3% perdió al menos un molar permanente.

Conclusiones: Se concluye que existe una alta prevalencia de caries en los primeros molares en el periodo de 6 a 16 años, lo cual en muchos casos origina la pérdida prematura de los mismos.

PALABRAS CLAVES: Pérdida prematura. Primer molar. Caries dental.

they tend to have unhealthy diets and lower standards of hygiene (3).

Between 60 and 90% of the world population suffer from dental caries and it is therefore considered a public health problem that has greater prevalence during childhood. This process starts at a microscopic level with changes in the mineralization of the enamel. The surface of the tooth then begins to appear opaque and the enamel is lost progressively. If the disease progresses, a cavity will appear in the tooth that may reach the dentine or the pulp, at which point the child will begin to show symptoms (1).

The permanent first molar is very susceptible to dental caries due to its anatomy, as it is the first tooth to

erupt and its exposure time to oral acids is greater, therefore it is a tooth that tends to be lost earlier (4). The loss of these molars causes different disturbances in the dental arch, which include a reduction in local function that can reach a deficit of 50% in chewing efficiency, continuous eruption of the antagonist teeth leading to their extrusion with reduction of the interocclusal space and the deviation or migration of the adjacent teeth. It is principally the premolars that most easily become displaced distally, the lower ones in unison and the upper ones individually. The premature loss of the first molar, before the eruption of the second molar, means that the latter erupts leaning into the empty space, which encourages the retention of food, and the appearance of caries between the second molar and second premolar (5,6).

Over the last decades new elements have been introduced for preventing dental caries, in addition to hygiene, that all patients should carry out. These alternatives for prevention include fluorides, either in the form of gels or varnishes, pit and fissure sealant for molar teeth, especially for permanent molars for at least the first three years after their eruption, which is the period with the greatest risk of carious lesions (7-9).

MATERIAL AND METHODS

The present investigation was a cross-sectional study of a population of children aged 6 to 16 years who attended the Outpatient Dental Department “El Llanito” situated in the city of Caracas that attends patients of the IV and V social strata according to Graffar. The population consisted of 451 medical records that contained thorough anamneses and medical examinations from the year 2005 to 2008. Of the total population, 66 medical records were eliminated, as one of the exclusion factors was being under 4 years of age, which is when the permanent first molar erupts. Finally 385 records were analyzed that included children of both sexes. After the evaluation an analysis was made of the age, sex, hygiene habits, existence or not of carious permanent first molars, or the absence of any of these molars. After this, the data were tabulated and analyzed, then grouped according to age in order to obtain the results of the study.

RESULTS

Of the patient total (385), 13 were missing a permanent first molar, which represented 3% of the sample total, compared with 327 patients who were not missing any of their permanent first molars, which was therefore 97% of the sample total (Fig. 1).

Of the 385 patients, 210 presented with caries in one or more permanent first molars, which represented 55%, and 175 healthy patients (45%) were found (Fig. 2).

Of the patient total with caries (210), it was found that 67 patients were children that were aged between 6 and 8 years (32%), 114 were children aged 9 and 11 years (54%), 22 patients were aged 12 to 13 years (11%) and the remaining 3% represented 7 children with caries that were aged 14 to 16 years (Fig. 3).

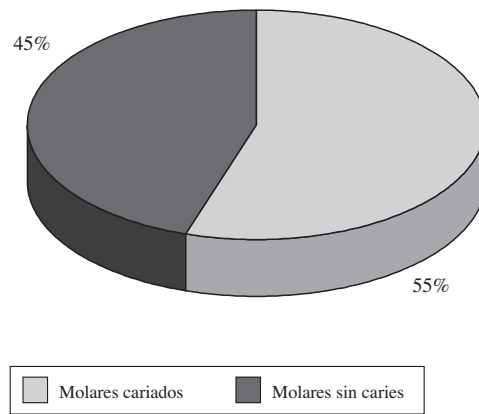


Fig. 1. Patients with first molars carious first molars.

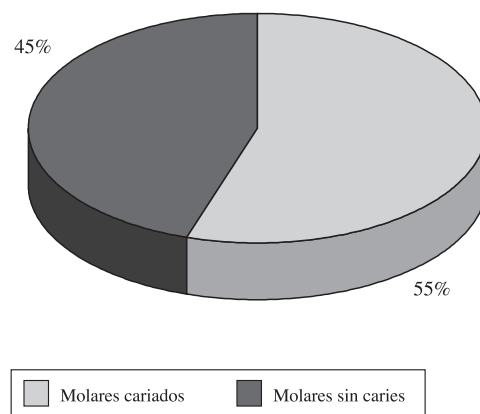


Fig. 2. Patients with no first molars caries-free first molars.

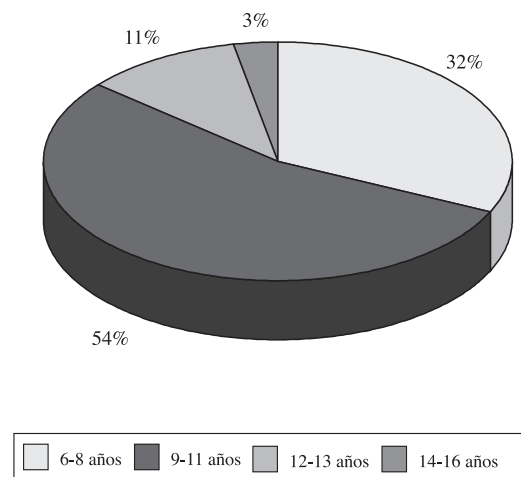


Fig. 3. Carious first molars according to age group.

DISCUSSION

In this study a prevalence of 3% was obtained regarding the premature loss of first molars, a figure that was

similar to the one obtained by Canovas et al (2005) who evaluated school children aged 3 to 6 years and who found a prevalence of 7%. These figures are considered high taking into consideration how young the patients were. However, they are much lower than those obtained by González et al. (2001) who, as part of the Anauco Project of the Universidad Central de Venezuela, evaluated 142 patients aged between 6 and 10 years, concluding that 32% of the sample had lost at least one permanent molar. With regard to caries rate, in this present investigation 55% of patients had at least one carious permanent molar, and this figure was higher in the children aged 9 to 11 years. These are similar figures as more than half the children had caries, although compared with the data reported by Tascón et al this was a lower percentage rate. In this last investigation 50 children aged between 5 and 11 years were evaluated in a Colombian population and it was found that 66% had at least one carious molar, which was the same as the study carried out by Pérez et al. who discovered, among a population of 3615 school children, that 80.3% had carious first molars (10).

The results of the present study show that the loss of a permanent first molar can be observed as from a very early age, and that there is a greater prevalence between the ages of 9 and 11 years. With regard to social strata, the results suggest that, as has been reported in the literature, the lowest socioeconomic strata have the greatest risk of developing caries at an early age. In a study carried out by Hamasha et al (2006) it was demonstrated that in a population of 198 patients classified as of both high and low strata, the group with the lowest resources had a greater consumption of fizzy drinks and

a rate of caries and fillings that was much higher than the other group (3).

CONCLUSIONS

Based on our results it can be concluded that the prevalence regarding the loss of a permanent first molar was relatively high considering that the age group was low (6-16 years of age). Statistics that show the loss of permanent first molars among the pediatric population serve as indicators of the state of oral health among this population and they can be used as a base for preventative dental health programs.

Dental plaque is an indispensable prerequisite for triggering dental caries, as well as periodontal disease. In this sense, removing plaque is of fundamental importance for controlling these pathologies.

Currently the methods that have been used the most for the mechanical removal of bacterial plaque are the tooth brush and tooth floss. In addition to mechanical devices, the literature indicates that control should be exercised with regard to the consumption of sugars, and that antimicrobial products such as chlorhexidine and triclosan, should be used in addition to products with fluoride. These techniques, in addition to being inexpensive, are easy to carry out, but the technical-biological aspects have to be fitted together, within the social and cultural context so that they can be absorbed by the population. This entails a change in our scale of values, with the highest value being the maintenance of oral health.

Parestesia con el uso de anestésicos locales. A propósito de dos casos

M. A. ALCAINA LORENTE¹, O. CORTÉS LILLO², C. GERMÁN CECILIA¹, I. CASTEJÓN NAVAS²

¹Profesora asociada de Clínica Odontológica Integrada Infantil. ²Profesora asociada de Odontopediatría. Hospital Morales Meseguer. Universidad de Murcia

RESUMEN

Después de la anestesia dental, una de las complicaciones más frecuentes que se puede presentar es la parestesia, que se define como una anestesia persistente o alteración de la sensación bastante más allá de la duración esperada. La respuesta clínica del paciente puede ser muy variada con sensaciones de acorchamiento, inflamación, pinchazos y picor. Dada la importancia de estas lesiones y sus posibles repercusiones legales es preciso conocer los distintos factores que se han relacionado con una mayor incidencia de ellas.

Este artículo tiene por objetivo describir dos casos clínicos de parestesia tras el uso de dos anestésicos locales muy utilizados en odontopediatría, y discutir las posibles causas de estas lesiones.

PALABRAS CLAVE: Anestesia. Parestesia. Anestésico local.

ABSTRACT

One of the most common complications that may arise following dental anesthesia is paresthesia, which is defined as persistent numbness or sensory disturbance for much longer than expected. The clinical response of the patient may be varied and it may involve numbness, inflammation, pricking or tingling. Given the importance of these lesions and the possible legal repercussions, the clinician should be aware of the different factors that have been linked to a higher incidence.

The aim of this paper is to describe two case reports of paresthesia following the use of two local anesthetics commonly used in pediatric dentistry, and to discuss the possible causes of these lesions.

KEY WORDS: Anesthesia. Paresthesia. Local anesthetic.

INTRODUCCIÓN

Los anestésicos locales representan los fármacos más seguros y efectivos para el control del dolor en Odontología. El efecto primario de los anestésicos consiste en penetrar por la membrana de la célula nerviosa y bloquear la entrada de los iones sodio relacionados con la despolarización de la membrana. A día de hoy, existe un amplio abanico de anestésicos locales que permiten que el control del dolor esté a la medida de las necesidades específicas del paciente: corta, media y larga duración del anestésico (1).

Los anestésicos se clasifican en ésteres y amidas. Los derivados ésteres del ácido benzoico son la benzocaína, procaína y cloroprocaina. El problema principal con los ésteres es su tendencia a producir reacciones alérgicas. Aparecen así los derivados amina del ácido dietilaminoacético, como la lidocaína, mepivacaína, prilocaína y articaína. Tienen menores características alérgicas y su potencia es mayor a concentraciones menores. Los anestésicos locales difieren entre sí en sus características farmacológicas, además de que varían en su potencia, toxicidad, tiempo de inicio y duración. El anestésico local unido a un vasoconstrictor tiene mayor duración. En la tabla I podemos observar las diferentes composiciones y características de los anestésicos más utilizados.

Entre los vasoconstrictores destacan la adrenalina y la levonordefrina, siendo la adrenalina la más utilizada.

TABLA I
COMPOSICIÓN Y CARACTERÍSTICAS DE LOS ANESTÉSICOS LOCALES

<i>Anestésico local</i>	<i>%</i>	<i>Vasoconstrictor</i>	<i>Inicio (min)</i>	<i>Duración pulpar (min)</i>	<i>Duración tejidos blandos (horas)</i>
Articaína	4	Epinefrina 1:200.000	2-3	60	3-5
		1:100.000	2-3	60	3-5
Bupivacaína	0,5	Epinefrina 1:200.000	6-10	90-180	3-12
Lidocaína	2	Epinefrina	3-5	10	1-2
		1:50.000/1:100.000	3-5	60	3-5
Mepivacaína	3	Levonordefrina 1:20.000	3-5	20-40	2-3
	2		3-5	60	3-5
			Epinefrina 1:100.000	3-5	60
Prilocaína	4	Epinefrina	3-5	5-10 (infiltración)	2-3
		1:200.000	3-5	40-60 (bloqueo nervio) 60-90	3-8

La adicción del vasoconstrictor a la solución anestésica también modifica el tiempo de inicio, la duración y la calidad del bloqueo, ya que reducen la velocidad de absorción del medicamento por disminución del riego sanguíneo a los tejidos, aumentando la duración de la anestesia. En niños reduce la absorción sistémica y se aconseja no exceder la concentración de adrenalina de 1:100.000.

Las complicaciones de los anestésicos locales en la práctica diaria tienen una incidencia baja, dada la seguridad que ofrecen estos fármacos y las dosis que se aplican, sin embargo, es necesario tenerla en cuenta para poder evitarlas (2). Las complicaciones de la anestesia se clasifican en sistémicas y locales (Tabla II).

Entre las complicaciones locales se encuentran las alteraciones neurosensoriales o disestesias, que se definen como "trastornos o alteraciones de la sensibilidad en los que la recepción de los estímulos se encuentran disminuidos, aumentados exageradamente o alterados". Entre sus variedades, la parestesia es la más frecuente y se define como una anestesia o alteración de la sensación bastante más allá de la duración esperada de la

anestesia (3). Se caracteriza por una sensación de quemazón, hormigueo o pinchazo (4,5).

El nervio más afectado por este tipo de complicación es el nervio dentario inferior y el lingual. La incidencia de parestesias mandibulares por esta causa oscila entre 1:26.000 y 1:800.000 bloqueos anestésicos realizados. Algunos autores coinciden en la sensación de "descarga eléctrica" que refieren los pacientes cuando la aguja contacta directamente con la estructura nerviosa (6). Puede producirse por un traumatismo sobre la vaina nerviosa durante la inyección de la aguja (7). También puede ser por un hematoma dentro o alrededor de una vaina nerviosa (8). La propia solución anestésica o la técnica pueden contribuir al desarrollo de parestesias.

Los anestésicos locales se han ido desarrollando a lo largo del tiempo. Su introducción en 1885 por Karl Koller y Sigmund Freud (anestesia tópica), y William Halsted (anestesia inyectable), revolucionó la práctica médica tanto quirúrgica como dental. Hasta comienzos del siglo XX, cocaína con epinefrina 1:50.000 fue el fármaco de elección para el control del dolor. Sin embargo, debido a reacciones adversas de la cocaína, aparecieron los anestésicos locales tipo éster como la procaína, consiguiéndose una duración de anestesia de 30 minutos. Más tarde, con la introducción de la pieza de mano, llevó a la realización de tratamientos más largos, necesiándose así anestésicos con mayor duración. Surgen así los anestésicos locales tipo amida como la lidocaína, que se convierte en el anestésico favorito, con una duración de anestesia pulpar más larga y profunda. La segunda amida que se introdujo fue la mepivacaína, seguida de la prilocaína. Más adelante aparecen la bupivacaína y etidocaína (1). En 1969 se sintetizó la articaína, y en 1976 fue introducida en Alemania. El nombre genérico fue cambiado a articaína. La articaína con epinefrina proporciona una duración de anestesia de 1 hora en tejido pulpar y de 3 a 5 horas en tejidos blandos. La articaína posee algunas de las propiedades fisicoquími-

TABLA II

COMPLICACIONES DE ANESTESIA LOCAL

<i>Locales</i>	<i>Sistémicas</i>
Inyección dolorosa	Reacciones alérgicas
Necrosis palatina	Insuficiencias cardiovasculares y del SNC
Trismo	
Rotura de aguja anestésica	
Mordedura postanestésica	
Alteraciones oculares	
Complicaciones nerviosas-parestesias (hormigueo o escozor)	

cas de la mayoría de los anestésicos locales utilizados. Penetra de forma efectiva en el tejido y difunde rápidamente, inhibiendo de forma reversible la conducción del impulso nervioso por bloqueo de los conductos de sodio y potasio. Introducida en Canadá en 1983 y en Estados Unidos en el año 2000, la articaína se ha convertido en un anestésico muy popular, a pesar de su reciente introducción. Es usada clínicamente en una concentración de 4%. Estudios demuestran que el tiempo de inicio de la anestesia es más corto con 4% de articaína con epinefrina 1:200.000 comparado con 2% de articaína con epinefrina 1:200.000 (9).

La articaína se ha comparado con otros anestésicos, entre ellos con la lidocaína y no se han visto diferencias significativas (10,11). Esto se confirma en un estudio donde se comparó la seguridad y eficacia de 4% de articaína con epinefrina 1:100.000, con 2% de lidocaína con epinefrina 1:100.000, los autores no encontraron diferencias significativas entre los grupos. Estos autores consideran que la articaína “es un anestésico local seguro y efectivo para la Odontología” (12).

Sin embargo, recientemente han aparecido estudios que hablan de posibles efectos de parestesia causada por la articaína. Hass y Lennon (13) publicaron los resultados de informes de dentistas en Ontario, Canadá, concluyendo que 4% de anestésico local produce una incidencia mayor de parestesia que 2% ó 3% de anestésico. Y en particular, la articaína, asociada a un mayor riesgo de parestesia. La articaína es también utilizada en otras especialidades, como en oftalmología, cirugía ortopédica y en anestesia epidural. Hay estudios que muestran neurotoxicidad de la articaína tras su uso como anestésico en oftalmología, con posible pérdida de visión, diplopia y ptosis con el uso de este anestésico a una concentración del 4% (14). Sin embargo, otros autores consideran que estos informes son anecdóticos y no están basados en evidencias, no hay una justificación científica. Del mismo modo, Missika y Khoury (15) confirmaron que no existe una clara relación entre el agente anestésico y las complicaciones neurológicas que pueden suceder como la parestesia.

A continuación presentamos dos casos clínicos de parestesia tras el uso de dos anestésicos diferentes de alta concentración, empleados para realizar dos tratamientos diferentes, una obturación y una exodoncia.

CASO CLÍNICO 1

Se trata de una chica adolescente de 15 años de edad, sin antecedentes médicos de interés, que acude a la clínica odontológica del Hospital Morales Meseguer para realizarse un tratamiento de obturación en el diente 47. La anestesia utilizada fue mepivacaína al 3%. Para el procedimiento anestésico se realizó una técnica de bloqueo del nervio dentario inferior y se aplicó un refuerzo vestibular, utilizándose para ello un total de dos carpules de anestesia. Después de dos días, la paciente acude a la clínica comentando que siente un adormecimiento en un lado de la lengua. Tras exploración oral, se confirma parestesia en mitad de la lengua. Se decide mandarle un tratamiento de vitamina B (Nervobion®). A los 15 días, la paciente acude a una revisión y continúa con

sensación de ardor en lengua pero mejorando. Finalmente a los 4 meses es cuando ya desaparece esa sensación y recupera la normalidad.

CASO CLÍNICO 2

El segundo caso clínico es un chico adolescente de 16 años de edad, sin antecedentes médicos de interés, que acude a la clínica odontológica del Hospital Morales Meseguer para realizarse una exodoncia del diente 36 que estaba fracturada. Se utilizó 1,5 carpules de articaína al 4%, uno se empleó para la anestesia troncular y medio para refuerzo vestibular en papilas. El paciente refiere sensación de “latigazo” en el momento de la anestesia. A los tres días regresa, presentando un cuadro de parestesia en piel, mejilla y lengua. A partir de ese momento, comienza con tratamiento de vitamina B (Nervobion®). Se nota una lenta mejoría a los 15 días y una curación total a los 4 meses.

DISCUSIÓN

La incidencia de complicaciones asociadas a los anestésicos existe y supone un riesgo que el profesional debe de conocer para evitarlo en la medida de lo posible. Bastaría con una buena historia clínica previa al tratamiento, un buen ajuste de la dosis y una elección apropiada del anestésico y de la técnica para evitar en algunos casos la aparición de situaciones comprometidas (5).

Aunque hay estudios que hablan de parestesia tras el uso de articaína (13), otros autores (1,10) piensan que no existen evidencias científicas que demuestren un mayor riesgo de parestesia asociada con la administración de una concentración de anestésico local del 4%. Todos los casos de parestesia son anecdóticos.

El mecanismo por el cual se produce daño neurológico es desconocido aunque se plantean diferentes formas. Una de ellas es el traumatismo directo. Así se explica por qué en el 70% de los casos se produce afectación del nervio lingual que está a tan sólo 3-4 mm de la mucosa (6,7). Otras causas de parestesia son la hemorragia, edema o neurotoxicidad del anestésico local, vasoconstrictor, y/o de otros componentes del carpule (8). En nuestro estudio, habiendo observado que parestesia aparece tanto en articaína como en mepivacaína, nos hace pensar que no es el tipo de anestesia, sino que puede influir la concentración de anestésico, 4 y 3% respectivamente. A más concentración de anestésico más efectos secundarios. Coincidiendo con otros estudios que observan también una mayor incidencia de parestesia al utilizar un anestésico de mayor concentración (13,16).

Los casos de parestesia son más frecuentes en mandíbula con afectación del nervio dentario inferior y del nervio lingual. Como publican Haas y Lennon (13), el Programa de Responsabilidad Canadiense entre 1973 y 1993 incluye 143 casos de parestesia no asociados con la cirugía. No hay diferencias significativas en lo que respecta a la edad del paciente, sexo o aguja usada. Todos los casos involucran la anestesia del arco mandi-

bular, siendo la zona más sintomática la lengua, seguida del labio. Se acompañó de dolor en el 22% de los casos. Solamente en 1993 hubo 14 casos de parestesia no asociada con cirugía. Los productos anestésicos más involucrados en la parestesia fueron la articaína y la prilocaína. Estos resultados sugieren para los autores que los anestésicos locales en sí mismos tienen cierto potencial de neurotoxicidad, sin embargo, no hay una clara evidencia que confirme que sea la única causa, sino que habría que considerar otras posibles causas como la concentración del anestésico, uso de vasoconstrictor o técnica incorrecta (1).

Como recomendación, se debería utilizar una técnica exacta, aplicar los métodos de aspiración, y conocer a fondo las propiedades intrínsecas de los anestésicos locales. Según algunos autores (6,7), la técnica empleada también influye en la aparición del dolor, de tal manera que las técnicas tronculares son más dolorosas que las infiltrativas. Coincide con nuestro caso, que el paciente sí refiere dolor cuando se le ha puesto la anestesia troncular.

Se ha observado en diferentes estudios el beneficio del uso de analgésicos y corticosteroides por vía oral en la evolución de las parestesias, para minimizar la respuesta inflamatoria, que en ocasiones es la responsable del aumento de presión y posterior compresión del nervio cuando el origen es mecánico traumático (17,18). Respecto a la administración de vitaminas del grupo B, existe mucha controversia, ya que no hay ningún estudio que demuestre una recuperación más rápida con la administración de estas sustancias. A pesar de ello, son muchos los profesionales que prescriben complejos vitamínicos de este grupo (Nervobión®, Hidroxyl®) con el fin de promover la recuperación nerviosa tras cuadros de disestesias. La utilización puede estar justificada por la aparición de parestesias en cuadros patológicos de déficit de vitamina B 12, donde la carencia de esta vitamina impide la adecuada formación de mielina. En ambos casos clínicos, el proceso remitió con un tratamiento de vitamina B (3).

La parestesia puede variar según el tratamiento realizado. Entre los procedimientos asociados a la aparición de parestesias, aparte de los bloqueos anestésicos, están la exodoncia de los terceros molares, la colocación de implantes, los tratamientos endodóncicos y los tratamientos ortodóncicos (19).

En cuanto a la recuperación y pronóstico el 90% de los casos se resuelven antes de las 8 semanas (2). En nuestro caso la recuperación fue algo más tarde.

La concentración de anestésicos locales puede tener alguna relación con la aparición de parestesias. Hasta que puedan reunirse más datos sobre la incidencia de parestesias con los agentes anestésicos locales, parece que debe advertirse cierta precaución cuando se considera su empleo a altas concentraciones. En nuestro estudio, habiendo observado que parestesia aparece tanto con articaína como mepivacaína, se precisarían más estudios con mayor tamaño de muestra.

Debido a la reciente introducción de la articaína como anestésico local, debemos tener prudencia con su uso y hacer una buena prevención y correcta planificación del procedimiento odontológico y de la técnica empleada. Es importante la decisión final que tome el

clínico a la hora de elegir un determinado anestésico para cada paciente que permita un completo control del dolor.

CORRESPONDENCIA:
M^ª Antonia Alcaina Lorente
Murcia
E-mail: malcaina@um.es

BIBLIOGRAFÍA

1. Malamed SF. Local Anesthetics: Dentistry's Most Important Drugs, Clinical Update 2006. CDA. Journal 2006; 34 (12): 971-6.
2. Santos B, Beltri P, Gasco C. Complicaciones locales de los anestésicos utilizados en Odontología. Cien Dent 2008; 5: 11-20.
3. Vasallo FJ, Zafra D, López-Sánchez AF. Disestesias iatrogénicas del nervio mandibular: posibles causas y tratamiento. RCOE 2010; 15: 21-8
4. Libersa P, Savignat M. Neurosensory disturbances of the inferior alveolar nerve: a retrospective study of complaints in a 10 year period. J Oral Maxillofac Surg 2007; 65: 1486-9.
5. Moore PA, Hass DA. Paresthesias in dentistry. Dent Clin North Am 2010; 54 (4): 715-30.
6. Pogrel MA, Schmidt BL, Sambajon V, Jordan RCK. Lingual nerve damage due to inferior alveolar nerve blocks. J Am Dent Assoc 2003; 134: 195-9.
7. Pogrel MA, Thamby S. Permanent nerve involvement from inferior alveolar nerve blocks. J Am Dent Assoc 2000; 131 (7): 901-7.
8. Hass DA, Lennon D. Local anesthetic use by dentists in Ontario. J Am Dent Assoc 1995; 61 (4): 297-304.
9. Cowan A. Clinical assessment of a new local anesthetic agent: articaine. Oral Surg Oral Med Oral Pathol 1977; 43 (2): 174-80.
10. Malamed SF, Gagnon S, Leblanc D. Efficacy of articaine: a new amide local anesthetic. J Am Dent Assoc 2000; 131: 635-42.
11. Malamed SF, Gagnon S, Leblanc D. Safety of articaine: a new amide local anesthetic. J Am Dent Assoc 2001; 132: 177-86.
12. Malamed SF, Gagnon S, Leblanc D. Articaine hydrochloride: a study of the safety of a new amide local anesthetic. J Am Dent Assoc 2001; 132 (2): 177-185.
13. Hass DA, Lennon D. A 21 year retrospective study of reports of paresthesia following local anaesthetic administration. J Can Dent Assoc 1995; 61: 319-30.
14. Ozdemir M, Ozdemir G, Zencirci B, Oksuz H. Articaine versus lidocaine plus bupivacaine for peritubular anaesthesia in cataract surgery. Br J Anaesth 2004; 92: 231-4.
15. Missika P, Khoury G. Paresthesia and local infiltration or block anaesthesia. Inf Dent 2005; 87: 2731-6.
16. Meechan JG. Prolonged paraesthesia following inferior alveolar nerve block using articaine. Br J Oral Maxillofac Surg 2003; 41: 21-7.
17. Progel MA. Damage to the inferior alveolar nerve as a result of root canal therapy. J Am Dent Assoc 2007; 138: 65-9.
18. Gatot A, Tori F. Prednisone treatment for injury and compression of inferior alveolar nerve: report of a case of anesthesia following endodontic overfilling. Oral Surg Oral Med Oral Pathol 1986; 62: 704-6.
19. Sánchez MI, Martínez A, Cáceres E, Rubio L. Factores clínicos y radiológicos predictores de lesión nerviosa durante la cirugía del tercer molar inferior. Gaceta Dental 2009; 202: 142-53.

Paresthesia following the use of local anesthetic. A report of two cases

M. A. ALCAINA LORENTE¹, O. CORTÉS LILLO², C. GERMÁN CECILIA¹, I. CASTEJÓN NAVAS²

¹Associate professor of Integral Clinical Child Dentistry. ²Associate professor of Pediatric Dentistry. Hospital Morales Meseguer. University of Murcia, Spain

ABSTRACT

One of the most common complications that may arise following dental anesthesia is paresthesia, which is defined as persistent numbness or sensory disturbance for much longer than expected. The clinical response of the patient may be varied and it may involve numbness, inflammation, pricking or tingling. Given the importance of these lesions and the possible legal repercussions, the clinician should be aware of the different factors that have been linked to a higher incidence.

The aim of this paper is to describe two case reports of paresthesia following the use of two local anesthetics commonly used in pediatric dentistry, and to discuss the possible causes of these lesions.

KEY WORDS: Anesthesia. Paresthesia. Local anesthetic.

RESUMEN

Después de la anestesia dental, una de las complicaciones más frecuentes que se puede presentar es la parestesia, que se define como una anestesia persistente o alteración de la sensación bastante más allá de la duración esperada. La respuesta clínica del paciente puede ser muy variada con sensaciones de acorchamiento, inflamación, pinchazos y picor. Dada la importancia de estas lesiones y sus posibles repercusiones legales es preciso conocer los distintos factores que se han relacionado con una mayor incidencia de ellas.

Este artículo tiene por objetivo describir dos casos clínicos de parestesia tras el uso de dos anestésicos locales muy utilizados en odontopediatría, y discutir las posibles causas de estas lesiones.

PALABRAS CLAVE: Anestesia. Parestesia. Anestésico local.

INTRODUCTION

Local anesthetics represent the safest and most effective drugs for controlling pain in dentistry. The primary effect of anesthetics consists in penetrating the membrane of the nerve cell and blocking the entrance of the sodium ions that are linked to the depolarization of the membrane. Today there is a wide range of local anesthetics which permit pain control to be in line with the specific needs of the patient: the anesthetic can have a short, medium or long duration (1).

Anesthetics are classified into esters and amides. The ester derivatives of benzoic acid are benzocaine, procaine and chlorprocaine. The main problem with esters is their tendency to produce allergic reactions. The amines, such as lidocaine, mepivacaine, prilocaine and articaine, which are derived from diethylamine acetic acid appear this

way. They have fewer allergenic problems and a strength that is greater in smaller concentrations. Local anesthetics differ among themselves regarding their pharmacological characteristics, in addition to their strength, toxicity, start time and duration varying. A vasoconstrictor together with a local anesthetic lasts longer. Table 1 shows the different compositions and characteristics of the anesthetics that are most used.

Among the vasoconstrictors adrenaline and levonodrenaline stand out, with adrenaline being the most used. The adding of a vasoconstrictor to the anesthetic solution also modifies the start time, duration and quality of the block, as the absorption speed of the drug is reduced given the reduction of the blood supply to the tissues, increasing the duration of the anesthesia. In children systemic absorption is reduced, and not exceeding a concentration of adrenaline of 1:100.000 is advisable.

TABLE I
COMPOSITION AND CHARACTERISTICS OF LOCAL ANESTHETICS

<i>Local anesthetic</i>	<i>%</i>	<i>Vasoconstrictor</i>	<i>Start (min)</i>	<i>Pulp duration (min)</i>	<i>Duration in soft tissues (hours)</i>
Articaine	4	Epinephrine 1:200.000	2-3	60	3-5
		1:100.000	2-3	60	3-5
Bupivacaine	0,5	Epinephrine 1:200.000	6-10	90-180	3-12
Lidocaine	2	Epinephrine 1:50.000/1:100.000	3-5	10	1-2
			3-5	60	3-5
Mepivacaine	3	Levonordephrine 1:20.000	3-5	20-40	2-3
	2		3-5	60	3-5
			Epinephrine 1:100.000	3-5	60
Prilocaine	4	Epinephrine 1:200.000	3-5	5-10 (infiltration)	2-3
			3-5	40-60 (nerve bloque)	3-8
				60-90	

There is a low incidence of complications with local anesthetics in daily practice, given the security that these drugs offer and the dose applied. However, these complications should be kept in mind so that they can be avoided (2). The complications regarding anesthesia are classified as systemic or local (Table II).

Neurosensory disturbances or dysesthesia are some of these complications, and they are defined as sensitivity disturbances in which the reception of stimuli is diminished, excessively increased or disturbed. Of the different types, paresthesia is the most common, and it is defined as anesthesia or sensory disturbance for considerably longer than the expected duration of the anesthesia (3). It is characterized by a burning, tingling or pricking feeling (4,5).

The nerve that is most affected by this type of complication is the lower dental and lingual nerve. The incidence of paresthesia in the mandible with the same cause varies between 1:26.000 and 1:800.000 anesthetic nerve blocks carried out. Some authors agree on an "electric shock" sensation that some of the patients report when the needle comes into direct contact with

the nerve structure (6). It can arise as a result of trauma to the nerve sheath during the injection with the needle (7). It can also be due to a hematoma in or around the nerve sheath (8). The anesthetic solution or technique may contribute to the development of paresthesia.

Local anesthetics have been developed over time. They were introduced in 1885 by Karl Koller and Sigmond Freud (topical anesthesia), and William Halsted (injectable anesthesia), which revolutionized medical and dental practice. Until the beginning of the 20th century, cocaine with epinephrine 1:50.000 was the drug of choice for controlling pain. However, due to adverse reactions to cocaine, local anesthetics appeared of the ester and procaine type, and anesthesia of 30 minutes was achieved. Later on, with the introduction of the hand piece, longer treatments were carried out and longer lasting anesthetics were needed. Local anesthetics such as amide with lidocaine emerged as a result of this and they soon became the favorite anesthetic as they offered a longer and deeper anesthesia of the pulp. The second amide to be introduced was mepivacaine, followed by prilocaine. Later on bupivacaine and etidocaine appeared (1). In 1969 articaine was synthesized and in 1976 it was introduced into Germany. The generic name was changed to articaine. Articaine with epinephrine gives an anesthetic duration of 1 hour in pulp tissue and of 3 to 5 hours in soft tissue. Articaine possesses some of these physiochemical properties of most of the local anesthetics used. It penetrates the tissue effectively and it spreads quickly, stopping nerve impulses in a reversible manner by blocking the sodium and potassium channels. It was introduced into Canada in 1983 and into the United States in the year 2000, articaine became a very popular anesthetic despite its recent introduction. It is used clinically with concentration of 4%. Studies show that the start time of the anesthesia is shorter using 4% articaine with epinephrine

TABLE II

COMPLICATIONS OF LOCAL ANESTHESIA

<i>Local</i>	<i>Systemic</i>
Painful injection	Allergic reaction
Necrosis of the Palate	Cardiovascular failure and CNS
Trismus	
Breakage of anesthetic needle	
Post-anesthetic bite injuries	
Eye disturbance	
Nerve complications -paresthesia (tingling o stinging)	

1:200.000 compared with using 2% articaine with epinephrine 1:200.000 (9).

Articaine has been compared with other anesthetics among which is lidocaine and significant differences have not been observed (10,11). This was confirmed in a study in which the safety and efficiency of 4% articaine with epinephrine at 1:100.000, was compared with 2% lidocaine with epinephrine at 1:100.000. The authors did not find significant differences between these groups. These authors consider that articaine "is a safe and effective local anesthetic for dentistry" (12).

However, recently some studies have appeared discussing the possible paresthesia caused by articaine. Hass and Lennon (13) published the results of dentists' reports in Ontario, Canada, concluding that a 4% concentration of local anesthesia produces a greater incidence of paresthesia than 2% or 3% of an anesthetic. And articaine was particularly associated with a greater risk of paresthesia. Articaine is also used in other specialties, such as in ophthalmology, orthopedic surgery and in epidural anesthesia. There are studies that show the neurotoxicity of articaine after its use as an anesthetic in ophthalmology, with possible loss of vision, diplopia and ptosis following the use of this anesthetic with a 4% concentration (14). However, other authors consider that these reports are anecdotic and not based on evidence, and that they do not have any scientific backing. Similarly Missika and Khoury (15) confirmed that there is no clear relationship between anesthetic agents and neurologic complications such as paresthesia.

Two case reports are presented of paresthesia after the use of two different anesthetics at different concentrations, which were used to carry out two different treatments, a filling and an extraction.

CASE REPORT 1

The patient was a 15 year-old girl, with no medical history of interest, who attended the dental clinic of the Hospital Morales Meseguer for a filling of tooth N° 47. The anesthesia used was 3% mepivacaine. For the anesthetic procedure a lower dental nerve block technique was used together with buccal reinforcement. For this a total of two anesthesia carpules were used. After two days the patient came to the clinic commenting that one side of her tongue was numb. An oral examination confirmed the numbness of half her tongue. Vitamin B (Nervobion®) treatment was prescribed. After two weeks, the patient returned for a check-up but she continued to have a burning sensation in her tongue that was improving. Finally, after four months the sensation disappeared and her tongue returned to normal.

CASE REPORT 2

The second clinical case was of a 16 year-old boy, with no medical history of interest, who attended the dental clinic of the Hospital Morales Meseguer for the extraction of tooth 36 that was fractured. For this 1.5 carpules of 4% articaine were used. One was used for

trunk anesthesia and half was used for buccal reinforcement of the papilla. The patient reported a sharp pain the moment of the anesthetic. Three days later he returned with symptoms of paresthesia of the skin, cheek and tongue. He was then treated with Vitamin B (Nervobion®). A slow improvement was noticed after two weeks and he was totally cured after four months.

DISCUSSION

The incidence of complications associated with anesthetic exists, thus professionals should be familiar with these risks in order to avoid them as far as possible. For avoiding these difficult situations, a proper medical history before the treatment should suffice, together with the administration of the proper dosage and choosing both the right anesthetic and technique (5).

Although there are studies reporting paresthesia after the use of articaine (13), other authors (1,10) believe that there is no scientific evidence demonstrating that there is a greater risk of paresthesia related to the administration of a 4% local anesthetic concentration, and that all these cases of paresthesia are anecdotic.

The mechanism by which neurological damage arises is unknown, although different ways have been considered. One of these is through direct trauma. This would explain why in 70% of cases the lingual nerve, which is only 3-4mm from the mucosa, is affected (6,7). Other causes of paresthesia are hemorrhaging, edema or neurotoxicity of the local anesthetic or vasoconstrictor, and/or other components of the carpule (8). In our study, having observed that paresthesia arises with both articaine and mepivacaine it was then thought that it was not the type of anesthetic, but rather the respective 4% and 3% concentration that were the influential factor.

The greater the anesthetic concentration is, the greater the side-effects. This concurs with other studies in which a greater incidence of paresthesia following the use of anesthetic of a greater concentration was observed (13,16).

The cases of paresthesia are more common in the mandible and affect the inferior alveolar nerve and lingual nerve. As pointed out by Haas and Lennon (13), the Canadian Liability Program from 1973 to 1993 includes 143 cases of paresthesia that were not associated with surgery. There were no significant differences with regard to the age or sex of the patient, nor to the needle used. All the cases involved anesthesia of the mandibular arch which is the most symptomatic area of the tongue, followed by the lip. In 22% of cases there was also pain. In 1993 alone there were 14 cases of paresthesia not associated with surgery. The anesthetic products that were most connected with the anesthesia were articaine and prilocaine. These results suggested to the authors that local anesthetics on their own have a certain potential for neurotoxicity. However, there is no clear evidence that could confirm this as the only cause, and in fact other causes should be considered such as the concentration of the anesthetic, the use of a vasoconstrictor or an incorrect technique (1).

The recommendations are for the practice of a correct technique, for aspiration methods be used, and for

proper knowledge to be had on the intrinsic properties of local anesthetics. According to some authors (6,7), the technique used also has an influence on the appearance of pain, in such a way that the technique for nerve trunks is more painful than for infiltration. As in our case, the patient reported pain when the anesthetic to the nerve trunk was administered.

Different studies have shown the benefits of using analgesics and corticosteroids orally during the development of the paresthesia in order to minimize the inflammatory response, which on occasions is responsible for increasing the pressure on the nerve and its compression when the origin is mechanical trauma (17,18). There is much controversy regarding the administration of B group vitamins, as there is no study that demonstrates a faster recovery following the administration of these substances. Despite this, there are many professionals who prescribe a vitamin complex in this group (Nervobión®, Hidroxyl®) in order to encourage the recovery of the nerve following dysesthesia. This is can be justified if the paresthesia appears because of a vitamin B 12, deficiency in which the lack of this vitamin prevents the proper formation of myelin. In both of the clinical cases, the paresthesia receded following vitamin B treatment (3).

The paresthesia can vary according to the treatment carried out. The procedures associated with paresthesia include, in addition to block anesthesia, the extraction of third molars, implant placement, endodontic and orthodontic treatment. (19).

With regard to the recovery and prognosis, 90% of cases are resolved in under 8 weeks (2). In this case of ours the recovery took somewhat longer.

The concentration of local anesthetics may be related to the occurrence of paresthesia. Until there is further information on the incidence of paresthesia following local anesthesia, it would appear that certain precautions should be taken when this is used in high concentrations. More studies are needed with a greater sample size, as can be seen in the present study in which paresthesia was observed after the use of both articaine and mepivacaine.

As articaine has only recently been on the market as a local anesthetic, care should be taken when using it. Both the dental procedure and the technique used require precaution and proper planning. The final decision taken by the clinician when choosing a certain anesthetic for each particular patient is important if total pain control is to be achieved.

Evolución de las coronas como material de restauración en dentición temporal. Revisión de la literatura

M. M. VIROLÉS SUÑER, R. MAYNÉ ACIÉN, F. GUINOT JIMENO, L. J. BELLET DALMAU*

Universitat Internacional de Catalunya. Facultat de Ciències de la Salut. Barcelona

RESUMEN

Entre los materiales restauradores disponibles más usados en odontopediatría encontramos: los composites, la amalgama y las coronas metálicas preformadas. El composite es el material de elección cuando se trata de restaurar cavidades tipo I, II y V en ambas denticiones. Sin embargo, cuando se ven involucradas 3 o más superficies, la mejor opción son las coronas metálicas preformadas.

Actualmente, existen dos grandes grupos de coronas en odontopediatría: las coronas metálicas y las estéticas. Dentro de cada grupo, podemos encontrar diferentes tipos en función de la situación en la arcada del diente a restaurar, o de las propiedades que necesitemos.

El objetivo de esta revisión bibliográfica es analizar la evolución de las coronas como material de restauración en dentición temporal, así como sus propiedades, ventajas y desventajas.

PALABRAS CLAVE: Coronas temporales. Coronas metálicas. Coronas de acero inoxidable. Coronas estéticas. Restauraciones en odontopediatría. Técnicas restauración en dentición temporal.

INTRODUCCIÓN

Las restauraciones en pacientes pediátricos frecuentemente constituyen un gran dilema para los odontólogos por el tiempo de trabajo necesario, las características morfológicas de la dentición temporal y en ocasiones, por la poca colaboración por parte de los niños (1-3).

En general, la restauración de la dentición decidua suele ser complicada debido al tamaño reducido de los dientes y del esmalte, a la existencia de una cámara pulpar grande y a la poca superficie remanente para la adhesión (1,4,5). Además, debemos tener en cuenta la

ABSTRACT

Composites, dental amalgam and preformed metal crowns are the most widely used restorative materials in paediatric dentistry. Composite is the material of choice for restoring type I, II and V cavities in the two dentitions. However, the preformed metal crown is the best option when there are 3 or more surfaces involved.

At present, two groups of crowns are used in paediatric dentistry: metal crowns and aesthetic crowns. Within these two groups, there are a number of types with different properties, depending on the location in the dental arch to be restored.

This review aims to analyze the evolution of crowns as a restorative material in primary teeth and their properties, advantages and drawbacks.

KEY WORDS: Temporary crowns. Metal crowns. Stainless steel crowns. Aesthetic crowns. Restorations in pediatric dentistry. Restoration in primary dentition.

elevada expectación estética por parte de los padres (6).

La restauración ideal para dientes anteriores temporales debe ser imperceptible, del mismo color del diente. Es importante que sea duradera, que no necesite tratamiento adicional y pueda adherirse al diente preparado con un material compatible con el tejido pulpar. Asimismo, debe ser fácil y rápida de colocar para poder realizar el tratamiento en una sola visita, sin necesidad de enviar al laboratorio (5-7). En dientes posteriores, el área de contacto es amplia y requiere una gran cavidad para albergar la amalgama o el composite. A su vez, las paredes linguales y vestibulares son delgadas y débiles con poco soporte dentinario, en ocasiones, requiriendo una restauración que cubra toda la corona dental (8). Toda restauración en dentición temporal tiene por finalidad mantener el diente con un buen resulta-

do estético y funcional hasta la exfoliación natural del mismo, sin la necesidad de reparar la restauración y sin complicaciones pulpares (3).

Entre los materiales de restauración para dentición temporal podemos encontrar amalgama, resina, compómeros, entre otros, y materiales de mayor extensión como las coronas. Estas últimas, tienen características como durabilidad y cobertura total a un relativo bajo coste que las diferencia de otros materiales y, en muchos casos, resultan la mejor opción de tratamiento (8). Existen diferentes coronas, para los dientes anteriores y para los posteriores; entre ellas encontramos, desde las coronas de acero inoxidable, hasta las coronas metálicas con frente estético para molares temporales.

Se ha realizado una revisión bibliográfica con el objetivo de describir la evolución de las coronas en odontopediatría.

EVOLUCIÓN DE LAS CORONAS

La corona metálica preformada es la restauración más duradera y de mayor éxito para dentición primaria careada y/o fracturada (8-11). No se fractura, raramente se desgasta en los pocos años que permanece en boca y se mantiene unida al diente hasta la exfoliación (5,12).

Las indicaciones para el uso de coronas son (11,13):

1. Restauración de caries en dos o más superficies.
2. Niños con elevado riesgo de caries.
3. Después de recibir tratamiento pulpar.
4. Dientes temporales con defectos de estructura, como amelogénesis imperfecta.
5. Dientes fracturados, o restauración de cúspides fracturadas.
6. Mantenedor de espacio y dientes con excesivo desgaste.

Su principal contraindicación es la colocación de la corona cuando se calculan menos de 6-12 meses para la exfoliación fisiológica del diente (14).

Para dar cobertura total al diente, antiguamente había 4 tipos de restauración: coronas metálicas, *open faced*, coronas de policarbonato y coronas de acetato (15) (Tabla I).

El riesgo de caries del niño, la edad en el momento del tratamiento y la longevidad de la restauración individual impactan en el coste y en la efectividad de los materiales escogidos para restaurar dientes primarios (8).

CORONAS DE ACERO INOXIDABLE

Las coronas preformadas de acero inoxidable son también conocidas como coronas de acero-cromo, coronas de hierro, coronas metálicas, etc. Desde la publicación de los estudios de Engel (16), y posteriormente Humphrey (17) en 1950, han sido usadas en restauraciones por caries extensa, en dientes temporales malformados y en fracturados. A partir de entonces, las modificaciones de diseño han mejorado la morfología de la corona (18) convirtiéndolas en la mejor opción restauradora para molares temporales severamente dañados (19).

TABLA I
VENTAJAS E INCONVENIENTES DE LOS DIFERENTES TIPOS DE CORONAS EXISTENTES EN DENTICIÓN TEMPORAL

Material	Ventajas	Desventajas
<i>Coronas metálicas</i>	Duraderas Fáciles de colocar Muy retentivas Adecuadas para caries extensas con poca estructura dental remanente Remoción de estructura dental mínima Bajo precio Técnica mínimamente sensible	Apariencia Insatisfacción de padres y niños
<i>Open-faced</i>	Firme adhesión al diente remanente	Mayor tiempo de trabajo Mayor cooperación del paciente Mala apariencia
<i>Coronas estéticas</i>	Fácil colocación Hemorragia no altera color ni retención Tiempo trabajo corto Satisfacción de los padres	Retención limitada por el contorneado Precio elevado Limitación de tonalidades Resistencia a la fractura disminuida Color no natural
<i>Coronas de acetato</i>	Estéticas Fáciles de colocar Proporcionan un excelente resultado	Técnica sensible Requiere cooperación del paciente Requiere estructura dental suficiente para la adhesión Son propensas al desgaste Se pueden fracturar o desadherirse
<i>Coronas de policarbonato</i>	Estéticas Técnica rápida Bajo coste No necesario envío al laboratorio	Difíciles de colocar Pobre retención Menor resistencia al desgaste No disponibles

Anteriormente, las coronas eran restauraciones indirectas que requerían de impresiones, tintes y envíos al laboratorio para fabricarlas en el tamaño adecuado. Años más tarde, con la fabricación de las coronas preformadas, se redujo el coste asociado a este procedimiento. Con este método directo, se disminuye el tiempo clínico y se ayuda en el manejo de conducta de pacientes poco colaboradores (20).

Las coronas precontorneadas requieren menos manipulación para un ajuste preciso en un diente preparado, pero con un cuidadoso manejo, toda corona puede ser adaptada adecuadamente. La fase final de adaptación debe ser lograda por el dentista, consiguiendo el ajuste marginal de la preparación dental individual. Se desconoce la existencia de una corona metálica con una forma que coincida, y se adapte a los márgenes, sin requerir manipulación por parte del odontólogo (21).

Las coronas metálicas están indicadas para restaurar molares temporales sin tener un efecto directo en la

salud gingival y sin provocar reabsorción alveolar. Las extensiones axiales de las coronas preformadas deben replicar las dimensiones y el contorno de la forma original del diente. La pobre adaptación de los márgenes puede afectar a la erupción de los dientes adyacentes, además de a los tejidos periodontales asociados (21,22). Por ello, en función de la buena adaptación de la corona, la salud gingival estará preservada (19). Guelmann y cols. (23) concluyen que la presencia de una corona de acero inoxidable en un segundo molar temporal no afecta la salud periodontal del molar permanente adyacente siempre que la corona sea bien adaptada.

Mientras se mantenga una higiene oral adecuada y se preserve el estrecho contacto entre molares, se minimizará la reabsorción alveolar causada por la extensión y adaptación marginal (19). Sin embargo, los pacientes con mala higiene oral, tendrán mayor probabilidad de padecer gingivitis alrededor de dichas coronas metálicas. Como afirmó Randall (18), en el tratamiento de pacientes pediátricos con coronas, debemos pautar como rutina diaria un régimen preventivo que incluya instrucciones de higiene oral para evitar problemas de salud periodontal.

La preparación del molar para la colocación de coronas es conservadora, siendo las superficies bucal y lingual las más respetadas. La retención se obtiene de la flexibilidad de los márgenes delgados y contorneados de la misma corona (22,24).

La correcta oclusión y el contacto interproximal resultan difíciles de conseguir en los casos en que se ha perdido espacio a causa de lesiones interproximales (22).

En el momento de la colocación de las coronas, hay autores que optan por una técnica diferente a la convencional, la técnica Hall (12,25):

La técnica convencional requiere la colocación bajo anestesia local, remoción completa de la caries, reducción dental por distal, mesial y oclusal, y tras esto, ajustarlas, contornearlas y pulirlas, si fuese necesario, antes de cementar. Mientras que la técnica Hall consiste en escoger correctamente la medida de la corona, llenarla de cemento de ionómero de vidrio y cementarla al molar temporal por presión digital o bien por la fuerza oclusal del niño, sin anestesia local. Según Hall es una técnica rápida y fácil, bien aceptada por padres y niños. No se hace remoción parcial de caries sino que se sella la caries con la corona (21).

Su única contraindicación para usarla es en caso de que la caries afecte a borde marginal, debido a que en esos casos la pulpa suele encontrarse afectada (25).

Con la técnica Hall, Innes y cols. (25) obtuvieron un éxito del 73,4% a los 3 años y del 67,6% a los 5 años. Los resultados son similares a los que se pueden obtener usando otras restauraciones convencionales (26). Aun así, la técnica Hall requiere más evaluaciones y ensayos clínicos longitudinales (25).

Roberts y Sheriff (27) determinaron que la razón más común de fracaso de las coronas es el desgaste de la cara oclusal, permitiendo la perforación de la superficie; incluso cuándo en la colocación de la corona se ha tenido en cuenta las relaciones oclusales del diente a tratar.

Por otro lado, es importante tener en cuenta que los niños de corta edad se caracterizan por tener unas vías

aéreas estrechas y unos mecanismos de protección inmaduros. Aunque la aspiración de dientes y restauraciones es un hecho poco frecuente en la práctica dental, siempre existe este peligro. Suele suceder al cementar coronas o incrustaciones, pudiendo ser minimizado gracias al uso del dique de goma (28).

CORONAS "OPEN-FACED"

Hay consideraciones estéticas a tener en cuenta con las coronas de acero inoxidable. Según Soxman (12), muchos padres, casi nunca los niños, muestra insatisfacción con la apariencia de la corona metálica.

Los avances en materiales restauradores y adhesión a metales han hecho posibles nuevas técnicas que combinan las ventajas de las coronas metálicas con la estética del composite. Helpin (29), en los años 80, describió un método para proporcionar mejor apariencia a las coronas metálicas. Su técnica consistía en cortar una ventana por vestibular en la corona cementada, crear retención mecánica, y adherir composite del mismo color del diente en la región expuesta. Sin embargo, esta práctica, aunque supuso avances en cuánto a apariencia, requería mucho tiempo de trabajo y los márgenes de metal persistían perceptibles. A estas coronas las llamaron *open faced* y son consideradas la alternativa semiestética a las coronas metálicas (7).

El éxito de las *open-faced* se debe a (30):

1. La firme adhesión al diente remanente.
2. El uso de adhesión dentinaria.
3. El grabado ácido.

Autores como Wiedenfeld y cols. (31) describen otra técnica eficiente para el tratamiento de dientes anteriores con resultados estéticos y duraderos. La técnica consiste en arenar la superficie de la corona anterior con óxido de alúmina, para posteriormente aplicar un opacificador, un sellante y composite de un 1mm de grosor. Es una técnica que se puede realizar en 3-5 min, pudiendo ser aplicada por el personal auxiliar, estando disponibles los materiales necesarios en las clínicas dentales. Con esta técnica se obtiene una estética excelente y una buena fuerza de adhesión de 24.4 Mpa.

CORONAS PREFORMADAS CON FRENTE ESTÉTICO

En la sociedad actual, son muchos los padres que demandan restauraciones aún más estéticas, prefiriendo en algunos casos la exodoncia a la apariencia nada atractiva de las coronas metálicas en los dientes de sus hijos (5).

Las restauraciones que están ganando popularidad son las coronas con frente estético. Estas fueron desarrolladas y fabricadas para dientes anteriores primarios en los años 90: Cheng Crowns®, Kinder Krowns®, NuSmile Primary Crown®, Whiter Biter II Crown® y The Dura Crown® (5,32). Se caracterizan por adherir composite o resina termoplástica a la superficie vestibular de la tradicional corona de acero inoxidable. Su principal ventaja es que conservan la estética, independientemente de la humedad y del sangrado (10,33).

Sector anterior

Roberts y cols. (4) fueron los primeros en describir su funcionamiento a nivel clínico para restaurar dientes primarios anteriores. Los estudios sugirieron que el material estético adherido a la estructura daba unos resultados positivos, aunque mostraba ciertos problemas como el coste, la esterilización y la resistencia de la parte estética (2,34-36).

Las coronas con frente estético tienen un grosor mayor que las metálicas. Este incremento de volumen se debe a que el material debe soportar las fuerzas de la masticación o el fracaso de desplazamiento (30).

Mc. Lean y cols. (33) realizaron un estudio retrospectivo con la finalidad de evaluar los resultados clínicos de coronas estéticas en sector anterior en un periodo medio de 19,2 meses. Durante ese tiempo, el 86% de las coronas mantuvieron su anatomía mientras que el 14% de ellas mostraban un aspecto voluminoso. Casi el total de las coronas (99%) resistieron a la fractura durante mínimo 6 meses, pero el 29% de ellas, empezaba a mostrar desgastes notables. Cabe destacar que la fractura o desgaste de la corona con frente estético afecta la apariencia y reduce la satisfacción de los padres, pero, aún así, no disminuye la función de la restauración (4).

Las coronas estéticas comercializadas son difíciles de contornear, debido a su tendencia a la fractura de los materiales estéticos (35). Algunas marcas aconsejan al profesional no presionar las coronas para evitar posibles fracturas. Sin embargo, Gupta y cols. (7) afirman que son muchos los dentistas que contornean la corona con frente estético por la cara lingual, donde no hay resina adherida, para obtener mejor ajuste y aumentar la retención de la corona.

Es importante nombrar que a nivel estético, diferentes culturas usan coronas decorativas (de oro, tres cuartos, etc.). Estas coronas son prefabricadas y, en muchas ocasiones, ni siquiera son colocadas por un dentista, pudiendo provocar complicaciones importantes como enfermedad periodontal, caries dental, oclusión traumática, fracturas, desvitalización de los dientes, alergias de contacto, etc. (37).

Roberts y cols. (4) y Waggoner y Cohen (36), entre otros, han desarrollado investigaciones para mejorar la estética del sector anterior, pero no para solucionar la estética en el sector posterior.

En los últimos años, uno de los objetivos en la odontopediatría ha sido mejorar las características actuales de las restauraciones existentes para dientes temporales posteriores: durabilidad, color natural, adhesión biocompatible con la pulpa, fácil colocación y requerir una sola visita para su colocación (38).

Sector posterior

La odontología estética ha evolucionado considerablemente en estas dos últimas décadas, pudiendo ser el composite la opción para restaurar molares severamente dañados afectados en más de 3 superficies. Recientemente, un nuevo tipo de coronas posteriores han aparecido en el mercado, aportando una solución estética y

funcional para molares temporales gravemente dañados o con tratamiento pulpar (35).

Son coronas de acero inoxidable convencionales a las que en el laboratorio se les añade una faceta de composite. Este frente estético recubre la superficie vestibular, oclusal, mesial y distal de la corona, con un grosor que varía de 0,6 mm en mesio-bucal a 1,5 mm en la superficie oclusal (35).

Las coronas estéticas para molares temporales hace pocos años que están en el mercado, a pesar de ello, han supuesto un gran avance en la evolución de los materiales de restauración con cobertura total del diente, ofreciendo una alternativa estética a las coronas convencionales (35).

No se observan grandes diferencias, en cuanto a técnica, entre coronas estéticas y convencionales, pero hay varios puntos a considerar (35):

—La reducción oclusal de las estéticas debe ser mayor, según el fabricante, para compensar el grosor de la faceta. Esto puede ser un problema en dentición temporal, debido a que una mayor reducción oclusal puede suponer exposición pulpar. Aunque no es un problema en dientes con tratamiento pulpar.

—La adaptación correcta de la corona estética al margen gingival vestibular es más difícil de obtener por el grosor que presiona e irrita el tejido gingival. Esto se agrava por la imposibilidad de ajustar la corona en esta área. Sin embargo, en ocasiones se pueden ajustar por proximal y lingual.

—Las coronas deben introducirse por sí solas. Al presionar o contornear, la tensión pone en peligro la estabilidad de la resina.

—El resultado final estético no siempre complace a los padres, ya que las coronas son abultadas y menos naturales.

—El tiempo de preparación y cementación es similar a las coronas metálicas, aunque el coste de las estéticas es más elevado.

Ram y Fuks (35) concluyen que las coronas estéticas para posteriores tienen varios inconvenientes: pobre salud gingival, precio muy elevado, aspecto abultado y apariencia poco natural.

En cuanto a salud gingival, estos autores observaron a los 6 meses una mejor salud periodontal en las convencionales comparadas con las estéticas, mientras que a los 4 años no había diferencia entre ambas en cuanto a salud periodontal (35). Esto puede ser debido a la adaptación del tejido gingival al grueso margen de la corona estética (38).

Ram y Fuks (38) evaluaron el éxito clínico de las coronas estéticas para molares temporales, obteniendo semejantes resultados a los de Roberts y cols. (4) acerca de las mismas en el sector anterior. Ambas investigaciones afirman que el resultado de las coronas estéticas es excelente, a pesar de que la elevada cantidad de fallos, desgastes o fracturas de la parte estética resulta problemático.

Aunque existen limitaciones para usar las coronas preformadas con frente estético como las tonalidades, que suelen ser de color muy artificial (15); estas son la mejor opción de restauración en muchas ocasiones, y serán de gran importancia en la odontología pediátrica si se realizan mejoras para reducir el abultamiento y el grosor del frente estético, incrementar la adhesión entre el metal y la faceta, y reducir los costes (38).

Es importante recordar que en la práctica clínica es necesario adaptar la corona que va a ser colocada para obtener un buen ajuste pasivo. Previamente, deben probarse varios tamaños de coronas para determinar cuál se adapta mejor; una vez encontrado el tamaño adecuado, las coronas no cementadas son esterilizadas (2).

Los diferentes métodos de esterilización pueden afectar el color y la resistencia a la fractura de la corona (2,5). La presión y las altas temperaturas de la esterilización pueden destruir la capa de resina adherida, afectando a la adhesión y alterando su coloración (2,15,34).

Wickersham y cols. (2) comprobaron la resistencia a la fractura de coronas con frente estético de diferentes marcas comerciales para dientes anteriores, observando que las coronas Kinder Krowns® (Mayclin Laboratory, Minneapolis, Minn) sufren una disminución de su resistencia con esterilización al frío. Sin embargo, no observaron diferencias significativas en cuanto a los tipos de fracturas, a los diferentes fabricantes ni a los distintos métodos de esterilización.

Las coronas NuSmile® (Orthodontic Technologies Inc, Houston, TX) ofrecían mayor resistencia que el resto, aunque podían mostrar cambios de coloración, del mismo modo que las Kinder Krowns®. Wickersham y cols. (2) concluyeron que la mejor esterilización para no dañar las coronas era la esterilización al frío con glutaraldehído.

CORONAS DE ACETATO

Para restaurar dientes anteriores temporales también existen las coronas de acetato. Son consideradas como coronas, pese a ser un herramienta para poder realizar restauraciones coronales. Con estas se consigue realizar restauraciones con mejor estética, aunque también poseen inconvenientes (4,34,39).

El color y su estabilidad se consideran aceptables, mostrándose sin diferencias a los 18 meses de la colocación. Radiográficamente, en los márgenes de las coronas se encuentran frecuentemente pequeñas áreas de radiolucidez; no obstante, es imposible determinar si esta radiolucidez representa caries recurrente, márgenes cortos o bien, una fina capa de agente adhesivo (3).

La técnica para realizar restauraciones mediante coronas de acetato consiste en eliminar la caries del diente afectado, bajo aislamiento absoluto, y una vez finalizado, seleccionar el tamaño de la corona de acetato. Posteriormente, se efectúa el grabado ácido, la colocación de adhesivo y la fotopolimerización, al mismo tiempo que, fuera de boca, se llena la corona de acetato con resina. Después se coloca en el diente a tratar, se polimeriza y se retira la misma corona, dejando la resina adherida al diente (40).

Las coronas de acetato tienen una retención a los 1,5-2 años del 83%, y del 78% a los 3 años (3,41). Por ello, en el momento de escoger la restauración, es importante determinar cuánto tiempo resta para la exfoliación del diente a tratar.

Dichas coronas parecen tener pocos efectos negativos para la salud pulpar. Aunque, según Oldenburg y cols. (42), si el diente previamente ha recibido tratamiento pulpar, probablemente se obtendrán resultados

inaceptables a nivel estético, debido a que adquirirán una tonalidad más oscura.

La estética se verá influenciada por el número de superficies con caries, debiendo tener en cuenta que la contracción de la resina en un 2-3%, puede comprometer la adhesión y el sellado de las restauraciones directas (20).

Por otro lado, las coronas de acetato muestran serios inconvenientes como: ser una técnica muy sensible, necesitar un control máximo de la humedad para no alterar la adhesión o el color, requerir cooperación por parte del paciente y necesitar estructura dental suficiente para la correcta adhesión (5,34,39,41).

Por ello, no pueden ser utilizadas en dientes con caries importantes y/o con poca estructura remanente, ni en caso de caries subgingival, y menos aún, en presencia de enfermedad periodontal o en pacientes con sobremordida aumentada (5).

A su vez, un inconveniente importante es la dificultad de colocación, especialmente en pacientes con caries paragingival o con sangrado gingival, frecuentemente asociado a la remoción de la caries y a la preparación del diente. El composite debe ser adherido con un completo control del sangrado y fluido sulcular para prevenir la contaminación marginal (5).

El tiempo de trabajo para la colocación de coronas de acetato es importante en niños y preescolares. En el caso de las coronas de acetato, el tratamiento suele ser largo, y los niños, independientemente de si están sedados o no, tienen dificultad para tolerar períodos largos de tratamiento, siendo deseable cualquier método que tenga menor duración (40).

En ocasiones, se observa inflamación alrededor de la resina colocada con la corona de acetato, siendo atribuida normalmente a (3):

1. Acumulación de placa a nivel cervical.
2. La mala adaptación de los márgenes de la restauración, observado a nivel radiográfico.

CORONAS DE POLICARBONATO

Otra opción para restaurar dientes temporales anteriores son las coronas de policarbonato. Estas son coronas prefabricadas para dientes anteriores, de varios tamaños permitiendo escoger el adecuado para cada diente, aunque actualmente no se encuentran con facilidad en el mercado. Su uso requiere un amplio desgaste de la superficie dentaria, por esta razón suele indicarse para rehabilitar dientes con caries rampante con gran pérdida de tejido dental (43).

Autores como Webber y cols. (43) determinaron que las coronas de acetato son más estéticas, muestran mejor retención y resistencia al desgaste en comparación con las coronas de policarbonato.

DISCUSIÓN

Desde que en los años 50 Humphrey (17) introdujera las coronas preformadas de acero-cromo, el aspecto estético de las restauraciones coronales ha mejorado notablemente, hasta las coronas preformadas con frente

estético actuales. El uso de las coronas estéticas en sector posterior está indicado en las mismas situaciones en las que se usan las coronas de acero inoxidable convencionales, aunque el tallado para las coronas estéticas es más agresivo.

A nivel anterior, se pueden escoger diferentes opciones para restaurar los incisivos temporales, ya que existe una variedad de coronas que ofrecen soluciones a los problemas de caries o traumatismos en esos dientes. Mientras que en el sector posterior, no hay tanta variedad de coronas para escoger.

Las coronas preformadas con frente estético se diseñaron para resolver los problemas asociados a las coronas de acetato y/o a las *open-faced* (36). Las diseñadas para el sector posterior, llevan pocos años en el mercado y los estudios al respecto muestran resultados que cuestionan su uso a nivel clínico (35,38). Las primeras coronas con frente estético fabricadas para molares temporales mostraban inconvenientes relevantes como afectación de la salud gingival, alto coste, volumen excesivo y deterioro del frente estético o fractura del mismo a los pocos meses (35).

Champagne y cols. (10) determinaron que la satisfacción de los padres era mayor con las coronas preformadas con frente estético, ya que a diferencia de las coronas *open-faced*, el metal no era visible en una distancia de conversación. Por otro lado, Yilmaz y Koçogullari (30) compararon ambas coronas durante 18 meses, obteniendo un éxito de supervivencia para las *open-faced* del 95%; mientras que para las preformadas con frente estético fue del 80%. Es importante destacar que estos resultados no fueron estadísticamente significativos, aunque si que fue estadísticamente significativo el hecho de que todos los fracasos se produjeran en la arcada inferior. Determinaron que el mayor éxito de las *open-faced* era debido a la firme adhesión entre resina y tejido, al uso del adhesivo dentinario y al grabado ácido, ya que permitían mejor adhesión de la resina. Las coronas *open-faced*, aún evidenciando mayor éxito, sufrieron cambios importantes en su estética.

La búsqueda de una estética óptima se ha convertido en uno de los objetivos principales en la odontología restauradora, independientemente de la dentición en la que se esté trabajando. Debido a que la decisión final sobre la restauración a colocar, en el caso de dentición temporal, la tienen los padres, es importante conocer su satisfacción con las restauraciones estéticas existentes.

Hasta la fecha, sólo hemos encontrado en la literatura tres estudios (4,6,10) que tienen como objetivo comparar el grado de satisfacción de los padres. Estos evaluaron la respuesta de los familiares o tutores frente a la apariencia de las coronas con frente estético para dientes anteriores.

Cada uno de ellos usó una marca comercial distinta. Roberts y cols. (4) describieron la longevidad, fracaso y satisfacción de las coronas Whiter Biter II® (Whiter Biter Inc, La Grange, KY). Shah y cols. (6) hicieron lo mismo con las coronas Kinder Crowns®, mientras que Champagne y cols. (10), únicamente evaluaron la satisfacción de los padres para las coronas NuSmile®.

La retención fue del 100% en todos los estudios, aunque la fractura total de la parte estética se observó en un 24% para las Whiter Biter II®, en un 13% para las Kinder Crowns®, y en menos de un 1% para las NuSmile®; cabe destacar que la muestra de este último estudio era 4 veces superior a los otros dos estudios (Tabla II).

En relación a la satisfacción de los padres, los tres estudios obtuvieron resultados similares, siendo la puntuación más negativa para la apariencia y el color, y la más positiva para el tamaño y la forma de las coronas.

La satisfacción de los padres fue elevada, en la mayoría de casos afirmando que escogerían las mismas coronas preformadas con frente estético para sus hijos si fuera necesario. Sin embargo, algunos padres anotaron que las coronas parecían tener un color más blanco que el diente adyacente, hecho que les desagradaba (10). Actualmente, la marca comercial NuSmile® ofrece un segundo tono, de aspecto menos blanquecino y apariencia más natural.

TABLA II

ESTUDIOS CUYO OBJETIVO FUE EVALUAR LA SATISFACCIÓN DE LOS PADRES SOBRE LAS CORONAS PREFORMADAS CON FRENTE ESTÉTICO PARA SECTOR ANTERIOR

Autor/ Año	Objetivo	Coronas	Muestra	Tiempo evaluación	Satisfacción	Fractura parcial estética	Fractura total	Valoraciones negativas	Valoraciones positivas
Roberts et al 2000	Evaluar el éxito clínico y la aceptación de los padres de las coronas estéticas	Whiter Biter II® (ahora conocidas como Dura Crowns) para dientes anteriores	35 coronas 12 pacientes	Media de 20,7 meses	8,9 puntos sobre 10	3 (8%)	9 (24%)	Apariencia y color	Tamaño y forma
Shah et al 2004	Evaluar el éxito clínico y la satisfacción de los padres de las coronas estéticas	Kinder Crowns® para dientes anteriores	46 coronas 12 padres-niño De 2 a 6 coronas/paciente	Media de 17,3 meses	21 puntos de 25 posibles	5 (11%) 4ICS, 1ILS, 1CS	6 (13%)	Apariencia (fractura estética, color y desgaste)	Tamaño y forma
Champagne et al 2007	Evaluar la satisfacción de los padres de las coronas estéticas	NuSmile® para dientes anteriores	238 coronas 54 padres-niños 1 corona/paciente como mínimo	Mínimo 6 meses (Media de 13 m)	93% (50 padres de 54 posibles)	27 (11%)	6 (<1%)	Visibilidad del metal y duración	Tamaño y forma

Los padres puntuaron a las coronas con un 8,9/10 y un 8,4/10 en el estudio de Roberts y cols. (4) y en el de Shah y cols. (6), respectivamente. Para las NuSmile®, la satisfacción general fue ligeramente superior, alcanzando el 93% de la muestra.

En general, las variables que mostraron diferencias más significativas en cuanto a satisfacción fueron (10):

- El género del niño.
- Las opciones futuras de tratamiento.
- La satisfacción percibida por los niños.

Los padres se mostraban menos satisfechos si el género del paciente era masculino. Y a su vez, las madres resultaban mucho más críticas con el tratamiento que los padres. También se observó que la satisfacción de los padres era directamente proporcional a la satisfacción mostrada por el niño (10).

Por otro lado, uno de los mayores inconvenientes que muestran las coronas preformadas con frente estético es el riesgo de fractura y en consecuencia, la pérdida de estética. Por ello, los fabricantes determinaron limitar el contorno de dichas coronas. Debido a la controversia sobre contornear o no, aparecieron estudios como el de Gupta y cols. (7) donde se comparaba la resistencia a la fractura del frente estético entre un grupo de coronas contorneadas y otro que no. Aunque las coronas contorneadas mostraron mayor tendencia de pérdida de la resina, tenían menor intervalo de distribución de las fracturas; mientras que las no contorneadas tenían resultados muy dispares. Es importante destacar que el frente estético se separaba de la interfase metal-resina pero nunca quedaba totalmente descolocada.

La causa de la fractura del frente estético es, probablemente, debida a fuerzas traumáticas, y no a fuerzas

incisivas. La fuerza necesaria para fracturar el frente estético es de 510.11 N en caso de coronas no contorneadas y de 511.02 N para las contorneadas. En todo caso, es muy superior a la media de la fuerza de masticación de un niño de 5-10 años, que suele ser de 375 N (1,7).

Por otro lado, debemos tener en cuenta ciertos factores destacables que pueden provocar un fracaso del frente estético, como es el caso del resalte. Niños con resaltes aumentados (> 6 mm), fácilmente pueden experimentar traumatismos y, en consecuencia, tienen mayor probabilidad de experimentar fracasos en la interfase resina-metal. Por el contrario, la sobremordida aumentada no está estrechamente asociada con un aumento del desgaste del frente estético (4,6). De modo que se determina que la oclusión es un factor a tener en cuenta para pronosticar el éxito del tratamiento.

Estudios como el de Baker y cols. (34) evalúan la fuerza necesaria para fracturar, dislocar o deformar el frente estético de coronas preformadas con frente estético de distintas casas comerciales. En sus resultados se observa que las más resistentes son las Cheng Crowns®. Otras, como NuSmile® y Kinder Krowns®, sufren fracturas parciales/totales del frente estético, atribuyendo el resultado a los diferentes materiales empleados por cada fabricante.

Los procesos de reparación estudiados son fáciles y rápidos de aplicar. Además, el odontólogo no necesita retirar la corona y colocar otra para repararla (34), pero se debe tener en cuenta que los materiales de reparación ofrecen menor resistencia que el material original del frente estético (32) (Tabla III).

También Yilmaz y cols. (44) obtuvieron resultados similares. Evaluaron la fuerza de adhesión del material

TABLA III

ESTUDIOS QUE EVALÚAN LA RESISTENCIA *IN VITRO* A LA FRACTURA DE LAS CORONAS PREFORMADAS CON FRENTE ESTÉTICO PARA SECTOR ANTERIOR Y POSTERIOR

Autor/ Año	Objetivo	Coronas/ Muestra	Marcas	Ciclos	Máquina	Velocidad	Fuerza de fractura	Tipo de fractura
Baker et al 1996	Determinar la resistencia a la fractura de 4 marcas de coronas estéticas	Coronas anteriores de incisivos centrales superiores N = 40	Cheng Crowns®, Kinder Krowns®, Whiter Bitter II®, NuSmile®	En agua 90 días, termocicladas entre 4 y 55°C, 500 ciclos, 45° ciclo	Máquina test mecánico (Instron, Canton, MA, EE.UU.) de 0,5 mm de grosor y 9 mm de altura con un ángulo de 148°	0,05 in/min	Cheng Crowns® = 107.8 pounds NuSmile® = 100.2 pounds Kinder Krowns® = 91.3 pounds Whiter Bitter II® = 81.5 pounds	Fractura, descolocación y deformación
Yilmaz y Yilmaz 2004	Determinar la fuerza necesaria para la dislocar chapa estética	Coronas anteriores para incisivos centrales superiores N = 16	NuSmile®	En agua un año, ya reparadas, entre 4-55 °C, 250 ciclos, 20° ciclo	Test mecánico (Hounsfield, Raydon, England) 0,5 mm de grosor, y 8 mm ancho, con un ángulo de 148°	0,05 pulgadas/min	385 N*	No especifica
Yilmaz et al 2008	Determinar la fuerza de adhesión de la chapa estética y de 2 materiales de reparación	Coronas posteriores de molares temporales maxilares y mandibulares N = 22	NuSmile®	En ambiente húmedo a 37 °C durante 30 días, termocicladas entre 4-55 °C, 500 ciclos	No especifica	1,5 mm/min	870.6N*	Fuerza de masticación de los niños = 375 N*

*1 Newton equivale a 0.225 pounds.

original del frente estético y de dos materiales de reparación diferentes. Obtuvieron que la fuerza de adhesión del material original (870.6 N) era ligeramente superior a la fuerza de los dos materiales reparadores (834.3 N para el grupo 1 y 763.2 N para el grupo 2), sin existir diferencias significativas entre estos dos grupos.

CONCLUSIONES

La creciente demanda de estética a nivel dental para la población infantil por parte de niños y padres sobre todo, hace que los materiales de restauración estén en constante cambio. Las coronas son la restauración que ofrece mejores resultados y sus avances en estética son importantes para dicha población.

A pesar de las desventajas de las coronas preformadas con frente estético, en general, existe una gran satisfacción de los padres por su apariencia, color, forma y tamaño. En el caso de las de sector posterior, en la literatura revisada no hemos encontrado estudios que tengan como objetivo principal evaluar la satisfacción de los padres. Es necesario comprobar el funcionamiento correcto de las coronas con frente estético para dientes posteriores y compararlas con los resultados obtenidos con las coronas metálicas. Y a su vez, valorar la satisfacción de los padres al respecto, para en un futuro, promover su uso.

CORRESPONDENCIA:

Francisco Guinot Jimeno
 Universitat Internacional de Catalunya
 Facultat de Odontologia
 Departament de Odontopediatria
 Hospital General de Catalunya
 Josep Trueta, s/n. 08190
 08190 St. Cugat del Vallès (Barcelona)
 e-mail: fguinot79@hotmail.com

BIBLIOGRAFÍA

- Waggoner WF. Restoring primary anterior teeth. *Pediatr Dent* 2002; 24(5): 511-6.
- Wickersham GT, Seale NS, Frysh H. Color change and fracture resistance of two veneered stainless-steel crowns after sterilization. *Pediatr Dent* 1998; 20(5): 336-40.
- Kupietzky A, Waggoner WE, Galea J. Long-term photographic and radiographic assessment of bonded resin composite strip crowns for primary incisors: results after 3 years. *Pediatr Dent* 2005; 27(3): 221-5.
- Roberts C, Lee JY, Wright JT. Clinical evaluation of and parental satisfaction with resin-faced stainless steel crowns. *Pediatr Dent* 2001; 23(1): 28-31.
- Croll TP. Primary incisor restoration using resin-veneered stainless steel crowns. *ASDC J Dent Child* 1998; 65(2): 89-95.
- Shah PV, Lee JY, Wright JT. Clinical success and parental satisfaction with anterior veneered primary stainless steel crowns. *Pediatr Dent* 2004; 26(5): 391-5.
- Gupta M, Chen JW, Ontiveros JC. Veneer retention of veneered primary stainless steel crowns after crimping. *J Dent Child* 2008; 75(1): 44-7.
- Seale NS. The use of stainless steel crowns. *Pediatr Dent* 2002; 24(5): 501-5.
- Guideline on pediatric restorative dentistry. *Pediatr Dent* 2008; 30(7 Suppl): 163-9.
- Champagne C, Waggoner W, Ditmyer M, Casamassimo PS, MacLean J. Parental satisfaction with veneered stainless steel crowns for primary anterior teeth. *Pediatr Dent* 2007; 29(6): 465-9.
- Attari N, Roberts JF. Restoration of primary teeth with crowns: a systematic review of the literature. *Eur Arch Paediatr Dent* 2006; 7(2): 58-62.
- Soxman JA. Stainless steel crown and pulpotomy: procedure and technique for primary molars. *Gen Dent* 2000; 48(3): 294-7.
- Crawford PJ, Aldred M, Bloch-Zupan A. Amelogenesis imperfecta. *Orphanet J Rare Dis* 2007; 2: 17.
- Nash DA. The nickel-chromium crown for restoring posterior primary teeth. *J Am Dent Assoc* 1981; 102(1): 44-9.
- Croll TP, Helpin ML. Preformed resin-veneered stainless steel crowns for restoration of primary incisors. *Quintessence Int* 1996; 27(5): 309-13.
- Engel RJ. Chrome steel as used in children's dentistry. *Chron Omaba Dist Dent Soc* 1950; 13: 255-8.
- Humphrey WP. Uses of chrome steel crown in children dentistry. *Dental Survey* 1950; 26: 945-9.
- Randall RC. Preformed metal crowns for primary and permanent molar teeth: review of the literature. *Pediatr Dent* 2002; 24(5): 489-500.
- Sharaf AA, Farsi NM. A clinical and radiographic evaluation of stainless steel crowns for primary molars. *J Dent* 2004; 32(1): 27-33.
- Updyke J, Sneed WD. Placement of a preformed indirect resin composite shell crown: a case report. *Pediatr Dent* 2001; 23(2): 143-4.
- Croll TP, Epstein DW, Castaldi CR. Marginal adaptation of stainless steel crowns. *Pediatr Dent* 2003; 25(3): 249-52.
- JR Boj, Ustrell JM. Evaluación de la calidad y funcionalidad de las coronas de acero inoxidable en molares primarios. *Rev Eur Odontostomal* 1991; 3(5): 343-6.
- Guelmann M, Matsson L, Bimstein E. Periodontal health at first permanent molars adjacent to primary molar stainless steel crowns. *J Clin Periodontol* 1988; 15(9): 531-3.
- Randall RC, Vrijhoef MM, Wilson NH. Efficacy of preformed metal crowns vs. amalgam restorations in primary molars: a systematic review. *J Am Dent Assoc* 2000; 131(3): 337-43.
- Innes NP, Stirrups DR, Evans DJ, Hall N, Leggate M. A novel technique using preformed metal crowns for managing carious primary molars in general practice - a retrospective analysis. *Br Dent J* 2006; 200(8): 451-4.
- Chadwick B, Dummer P, Dummer F. How long do fillings last? Evidence based Dent 2002; 3: 96-9.
- Roberts JF, Sherriff M. The fate and survival of amalgam and preformed crown molar restorations placed in a specialist paediatric dental practice. *Br Dent J* 1990; 169(8): 237-44.
- Adewumi A, Kays DW. Stainless steel crown aspiration during sedation in pediatric dentistry. *Pediatr Dent* 2008; 30(1): 59-62.
- Helpin ML. The open-face steel crown restoration in children. *ASDC J Dent Child* 1983; 50(1): 34-8.
- Yilmaz Y, Kocogullari ME. Clinical evaluation of two different methods of stainless steel esthetic crowns. *J Dent Child* 2004; 71(3): 212-4.
- Wiedenfeld KR, Draughn RA, Welford JB. An esthetic technique for veneering anterior stainless steel crowns with composite resin. *ASDC J Dent Child* 1994; 61(5-6): 321-6.
- Yilmaz Y, Yilmaz A. Repairing a veneered stainless steel crown with two different materials. *J Dent Child* 2004; 71(2): 135-8.
- MacLean JK, Champagne CE, Waggoner WF, Ditmyer MM, Casamassimo P. Clinical outcomes for primary anterior teeth treated with veneered stainless steel crowns. *Pediatr Dent* 2007; 29(5): 377-81.
- Baker LH, Moon P, Mourino AP. Retention of esthetic veneers on primary stainless steel crowns. *ASDC J Dent Child* 1996; 63(3): 185-9.
- Fuks AB, Ram D, Eidelman E. Clinical performance of esthetic posterior crowns in primary molars: a pilot study. *Pediatr Dent* 1999; 21(7): 445-8.
- Waggoner WF, Cohen H. Failure strength of four veneered primary stainless steel crowns. *Pediatr Dent* 1995; 17(1): 36-40.

37. Flaitz CM, Agostini F. Gingival disease associated with a decorative crown. *Pediatr Dent* 2002; 24(1): 47-9.
38. Ram D, Fuks AB, Eidelman E. Long-term clinical performance of esthetic primary molar crowns. *Pediatr Dent* 2003; 25(6): 582-4.
39. Kupietzky A. Bonded resin composite strip crowns for primary incisors: clinical tips for a successful outcome. *Pediatr Dent* 2002; 24(2): 145-8.
40. Croll TP. Bonded composite resin crowns for primary incisors: technique update. *Quintessence Int* 1990; 21(2): 153-7.
41. Ram D, Fuks AB. Clinical performance of resin-bonded composite strip crowns in primary incisors: a retrospective study. *Int J Paediatr Dent* 2006; 16(1): 49-54.
42. Oldenburg TR, Vann WF Jr., Dilley DC. Composite restorations for primary molars: results after four years. *Pediatr Dent* 1987; 9(2): 136-43.
43. Webber DL, Epstein NB, Wong JW, Tsamtsouris A. A method of restoring primary anterior teeth with the aid of a celluloid crown form and composite resins. *Pediatr Dent* 1979; 1(4): 244-6.
44. Yilmaz Y, Gurbuz T, Eyuboglu O, Belduz N. The repair of pre-veneered posterior stainless steel crowns. *Pediatr Dent* 2008; 30(5): 429-35.

Review

Development of crowns as restoration material for primary teeth. A review of the literature

M. M. VIROLÉS SUÑER, R. MAYNÉ ACIÉN, F. GUINOT JIMENO, L. J. BELLET DALMAU*

Universitat Internacional de Catalunya. Facultat de Ciències de la Salut. Barcelona

ABSTRACT

Composites, dental amalgam and preformed metal crowns are the most widely used restorative materials in paediatric dentistry. Composite is the material of choice for restoring type I, II and V cavities in the two dentitions. However, the preformed metal crown is the best option when there are 3 or more surfaces involved.

At present, two groups of crowns are used in paediatric dentistry: metal crowns and aesthetic crowns. Within these two groups, there are a number of types with different properties, depending on the location in the dental arch to be restored.

This review aims to analyze the evolution of crowns as a restorative material in primary teeth and their properties, advantages and drawbacks.

KEY WORDS: Temporary crowns. Metal crowns. Stainless steel crowns. Aesthetic crowns. Restorations in pediatric dentistry. Restoration in primary dentition.

RESUMEN

Entre los materiales restauradores disponibles más usados en odontopediatría encontramos: los composites, la amalgama y las coronas metálicas preformadas. El composite es el material de elección cuando se trata de restaurar cavidades tipo I, II y V en ambas denticiones. Sin embargo, cuando se ven involucradas 3 o más superficies, la mejor opción son las coronas metálicas preformadas.

Actualmente, existen dos grandes grupos de coronas en odontopediatría: las coronas metálicas y las estéticas. Dentro de cada grupo, podemos encontrar diferentes tipos en función de la situación en la arcada del diente a restaurar, o de las propiedades que necesitamos.

El objetivo de esta revisión bibliográfica es analizar la evolución de las coronas como material de restauración en dentición temporal, así como sus propiedades, ventajas y desventajas.

PALABRAS CLAVE: Coronas temporales. Coronas metálicas. Coronas de acero inoxidable. Coronas estéticas. Restauraciones en odontopediatría. Técnicas restauración en dentición temporal.

INTRODUCTION

Restorations in pediatric patients often pose a great dilemma for dentists given the time and work required, the morphological characteristics of primary teeth and, on occasions, the lack of cooperation from the children themselves (1-3).

In general, restorations of deciduous teeth tend to be complicated due to the reduced size of both the tooth and the enamel, the existence of a large pulp chamber and the reduced surface that remains to allow adhesion (1,4,5). In addition, the high expectations the parents place on esthetics has to be kept in mind (6).

The ideal restoration for primary anterior teeth should be imperceptible and the same color as the teeth. It is important for it to be long lasting, for additional treatment not to be required and it should adhere to the prepared tooth with a material that is compatible with pulp tissue. It should be easy and quick to place so that the treatment can be carried out in a single visit, without the need for a laboratory (5-7). The posterior teeth have a wide contact area and a large cavity is required for housing the amalgam or composite. In turn, the buccal and lingual walls are thin and weak and the dentin provides little support. On occasions a restoration is needed that covers the whole of the dental crown (8). All restorations of primary teeth are aimed at maintaining the tooth and at achieving a good esthetic and functional result until the natural exfoliation of the tooth. There should be no need for repairing the restoration and no pulp complications (3).

Among the restoration materials used in primary teeth we will find among others, amalgam, resin, composites, and more complex materials such as crowns. The latter have greater durability and they offer full coverage at a relatively low cost, which differentiates them from other materials. On many occasions, they are the best treatment option (8). There are different crowns for anterior teeth and posterior teeth and there are even metal crowns with esthetic facing for primary molars.

A review of the literature was conducted in order to describe how the crown has evolved in pediatric dentistry.

DEVELOPMENTS IN THE FIELD OF CROWNS:

The preformed metal crown is both the longest lasting restoration and the most successful for carious and/or fractured primary teeth (8-11). It does not fracture, it is rarely subject to chipping and it remains joined to the tooth until the latter is shed (5,12).

The indications for the use of crowns are (11,13):

1. Restoration following decay in two or more surfaces.
2. Children with a high caries risk.
3. Following pulp treatment
4. Primary teeth with structural defects such as amelogenesis imperfecta.
5. Fractured teeth or restoration of fractured cusps.
6. For space maintenance and for very chipped teeth.

The main contraindication for crown restorations are when the physiological exfoliation of the tooth is calculated to take place in less than 6-12 months (14).

There used to be four types of restorations for covering a tooth completely: metal crowns, open face crowns, polycarbonate crowns and acetate crowns (15) (Table I).

The child's caries risk, the age at treatment and the longevity of the individual restoration influence the cost and effectiveness of the materials selected for restoring primary teeth (8).

STAINLESS STEEL CROWNS

Stainless steel preformed crowns are also known as chrome steel crowns, iron crowns, metal crowns, etc. Since the studies by Engels were published (16), and later those by Humphrey (17) in 1950, they have been used in restorations for extensive caries, in malformed and fractured primary teeth. From then on, modifications in their design have improved the morphology

TABLE I
ADVANTAGES AND DISADVANTAGES OF THE DIFFERENT TYPES OF CROWNS THAT EXIST FOR PRIMARY TEETH

<i>Material</i>	<i>Advantages</i>	<i>Disadvantages</i>
<i>Metal crowns</i>	Long-lasting Easy to place Very retentive Suitable for extensive caries and when there is little remaining dental structure Minimal removal of dental structure Low cost Only slightly technique-sensitive	Appearance Dissatisfied parents and children
<i>"Open-faced"</i>	Firm bonding to the remaining tooth	Longer chair time Greater patient cooperation Poor appearance
<i>Esthetic crowns</i>	Easy to place Hemorrhaging does not disturb color or retention Short chair time Parent satisfaction	Limited retention because of crimping High cost Limited tones Less resistance to fracture Unnatural color
<i>Acetate crowns</i>	Esthetic Easy to place Excellent results	Technique-sensitive Requires patient cooperation Requires sufficient dental structure for bonding Tend to wear down They may fracture or become unstuck
<i>Polycarbonate crowns</i>	Esthetic Quick technique Low cost Do not have to be sent to a laboratory	Difficult to place Poor retention Less resistance to wear Not available

of these crowns (18) making them the best restorative option for severely damaged primary molars (19).

Previously crowns consisted of indirect restorations that required impression taking, staining and, for the correct size to be made, a laboratory had to be involved. Years later, when preformed crowns appeared, the cost of the procedure was reduced. With the direct method, clinical time was also reduced, which helped with the management of difficult patients (20).

Preformed crowns required less adjustment to achieve a precise fit for a prepared tooth, but with careful handling, all crowns could be adapted properly. The final adjustment phase should be carried out by the dentist, who should obtain the marginal adaptation of the individual dental preparation. Metal crowns with shapes that match and adapt to margins, and which do not require the dentist to carry out any type of adjustment, are unknown (21).

Metal crowns are indicated for primary molar restorations as gingival health is not directly affected and they do not lead to alveolar ridge resorption. The axial extension of preformed crowns should have the same dimension and outline of the original shape of the tooth. Poor marginal adaptation can affect the eruption of adjacent teeth, and associated periodontal tissues (21,22). Therefore, the preservation of healthy gingiva will depend on the adapting the crown properly (19). Guelmann et al (23) concluded that the presence of a stainless steel crown on a second primary molar does not affect the periodontal health of the adjacent permanent molar, providing the crown has been properly adapted.

Providing adequate oral hygiene is observed and the close contact between molars is preserved, alveolar ridge resorption caused by the marginal adaptation and extension will be minimized (19). However, patients with bad oral hygiene will have a greater probability of suffering gingivitis around these metal crowns. As Randall affirmed (18) when treating pediatric patients with crowns, instructions should be given on a daily routine of a preventative nature that includes oral hygiene recommendations so that periodontal health problems are avoided.

Conservative preparation is required when placing a crown on a molar tooth and the buccal and lingual surfaces are the least touched. Retention is achieved as a result of the flexibility of the fine margins and the shaping of the crown itself (22,24). Correct occlusion and interproximal contact are difficult to achieve when space has been lost due to interproximal lesions (22).

There are authors who opt for a different technique to the conventional one for fitting crowns, such as the Hall technique (12,25). The conventional technique requires placement using local anesthesia, the complete removal of the caries, the distal, mesial and occlusal reduction of the tooth, and after this the crown has to be adjusted, and if necessary shaped and smoothed, before being cemented. The Hall technique consists in correctly selecting the measurements of the crown. It is then filled with glass ionomer cement and cemented to the primary molar by applying pressure with the finger or by using the occlusal forces of the child, without the

need for local anesthesia. According to Hall it is a quick and easy technique that both children and parents accept well. There is no partial removal of the caries as these are sealed with the crown (21). The only contraindication for using this technique is if the caries affects the marginal ridge, as in these cases the pulp tends to be affected (25).

Innes et al.(25) had a success rate with the Hall technique of 73.4% at three years, and of 67.6% at 5 years. These results are similar to those of other conventional restorations (26). However, the Hall technique requires further longitudinal clinical trials and evaluations (25).

Roberts and Sheriff (27) established that the most common reason for a crown failing was wear to the occlusal surface, leading to the perforation of this surface even when the occlusal relationship of the tooth being treated had been taken into account.

Furthermore, it is important to keep in mind that young children are known to have narrow airways and immature protective mechanisms. Although the aspiration of teeth and restorations is unusual in dental practice, the danger does exist. It tends to occur on cementing crowns, inlays and onlays, but this risk can be minimized by using a rubber dam (28).

OPEN-FACE CROWNS

There are esthetic considerations to be kept in mind with stainless steel crowns. According to Soxman (12), many parents, but rarely children, show dissatisfaction with the appearance of a metal crown.

The advances in restoration materials and metal bonding have led to new techniques being possible which combine the advantages of metal crowns with the esthetic qualities of composite. Helpin (29) in the 80s described a method that improved the appearance of metal crowns. The technique consisted in performing a buccal window in the cemented crown for mechanical retention, and the bonding of composite the same color as the tooth in the exposed region. However, while this technique improved the appearance, it required a lot of chair time and the metal margins could still be seen. These were called "open-face" crowns and they are considered the semi-esthetic alternative to metal crowns (7).

The success of open-face crowns is due to (30):

1. The firm bonding to the remaining tooth.
2. The use of dentin bonding.
3. Acid etching.

Authors such as Wiedenfeld et al. (31) described another technique for efficiently treating anterior teeth with both esthetic and lasting results. The technique consisted of sandblasting the anterior surface of the crown with aluminum oxide, after which an opaque sealant was applied with composite of a 1mm thickness. This technique can be carried out in 3-5 minutes, it can be applied by assistant staff, and all the materials are available in dental clinics. It offers excellent esthetic results together with a bond strength of 24.4 Mpa.

PREFORMED CROWNS WITH ESTHETIC FACINGS

In current society, many parents demand restorations that are even more esthetic, and they sometimes prefer an extraction to the unattractiveness of a metal crown in their child's teeth (5).

The restorations that are gaining in popularity are crowns with an esthetic facing. These were developed and manufactured for primary anterior teeth in the 90s: Cheng Crowns®, Kinder Krowns®, NuSmile Primary Crown®, Whiter Biter II Crown® and The Dura Crown® (5,32). Composite or thermoplastic resin is bonded to the buccal surface of the traditional stainless steel crown. The main advantage is that they maintain an esthetic appearance regardless of humidity and bleeding (10,33).

Anterior region

Roberts et al. (4) were the first to describe the clinical function of these crowns in primary anterior teeth. Their studies suggested that esthetic material bonded to the structure gave positive results, although there were certain problems such as cost, sterilization and resistance of the esthetic part (2,34-36).

Crowns with an esthetic facing have a greater thickness than metal ones. This increase in volume is due to the material that has to support the forces of mastication or displacement failures (30).

Mc. Lean et al. (33) carried out a retrospective study with the aim of evaluating the clinical results of esthetic crowns in the anterior region over a period of 19.2 months. During this time 86% of the crowns maintained their anatomy while 14% had a voluminous appearance. Nearly all the crowns (99%) were fracture resistant over a minimum period of 6 months, but 29% started to show clear wear. It should be pointed out that the fracture or wear of a crown with esthetic facing affects its appearance and this reduces parental satisfaction, but the function of the restoration is not impaired (4).

The esthetic crowns that are commercially available are difficult to shape due to the tendency of esthetic materials to fracture (35). Some brands advise professionals not to press the crowns in order to avoid fractures. However, Gupta et al (7) claim that many dentists crimp veneered crowns on the lingual aspect where no resin has been bonded in order to achieve a better fit and to increase the retention of the crown.

It is important to mention that from an esthetical point of view, different cultures use decorative crowns (gold, three quarters, etc.). These crowns are prefabricated and on many occasions they are not even fitted by a dentist, which may lead to considerable complications such as periodontal disease, dental caries, traumatic occlusion, fractures, devitalized teeth or contact allergies, etc. (37).

Roberts et al. (4) and Waggoner and Cohen (36), among others, have carried out research in order to improve the esthetic aspect in the anterior region, but not the problem of esthetics in the posterior region.

Over recent years one of the objectives in pediatric

dentistry has been to improve the characteristics of existing restorations in posterior primary teeth: durability, natural color, adhesive bonding that is biocompatible with the pulp, easy fitting and placement in a single visit (38).

Posterior region

Esthetic dentistry has evolved considerably over the last two decades, and composite has become the best option for restoring molars with three severely damaged surfaces. Recently a new type of posterior crown has appeared on the market providing an esthetic and functional solution for severely damaged primary molars or those with pulp treatment (35). These are conventional stainless steel crowns which are given a composite facing by a laboratory. This esthetic facing covers the buccal, occlusal, mesial and distal surface of the crown with a thickness that varies from 0.6 mm on the mesio-buccal side to 1.5mm on the occlusal surface (35).

Esthetic crowns for primary molars have been on the market for only a few years, but despite this, they represent a great advancement in the development of full-coverage restoration materials, and they offer an esthetic alternative to conventional crowns (35). The difference between esthetic and conventional crown techniques is not large, but several points should be kept in mind (35):

- The occlusal reduction in esthetic crowns should be greater, depending on the manufacturer, in order to compensate for the thickness of the facing. This can be a problem in primary teeth, as greater occlusal reduction can lead to pulp exposure, although this is not a problem in teeth with pulp treatment.

- Adapting an esthetic crown correctly to the buccal gingival margin is more difficult given the thick margin that presses on and irritates the gingival tissue. This is more difficult given that adjusting the crown in this area is impossible. However, on occasions it can be adjusted on the proximal and lingual surfaces.

- The crowns should be placed on their own. On pressing them or shaping them the stability of the resin is put at risk.

- The final esthetic result does not always please parents as these crowns are larger and they have a less natural appearance.

- The preparation and cementing time is similar to that of metal crowns although the cost of esthetic crowns is higher.

Ram and Fuks (35) concluded that esthetic crowns for posterior teeth had several disadvantages: poor gingival health, higher cost, bulky and unnatural appearance. With regard to gingival health, better periodontal health was observed at six months with the conventional crowns than with the esthetic crowns, but after four years there was no difference with regard to periodontal health (35). This could be due to the gingival tissue adapting to the thicker margin of the esthetic crown (38).

Ram and Fuks (38) evaluated esthetic crowns for primary molars and they obtained similar results to those of Roberts et al. (4) in the anterior region. Both investi-

gations concluded that the result of esthetic crowns was excellent, despite the high number of failures, problems with chipping and fractures.

Although there are limitations regarding the use of preformed crowns with esthetic facings, such as the color tones which tend to be very artificial (15), they are the best option on many occasions for restorations, and they are of great importance in pediatric dentistry if improvements are made to reduce the bulkiness and thickness of the esthetic facing, so that there is improved bonding between the metal and the facing, and if their cost is reduced (38).

It should be remembered that in clinical practice adapting the crown is necessary in order to obtain a good passive fit. Various sizes should be tried beforehand in order to establish which size adapts best. Once the best size has been found the crowns that are not cemented should be sterilized (2).

The different sterilization methods can affect the color and resistance to fracture of the crown (2,5). The pressure and high temperature during sterilization can destroy the resin-bonded strip, affecting bonding and disturbing the color (2,15,34).

Wickersham et al. (2) evaluated the fracture resistance of crowns with esthetic facing of different brands for the anterior teeth, observing that the crowns by Kinder Krowns® (Mayclin Laboratory, Minneapolis, Minn) underwent a decrease in resistance following cold sterilization. However, significant differences were not observed with regard to fracture types, the different manufacturers or the different methods of sterilization.

NuSmile® crowns (Orthodontic Technologies Inc, Houston, TX) offered more resistance than the others, although they sometimes showed changes in color as did the Kinder Krowns® crowns. Wickersham et al. (2) concluded that the best way of sterilizing, in order not to harm the crowns, was by using cold sterilization with glutaraldehyde.

ACETATE CROWNS

For restoring primary anterior teeth there are also acetate crowns. These are considered crowns despite being a tool enabling the restorations of crowns. Restorations can be carried out that are more esthetic, although there are certain draw backs (4,34,39). Their color and stability are considered acceptable, and they show no difference 18 months after placement. Radiographically, the margins show small areas of radiolucency. Nevertheless it is important to determine if this radiolucency is due to recurrent caries, short margins, or a fine layer of a bonding agent (3).

The technique for carrying out restorations using acetate crowns consists in eliminating the caries of the affected tooth, using complete isolation, and once this has been done the size of the acetate crown is selected. After this acid etching is carried out, adhesive is placed and photopolymerization is carried out while, outside the mouth, the crown is filled with resin acetate. It is then placed on the tooth to be treated which is polymerized and the crown itself is removed leaving the resin

adhered to the tooth (40).

Acetate crowns have a retention of 1.5-2 years of 83% and of 78% at 3 years (3,41). Therefore, when the restoration is selected it is important to determine how much time is left for the exfoliation of the tooth that is to be treated.

These crowns appear to have very few negative effects on pulp health. Although according to Oldenburg et al. (42), if the tooth has previously undergone pulp treatment, the results from an esthetic point of view will probably be unacceptable as they will acquire a darker tone. Esthetically they are influenced by the number of surfaces with caries and it should be kept in mind that the resin contracting by 2-3% can jeopardize the adhesion and seal of direct restorations (20).

However, acetate crowns have serious disadvantages in that: the technique is very sensitive, maximum humidity control is needed so that bonding and color are not disturbed, patient cooperation is required, and there should be enough dental structure for correct bonding (5,34,39,41).

These crowns cannot therefore be used in teeth with extensive caries and/or little remaining structure, nor if there are subgingival caries, periodontal disease, nor can they be used in patients with excessive overbite (5).

One important disadvantage is the placement difficulty in patient with paragingival caries or gingival bleeding, commonly associated with the removal of caries and the preparation of the tooth. The composite should be stuck when there is complete control of the bleeding and sulcus fluid in order to avoid marginal contamination (5).

The chair time for placing acetate crowns is considerable in children and preschoolers. With acetate crowns, the treatment tends to be lengthy, and the children, regardless of whether they are sedated or not, find long treatment times difficult to tolerate, and any method with a shorter time is desirable (40).

On some occasions, inflammation is observed around the resin that is placed with the acetate crown and this is normally attributed to (3):

1. Accumulation of plaque by the cervix.
2. Poor marginal adaptation of the restoration which can be observed radiographically.

POLYCARBONATE CROWNS

Another option for restoring primary anterior teeth is the polycarbonate crown. These are prefabricated crowns for the anterior teeth, of various sizes which allow the most suitable one to be selected for each tooth, although currently they are not easily found on the market. The dental surface has to be reduced considerably and for this reason they tend to be indicated for the rehabilitation of teeth with rampant caries and where there is considerable loss of dental tissue (43).

Authors such as Webber et al. (43) concluded that acetate crowns are more esthetic, they have better retention and they are more wear resistant when compared with polycarbonate crowns.

DISCUSSION

Since Humphrey (17) introduced chrome-steel preformed crowns in the 50s, the esthetic aspect of crown restorations has improved considerably with today's preformed crowns with esthetic facings. The use of esthetic crowns in the posterior region is indicated in the same situations in which conventional stainless steel crowns are used, although the preparation for fitting esthetic crowns is more aggressive.

There are different options for restoring primary incisors in the anterior region, as there is a great variety of crowns that offer solutions to the problem of caries or trauma to these teeth. However, in the posterior region there is not such a variety of crowns to choose from.

Preformed crowns with esthetic facings were designed for resolving the problems associated with acetate and/or "open-face" crowns (36). Those designed for the posterior region have only been on the market a few years and the studies that have been carried out on them question their use at a clinical level (35,38). The first crowns with esthetic facings that were made for primary molars had disadvantages such as disturbance to gingival health, high cost, excessive volume and deterioration of the esthetic facing or fracture after a few months.(35).

Champagne et al (10) established that the satisfaction of parents was greater with preformed crowns with esthetic facing, as the difference with open-face crowns was that the metal was not visible at a conversational distance. Yilmaz and Koçogullari (30) compared both crowns over 18 months, obtaining a survival rate for open-face crowns of 95%, while preformed crowns with an esthetic front had a success rate of 80%. It should be pointed out that these results were not statistically significant although the fact that the failures arose in the lower arch was statistically significant. They established that the greater success rate with open-face crowns was due to the firm bonding between resin and tissue, the use of dentin adhesive and to the acid etch-

ing, as this permitted greater adhesion of the resin. Although the open-face crowns had a greater success rate, they underwent considerable esthetic change.

The search for even better esthetic results has become one of the main objectives in dental restoration, regardless of the dentition that is being worked on. Given that the final decision regarding a restoration in primary teeth is taken by the parents, it is important to know their satisfaction regarding the existing esthetic restorations.

To date we have only been able to find in the literature three studies (4,6,10) that were aimed at comparing the degree of parental satisfaction. These evaluated the response of the family or tutors on the appearance of anterior crowns with esthetic facing. Each study used a different commercial brand. Roberts et al. (4) described the longevity, failure and satisfaction of Whiter Biter II® crowns (Whiter Biter Inc, La Grange, KY). Shah et al. (6) did the same with Kinder Krowns® crowns, while Champagne et al. (10), only evaluated the parental satisfaction regarding NuSmile® crowns.

Retention was of 100% in all the studies although esthetically complete fractures were observed in 24% of the Whiter Biter II® crowns, in 13% of the Kinder Krowns®, and in less than 1% of the NuSmile® crowns. It should be pointed out that the sample in this last study was four times larger than in the last two studies (Table II).

With regard to parental satisfaction, the three studies obtained similar results. The most negative score was for appearance and color of the crowns and the most positive was for size and shape.

Parental satisfaction was high and in most cases they stated that they would choose the same preformed crowns with esthetic facing for their children if it were necessary. However, some parents noted that the crowns appeared to have a whiter color than the adjacent tooth, which displeased them (10). Currently the NuSmile® brand offers a different tone that is less white in color and that has a more natural appearance.

TABLE II

STUDIES THAT WERE AIMED AT EVALUATING THE SATISFACTION OF PARENTS REGARDING PREFORMED CROWNS WITH ESTHETIC FACING FOR THE ANTERIOR REGION

Author year	Objective	Crowns	Sample	Evaluation time	Satisfaction	Esthetic partial fracture	Total fracture	Negative assessment	Positive assessment
Roberts et al 2000	To ascertain the clinical success and parental acceptance of esthetic crowns	Whiter Biter II® (now known as Dura Crowns) for anterior teeth	35 crowns 12 patients	Mean of 20.7 months	8.9 points out of 10	3 (8%)	9 (24%)	Appearance and color	Size and shape
Shah et al 2004	Evaluar el éxito clínico y la satisfacción de los padres de las coronas estéticas	Kinder Krowns® for anterior teeth	46 crowns 12 parents-children From 2 to 6 crowns/ patient	Mean of 17.3 months	21 points out of a possible 25	5 (11%) 4ICS,1ILS, 1CS	6 (13%):	Appearance (esthetic fracture, color and wear)	Size and shape
Champagne et al 2007	Evaluar la satisfacción de los padres de las coronas estéticas	NuSmile® for anterior teeth	238 crowns 54 parents-children 1crown/patient minimum	Minimum 6 months (Mean of 13 m)	93% (50 parents out of a) possible 54	27 (11%)	6 (<1%)	Visibility of metal and durability	Size and shape

The parents gave scores for the crowns of 8.9/10 and 8.4/10 respectively in the studies by Roberts et al. (4) and Shah et al. (6). For NuSmile® general satisfaction was slightly higher reaching 93% of the sample.

In general, the variables that showed differences that were more significant regarding satisfaction were (10):

- Gender of the child.
- Future treatment options.
- The satisfaction perceived by the child.

The parents were less satisfied if the patient was male, and the mothers were far more critical than the fathers. It was also observed that the satisfaction of the parents was directly proportional to the satisfaction displayed by the children (10).

Moreover, one of the greatest disadvantages of preformed crowns with esthetic facing is the risk of fracture resulting in a poor esthetic appearance. Therefore, the manufacturers decided to limit the crimping of these crowns. Due to the controversy on whether to crimp or not, studies such as the one by Gupta et al. (7) appeared which compared the fracture-resistance of groups of crimped and non-crimped esthetic facings. Although the crimped crowns had a greater tendency to resin loss there was less of a fracture distribution interval, while the non-crimped group had very varied results. It should be pointed out that the esthetic facing became separated from the metal resin interface, but it never became completely unstuck.

The fracturing of esthetic facing is probably caused by trauma forces and not to incisal bite force. The force needed to fracture esthetic facing is 510.11N for non-contoured crowns and 511.02 N for contoured crowns. In any event, this is considerably above the average

chewing force of a child aged 5-10 years which is 375 N (1,7).

Moreover, other factors that can lead to failure of esthetic facing such as overjet should be taken into account. Children with increased overjet (> 6 mm) can easily experience trauma and, as a result, there is a greater probability of failure at the resin-metal interface. However, increased overbite is not closely associated with increased wear values of esthetic facing (4,6). Therefore, occlusion is a factor to be kept in mind when making a prognosis as to the success of the treatment.

Studies such as Baker et al. (34) evaluated the force necessary for fracturing, dislocating or deforming the veneers of preformed crowns with esthetic facing of the different commercially available brands. From their results it can be seen that the most resistant are those by Cheng Crowns®. Others such as NuSmile® and Kinder Crowns®, suffered partial/total fractures of the esthetic facing, and this result was attributed to the different materials used by the manufacturers.

The repair processes studied are easy and quick to apply. In addition the dentist does not need to remove the crown and place another in order to repair it (34), but it should be kept in mind that repair materials offer less resistance than the original esthetic facing (32) (Table III).

Yilmaz et al. (44) obtained similar results. They evaluated the adhesion force of an original esthetic facing material and two different repair materials. They observed that the adhesion force of the original material (870.6 N) was slightly higher than the force of the two repair materials (834.3 N for group 1 and 763.2 N for group 2), but there were no significant differences between these two groups.

TABLE III

STUDIES THAT ASCERTAIN THE RESISTANCE *IN VITRO* TO FRACTURE OF PREFORMED CROWNS WITH ESTHETIC FACING FOR THE ANTERIOR AND POSTERIOR REGIONS

Author year	Objective	Crowns/Sample	Brands	Cycles	Machine	Speed	Fracture force	Fracture type
Baker et al 1996	To ascertain the resistance to fracture of 4 brands of esthetic crowns	Anterior crowns of upper central incisors N = 40	Cheng Crowns®, Kinder Crowns®, Whiter Biter II®, NuSmile®	Soaked in water for 90 days, thermocycled between 4° and 55 °C, for 500 45° cycles	Mechanical machine tested (Instron, Canton, MA, EE.UU.) with a 0.5 mm thickness and a 9mm height and at an angle of 148°	0.05 in/min	Cheng Crowns® = 107.8 pounds NuSmile® = 100.2 pounds Kinder Crowns® = 91.3 pounds Whiter Biter II® = 81.5 pounds	Fractured, dislodged deformed
Yilmaz y Yilmaz 2004	To ascertain the force needed to dislodge the esthetic facing	Anterior crowns of upper central incisors. N = 16	NuSmile®	In water for a year, and once repaired at 4-55 °C, 250 cycles, 20° cycle	Mechanical test (Hounsfield, Raydon, England) 0.5 mm thickness, and 8 mm width, at an angle of 148°	0.05 inches/min	385 N*	Not specified
Yilmaz et al 2008	To ascertain the bonding strength of esthetic facing and 2 repair materials	Posterior crowns of primary maxillary and mandibular molars N = 22	NuSmile®	In humid surroundings at 37 °C for 30 days, thermocycled between 4-55 °C, 500 cycles	No especifica	1,5 mm/min	870.6N*	Mastication force of children = 375 N*.

*1 Newton is equal to 0.225 pounds.

CONCLUSIONS

The growing esthetic demands in dentistry for the pediatric population by children and especially parents, means that restoration materials are constantly changing. Restoration crowns offering the best esthetical results and advances are important for this population.

Despite the disadvantages of preformed crowns with esthetic facing, in general parents are very satisfied with

their appearance, color, shape and size. With regard to the posterior region, in the literature reviewed we have not been able to find studies that are aimed chiefly at evaluating parental satisfaction. Assessing the correct function of posterior crowns with esthetic facing is still necessary and these results should be compared with those of metal crowns. In turn, parental satisfaction should be evaluated so that they can encourage their use in the future.

Resúmenes Bibliográficos

Director de sección

Prof. Dr. J. Enrique Espasa Suárez de Deza

Colaboran

M. T. Briones Luján

O. Cortés Lillo

E. Espasa

A. Xalabardé Guàrdia

M. Nosás

RELACIONES ENTRE EL DOLOR DENTAL Y SOMÁTICO EN NIÑOS

Relations between dental and somatic pain in children

Int J Paediatr Dent 2010; 20: 201-206.

El dolor es difícil de definir debido a su naturaleza subjetiva. Hoy día se define como una experiencia sensorial y emocional desagradable asociada a un daño presente o potencial en los tejidos.

Las investigaciones en Neurobiología muestran que los niños de todas las edades tienen capacidad para percibir el dolor y que una lesión en los tejidos a edades tempranas podría afectar los procesos de dolor en el futuro debido a alteraciones del desarrollo en los circuitos nociceptivos. El dolor que se mantiene durante minutos, horas o incluso días, puede ocasionarlo la enfermedad, el trauma, o procedimientos médicos tales como las vacunas, los análisis de sangre, y la cirugía. Los métodos diagnósticos invasivos resultan ser más dolorosos para los niños más pequeños debido probablemente a su incapacidad para racionalizar las experiencias dolorosas.

Los dolores que refieren los niños con más frecuencia son los de estómago, cabeza, extremidades y de espalda o pecho y aún siendo leves en cuanto a intensidad, pueden interferir con la vida escolar y familiar del niño, lo que causaría una carga emocional y financiera.

El dolor dental es muy prevalente entre niños y está asociado con los niveles de experiencia de caries de las poblaciones, siendo más manifiesto en los grupos de bajo nivel socio-económico. Los niños, al igual que los adultos recuerdan el dolor después de la visita al médico o al dentista, pero aún se desconocen muchos de los aspectos del dolor en los niños y su manejo. Por ello, el propósito de esta investigación fue estudiar las relaciones que existen entre el dolor dental y el somático referido por niños atendidos en una clínica dental pediátrica universitaria de Israel.

El número de niños estudiados fue de 79 (47 niños y 32 niñas) con edades comprendidas entre los 4 y los 13

años (edad media 8.41 ± 2.29). Todos ellos estaban sanos y ninguno requería tratamiento de urgencia. Tras obtener los consentimientos informados de los padres, los verbales de los niños, y la aprobación del Comité de Ética, se llevaron a cabo unos interrogatorios a los padres sobre datos demográficos y personales (lugar de nacimiento, número de hijos, orden que ocupan los niños en la familia, número de habitaciones en la casa, nivel educativo de los padres, y visitas anteriores al dentista). A los niños se les preguntó si habían tenido dolor dental en las semanas anteriores, el momento del día en que aparecía el dolor (en el colegio, por la tarde, mañana o por la noche), y las actuaciones ante dicho dolor (nada o informar a los padres). Posteriormente, a todos los niños se les pidió que completaran la Escala de Puntuación del Dolor con Caras (FPS) de Wong-Baker, con la que seleccionaban aquella expresión facial que mejor se ajustaba a su experiencia de malestar (del 0 al 5, donde el 0 representa el no dolor y el 5 el máximo dolor). Para validar los resultados obtenidos con dicha escala, se empleó una escala análoga visual (VAS) (de 0 a 100).

El test del Chi cuadrado fue el empleado para realizar los análisis estadísticos de los datos, obteniéndose los siguientes resultados: a) La mayoría de los niños sufrió dolores de cabeza, de estómago, y de piernas, regularmente y con varios grados de intensidad. b) Los niños más pequeños, con edades comprendidas entre los 4 y 7 años, sufrieron mayores dolores de oído y de estómago que los del grupo de más edad, los de 8 a 13 años, diferencia que resultó ser estadísticamente significativa. c) Hubo significativamente más niños que además de sufrir dolor dental refirieron también dolor de estómago comparado con los niños que no experimentaron dolor dental, no encontrándose diferencias significativas respecto a otros órganos. d) Los niños nacidos en primer o segundo lugar manifestaron menos dolor dental significativamente, que los nacidos en tercer lugar o más.

Los hallazgos de este estudio demuestran que no existe asociación entre factores demográficos y dolor dental o comportamiento ante el dolor, lo que no coincide con los resultados de otros estudios.

Los autores de este estudio concluyen que si los dolores de estómago diferencian a los niños con dolor dental de los que no lo tienen, parecería lógico que preguntar a un niño si le duele el estómago cuando visita al dentista podría ser de utilidad para valorar su dolor dental, sugiriéndonos, además, que los niños con dolor dental también pueden sentirse ansiosos por el tratamiento odontológico futuro, lo que les podría provocar dolor de estómago.

M. T. Briones Luján

EL AGREGADO DE TRIÓXIDO MINERAL PRODUCE RESULTADOS SUPERIORES EN LAS PULPOTOMÍAS DE MOLARES PRIMARIOS

Mineral trioxide aggregate produces superior outcomes in vital primary molar pulpotomy

*Doyle TL, Casas MJ, Kenny DJ, Judd P
Pediatric Dentistry 2010; 32; 41-47*

El óxido de zinc eugenol, es la base más habitual utilizada en los tratamientos pulpares. Sin embargo el eugenol en contacto directo con los tejidos pulpares puede ocasionar una inflamación crónica con la posibilidad de producir reabsorciones internas que hagan fracasar el tratamiento. Existen bases alternativas libres de eugenol, entre ellas el Cimpat S, que es una material apropiado como base en las pulpotomías.

Por otra parte el MTA se trata de un material que en contacto con el tejido pulpar ocasiona una respuesta con menor inflamación comparado con otros agentes.

El objetivo de este estudio prospectivo ha sido comparar los resultados clínicos y radiográficos de las pulpotomías con sulfato férrico, pulpotomías con sulfato férrico y una base libre de eugenol, pulpotomías con MTA y pulpotomías con sulfato férrico y MTA

Material y metodo: Para ello se seleccionaron 112 pacientes infantiles, previo consentimiento informado y aprobación por el comité ético del Hospital de Niños de Toronto. Se realizaron 270 procedimientos pulpares en molares temporales que cumplían unos criterios de inclusión; dientes asintomáticos con lesiones de caries profundas y que en sus radiografía no presentasen cambios como reabsorciones, lesión periapicales o de furca.

Los procedimientos se realizaron siguiendo las directrices de las pulpotomías en dientes temporales: en el grupo de pulpotomías con SF una vez eliminada la pulpa coronal, la hemostasia se realizaba con la aplicación de 15,5 % de SF, después se irrigaba con agua, se secaba con suavidad y se aplicaba base IRM. En el grupo de pulpotomías con SF y base libre de eugenol, el procedimiento era el mismo que el anterior y como base se aplicaba el Cimpat S. En el grupo de MTA, se procedía a controlar la hemorragia con bolitas de algodón, y posteriormente se aplicaba el

MTA y una base de IRM. En el grupo de SF y MTA, el control de la hemorragia se realizaba con el SF y posteriormente se aplicaba el MTA y una base de IRM.

Todos los molares se restauraron con coronas de acero inoxidable. Los controles se establecieron a los 12, 24 y 36 meses, valorando los cambios clínicos (presencia de fistulas, movilidad, sensibilidad, tumefacción) y radiográficos (ausencia de patología, presencia de cambios que aconsejan control, y cambios que aconsejan la extracción).

Resultados: Un total de 92 pacientes acudieron por lo menos a una revisión. La media de seguimiento clínico y radiológico fue de 22 meses, sin observarse diferencias significativas entre los distintos grupos de estudio. La valoración clínica mostró que en el grupo SF y base libre de eugenol, 4 molares presentaban absceso, 2 movilidad y 1 sensibilidad, en el grupo de Sulfato férrico; 1 molar tuvo absceso, 1 movilidad y 2 asociados a dolor. En los grupos de MTA no se apreciaron cambios clínicos patológicos.

En cuanto a la valoración radiográfica, el grupo de MTA mostró menos cambios patológicos, siendo la diferencia significativa respecto a los otros grupos, y a su vez el grupo de SF/MTA menos cambios significativamente que los grupos de SF. El grupo de SF y base libre de eugenol demostraron valores de supervivencia de los molares significativamente más bajos que el grupo de MTA.

Discusión: Los resultados favorables del MTA tanto clínica como radiográficamente son comparables a los obtenidos en otros estudios, e incluso para algunos autores aunque el MTA y el hidróxido de calcio tienen propiedades similares, los resultados son mejores en el caso del MTA.

Aunque en este estudio, los autores no encuentran diferencias significativas en la valoración de cambios radiográficos que aconsejan extracción entre el MTA y SF/MTA, si observan que el grupo convencional de MTA presenta una proporción más elevada de resultados radiográficos normales. Consideran que el SF, que se introduce para reducir el tiempo de tratamiento durante el control de la hemorragia, podría enmascarar aquellos casos donde existe una inflamación radicular, al no permitir una valoración clínica adecuada del control de la hemorragia.

En cuanto a los cambios radiográficos, el grupo de MTA mostraba de manera más frecuente una obliteración del canal pulpar, lo que no se considera patología pues refleja mayor actividad odontoblástica.

Las reabsorciones internas y externas son los cambios radiológicos más frecuentes asociados a aquellos casos que se clasifican con una valoración radiográfica que aconsejarían la extracción. Por lo que los autores recomiendan los controles de aquellos dientes clínicamente asintomáticos con lesiones de reabsorción interna.

Los clínicos continúan buscando alternativas a las pulpotomías con formocresol. Las pulpotomías con MTA evitan el uso de aldehidos y muestran resultados superiores al formocresol y sulfato férrico.

O. Cortés Lillo

*Profesora Asociada Odontopediatría.
Universidad de Murcia*

DERMINACIÓN DEL MOMENTO ÓPTIMO PARA LA EXTRACCIÓN QUIRÚRGICA DE LOS SUPERNUMERARIOS ANTERIORES NO ERUPCIONADOS

Determination of the optimum time for surgical removal of unerupted anterior supernumerary teeth

Rashied SM, Robert P. Anthonappa, Nigel M. King
Pediatr Dent 2010 32: 14-20

Introducción: En este artículo se consideran supernumerarios anteriores cualquier diente o estructura odontogénica que se forme a partir de un germen dental en exceso del número habitual tanto en dentición temporal como permanente. Pueden ser simples, múltiples, unilaterales o bilaterales en distribución tanto en el maxilar como en la mandíbula, aunque con predilección en la premaxila. Los dientes supernumerarios suelen ser hallazgos durante exploraciones clínicas y radiológicas rutinarias y pueden no comportar ningún efecto adverso en los dientes adyacentes. Contrariamente, algunos supernumerarios pueden comprometer la estética, retrasar la erupción de los dientes adyacentes, inducir al apiñamiento o maloclusión, causar quistes dentígeros, complicar procedimientos de injertos o implantes o bien comprimir nervios causando parestesia o dolor. En estos casos, es lógico sugerir que un diagnóstico y abordaje temprano puede prevenir dichas complicaciones aunque existe controversia para determinar el momento quirúrgico para la extracción de los supernumerarios. El objetivo de este trabajo era identificar los diferentes cambios y complicaciones que ocurren en los dientes adyacentes en relación al su estadio de desarrollo radicular en el momento de la extracción del diente supernumerario y identificar el momento quirúrgico óptimo para la extracción quirúrgica de los supernumerarios anteriores no erupcionados.

Métodos: Se revisaron los historiales de 300 niños que se visitaron en el Servicio de Odontopediatría de la universidad de Hong Kong entre 1980 y 2003. Sólo se consideraron los supernumerarios en la región de los incisivos centrales superiores y se excluyeron los sujetos con registros o radiografías pobres o incompletos, historia de trauma, ausencia de dientes adyacentes al supernumerario, patología sistémica o síndromes o bien con tratamiento de ortodoncia. Se estudió una población infantil de 126 niños con un rango de edad entre 3 y 15 años.

Para estimar el desarrollo dental de los incisivos adyacentes y así poder hacer comparaciones entre edad dental y cronológica se utilizó la clasificación de Demirjian (estadio E, 6-7 años: corona completamente formada y longitud radicular menor que la longitud de la corona; estadio F, 7-9 años: la longitud radicular es mayor que la longitud de la corona; estadio G, 9-10 años: longitud radicular casi completa con paredes paralelas y ápice abierto; estadio H, >10 años: ápice radicular cerrado).

Se determinaron asociaciones entre el grado de desarrollo de los incisivos adyacentes y las complicaciones en el momento de la extracción del supernumerario así como la persistencia de mala alineación dental antes y después de la extracción del supernumerario. Se utiliza-

ron test de asociación de Fisher con una probabilidad para la significancia de $p = 0,05$.

Resultados: Se identificaron 165 dientes supernumerarios con 170 incisivos centrales maxilares permanentes adyacentes entre 126 niños., las complicaciones de dichos incisivos eran evidentes en la radiografía y la severidad variaba según el grado de desarrollo radicular en el momento de la extracción del supernumerario (edad de $8,3 \pm 2,7$ años). La reabsorción radicular de dichos incisivos era la complicación más frecuente, seguida de las dilaceraciones, detención del desarrollo radicular, pérdida de continuidad de la lámina dura y defectos óseos. Especialmente si la remoción quirúrgica se realizaba en estadio H (> 10 años) presentaba el número más alto de complicaciones, seguido por las extracciones en estadio F.

No se halló persistencia de mala alineación dental antes y después de la extracción del supernumerario en el estadio C (4-5 años de edad) aunque 12 incisivos centrales maxilares permanecieron mal alineados tras la remoción del mesiodens en los estadios G y H.

Discusión: El trauma quirúrgico sobre los incisivos maxilares adyacentes a los supernumerarios suele ser una de las razones de no intervenir niños de 4-5 años (estadio C), aunque contrariamente en el presente estudio es en el grupo donde se hallaron mínimas complicaciones. En cambio la detención del desarrollo radicular de los incisivos adyacentes fue más frecuente en el grupo correspondiente a niños de 5-6 años (estadio D), sin embargo, dicha complicación se puede justificar más como causa del trauma quirúrgico que no por la presencia del supernumerario. En el estadio E (6-7 años) se halla un menor riesgo de frenar el desarrollo radicular de los incisivos adyacentes. Coincidiendo con otros autores, al retrasar la extracción del supernumerario a partir de los 10 años edad (estadio H), aumentan las posibilidades de hallar más defectos de desarrollo, siempre teniendo en cuenta que las imágenes radiográficas convencionales no dan una imagen tridimensional; la consecuencia más frecuente es la reabsorción radicular. No se halló evidencia de pérdida de la vitalidad pulpar en los dientes adyacentes con ápices cerrados, aunque otros autores lo asocian con supernumerarios invertidos.

El retraso de erupción, junto con el desplazamiento de las coronas de los incisivos maxilares se asocia comúnmente con los supernumerarios, y además es un factor predisponente para la maloclusión. Luego, se suele recomendar la remoción de los mesiodens antes de la erupción de los incisivos centrales permanentes para minimizar el riesgo de alteración (retraso o ectopia) de la erupción de los mismos. Además, si se realiza la extracción del supernumerario sobre los 4-6 años de edad no se aprecia mala alineación de los incisivos. En cambio en estadios posteriores (G y H) no hay corrección espontánea de la mala alineación de los incisivos en varios casos, por lo que una extracción precoz del supernumerario suele recomendarse, si hay evidencias de mala orientación de los incisivos permanentes. La excepción de una extracción precoz de los supernumerarios, estaría en los mesiodens con posibilidad de erupción, con buena orientación y con forma cónica ubicados sobre los ápices de los incisivos permanentes.

Conclusiones: Basado en los hallazgos de este estudio se puede concluir que:

—La extracción de los supernumerarios después de los 10 años (estadio H) causa más alteraciones del desarrollo en los incisivos permanentes adyacentes.

—La reabsorción radicular de los incisivos adyacentes era la complicación más común, seguida de las dilaceraciones, detención del desarrollo radicular, pérdida de continuidad de la lámina dura y defectos óseos respectivamente.

—La extracción precoz de los supernumerarios anteriores no erupcionados parece tener ventajas con un punto de corte de aproximadamente 6 a 7 años de edad, a partir de los cuales pueden esperarse mayores complicaciones.

M. Nosàs García

*Profesora Asociada de Odontopediatría.
Facultad de Odontología. Universitat de
Barcelona*

LA LONGEVIDAD DE DIFERENTES RESTAURACIONES EN DIENTES TEMPORALES

The longevity of different restorations in primary teeth

*Qvist V, Poulsen A, Teglers PT, Mjör IA
Int J Paediatr Dent 2010; 20: 1-7.*

El objetivo de este estudio ha sido evaluar el éxito del tratamiento en la restauración de dientes temporales usando diferentes materiales. Idealmente las restauraciones en los dientes primarios deben durar hasta su exfoliación; por tanto tienen un período de vida limitado, de aproximadamente unos 8 años. La amalgama se usaba en odontopediatría hace 30 ó 40 años, pero se ha ido desacreditando gradualmente por: su potencial toxicidad a causa del mercurio que contiene y su pobre estética. Actualmente hay disponibles varias alternativas a la amalgama, pero existen dudas en relación a cuál es el material o materiales restauradores óptimos para la dentición temporal. Deben tenerse en consideración varios factores: la facilidad en el manejo, sus cualidades físicas y químicas y sus propiedades biológicas. Estos materiales son: ionómeros de vidrio (IV) convencionales, IV reforzados con resina y compómeros. Los autores del trabajo han examinado tres estudios clínicos odontopediátricos que evaluaban los materiales de restauración mencionados, haciendo especial énfasis en la longevidad de las restauraciones. El trabajo se ha completado con otro estudio de seguimiento durante 5 años realizado por los odontopediatras del Servicio Público de Salud Dental de Dinamarca, que de forma independiente seleccionaron para su práctica clínica algunos de los materiales restauradores mencionados. Los resultados de este seguimiento se han comparado con los resultados de los tres estudios originales. Los pacientes incluidos fueron aquellos que necesitaban tratamiento restau-

rador por caries. La frecuencia de las visitas control varió entre 4 y 16 meses, según el riesgo de caries del individuo. Entre los tres estudios originales se examinaron 1807 restauraciones, a estas cabe añadir 476 restauraciones examinadas en el estudio más reciente, de seguimiento.

El total del material de trabajo consistió en 398 amalgamas, 406 IV convencionales, 805 IV reforzado con resina y 674 compómeros. Las restauraciones se siguieron hasta su exfoliación o hasta el momento en que estuvo indicado su extracción, reparación o reemplazo. El máximo del período de seguimiento fue de 7 a 8 años en los tres trabajos originales y de 5 años en el último estudio. Entre el 83% y el 88% del total de restauraciones en los diferentes estudios, se colocaron como tratamiento de la caries primaria; las otras restauraciones fueron reposiciones de restauraciones falladas.

Las cavidades se diseñaron como preparaciones convencionales pequeñas, sin biselado y sin extensión preventiva. No se empleó dique de goma, ni grabado ácido. En la mayoría de las cavidades (57%) se colocó un fondo cavitario de hidróxido de calcio. El acondicionador cavitario se usó aleatoriamente para la mitad de restauraciones de IV reforzado con resina y de compómero en los 3 estudios anteriores y en todas las restauraciones con compómero del último estudio. Se comprobó la oclusión, pero no se pulieron las restauraciones.

En el último estudio, los 9 clínicos implicados seleccionaron libremente el material a utilizar, que comprendió: 57 ionómeros de vidrio (Ketac-Molar[®]; 3M ESPE, St. Paul, MN, USA) y 419 compómeros (Dyract AP; Ivoclar Vivadent AG, Schaan, Liechtenstein / Compoglass[®]; Dentsply International, York, PA, USA), principalmente en restauraciones clase II. Las restauraciones se colocaron en 307 niños tratados de forma consecutiva de edades comprendidas entre 2,6 y 15,3 años (mediana 7,4 años). También se incluyeron en el estudio los pocos dientes que no se exfoliaron a causa de falta del sucesor permanente.

Las restauraciones se registraron como “falladas” si eran reparadas, reemplazadas o si el diente era extraído por complicaciones de endodoncia o fractura. Se registraron como “consumadas” en los casos de exfoliación del diente con la restauración in situ, paciente que abandona el estudio o reposición debido a caries primaria. Ej. caries en cualquier otro sitio del diente, no asociada con la restauración. En las restauraciones “consumadas”, el período de observación se definió como el período existente entre el tratamiento restaurador y el término medio entre las fechas de cuando el diente restaurado se vio por última vez y el momento en el que se registró como ausente o que el paciente había abandonado.

Al combinar los resultados de todos los estudios, la mayor longevidad se encontró en las restauraciones clase I y la menor en las clase II. Los tiempos de supervivencia al 75% se estimaron de: 5,7 años para las clases I; 3,2 años para las clases II; y 3,5 años para las clases III y IV. Se observó que el tipo de material restaurador influyó en la longevidad. La supervivencia para los IV reforzados con resina y compómeros fue casi la misma que para la amalgama y todos se diferenciaron de los IV convencionales. Los tiempos de supervivencia al 75% en las clases II para los diferentes materiales fueron: 4

años para compómeros, 3,8 años para IV reforzados con resina, 3,8 años para amalgama y 1,4 para IV convencionales.

En el último estudio donde los clínicos seleccionaron libremente el material restaurador, a los 5 años permanecían *in situ* el 9% de las restauraciones de IV y el 14% de las restauraciones de compómero. Estas 65 restauraciones se valoraron como buenas, sin necesidad aparente de reparar o reemplazar, aunque un tercio mostró una o más deficiencias menores.

En el momento que se inició el último estudio, la amalgama era aún el material restaurador usado para restauraciones de dientes temporales posteriores en el Servicio de Salud Pública de Dinamarca. Actualmente, el uso de amalgama para las restauraciones de dientes temporales es de facto prohibido en todos los países escandinavos. Debe remarcarse que ninguna de las restauraciones realizadas en el último estudio se realizó con amalgama.

La longevidad de las restauraciones es probablemente el parámetro más importante para la medición del éxito en el tratamiento restaurador. Las muestras en todos los estudios consistieron en restauraciones realizadas en todos los tipos de cavidades por los mismos grupos de clínicos y sobre una misma población; por tanto tiene una significación clínica el hecho de que la supervivencia de las restauraciones de amalgama en los estudios antiguos y la de los materiales adhesivos del último estudio, es casi idéntica. Lo que indica que las condiciones de las restauraciones no han cambiado desde la era de la amalgama; aunque las causas del fallo de las restauraciones difieren: en las restauraciones con amalgama predominan la fractura y la complicación endodóntica; mientras que en las adhesivas predomina la pérdida de la restauración.

En cuanto al compómero se observó que en los estudios antiguos, la pérdida de retención condujo a la reposición del 5% de las restauraciones clase II con compómero realizadas sin acondicionador pero sólo del 2% de las restauraciones realizadas con acondicionador. Por tanto, en el estudio más reciente, el acondicionador se usó siempre con el compómero; y el resultado de una pérdida del 10% de las restauraciones clase II de compómero, fue inesperado. La supervivencia encontrada para las dos nuevas marcas de compómeros fue signifi-

cativamente menor para las restauraciones del estudio más reciente. Sobre estos descorazonadores resultados han de tomar nota los fabricantes, ya que siempre aseguran que las nuevas versiones de sus productos son mejores, comparadas con las versiones antiguas; a menudo estas afirmaciones están basadas en resultados de pruebas de laboratorio que son más baratas y más cortas, pero menos fiables que los ensayos clínicos.

El mismo dilema nos encontramos al comparar la longevidad de las cavidades clase II de IV usando una versión antigua y una nueva del mismo producto, en 1991 y 1999, respectivamente. Estudios de laboratorio han mostrado propiedades mecánicas mejoradas de la nueva versión en comparación con la anterior. Los autores han encontrado pocas fracturas tempranas entre las restauraciones del estudio más reciente y una distribución de supervivencia en favor de la nueva versión durante los dos primeros años del tratamiento; sin embargo, debido a un incremento de la frecuencia de fracturas tardías en las restauraciones de ionómero, las curvas fueron casi coincidentes y no se encontraron diferencias de supervivencia significativas entre las dos versiones de ionómero de vidrio. Por tanto, puede llevar algunos años, desde el lanzamiento de una nueva versión de un material hasta que los resultados clínicos no prueben si es realmente mejor, al compararlo con las versiones anteriores del mismo material.

Otra observación a comentar fue que ante la mayor supervivencia de las superficies de contacto restauradas con IV convencional, IV reforzado con resina y compómero, comparadas con las superficies en contacto de la amalgama, sólo se vieron diferencias pequeñas e insignificantes entre las marcas nuevas y antiguas de ionómeros de vidrio y compómeros.

Los autores concluyen que el tratamiento de la caries puede realizarse con éxito usando materiales restauradores adhesivos como alternativa a la amalgama, sin consecuencias negativas para la salud dental de los niños y adolescentes.

E. Espasa

Profesor titular de Odontopediatría. Facultad de Odontología. Universidad de Barcelona

11ª Jornadas de Encuentro Pediatría Odontopediatría

El pasado sábado 18 de diciembre tuvieron lugar las 11ª Jornadas de Encuentro Pediatría Odontopediatría, acto celebrado en el Hospital Universitario Madrid San-Chinarro.

Año tras año, bajo la batuta del Profesor Carlos Marina López, de la Asociación Española de Pediatría (AEP) y la Profesora Paloma Planells del Pozo de la Sociedad Española de Odontopediatría (SEOP) estas jornadas han tratado de acercarse al niño como un todo, remarcando la imprescindible relación de interdependencia entre los profesionales pediatras y los odontopediatras.

Es indiscutible el papel de apoyo que debemos tener entre las dos entidades, y estas jornadas así lo han demostrado. Este hecho, además queda corroborado con el increíble aumento de las inscripciones que cada año hemos podido apreciar. En este 2010 contamos con 400 inscritos que consiguieron el lleno del Auditorio Reina Sofía del mencionado Hospital.

La mañana comenzó con la charla de la Doctora Paola Beltri Orta, Profesora de Odontopediatría de la Universidad Europea de Madrid, que llevó por título “Caries precoz y lactancia materna”. La doctora Beltri quiso comenzar su ponencia rindiendo un emotivo y sentido homenaje al doctor Bellet que nos dejó hace pocos meses, para continuar con una temática de marcada actualidad hoy en día, hecho demostrado con las publicaciones con las que comenzó su presentación, portadas de magazines de tirada nacional que se centran en la temática de la lactancia materna. Hoy en día cada vez se observan más casos de caries de aparición temprana, y la doctora demostró de una manera muy gráfica y didáctica cómo prevenirlas, cómo actuar a tiempo y la importancia que tiene la comunicación con las madres en cuanto a periodos adecuados de lactancia, hábitos nocivos que pueden incrementar el riesgo de caries, etc., volviéndose a remarcar a este respecto, la importancia de la ya mencionada interrelación pediatra-odontopediatra.

A continuación, llegó el turno del Profesor Alfonso Delgado Rubio, Catedrático de Pediatría de la Universidad San Pablo- CEU, Madrid y Jefe del Departamento



Fig. 1. Aspecto de la mesa inaugural, con los ponentes y directores de las jornadas junto al profesor Hernández Juyol.



Fig. 2. Profesora Beltri durante la exposición de su ponencia.

de Pediatría del Grupo Hospitales de Madrid con su ponencia “Síndromes dismórficos de mayor interés en Odontopediatría”. El Profesor Delgado con una magistral presentación cargada de una iconografía insuperable describió un amplio abanico de síndromes y enfermedades raras que presentan algún tipo de afectación dentaria. Bajo su comunicación pudimos todos comprobar, cómo el odontopediatra puede ser clave en el diagnósti-



Fig. 3. Los profesores Marina y Planells directores de las jornadas.



Fig. 4. Aspecto de la sala con un lleno absoluto durante el desarrollo de las jornadas.

co de un cuadro sindrómico severo, así como la indiscutible figura del pediatra en este tipo de patologías.

Tras un pequeño descanso amenizado con café y dulces, cogimos fuerzas para afrontar las dos últimas ponencias. La primera de ellas titulada “Papel del pediatra en la promoción de la salud bucodental” del Doctor Jesús García Pérez, Jefe de la Unidad de Pediatría Social del Hospital Universitario del Niño Jesús de Madrid. El Doctor García nos presentó el protocolo de atención hospitalaria, con unas increíbles bases preventivas, seguido en este hospital madrileño. Con su magistral comunicación también nos pudimos acercar al problema social que invade hoy nuestro país, marcado por la inmigración, violencia al paciente infantil, maltrato...

Por último, llegó el turno del Doctor Jesús Rueda García, Jefe del Servicio de Salud Bucodental del Sistema Extremeño de Salud, con su charla “La Asistencia

Dental al niño con discapacidad en el Sistema Sanitario Público”. Pudimos comprobar la asistencia odontológica integral llevada a cabo a pacientes discapacitados en la Comunidad de Extremadura, bajo un proyecto hospitalario pionero y magníficamente diseñado, que ojalá sea extensible a otras Comunidades.

Esperemos que en el 2011 el frío tampoco sea excusa y que las 12ª Jornadas tengan la misma acogida que las precedentes y que sirvan para que esta unión Pediatría y Odontopediatría se consolide como lo que fue su filosofía primaria ya desde el año 1999, (fecha de nuestras primeras jornadas): el aprendizaje en torno a la consecución de la salud integral del paciente infantil.

B. Gómez Legorburu

SEOP news

11th Meeting of Pediatricians and Pediatric Dentists

On the 18th of December, 2010 the 11th Meeting of Pediatricians and Pediatric Dentists took place at the Hospital Universitario Madrid Sanchinarro.

Year after year, Prof. Carlos Marina López, from the Spanish Association of Pediatricians and Prof. Paloma Planells del Pozo from the Spanish Society of Pediatric

Dentistry organize these meetings, which are aimed at getting closer to children as a whole, while emphasizing the fundamental interdependence between both professions.

The mutual support that the two entities should offer each other cannot be disputed, and this is reflected in

these meetings with the incredible increase in registrations every year. In 2010 there were 400 people registered who completely filled the Reina Sofia Auditorium at the Hospital.

The morning began with a talk by Prof. Paola Beltri Orta, a professor of Pediatric Dentistry at the European University of Madrid that was entitled "Early childhood caries and breastfeeding". Dr. Beltri started her lecture with an emotional and heartfelt tribute to the recently departed Dr. Bellet. She then went on to give her talk on a very current theme which she demonstrated by showing the front pages of national magazines which concentrated on the subject of breastfeeding. Cases of early childhood caries are on the increase and Dr. Beltri showed in a very graphic and didactic manner how this can be prevented, how to act in time, and the importance of discussing with the mothers suitable time spans for breastfeeding and the harmful habits that may increase the risk of caries. She stressed the importance of the previously mentioned inter-relationship between pediatricians and pediatric dentists.

Next it was the turn of Dr. Alfonso Delgado Rubio, professor of pediatrics at the Universidad San Pablo-CEU, in Madrid and head of Department of Pediatrics of the Grupo Hospitales de Madrid. He gave a lecture on the dysmorphic syndromes with the greatest relevance in Pediatric Dentistry. Prof. Delgado gave a brilliant presentation and, with the aid of excellent images, he described the wide range of rare diseases and syndromes with dental involvement. We were able to see how pediatric dentists, in addition to pediatricians, can

be key figures in the diagnosis of the severe symptoms of some of these syndromes.

After a short coffee break, and with our batteries recharged, we listened to the last two lectures. The first was entitled "The role of the pediatrician in the promotion of orodental health" by Dr. Jesús García Pérez, Head of the Social Pediatrics Department of the Hospital Universitario del Niño Jesús in Madrid. Dr. García presented a protocol on hospital care, with an incredible preventative base, which is followed by this hospital in Madrid. We were also able to learn about the social problems affecting our country today such as immigration, violence towards the child patient, abuse...

Lastly it was the turn of Dr. Jesús Rueda García, Head of Oro dental Health of the Sistema Extremeño de Salud, with his talk on "Dental care for handicapped children in the Public Health System". We were able to learn about the comprehensive dental care received by handicapped children in the Community of Extremadura, under a pioneer project which has been magnificently designed, and which we dearly hope all the Communities will eventually have.

We also hope that the 12th Meeting has the same attendance as last year and that the cold will not be an excuse for not attending. We also wish that these meetings keep following the original philosophy which was, back in 1999 (the year of our first meeting) to learn how to achieve comprehensive health for the pediatric patient.

B. Gómez Legorburu