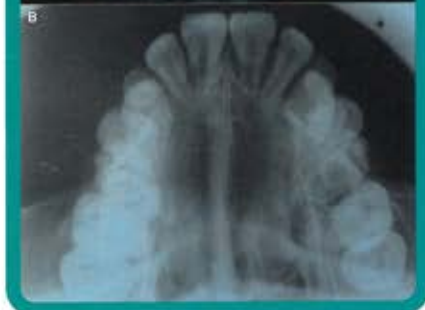
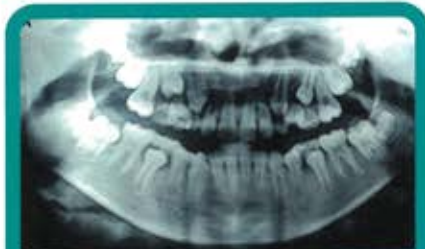
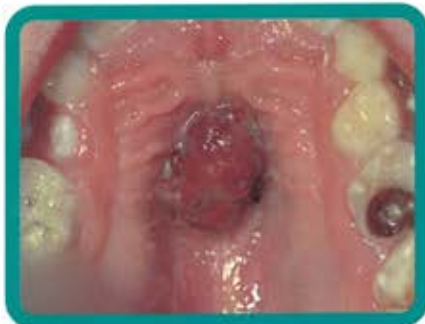# Odontología Pediátrica

Volumen 21 / Número 2 / Mayo - Agosto 2013



## Editorial 101

*P. Planells*

## Artículos Originales

Probióticos: posibles aplicaciones en Odontopediatría 103  
*A. Hernández, O. Camps, M. Hernández, J. R. Boj*

Correlación en edad dentaria, edad cronológica  
y maduración ósea en niños escolares 107

*M. S. Discacciati de Lértora, G. V. Quintero de Lucas,  
M. F. Lértora, E. Gómez Sierra,  
M. E. Amarilla, R. Briend, A. V. Galiana*

## Revisiones

Manejo odontopediátrico del paciente  
con discapacidad visual 122

*L. Rodríguez Batllori, P. Pérez-Gruoso, E. Rey, E. Reyes,  
N. Rodrigo, O. A. Salgado, G. Feijóo García, P. Planells*

Exodoncia terapéutica del primer molar permanente  
con hipomineralización incisivo molar severa.  
Revisión de la literatura 131

*C. Hahn Chacón, A. Cahauana Cárdenas, J. Mendes da Silva,  
J. M. Ustrell Torrent, M. Catalá Pizarro*

Síndrome de Pierre Robin. Diagnóstico  
y protocolo terapéutico actual (parte II) 139

*V. Gómez Clemente, E. M. Martínez Pérez,  
A. Adanero Velasco, M. Martín Pérez. P. Planells del Pozo*

## Caso Clínico

Granuloma piógeno. Presentación de un caso 151

*M. Orellana Centeno, L. J. Galván Torres, J. F. Nava Calvillo,  
J. E. Orellana Centeno, J. F. Reyes Macías*

Resúmenes Bibliográficos 157

Noticias SEOP 162

[www.odontologiapediatrica.com](http://www.odontologiapediatrica.com)



## Cuando ellos sonríen usted también sonríe



La Sociedad Española de Ondontopediatría conoce que solamente cuando nuestros pacientes comprenden nuestros procedimientos clínicos los demandan. Por este motivo, la SEOP ha puesto a la venta folletos con información de los procedimientos preventivos y de las técnicas de tratamiento más frecuentes en nuestras clínicas. Así se imprimirán en color estos folletos, de manera que el coste sea lo más ventajoso posible. Selladores, Ortodoncia y Caries del Biberón serán los temas que publicaremos.

Si estás interesado en hacer un pedido de estos folletos, ponte en contacto telefónico solicitando el tema y el número que desearías adquirir con:

Julián Aguirrezábal  
 C/ Iparraguirre, 34 - 3.º - 48011 BILBAO  
 Tel. 94 444 68 13 - Fax: 94 444 12 66

Nombre ..... DNI o CIF .....

Apellidos .....

Dirección ..... Teléfono .....

Población .....CP ..... Provincia .....

ORTODONCIA N.º ..... CARIES DEL BIBERÓN N.º .....

SELLADORES N.º ..... OBTURACIONES (invisibles) N.º .....

RADIOLOGÍA N.º .....



# Odontología Pediátrica

**Órgano de Difusión de la Sociedad Española de Odontopediatria**  
Fundada en 1991 por Julián Aguirrezábal

*Sociedad Española de Odontopediatria*  
c/ Alcalá, 79-2 - 28009 Madrid  
Tel.: 650 42 43 55  
e-mail: [secretaria@odontologiapediatrica.com](mailto:secretaria@odontologiapediatrica.com)  
<http://www.odontologiapediatrica.com>

*Revista Odontología Pediátrica*  
<http://www.grupoaran.com>

**Directora:**

Prof. Dra. Paloma Planells del Pozo

**Directores Adjuntos:**

Dr. Julián Aguirrezábal, Prof. Dra. Montse Catalá Pizarro

**Director de la página web SEOP**

Prof. Dr. Miguel Hernández Juyol

**Consejo Editorial Nacional:**

Dra. Paola Beltri Orta  
Prof. Dr. Juan Ramón Boj Quesada  
Dr. Abel Cahuana Cárdenas  
Dra. Olga Cortés Lillo  
Dra. Rosa Echániz Valiente  
Dra. Pilar Echeverría Lecuona  
Prof. Dr. Enrique Espasa Suárez de Deza  
Dra. Filo Estrela Sanchís  
Dr. Miguel Facal García  
Prof. Dr. Carlos García Ballesta  
Prof. Dra. Encarnación González Rodríguez  
Prof. Dra. Asunción Mendoza Mendoza  
Dra. Mónica Miegimolle Herrero  
Prof. Dra. M<sup>a</sup> Jesús Ostos Garrido  
Prof. Dra. M<sup>a</sup> Angustias Penalver Sánchez

**Consejo Editorial Internacional:**

Prof. Dr. R. Abrams (EE. UU.)  
Prof. Dr. S. Rotberg (México)  
Prof. Dra. A. Fuks (Israel)  
Prof. Dra. M. T. Flores (Chile)  
Prof. Dr. L. E. Onetto (Chile)  
Prof. N. A. Lygidakis (Grecia)  
M. Saadia (EE. UU.)  
J. Toumba (Reino Unido)

**Directores de Sección:**

Prof. Dra. Elena Barbería Leache (*Información Universidad*)  
Prof. Dr. J. Enrique Espasa Suárez de Deza (*Resúmenes bibliográficos*)  
Dra. Paola Beltri Orta (*Agenda SEOP*)

**Junta Directiva de la SEOP:**

*Presidenta:* Prof. Dra. Montserrat Catalá Pizarro  
*Vicepresidenta:* Dra. Olga Cortés Lillo  
*Presidente saliente:* Dr. José del Piñal Matorras  
*Secretaria:* Dra. Paola Beltri Orta  
*Tesorero:* Dr. Ricard Cardona Lluria  
*Vocales:* Dra. Milagros Barrachina Mataix  
Dra. M<sup>a</sup> Filomena Estrela Sanchís  
Dra. Eva Santa Eulalia Toisfontaines

**Comité Científico:**

Dr. Abel Cahuana Cárdenas  
Dra. Eva Martínez Pérez  
Dra. Mónica Miegimolle Herrero

INCLUIDA EN EL ÍNDICE MÉDICO ESPAÑOL

**Administración y Dirección:** ARÁN EDICIONES, S.L.  
C/ Castelló, 128, 1.º - 28006 MADRID

© Copyright 2013. Sociedad Española de Odontopediatria. ARÁN EDICIONES, S.L. Reservados todos los derechos. Ninguna parte de esta publicación puede ser reproducida, transmitida en ninguna forma o medio alguno, electrónico o mecánico, incluyendo fotocopias, grabaciones o cualquier sistema de recuperación de almacenaje de información, sin la autorización por escrito del titular del Copyright. Publicación cuatrimestral con 3 números al año.

Tarifa suscripción anual: Odontólogos/Estomatólogos: 75 €; Organismos y Empresas: 98 €; Países zona Euro: 296 €; Resto de países: 400 €.  
Ejemplar suelto: 30 €.

Suscripciones: ARÁN EDICIONES, S.L. Castelló, 128 - Telf.: 91 745 17 27 - Fax: 91 561 57 87 - 28006 MADRID.  
e-mail: [publicaciones@grupoaran.com](mailto:publicaciones@grupoaran.com)

ODONTOLOGÍA PEDIÁTRICA se distribuye de forma gratuita a todos los miembros de la Sociedad Española de Odontopediatria.  
Publicación autorizada por el Ministerio de Sanidad como Soporte Válido en trámite. ISSN: 1133-5181. Depósito Legal: V-1389-1994.

ARÁN EDICIONES, S.L.  
28006 MADRID - Castelló, 128, 1.º - Telf.: 91 782 00 35 - Fax: 91 561 57 87  
e-mail: [edita@grupoaran.com](mailto:edita@grupoaran.com) - <http://www.grupoaran.com>



# SOLICITUD DE ADMISIÓN COMO MIEMBRO NUMERARIO DE LA SOCIEDAD ESPAÑOLA DE ODONTOPEDIATRÍA



**Sociedad Española  
de Odontopediatría**

DR./DRA. ....

ODONTÓLOGO: DESDE: .....

ESTOMATÓLOGO: DESDE: .....

DOMICILIO CLÍNICA: .....

.....

CÓDIGO POSTAL: ..... CIUDAD: .....

TELF.: ..... FAX: .....

COLEGIADO EN: ..... N.º: .....

PRÁCTICA ODONTOPEDIÁTRICA:  EXCLUSIVA  NO EXCLUSIVA

PROFESOR/A DE UNIVERSIDAD:

COLABORADOR: DESDE: .....

AYUDANTE: DESDE: .....

ASOCIADO: DESDE: .....

TITULAR: DESDE: .....

FECHA SOLICITUD: .....

FIRMA:

Secretaría técnica

C/ Alcalá, 79-2

28009 MADRID

e-mail:

[secretaria@odontologiapediatrica.com](mailto:secretaria@odontologiapediatrica.com)





## SUMARIO

Volumen 21 · Número 2 · 2013

- **EDITORIAL**  
*P. Planells* ..... 101
  
- **ARTÍCULOS ORIGINALES**  
 PROBIÓTICOS: POSIBLES APLICACIONES EN ODONTOPEDIATRÍA  
*A. Hernández, O. Camps, M. Hernández, J. R. Boj* ..... 103  
  
 CORRELACIÓN EN EDAD DENTARIA, EDAD CRONOLÓGICA Y MADURACIÓN  
 ÓSEA EN NIÑOS ESCOLARES  
*M. S. Discacciati de Lértora, G. V. Quintero de Lucas, M. F. Lértora,  
 E. Gómez Sierra, M. E. Amarilla, R. Briend, A. V. Galiana* ..... 107
  
- **REVISIONES**  
 MANEJO ODONTOPEDIÁTRICO DEL PACIENTE CON DISCAPACIDAD VISUAL  
*L. Rodríguez Batllori, P. Pérez-Grueso, E. Rey, E. Reyes, N. Rodrigo,  
 L. Rodrigo, O. A. Salgado, G. Feijóo García, P. Planells* ..... 122  
  
 EXODONCIA TERAPÉUTICA DEL PRIMER MOLAR PERMANENTE CON  
 HIPOMINERALIZACIÓN INCISIVO MOLAR SEVERA. REVISIÓN DE LA LITERATURA  
*C. Hahn Chacón, A. Cahauana Cárdenas, J. Mendes Da Silva,  
 J. M. Ustrell Torrent, M. Catalá Pizarro* ..... 131  
  
 SÍNDROME DE PIERRE ROBIN. DIAGNÓSTICO Y PROTOCOLO TERAPÉUTICO  
 ACTUAL (PARTE II)  
*V. Gómez Clemente, E. M. Martínez Pérez, A. Adanero Velasco,  
 M. Martín Pérez, P. Planells del Pozo* ..... 139
  
- **CASO CLÍNICO**  
 GRANULOMA PIÓGENO. PRESENTACIÓN DE UN CASO  
*M. Orellana Centeno, L. J. Galván Torres, J. F. Nava Calvillo,  
 J. E. Orellana Centeno, J. F. Reyes Macías* ..... 151
  
- **RESÚMENES BIBLIOGRÁFICOS** ..... 157
  
- **NOTICIAS SEOP** ..... 162



# SOLICITUD DE ADMISIÓN

Sociedad Española  
de Odontopediatría

A la atención del Presidente de la Sociedad Española de Odontopediatría

## DATOS PERSONALES

NOMBRE ..... APELLIDOS.....

CENTRO: .....

C.P.: ..... CIUDAD: .....

PROVINCIA: ..... PAÍS: .....

TELF.: ..... MÓVIL: ..... FAX: .....

EMAIL: ..... WEB: .....

DNI:..... COLEGIADO EN: .....

No acepto que mis datos se publiquen en el directorio de la página web de la SEOP

## DOMICILIACIÓN BANCARIA DE LOS RECIBOS ANUALES

Residentes en España

ENTIDAD ..... OFICINA ..... DC ..... CUENTA .....

No residentes

TRANSFERENCIA BANCARIA A LA CUENTA DE LA SEOP

**Por la presente solicito ser admitido como miembro ordinario en la  
Sociedad Española de Odontopediatría**

Fecha

Firma

ENVIAR A:

Secretaría Técnica de la SEOP. Bruc, 28, 2º-2ª - 08010 Barcelona  
Telf.: 650 424 355 - Fax: 922 654 333 e-mail: secretaria@odontologiapediatrica.com



# Odontología Pediátrica

## SUMMARY

Volume 21 · No. 2 · 2013

■ EDITORIAL	
<i>P. Planells</i> .....	101
■ ORIGINALS ARTICLES	
PROBIOTICS: POSSIBLE APPLICATION IN PEDIATRIC DENTISTRY	
<i>A. Hernández, O. Camps, M. Hernández, J. R. Boj</i> .....	103
CORRELATION BETWEEN DENTAL AGE, CHRONOLOGICAL AGE AND SKELETAL MATURITY IN SCHOOL CHILDREN	
<i>M. S. Discacciati de Lértora, G. V. Quintero de Lucas, M. F. Lértora, E. Gómez Sierra, M. E. Amarilla, R. Briend, A. V. Galiana</i> .....	107
■ REVIEWS	
PEDIATRIC DENTAL MANAGEMENT OF THE VISUALLY IMPAIRED PATIENT	
<i>L. Rodríguez Batllori, P. Pérez-Grueso, E. Rey, E. Reyes, N. Rodrigo, L. Rodrigo, O. A. Salgado, G. Feijóo García, P. Planells</i> .....	122
THERAPEUTIC EXTRACTION OF THE PERMANENT FIRST MOLAR WITH SEVERE MOLAR INCISOR HYPOMINERALIZATION. A REVIEW OF THE LITERATURE	
<i>C. Hahn Chacón, A. Cahauana Cárdenas, J. Mendes Da Silva, J. M. Ustrell Torrent, M. Catalá Pizarro</i> .....	131
PIERRE ROBIN SYNDROME. DIAGNOSIS AND CURRENT TREATMENT PROTOCOL (PART II)	
<i>V. Gómez Clemente, E. M. Martínez Pérez, A. Adanero Velasco, M. Martín Pérez, P. Planells del Pozo</i> .....	139
■ CLINICAL CASE	
PYOGENIC GRANULOMA. A CASE REPORT	
<i>M. Orellana Centeno, L. J. Galván Torres, J. F. Nava Calvillo, J. E. Orellana Centeno</i> .....	151
■ BIBLIOGRAPHIC SUMMARIES .....	157
■ SEOP NEWS .....	162

## DATOS PERSONALES

NOMBRE: .....  
1.º APELLIDO ..... FECHA NACIMIENTO .....  
2.º APELLIDO ..... DNI o CIF: .....  
DIRECCIÓN PARTICULAR: .....  
CÓDIGO ..... CIUDAD ..... TELF. ....

## PRÁCTICA PÚBLICA

DIRECCIÓN: .....  
CÓDIGO ..... CIUDAD ..... TELF. ....  
CARGO QUE DESEMPEÑA: .....  
¿QUÉ TANTO POR CIENTO DE SU PRÁCTICA DIARIA DEDICA A LA ACTIVIDAD PÚBLICA? .....

## PRÁCTICA PRIVADA

COLEGIADO: ..... N.º .....  
DIRECCIÓN CLÍNICA 1.ª: .....  
CÓDIGO ..... CIUDAD ..... TELF. ....  
DIRECCIÓN CLÍNICA 2.ª: .....  
CÓDIGO ..... CIUDAD ..... TELF. ....  
¿QUÉ TANTO POR CIENTO DE SU PRÁCTICA DIARIA DEDICA A LA ODONTOPEDIATRÍA? .....

DIRECCIÓN Y TELÉFONO DE CONTACTO: .....

## CURRÍCULUM

FECHA Y LUGAR DONDE TERMINÓ SUS ESTUDIOS DENTALES: .....  
TÍTULO OBTENIDO MÁS ALTO: .....  
RECIBIÓ ENTRENAMIENTO EN LAS ESPECIALIDADES DENTALES  
DE: ..... LUGAR: ..... AÑOS: .....  
DE: ..... LUGAR: ..... AÑOS: .....  
OTROS: .....

## DATOS BANCARIOS

NOMBRE DEL BANCO: .....  
DIRECCIÓN DE LA SUCURSAL: .....  
N.º DE CUENTA: .....  
CUOTA: 69 €

Firmado en

a

de 20



## Editorial

**C**risis, crisis, crisis, trabajo, trabajo, trabajo...

No se oye discurso ni conversación privada que no conlleve estas palabras.

Realmente estamos un poco hastiados de ello. Hay incluso quien, para luchar contra esto, evita taxativamente las conversaciones que incluyan el desánimo y el pesimismo.

Pero lo triste sería además, que todo nuestro entorno negativo termine por crear una generación de jóvenes y niños tendentes al miedo y la inseguridad en el futuro.

Ya empezamos a ver, que muchos de nuestros jóvenes con inteligencia y formación privilegiadas comienzan a hacer las maletas e instalarse ¿quién sabe si definitivamente? en países en los que puedan tener seguridad económica y crecimiento profesional.

A nuestros ancestros, esta época les lleva a recordar el momento de la postguerra en la que los habitantes de nuestro país, por unas cosas u otras, pasaron grandes penurias y algunos partieron en busca de mejores medios de vida.

¿Es justo que nos veamos así?, ¿que hayamos pasado de un buen momento de bienestar social a vivir con esta incertidumbre?

Nuestras consultas de odontología infantil son un reflejo de lo que pasa en el día a día de las familias.

Conocemos, porque así nos lo comunican los progenitores, las circunstancias de cada núcleo familiar y la situación por la que algunos de ellos, privilegiados hace poco tiempo, están pasando en nuestros días.

Sabemos que muchos de ellos se avergüenzan de comunicarlo y compartirlo. La mayoría evitan que sus hijos lo puedan conocer.

El espíritu de nuestros pacientes, siempre positivo pese a todo, es algo que nos debemos dejar contagiar. Hoy más que nunca debemos dedicar todo nuestro empeño a evitar "contagios" de negatividad en ellos.

Protegiéndolos a ellos nos protegemos a nosotros mismos del pesimismo. Seguirles en sus conversaciones y meternos de lleno en sus mentes despiertas y curiosas nos ayudan a superar los días de trabajo.

Somos unos privilegiados al poder ejercer nuestro trabajo con los mejores psicoterapeutas. ¡Con ellos es imposible tener un minuto sin una sonrisa en la boca!

**P. Planells**  
*Directora de la revista*



Crisis, crisis, crisis, work, work, work...

These words come up in every private conversation, in every speech, to the point that we are getting worn out. There are even people who will specifically avoid any conversation that is either discouraging or pessimistic. It would be really sad if this negative atmosphere leads to a generation of youngsters who are fearful and insecure about their future.

We are starting to see how many highly intelligent and well-trained young people are packing their bags and going, maybe even permanently, to countries where they are offered financial security and professional growth. This era reminds our elders of the time after the civil war when people in our country went through great hardship, and some left to search for a better life.

But is it correct to see ourselves in this light? Have we really gone from positive social wellbeing to such uncertainty? Our pediatric dentistry consultation rooms are a reflection of what is going on in the day-to-day of Spanish families. It is the progenitors who tell us of the family's circumstances, and many of these families were privileged up until recently. We know that many are ashamed to share this information and that some parents even try and stop their children finding out.

We should allow the positive spirit of our patients, despite everything, to infect us. And above all we should strive to avoid "infecting them" with any negativity. By protecting them we will protect ourselves from this pessimism. We should follow their conversation and penetrate their agile and curious minds, which will in turn help us get through our daily work.

We are actually privileged to be able to carry out our work with the best psychotherapists. ;It is actually impossible for us to stop smiling even for just a minute!

**P. Planells**

*Directora de la revista*

# Probióticos: posibles aplicaciones en Odontopediatría

A. HERNÁNDEZ, O. CAMPS, M. HERNÁNDEZ, J. R. BOJ

*Máster de Odontopediatría. Facultad de Odontología. Universidad de Barcelona*

## RESUMEN

Desde hace tiempo, se están usando los probióticos añadidos a varios tipos de alimentos debido a sus efectos benéficos para la salud de los humanos. Los probióticos actúan compitiendo con los microorganismos patógenos por los lugares de adhesión, para mostrar un efecto antagónico o para modular la respuesta inmunológica del huésped. La prevalencia de la caries dental continúa aumentando y, en la literatura científica, van apareciendo nuevas estrategias para intentar revertir este hecho. Dado que el factor clave ambiental involucrado en la incidencia de la caries son los carbohidratos fermentables y debido a los altos costes que se asocian al tratamiento de las lesiones careosas, los investigadores apuntan hacia el control de la dieta como método preventivo de futuro ya que se ha demostrado una reducción en las tasas de la flora bacteriana oral al modificar los hábitos dietéticos. En este artículo se revisan los datos de 15 artículos que tratan sobre los beneficios potenciales de los probióticos en el campo de la salud oral.

**PALABRAS CLAVE:** Probióticos. Especies probióticas. Salud oral. Caries dental. Enfermedad periodontal.

## INTRODUCCIÓN

Los probióticos se definen como "microorganismos vivos que cuando se administran en cantidades suficientes confieren un beneficio a la salud del huésped". La idea nació cuando el premio Nobel (1908) ruso Élie Metchnikoff desarrolló la teoría en la que se basó la primera terapia probiótica, que se basaba en reemplazar bacterias patógenas por no patógenas (1). El objetivo de esta revisión es resumir la evidencia científica actual sobre el uso de probióticos a nivel sistémico y oral.

## ABSTRACT

For some time now, probiotics added to various types of foods have been used because of their beneficial effects on the health of humans. Probiotics act by competing with pathogenic microorganisms for the adhesion sites, in order to produce an antagonist effect or to modulate the immunologic response of the host. The prevalence of tooth decay continues increasing and in the scientific literature new strategies continue to appear in order to redress this. Given that the key environmental factor involved in the incidence of caries are fermentable carbohydrates and, due to the high costs associated with treating these lesions, researchers are pointing at dietary control as a future preventative method, as a reduction in the levels of oral bacterial flora has been demonstrated on modifying dietary habits. In this paper we review the information contained in 15 articles dealing with the potential benefits of probiotics in the field of oral health.

**KEY WORDS:** Probiotics. Probiotic species. Oral health. Dental caries. Periodontal disease.

## MATERIAL Y MÉTODO

En marzo de 2012 se realizó una búsqueda en Pubmed con las palabras clave "Probiotic AND (oral health OR dental caries OR periodontal disease)" y los límites "últimos 10 años", "revistas odontológicas", "meta-análisis", "ensayos clínicos aleatorizados", "inglés" y "español". Como resultado se obtuvieron 10 artículos de los cuales, tras leer los abstracts, se descartaron 8 por no cumplir los criterios de inclusión (estaban realizados en ancianos o valoraban otros parámetros como la halitosis) y se añadieron otros obtenidos a partir de la bibliografía consultada. Un total de 15 artículos fueron incluidos en esta revisión.

## RESULTADOS

Las especies probióticas más estudiadas son *Lactobacillus spp.* y *Bifidobacterium spp.*, ambas productoras de ácido láctico (1-15). Estos microorganismos actúan compitiendo con las especies patógenas por los sitios de unión y, también, son productoras de sustancias antimicrobianas como el ácido láctico, el peróxido de hidrógeno, las bacteriocinas y los inhibidores bacterianos. Otra característica es que activan/regulan la respuesta inmune del huésped (1-3).

Estas bacterias pueden administrarse de diversas maneras, la más común es introduciéndolas en la composición de alimentos lácteos, tales como la leche, el yogurt, el queso o el helado (4-8). Otros medios de administración pueden ser mediante zumos, gotas, chicles, pastillas, chupete o pajita (2,9,10).

Diversos estudios han intentado esclarecer cuál es la pauta adecuada para que su consumo sea efectivo. En adultos, el consumo diario y en cantidades suficientes es condición necesaria para conseguir los efectos deseados (2,4,11). Además, algunos autores creen que su administración durante la primera infancia favorecería la colonización permanente (9).

A nivel sistémico, las especies probióticas reducen la susceptibilidad del huésped a diferentes tipos de infecciones (respiratorias, ginecológicas o gastrointestinales). Reducen, también, la frecuencia de aparición de reacciones alérgicas o la intolerancia a la lactosa, en pacientes susceptibles (5). Además, previenen cuadros diarréicos y pueden llegar a reducir la presión arterial y los valores de colesterol (3,12).

A nivel dental, los probióticos pueden ser interesantes por su gran potencial de acción en distintas ramas odontológicas. Para la prevención de la caries dental, se han estudiado varias especies; entre ellas: *L. acidophilus*, *L. rhamnosus GG*, *L. reuteri*, *L. plantarum*, *L. paracasei*, *B. Lactis*, *B. animalis subsp. Lactis* (2,4-6,8-10,12,13). Estudios *in vitro* refieren que todas las bacterias probióticas citadas inhiben en diferente medida la colonización por *Streptococcus mutans* y *Candida albicans* (10).

Estudios *in vivo* aseguran que el consumo diario prolongado de alguna o de varias bacterias probióticas inhibe la colonización por *S. mutans* (2,9,12). Además, parece existir un sinergismo entre la clorhexidina y los probióticos, mejorando la supervivencia de estas bacterias durante el proceso competitivo con *S. mutans* (13).

En portadores de ortodoncia fija, el consumo de probióticos durante el tratamiento parece ser una alternativa costo-efectiva para la prevención de manchas blancas ya que disminuyen los niveles de *S. mutans* (14).

En periodoncia, los probióticos más estudiados son *L. reuteri*, *L. Salivarius* y *L. casei*. Estas familias microbianas tienen un comportamiento muy efectivo reduciendo los niveles de bacterias patógenas supra y subgingivales, tanto a nivel preventivo o como coadyuvante al tratamiento periodontal (11).

En la gingivitis inducida por placa, parecen desempeñar un papel inmunomodulador (7). En el estudio de Harini y Anegundi (15), se comparó el efecto de un colutorio de clorhexidina frente al de un colutorio de probióticos y se vio que el de probióticos presentaba

igual efectividad que el de clorhexidina, reduciendo la formación de placa y la gingivitis, pero con dos ventajas: era más específico sobre los patógenos y no presentaba efectos secundarios.

En el estudio de Hickson y cols. (3), encargado por una famosa marca de productos lácteos, se llegó a la conclusión de que el consumo de una bebida láctea con *L. casei*, *L. bulgaricus* y *S. thermophilus* durante 7 días adicionales a la duración de un tratamiento antibiótico, puede prevenir la diarrea asociada a dicho tratamiento y a *Clostridium difficile*.

Todos los estudios consultados aseguran que las bifidobacterias son seguras para ser utilizadas en fórmulas infantiles y que los probióticos no causan resistencias bacterianas, toxicidad o efectos adversos en el ser humano (1-15).

## CONCLUSIONES

La bacterioterapia es un concepto prometedor en Odontología y una realidad en el tratamiento de enfermedades intestinales. Sus posibles aplicaciones en la prevención de las enfermedades orales desde la primera infancia son de gran interés para la Odontopediatría. Sin embargo, faltan más estudios en la cavidad oral que determinen la pauta, dosis y medio de administración ideal, el tiempo de intervención más efectivo y las bacterias probióticas específicas más adecuadas a cada situación clínica.

### ACORRESPONDENCIA:

A. Hernández  
Máster de Odontopediatría  
Facultad de Odontología  
Universidad de Barcelona

## BIBLIOGRAFÍA

1. Joint FAO/WHO Working Group Report on Drafting Guidelines for the Evaluation of Probiotics in Food. London, Ontario, Canada, April 30 and May 1, 2002.
2. Chuang LC, Huang CS, Ou-Yang LW, Lin SY. Probiotic lactobacillus paracasei effect on cariogenic bacterial flora. Clin Oral Investig. 2011 Aug;15(4):471-6.
3. Hickson M, D'Souza AL, Muthu N, Rogers TR, Want S, Rajkumar C, et al. Use of probiotic lactobacillus preparation to prevent diarrhoea associated with antibiotics: randomised double blind placebo controlled trial. BMJ. 2007;335(7610):80.
4. Ahola AJ, Yli-Knuutila H, Suomalainen T, Poussa T, Ahlström A, Meurman JH, et al. Short-term consumption of probiotic-containing cheese and its effect on dental caries risk factors. Arch Oral Biol. 2002 Nov;47(11):799-804.
5. Çağlar E, Kuscü OO, Selvi S, Kavaloglu S, Sandalli N, Twetman S. Short-term effect of ice-cream containing bifidobacterium lactis Bb-12 on the number of salivary mutans streptococci.

- ci and lactobacilli. *Acta Odontol Scand.* 2008 Jun;66(3):154-8.
6. Singh RP, Damle SG, Chawla A. Salivary mutans streptococci and lactobacilli modulations in young children on consumption of probiotic ice-cream containing bifidobacterium lactis Bb12 and lactobacillus acidophilus La5. *Acta Odontol Scand.* 2011 Nov;69(6):389-94.
  7. Staab B, Eick S, Knöfler G, Jentsch H. The influence of a probiotic milk drink on the development of gingivitis: a pilot study. *J Clin Periodontol.* 2009 Oct;36(10):850-6.
  8. Stecksén-Blicks C, Sjöström I, Twetman S. Effect of long-term consumption of milk supplemented with probiotic lactobacilli and fluoride on dental caries and general health in preschool children: a cluster-randomized study. *Caries Res.* 2009;43(5):374-81.
  9. Çağlar E, Kusu O, Kavaloglu SC, Kuvvetli SS, Sandalli N; A probiotic lozenge administered medical device and its effect on salivary mutans streptococci and lactobacilli. *Int J Paed Dent.* 2007b;18:35-9.
  10. Hasslöf P, Hedberg M, Twetman S, Stecksén-Blicks C. Growth inhibition of oral mutans streptococci and candida by commercial probiotic lactobacilli--an in vitro study. *BMC Oral Health.* 2010;10:18.
  11. Mayanagi G, Kimura M, Nakaya S, Hirata H, Sakamoto M, Benno Y, et al. Probiotic effects of orally administered lactobacillus salivarius WB21-containing tablets on periodontopathic bacteria: a double-blinded, placebo-controlled, randomized clinical trial. *J Clin Periodontol.* 2009 Jun;36(6):506-13.
  12. Çağlar E, Kavaloglu SC, Kusu OO, Sandalli N, Holgerson PL, Twetman S. Effect of chewing gums containing xylitol or probiotic bacteria on salivary mutans streptococci and lactobacilli. *Clin Oral Investig.* 2007;11(4):425-9.
  13. Aminabadi NA, Erfanparast L, Ebrahimi A, Oskouei SG. Effect of chlorhexidine pretreatment on the stability of salivary lactobacilli probiotic in six- to twelve-year-old children: a randomized controlled trial. *Caries Res.* 2011;45(2):148-54.
  14. Cildir SK, Germec D, Sandalli N, Ozdemir FI, Arun T, Twetman S, et al. Reduction of salivary mutans streptococci in orthodontic patients during daily consumption of yoghurt containing probiotic bacteria. *Eur J Orthod.* 2009 Aug;31(4):407-11.
  15. Harini PM, Anegundi RT. Efficacy of a probiotic and chlorhexidine mouth rinses: A short-term clinical study. *J Indian Soc Pedod Prev Dent* 2010;28:179-82.

Original Article

## Probiotics: possible application in pediatric dentistry

A. HERNÁNDEZ, O. CAMPS, M. HERNÁNDEZ, J. R. BOJ

*Pediatric Dentistry Master, Faculty of Dentistry, Universidad de Barcelona*

### ABSTRACT

For some time now, probiotics added to various types of foods have been used because of their beneficial effects on the health of humans. Probiotics act by competing with pathogenic microorganisms for the adhesion sites, in order to produce an antagonist effect or to modulate the immunologic response of the host. The prevalence of tooth decay continues increasing and in the scientific literature new strategies continue to appear in order to redress this. Given that the key environmental factor involved in the incidence of caries are fermentable carbohydrates and, due to the high costs associated with treating these lesions, researchers are pointing at dietary control as a future preventative method, as a reduction in the levels of oral bacterial flora has been demonstrated on modifying dietary habits. In this paper we review the information contained in 15 articles dealing with the potential benefits of probiotics in the field of oral health.

**KEY WORDS:** Probiotics. Probiotic species. Oral health. Dental caries. Periodontal disease.

### RESUMEN

Desde hace tiempo, se están usando los probióticos añadidos a varios tipos de alimentos debido a sus efectos benéficos para la salud de los humanos. Los probióticos actúan compitiendo con los microorganismos patógenos por los lugares de adhesión, para mostrar un efecto antagónico o para modular la respuesta inmunológico del huésped. La prevalencia de la caries dental continúa aumentando y, en la literatura científica, van apareciendo nuevas estrategias para intentar revertir este hecho. Dado que el factor clave ambiental involucrado en la incidencia de la caries son los carbohidratos fermentables y debido a los altos costes que se asocian al tratamiento de las lesiones careosas, los investigadores apuntan hacia el control de la dieta como método preventivo de futuro ya que se ha demostrado una reducción en las tasas de la flora bacteriana oral al modificar los hábitos dietéticos. En este artículo se revisan los datos de 15 artículos que tratan sobre los beneficios potenciales de los probióticos en el campo de la salud oral.

**PALABRAS CLAVE:** Probióticos. Especies probióticas. Salud oral. Caries dental. Enfermedad periodontal.



## INTRODUCTION

Probiotics are defined as "live microorganisms which when administered in adequate amounts confer a health benefit on the host". The idea arose when the Russian Nobel Prize winner of 1908 Élie Metchnikoff developed the theory on which the first probiotic therapy was founded, and which was based on replacing pathogenic bacteria by non-pathogenic bacteria (1). The aim of this review is to summarize current scientific evidence on the use of probiotics at a systemic and oral level.

## MATERIAL AND METHOD

In March 2012 a search was carried out in Pubmed with the keywords "Probiotic AND (oral health OR dental caries OR periodontal disease)" and limited to "the last 10 years", "dental journals", "meta-analysis", "randomized clinical trials", "English" and "Spanish". Ten articles were obtained out of which, after having read the abstracts, 8 were eliminated as the inclusion criteria were not met (they had been carried out on elderly people or parameters such as halitosis had not been assessed) and others were added that were obtained from the bibliography consulted. A total of 15 articles were included in this revision.

## RESULTS

The probiotic species that were most studied were *Lactobacillus* spp. And *Bifidobacterium* spp, both lactic acid producers (1-15). These microorganisms act by competing with pathogenic species at attachment sites, and also, they produce antimicrobial substances such as lactic acid, hydrogen peroxide, bacteriocins and bacterial inhibitors. Other characteristics are that they activate/regulate the immune response of the host (1-3).

These can be administered in different ways, the most common is by introducing them in the composition of dairy foods, such as milk, yoghurt, cheese or ice-cream (4-8). Other methods of administration methods include juice, drops, chewing gum, tablets, pacifier or a straw (2,9,10).

Various studies have tried to clarify which are the most suitable guidelines for this consumption to be effective. In adults, the daily consumption in sufficient quantities is a necessary condition for achieving the desired results (2,4,11). In addition, some authors believe that administration during early infancy favors permanent colonization (9).

At a systemic level, probiotic species reduce the susceptibility of the host to different types of infections (respiratory, gynecological or gastrointestinal). They also reduce the rate at which allergic reactions appear or lactose intolerance in susceptible patients (5). In addition,

diarrhea can be prevented and blood pressure and cholesterol values reduced (3,12).

With regard to the teeth, probiotics can be interesting given their action potential in different areas of dentistry. Various species have been studied for preventing tooth decay among which are *L. acidophilus*, *L. rhamnosus* GG, *L. reuteri*, *L. plantarum*, *L. paracasei*, *B. Lactis*, *B. animalissub sp Lactis* (2,4-6,8-10,12,13). In vitro studies report that these probiotic bacteria inhibit to different degrees colonization by *Streptococcus mutans* and *Candida albicans* (10). In vivo studies assure that the prolonged daily consumption of some or various probiotic bacteria inhibit colonization by *S. mutans* (2,9,12). In addition, there seems to be a synergism between chlorhexidine and probiotics, which improves the survival rates of these bacteria during the competitive process with *S. mutans* (13). Probiotics seem to be a cost-effective alternative for preventing white stains in patients with fixed orthodontic appliances, as the levels of *S. mutans* is reduced (14).

In periodontics, the probiotics most studied are *L. reuteri*, *L. Salivarius* *L. casei*. These microbes reduce levels of supra- and subgingival pathogenic bacteria very effectively, at a preventative level and also as an aid in periodontal treatment (11).

They appear to play an immunomodulating role in plaque-induced gingivitis (7). In the study by Harini and Aneundi (15) the effect of a chlorhexidine mouthwash was compared with a probiotic mouthwash and it was observed that the probiotic was as effective as chlorhexidine, reducing the formation of plaque and gingivitis but with two advantages: it was more specific on pathogens and it did not have side effects.

In a study by Hickson and cols. (3), which was commissioned by a famous brand of dairy products, the conclusion was reached that the consumption of a milk product with *L. casei*, *L. bulgaricus* and *S. thermophilus* for an additional week after antibiotic treatment, can prevent the diarrhea associated with the treatment and with *Clostridium difficile*.

All the studies consulted insist that bifidobacteria are safe for use in child formulas and that probiotics do not lead to bacterial resistance, toxicity or adverse effect in humans (1-15).

## CONCLUSIONS

Bacteriotherapy is a promising concept in dentistry and a reality when treating intestinal disease. The possible application for preventing oral disease as from early infancy is of great interest in pediatric dentistry. However, more studies are needed of the oral cavity in order to determine the guidelines, doses and the ideal means of administration. In addition the most effective intervention time and the specific probiotic bacteria most suited to a particular clinical situation should be studied.



## Correlación entre edad dentaria, edad cronológica y maduración ósea en niños escolares

M. S. DISCACCIATI DE LÉRTORA<sup>1</sup>, G. V. QUINTERO DE LUCAS<sup>1</sup>, M. F. LÉRTORA<sup>1</sup>, E. GÓMEZ SIERRA<sup>2</sup>,  
M. E. AMARILLA<sup>1</sup>, R. BRIEND<sup>1</sup>, A. V. GALIANA<sup>1</sup>

<sup>1</sup>Cátedra Odontopediatria. Facultad de Odontología. <sup>2</sup>Cátedra Radiología. Facultad de Medicina. Universidad Nacional del Nordeste. Argentina

### RESUMEN

La edad dentaria y ósea indica madurez biológica durante el crecimiento, adquiriendo valor cuando se las compara con la edad cronológica. El objetivo fue relacionar dichas edades, según sexo, en niños de Corrientes, Argentina.

**Método:** Se evaluaron 100 niños sanos, de edades 5-10 años, clase media baja, valorando edad cronológica, edad dentaria (método de Nolla) y edad ósea (método de Greulich-Pyle).

**Resultados:** En 53 niñas y 47 varones, se observó, edad cronológica: 7,2 años, edad dentaria: 6,6 años y edad ósea: 7,2 años. El 63,3 % de las niñas presentó edad dentaria menor a edad cronológica, con coincidencia entre edad ósea y cronológica en el 81,2 % de los casos. El 51 % de los varones, presentó igualdad entre edad dentaria y cronológica, siendo esta mayor a la edad ósea en un 55,3 %. La variabilidad entre edad cronológica respecto a edad dentaria y ósea reveló 9,8 % y 7,1 % respectivamente.

**Conclusiones:** En la muestra total, la edad cronológica coincide con la edad ósea, siendo ambas mayor a la edad dentaria. Las niñas presentan edad dentaria menor a la cronológica (maduración tardía), sin discrepancias entre esta y la edad ósea, descartando una posible causa esquelética en la hipomaturación observada. Los varones ostentan coincidencia entre edad dentaria y cronológica (maduración promedio) sin diferencias entre edad dentaria y ósea en su mayoría, acorde a la madurez fisiológica. La variabilidad entre edad dentaria y cronológica es mayor a la variación entre edad ósea y cronológica, ambas mayor en las niñas.

**PALABRAS CLAVES:** Maduración ósea. Niños. Desarrollo dentario.

### SUMMARY

Dental and bone age indicate biological maturity during growth, acquiring value when compared with chronological age. The objective was to relate these ages, according to sex, in children of Corrientes, Argentina.

**Method:** In 100 healthy children, ages 5-10 years, lower-middle-class, chronological age, dental age (method of Nolla) and bone age (Greulich-Pyle method) was evaluated.

**Results:** 53 girls and 47 boys, averages chronological age: 7.2 years, dental age: 6.6 years and bone age: 7.2 years. 63.3 % of girls presented dental age minor than chronological age, of which, 81.2 % showed coincidence between chronological and bone age. 51 % of the males presented equality between dental age and chronological age, being greater than the bone age in the 55.3 % of the cases. The variability between chronological age with regard to age and dental bone revealed 9.8 and 7.1 % respectively.

**Conclusions:** In this sample, the chronological age coincides with the bone age, both being greater than the dental age. Girls present dental age minor than chronological (late maturation), without discrepancies between this and the bone age, barring the possible cause skeletal in the hypo-maturation observed. The males show coincidence between dental and chronological age (average maturation) without differences between dental and bone age in its majority, according to physiological maturity. The variability between chronological age and dental is greater than the variation between chronological and bone age, both higher in girls.

**KEY WORDS:** Bone maturation. Children. Tooth development.

### INTRODUCCIÓN

Las diferencias en el desarrollo de los niños dentro de una misma edad, entre sexos y aún entre los de una misma familia, han llevado al concepto de edad biológi-

ca o fisiológica, que define el progreso del individuo hacia la madurez (1). El desarrollo de un niño, habitualmente es estudiado por medio de diferentes edades: ósea, dental, cronológica, morfológica, mental y la aparición de caracteres sexuales secundarios (2). La evaluación conjunta de estos indicadores, proporciona una estimación de la edad biológica. El desarrollo y mineralización de los dientes es utilizado como criterio en la determinación de la edad dentaria (ED). El desarrollo y osificación de los huesos, se utiliza como criterio para determinar la edad ósea (EO). El estudio de esta metamorfosis, que transforma el esqueleto membranoso-cartilaginoso del feto en huesos calcificados del adulto, es una fuente importante para evaluar el desarrollo de un niño, proceso que si bien es determinado genéticamente, es modulado por un amplio grupo de factores: nutricionales, ambientales, endocrinos, etc. (3). Green, Lee y Fleshman (4-6) consideran que el desarrollo esquelético está fuertemente influenciado por este tipo de factores, en tanto que respecto al sistema dental, la información es controvertida: Liversith (7) sostiene que la madurez dental es independiente de los agentes externos, y otros establecen que la calcificación dentaria está regida por los mismos factores que controlan el crecimiento óseo (8,9). Guerrero Fedez (10) afirma que existe una sólida correlación entre maduración de los dientes y evolución de los huesos, cuyo corolario es "lograr un indicador más exacto de la edad fisiológica, que la edad cronológica". El nivel de maduración de un individuo, al compararlo con otro de la misma edad, ofrece diferentes grados, de allí la importancia de utilizar métodos efectivos que permitan determinar dicho nivel en un individuo, en un momento determinado (11). La edad dentaria y ósea tienen valor, cuando se las compara con la edad cronológica, pudiendo a veces discrepar. Según Nolla (12), cuando la diferencia entre edad dentaria y cronológica es menor o mayor a un año se considera dentro de parámetros normales. La edad dentaria alterada en más o en menos años respecto a la cronológica, puede ser un "signo" de alteraciones esqueléticas de causas generales que están presentes en el niño, aún sin otras manifestaciones clínicas, siendo normal que la edad ósea se corresponda con la edad cronológica (3). Y es aquí donde el odontólogo que atiende niños, juega un rol importante en tanto y en cuanto realice un diagnóstico precoz que determine la derivación oportuna, para que el médico pediatra evalúe tempranamente las alteraciones del eje biológico y aplique acciones necesarias para su corrección. Por lo tanto, el odontólogo de niños debe ser un diagnosticador alerta en la búsqueda de signos o síntomas que indiquen desviaciones de la normalidad, a fin de establecer o eliminar causas patológicas posibles.

Actualmente, se utilizan como referentes en la Clínica de Odontopediatría de la Facultad de Odontología de la Universidad Nacional del Nordeste (12) y en la práctica odontopediátrica en nuestro medio, tablas y parámetros confeccionados en otros países, cuyos datos reflejan la maduración dental de niños pertenecientes a un medio diferente (hábitos de vida, alimentación, clima, raza), por lo que las tablas establecidas y sus valores, pueden expresar o no la realidad madurativa de los niños. Estudios previos realizados en una población de niños de Corrientes (13) reportaron que la edad dentaria es menor a la edad

cronológica, por lo que se pensó que era necesario indagar acerca de la maduración ósea y establecer correlaciones entre edad dentaria, cronológica y ósea, a fin de determinar el real grado de maduración fisiológica de los niños, teniendo en cuenta que las investigaciones referidas a maduración biológica afirman "la edad ósea es la mejor representación de la edad fisiológica, debido a que la maduración del esqueleto sigue con estrecho paralelismo los cambios biológicos madurativos" (3).

El propósito de este trabajo fue conocer las edades dentaria y ósea, en relación a la edad cronológica en una población infantil de la ciudad de Corrientes, considerando de interés la variabilidad que pudiera existir entre sexos. Dicho conocimiento constituirá un dato útil en múltiples ocasiones de la práctica odontopediátrica, permitiendo obtener una base confiable para reconocer determinadas situaciones, establecer diagnósticos y pronósticos certeros, tomar decisiones terapéuticas adecuadas y realizar derivaciones oportunas, fundada en el crecimiento, desarrollo y evolución biológica.

## MATERIAL Y MÉTODO

Se evaluaron 100 niños sanos, 47 varones y 53 mujeres de edad promedio 7,3 años y 7,2 años respectivamente, clase media baja, oriundos de la ciudad de Corrientes, Argentina, concurrentes a la Cátedra de Odontopediatría de la Facultad de Odontología de la Universidad Nacional del Nordeste. Previo consentimiento informado por parte de los padres, en cada niño, conociendo su edad cronológica, se evaluó la maduración dentaria y esquelética a través de radiografías panorámicas que brindan una imagen integral de la calcificación de las piezas dentarias y de radiografías carpales que ofrecen una imagen clara del grado de mineralización de los huesos del carpo, metacarpo, falange de los dedos y demás centros de osificación en desarrollo (14). Las radiografías panorámicas fueron realizadas en el Servicio de Radiología de la Facultad de Odontología de la Universidad Nacional del Nordeste y las radiografías carpales, en el Servicio de Radiología del Hospital Pediátrico Juan Pablo II de la ciudad de Corrientes, utilizándose para el estudio, solo aquellas que ofrecían imágenes nítidas para el diagnóstico. Los elementos dentarios fueron evaluados por observadores calibrados y las estimaciones óseas por un solo observador. En ambos casos, se utilizó Negatoscopio Light Box con tubo fluorescente F 8T5 /D y lupa óptica.

Se estudiaron las variables: edad cronológica, edad dentaria y edad ósea.

— *Estimación de la edad cronológica (EC)*. La edad cronológica es el tiempo transcurrido desde el nacimiento hasta el momento de la realización del estudio, expresada en años. El dato fue tomado de la historia clínica, aplicando el redondeo matemático de los meses (6 meses en más o en menos) hasta alcanzar el número inmediato superior o inferior según el caso, obteniendo el valor correspondiente a la edad cronológica.

— *Estimación de la edad dentaria (ED)*. La edad dentaria es el grado de desarrollo y maduración de los elementos dentarios permanentes erupcionados y sin erupcionar, tomada en base a la calcificación dentaria expresada en años. Se observaron 6 dientes parámetros

determinados previamente: 16, 21, 24, 36, 41, 44. Ante la ausencia de alguna pieza dentaria, se valoró la más próxima correspondiente al grupo seleccionado. La determinación de la edad dentaria fue realizada con el método de Carmen Nolla (12), utilizando la tabla de maduración y tablas complementarias según sexo. Hallada la edad dentaria de cada pieza, se determinó la edad dentaria promedio de cada niño.

—*Estimación de la edad ósea (EO)*. La edad ósea es el grado de desarrollo y maduración de los elementos óseos, tomada en base a la calcificación de los huesos de la mano, expresada en años. Se observaron los huesos del carpo, metacarpo y falange de los dedos de la mano izquierda, utilizando como instrumento para determinar el desarrollo esquelético el método de Greulich y Pyle (15), a través del atlas de maduración, según edad y sexo, cotejando sucesivamente las imágenes, hasta aproximar la edad del niño examinado al estándar más cercano, obteniendo un número absoluto correspondiente a la edad ósea.

Hallados los valores de las tres variables, se instituyeron relaciones entre las mismas, estableciendo el grado de variabilidad porcentual entre edad dentaria y ósea respecto a la edad cronológica, utilizando como herramienta de correlación las ecuaciones de Bastardo Ruby y cols. (1):

$$\frac{EC \text{ (Edad Cronológica)} - ED \text{ (Edad Ósea)}}{EC} \times 100 = x \%$$

$$\frac{EC \text{ (Edad Cronológica)} - ED \text{ (Edad Dentaria)}}{EC} \times 100 = x \%$$

## RESULTADOS

Se evaluaron 100 niños (100 radiografías panorámicas y 100 radiografías carpales) estudiando un total de 600 piezas dentarias y 100 manos, obteniendo los siguientes resultados:

—Muestra total. Valores promedio de las variables estudiadas:

- Edad cronológica (EC): 7,2 años.
- Edad dentaria (ED): 6,6 años.
- Edad ósea (EO): 7,2 años

La tabla I demuestra valores promedios de las variables estudiadas, según sexo:

—Niñas:

- Edad cronológica (EC): 7,3 años.
- Edad dentaria (ED): 6,6 años.
- Edad ósea (EO): 7,6 años.

—Varones:

- Edad cronológica (EC): 7,2 años.
- Edad dentaria (ED): 6,7 años.
- Edad ósea (EO): 6,8 años.

Los valores registrados determinan relaciones que se detallan a continuación:

—Niñas:

- Edad dentaria: 0,7 año < EC y 1 año < EO.
- Edad ósea: 0,3 año > EC y 1 año > ED.

—Varones:

- Edad dentaria: 0,5 año < EC y 0,1 año < EO.
- Edad ósea: 0,4 año < EC y 0,1 año > ED.

Como se observa en la tabla II, en las niñas imperó la relación edad dentaria menor que edad cronológica (60,3 %), siguiendo en frecuencia edad dentaria igual que edad cronológica (33,9 %). En los varones prevaleció la relación de coincidencia entre edad dentaria y cronológica (51 %) siguiendo en frecuencia la relación edad dentaria menor (40 %). Al evaluar en las niñas la relación prevalente (ED < EC) predominaron las subestimaciones correspondientes a 1 año, alcanzando el 84 %, registrando en menor frecuencia disminuciones de 2 y 3 años con 13 y 3 % respectivamente (Fig. 1). En los varones, al evaluar la misma relación (ED < EC) se observó el 79 % de casos con diferencias de 1 año, 21 % con discrepancias de 2 años, sin reportar subestimaciones de 3 años (Fig. 2).

La tabla III describe la relación entre edad ósea y cronológica según sexo, donde puede observarse que en

TABLA I

### EDADES PROMEDIO DE LA MUESTRA, SEGÚN SEXO

Totales		Edad cronológica		Edad dentaria		Edad ósea	
Niñas	Varones	Niñas	Varones	Niñas	Varones	Niñas	Varones
53	47	7,3 años	7,2 años	6,6 años	6,7 años	7,6 años	6,8 años

TABLA II

### RELACIÓN EDAD DENTARIA (ED) Y EDAD CRONOLÓGICA (EC) EN NIÑAS Y VARONES

ED vs. EC					
ED < EC		ED = EC		ED > EC	
Niñas	Varones	Niñas	Varones	Niñas	Varones
32	19	18	20	3	4
60,3 %	40 %	33,9 %	51 %	5,6 %	8,5 %

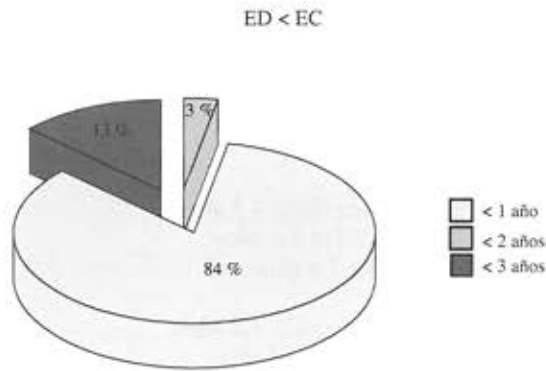


Fig. 1. Relación: edad dentaria (ED) menor que edad cronológica (EC) en niñas.

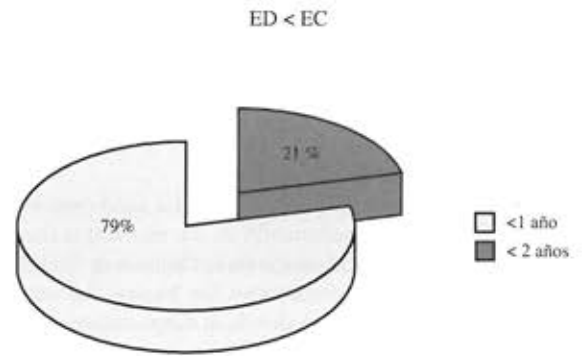


Fig. 2. Relación: edad dentaria (ED) menor que edad cronológica (EC) en varones.

**TABLA III**  
RELACIÓN EDAD ÓSEA (EO) Y EDAD CRONOLÓGICA (EC) EN NIÑAS Y VARONES

EO vs. EC					
EO < EC		EO = EC		EO > EC	
Niñas	Varones	Niñas	Varones	Niñas	Varones
8	26	25	13	20	8
15 %	55,3 %	47,1 %	27,6 %	37,7 %	17,0 %

las niñas predominó la relación edad ósea igual que edad cronológica (47,1 %) siguiendo en frecuencia edad ósea mayor (37,7 %), en tanto en los varones prevaleció la edad ósea disminuida (55,3 %). Al considerar las discrepancias reportadas, pudo observarse en las niñas sobreestimaciones de 1 año (80 %) y 2 años (20 %) y en varones, subestimaciones de 1 año (65,6 %), 2 años (31 %) y escasas diferencias de 3 años.

La tabla IV expone la relación existente entre edad dentaria y ósea en las niñas y varones estudiados, discriminando las discrepancias halladas. De las 53 niñas examinadas el 71,6 % presentó edad dentaria disminuida respecto a la ósea, reportando subestimaciones de 1 año (37,7 %), de 2 años (26,4%) y 3 años (7,5%). En lo

que respecta a los 47 varones estudiados, puede observarse que en el 38,2 % la edad dentaria se presenta sobreestimada respecto a la ósea, siendo prevalente el aumento correspondiente a 1 año (31,9 %).

Del total de niñas con edad dentaria menor que edad cronológica (32), el 18,8 % presentó edad ósea disminuida respecto a la cronológica y el 81,2% no ostentó discrepancias entre ambas edades.

En cuanto a la variabilidad estudiada, la tabla V demuestra la variación porcentual entre edad ósea y dentaria respecto a la cronológica, aplicando la ecuación de correlación de Bastardo y cols. (1). En la población de niñas, la variación edad ósea respecto a la edad cronológica fue 8,7 % y la variación de la edad dentaria

**TABLA IV**  
RELACIÓN ENTRE EDAD DENTARIA (ED) Y EDAD ÓSEA (EO) EN NIÑAS (N) Y VARONES (V)

ED vs. EO											
ED < EO						ED > EO					
N			V			N			V		
38			13			12			16		
71,6 %			27,6 %			22,6 %			34,2 %		
3			18			3			18		
5,6 %			38,2 %			5,6 %			38,2 %		
< 1 a	< 2 a	< 3 a	< 1 a	< 2 a	< 3 a	> 1 a	> 2 a	> 3 a	> 1 a	> 2 a	> 3 a
20	14	4	7	5	1	2	0	1	15	2	1
37,7 %	26,4 %	7,5 %	14,9 %	10,6 %	2,1 %	3,7 %	0	1,9 %	31,9 %	4,2 %	2,1 %

Discrepancias expresadas en años (a).



TABLA V

## VARIACIÓN PORCENTUAL ENTRE EDAD CRONOLÓGICA (EC), EDAD ÓSEA (EO) Y EDAD DENTARIA (ED)

EC vs. EO y ED				
Nº pacientes	Sexo	Edad cronológica	Variación de EO respecto a EC (%)	Variación de ED respecto a EC (%)
53	Niñas	7,3 años	8,7 %	11,6 %
47	Varones	7,2 años	5,5 %	6,9 %

fue 11,6 %, ostentando una diferencia de 2,9 % entre ambas. En los varones la variabilidad edad ósea respecto a la edad cronológica fue 5,5 % y la edad dentaria alcanzó 6,9 %, reportando una variación diferencial de 1,4 %. Tanto en niñas como en varones, la variación porcentual de la edad dentaria fue mayor a la alcanzada por la edad ósea. En ambas edades, la variabilidad fue mayor en las niñas (Figs. 3 y 4).

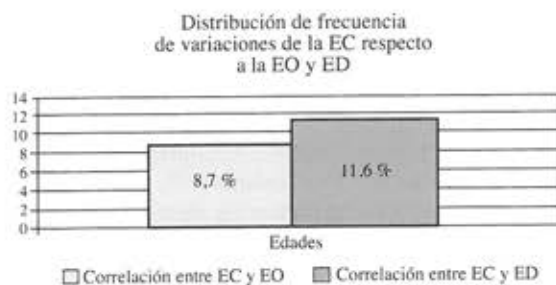


Fig. 3. Variaciones de la edad cronológica (EC) respecto a la edad ósea (EO) y edad dentaria (ED) en niñas.

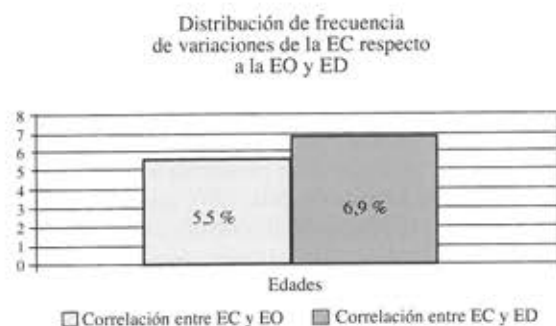


Fig. 4. Variaciones de la edad cronológica (EC) respecto a la edad ósea (EO) y edad dentaria (ED), en varones.

## DISCUSIÓN

Durante la vida, la especie humana pasa por diferentes estadios de maduración, teniendo cada individuo su propio ritmo o tiempo de crecimiento (16). Marshall, Kraillassiri y cols. y Garamendi y cols. (17-19) sostienen que, para evaluar clínicamente la maduración biológica de un niño, debe correlacionarse la edad ósea con la edad dentaria, siendo importante la adaptación de los

estándares a cada población, debido a que la maduración ósea y dental, están influenciadas por diferentes factores (genéticos, ambientales, socio-económicos, etc.).

Faini (20) considera que el real proceso de maduración biológica puede ser valorado en base a la calcificación. La utilización de rayos X es una herramienta fundamental para estimar la calcificación de tejidos duros (huesos y dientes), por lo tanto, en este estudio se consideró esencial el examen radiográfico, para observar la calcificación de los gérmenes y huesos en crecimiento. Manson (21) expresa que utilizando una muestra amplia, este recurso permite obtener estándares de desarrollo, pudiendo conocer si el desarrollo dentario y esquelético de un niño es adecuado para su edad cronológica. Palma (22) afirma que los métodos de determinación de la edad dentaria no son exactos cuando se aplican a otras poblaciones, por lo que es preferible contar con patrones de desarrollo dental propios, coincidiendo con Davidson y Rood (23), quienes destacan que el patrón de desarrollo dentario varía mucho entre grupos poblacionales.

En el presente estudio, la radiografía panorámica permitió visualizar el grado de calcificación de cada pieza dentaria, facilitando la aplicación del método de Nolla para evaluar la maduración dental y determinar la edad dentaria de cada niño. Los resultados obtenidos demostraron que, en la población total estudiada, la edad dentaria está subestimada en relación a la edad cronológica en el 51 % de los niños. En su mayoría, el retraso madurativo ostentó diferencias menores a 1 año, habiendo también subestimaciones de 2 y 3 años, evidenciando la presencia de hipomaduras dentarias, respecto a los parámetros considerados por Nolla (12). Numerosos investigadores observaron situaciones similares: Liverstige y cols. (7), en Inglaterra, advierten una disminución de la edad dentaria en relación a la cronológica; Loevy y cols. (24), en niños de raza negra y latinos, reportan una madurez más avanzada para la edad cronológica; Davidson y Rodd (23) demuestran que niños del Cáucaso presentan menor desarrollo dental en relación a los niños africanos. Por su parte, otros estudios no concuerdan con estos hallazgos: Pacheco y Valenzuela (25) observan la situación inversa en niños mexicanos; Koshy y Tandon (8) comunican un adelanto de la maduración dental en niños del sur de la India; Eid y cols. (26) registran la edad dentaria mayor a la edad cronológica en niños oriundos de Brasil; Posadas y cols. (27) y Tineo y cols. (28) reportan un adelanto de la edad dentaria en pacientes de la ciudad de Guantánamo (Cuba) y niños de Maracaibo respectivamente y por su parte



Machado Martínez (29) también halla la edad dentaria sobreestimada respecto a la cronológica en niños de Cuba, destacando la presencia de influencias externas al afirmar "el desarrollo dentario es menor en desnutridos al nacer".

Nolla (12) establece que el desarrollo de cada diente coincide con el de la edad cronológica, no habiendo diferencias significativas en las velocidades de desarrollo entre varones y mujeres. En este estudio, en las niñas predominó la relación edad dentaria menor que la edad cronológica en el 60,3 %, y en los varones preponderó la edad dentaria coincidente con la edad cronológica en el 51 % de los casos, situación que coincide con hallazgos previos reportados en niños de la ciudad de Corrientes, Argentina (13). La diferencia observada en la relación edad dentaria menor que la cronológica demostró que las niñas presentan un desarrollo dentario menor respecto a los varones, resultados opuestos a otras investigaciones, tales como la de Costa Ferrer (30), quien describe que las niñas españolas alcanzan la maduración dental antes que los varones; Frucht y cols. (31), en Alemania, reportan un marcado dimorfismo sexual, afirmando que las niñas presentan el desarrollo más acelerado; Demirjian y Levesque (32) demuestran que las niñas se adelantan a los varones en el desarrollo dental, coincidente con los conceptos de Bastardo Ruby y cols. (1), quienes expresan que la maduración, así como la erupción dentaria, es más temprana en niñas que en varones, posiblemente influenciado por factores hormonales. Por su parte Tineo y cols. (28) no hallan dimorfismo sexual y D'Esciban (33) asevera que las edades dentaria y cronológica generalmente se corresponden en un niño normal, aunque a veces la primera se adelanta o retrasa con respecto a la segunda.

Al evaluar divergencias, se determinaron diferentes ritmos de maduración, considerados tardíos, promedios y tempranos (34). Las niñas en su mayoría presentaron un "ritmo de maduración tardío", alcanzando subestimaciones de 1, 2 y 3 años, compatibles con hipomaduración dental y en menor frecuencia algunos casos de maduración temprana, con sobreestimaciones de 1 año. En los varones, prevaleció el "ritmo de maduración promedio" y en menor frecuencia ritmo tardío con divergencias solo menores a 1 año.

Al comparar ambos grupos, quedó demostrado que las niñas presentaban mayores valores de hipomaduración dental, excediendo los parámetros normales descritos por Nolla (12), en tanto en los varones predominó la normo-maduración y subestimaciones dentro de parámetros normales.

Para valorar la maduración esquelética, se realizaron radiografías de la mano y muñeca izquierda, por considerar esta, la menos influenciada por factores externos (suponiendo ser la mayor proporción pacientes diestros), teniendo en cuenta las apreciaciones de Greulich (15), quien considera la existencia de muy poca diferencia entre las manos derecha e izquierda durante el crecimiento óseo. La radiografía carpal resultó de fácil aplicación en los niños, ofreciendo escasas radiaciones, accesibilidad comprobada y visualización de un amplio número de huesos en crecimiento en una pequeña zona corporal, posibilitando la aplicación del método de Greulich y Pyle para determinar la edad ósea, permiti-

tiendo observar los cambios ocurridos durante el crecimiento (35).

Los resultados de este estudio expresaron que la edad ósea no presenta discrepancias con la cronológica, coincidentes con hallazgos de otros investigadores como Ramos Portocarrero y Meneses (16), quienes en Perú, reportan alta correlación entre estadios de maduración esquelética y edad cronológica y Rodríguez, Quiroz y cols. (36) que reportan que en la mayoría de los pacientes venezolanos la edad ósea concuerda con la edad cronológica.

En las niñas la edad ósea concuerda con la cronológica, lo que demuestra en la mayoría de los casos, que la edad cronológica representa la maduración esquelética presente en el momento del estudio y en menor frecuencia, se observaron sobreestimaciones de la edad ósea de 1 y 2 años, lo que coincide con las apreciaciones de Geglia y cols. (34), quienes reportan que las niñas de estratos sociales altos y medio urbano, presentan una maduración ósea más adelantada que la cronológica y coinciden con situaciones registradas en niños venezolanos, quienes se comportan como maduradores tempranos (34) y muestran grandes diferencias en su maduración ósea cuando se los compara con las referencias internacionales, por lo que la Fundación Centro de Estudios sobre Crecimiento y Desarrollo de la Población Venezolana (FUNDACREDESA) elaboró el Atlas de Maduración Ósea del Venezolano (37), recomendando su utilización en toda la población mestiza de América Latina (38).

Por su parte en los varones prevalece la edad ósea disminuida respecto a la cronológica, con diferencias de 1 año, y en menor frecuencia de 2 y 3 años, demostrando en estos casos, que la edad cronológica no es representativa de la maduración fisiológica (38), existiendo una sobrestimación de la edad cronológica respecto a la maduración real del niño.

Al comparar ambas poblaciones, se pudo comprobar que en las niñas la edad ósea promedio está aumentada 0,8 años con respecto a los varones. Estos resultados, concuerdan con los hallazgos de Ramos Portocarrero y Meneses (16), quienes aseguran que los estadios de maduración en las mujeres se presentan antes que en los varones y los de Ortega y cols. (39), quienes aseveran que las mujeres muestran un desarrollo esquelético adelantado con respecto a los varones, conceptos ratificados por uno de los principios de Prior, citado por Greulich y Pyle (15), "los huesos de las niñas se osifican antes que la de los niños...".

Respecto a la concordancia entre la maduración dental y esquelética, los estudios que evalúan la edad dentaria, usualmente no muestran correlación entre madurez dental y otros indicadores de maduración. Solo se han reportado ciertas relaciones entre la madurez dental y ósea, al igual que la correlación entre las etapas de calcificación de dientes individuales y madurez esquelética (40, 7). Al respecto, Garn y cols. (41) reportan una débil relación entre el tercer molar y el desarrollo esquelético; Bernal y cols. (42) hallan concordancias muy bajas entre los indicadores de maduración estudiados y Engstrom y cols. (43) informan una fuerte correlación entre las etapas de maduración del canino mandibular con las etapas de osificación, considerando esta pieza la más

significativa. Pero en general, no existen pruebas confiables que demuestren una alta correlación cuando se comparan la osificación de la mano y muñeca y la maduración dental (42). En este estudio, la edad dentaria es 0,6 año menor que la edad ósea, con subestimaciones de 1 año. En las niñas predomina la edad dentaria disminuida respecto a la ósea, con discrepancias de 1, 2 y 3 años y en la población de varones, es corriente la edad dentaria aumentada en relación a la ósea, predominando la sobrestimación de 1 año.

Al correlacionar las tres edades, se pudo comprobar la edad dentaria menor que las edades cronológica y ósea, siendo esta coinciden con la edad cronológica. En las niñas, la edad dentaria fue menor a la cronológica y menor a la ósea, ostentando una maduración dentaria tardía en su gran mayoría. Del total de niñas con la edad dentaria disminuida, el 81,2 % presentó concordancia de la edad ósea con la cronológica, evidenciando que la edad dentaria retrasada es solo una hipomaduración dental, sin influencias esqueléticas. En los varones, en su mayoría, la edad dentaria coincidió con la cronológica, ostentando 45 % edad dentaria aumentada y 33,3 % coincidente con la edad ósea, demostrando maduración dental temprana y promedio, respecto a la madurez esquelética.

Evaluando la variabilidad porcentual en la correlación de las edades, se observaron diferencias de 9,8% respecto a la edad dentaria y 7,1% respecto a la ósea, resultados que no conciden con los hallazgos de Bastardo y cols. (1), quienes afirman que la edad dental presenta menor diferencia con respecto a la cronológica (11,9 %), en contraste con la edad ósea, cuyo resultado es mayor (16,26 %). Estos hallazgos señalan que la variación entre edad cronológica y edad ósea entre niñas y varones es de 3,2 %, siendo mayor en las niñas y la variación entre edad cronológica y edad dentaria, es de 4,7 % también mayor en las niñas.

Teniendo en cuenta los conceptos planteados por Machado Martínez y cols. (29) y las diferencias observadas entre los estudios citados y los hallazgos de la presente investigación, sería interesante indagar sobre el estado nutricional de los niños, por considerar que la valoración de la madurez biológica, a partir de la edad dentaria y el desarrollo esquelético observados, podría estar influenciada por estados de nutrición deficiente. Se considera interesante, a fin de aportar datos para las futuras aplicaciones clínicas, estudiar la variabilidad del desarrollo dental en aquellos casos en que no se observan discrepancias entre la edad ósea y cronológica, por entender que la coincidencia entre ambas edades garantiza la valoración de la real variabilidad madurativa dental, por estar fuera de toda influencia madurativa ósea.

## CONCLUSIONES

1. En la población de niños estudiados, la edad cronológica no presenta discrepancias con la edad ósea, estando sobreestimada respecto a la edad dentaria.
2. Las niñas presentan la edad dentaria menor que la edad cronológica (ritmo de maduración dental tardío) acompañada de una prevalente afinidad con la edad

ósea, lo que descarta una posible causa esquelética en la hipomaduración observada. Los varones presentan coincidencia de la edad dentaria con la edad cronológica (ritmo de maduración dental promedio) y, en su mayoría, se corresponde con la edad ósea y el momento de madurez fisiológica.

3. Tanto en niñas como en varones, la variabilidad entre edad dental y edad cronológica es mayor a la variación hallada entre edad ósea y edad cronológica, siendo ambas mayor en las niñas.

## CORRESPONDENCIA

María Susana Discacciati de Lértora  
Chaco N° 1251  
3.400 Corrientes, Argentina.  
e-mail: susanalertora@yahoo.com.ar

## BIBLIOGRAFÍA

1. Bastardo R, Figuera A, Rueda Y, Ortiz M, Quirós O, Farías M, et al. Correlación entre edad cronológica y edad ósea - edad dental en pacientes del diplomado de Ortodoncia Interceptiva, UGMA - 2007. Revista Latinoamericana de Ortodoncia y Odontopediatría [Serie en Internet]. Nov 2009 [Acceso 1/10/2012]. Disponible en: <http://www.ortodoncia.ws/publicaciones/2009/art27.asp>.
2. Moraes ME, Médici EF, Moraes LC. Surto de crescimento puberal. Relação entre mineralização dentaria idade cronológica, idade dentaria e idade óssea- Método radiográfico. Rev Odontol UNESP. 1998;27(1):111-29.
3. Rosso P. Aspectos biológicos del desarrollo. En: Meneghelo J, Fanta E, Paris E, Puga T (editores). Pediatría. Tomo 1. 5a ed. Buenos Aires: Editorial Médica Panamericana. 1997. p. 65-79.
4. Green L. The interrelationships among height, weight and chronological, dental and esquelético ages. J Dent Res. 1966;31(3):189-93.
5. Lee M. Maturation disparity between hand - wrist bones in Hong Kong chinese children. Am J Phys Anthropol. 1971;34(3):385-96.
6. Fleschman K. Bone age determination in a pediatric population as an indicator of nutritional status. Trop Doct. 2000;30:16-8.
7. Liversidge HM, Speechly T, Hector MP. Dental maturation in British children: are Demirjian's standards applicable. J Pediatric Dent. 1999;9(4):263-9.
8. Ossa JA, Puerta AR, Cortés N. Calcificación dentaria como indicador del crecimiento prepuberal. Rev Fac Odontol Univ Antioq. 1996;8(1):16-21
9. Koshy S, Tandon S. Dental age assessment: the applicability of Demirjian's method in south Indian children. Forensic Sci Int. 1998;94(1-2):73-85.
10. Guerrero Fedez J. Edad ósea [Monografía en Internet]. Madrid: Web PEDIATRICA; 2008 [consultado 16 de junio 2010]. Disponible en: [http://www.webpediatria.com/endocrinoped/informacion\\_padres/edad\\_osea.pdf](http://www.webpediatria.com/endocrinoped/informacion_padres/edad_osea.pdf).
11. Malavé Y, Rojas I. Análisis Carpal como indicador de maduración ósea. Acta Odontol Venez. 2000;38(3):4-9.
12. Nolla CM. The development of permanent teeth. ASDC J Dent Child. 1960;27:254-66.
13. Discacciati de Lértora MS, Lértora MF, Amarilla ME, Briend MR, Quintero de Lucas GV. Estimación de la edad dentaria en relación a la edad cronológica en una población infantil del nordeste argentino. Rev Fac Odontol UNNE. 2009;II(2):24-31.
14. González EI, Landeta K. Determinación de los niveles de maduración y su aplicación clínica. Rev Mex Odon Clin. 2008;2(4):18-24.

15. Greulich W, Pyle I. Radiographic atlas of skeletal development of the hand and wrist. California: Stanford University Press. 1959. p.1-255.
16. Ramos O, Meneses A. Evaluación de los estadios de maduración esquelética según Fishman en niños de 8 a 16 años de edad del distrito de Tambo de Mora- Chinchá. Rev Estomatol Here-diana. 2005;15(1):5-10.
17. Marshall D. Radiographic correlation of hand wrist and tooth development. Dent Radiogr Photogr 1976;49(3):51-72.
18. Kraillassiri S, Anuwongnukroh N, Dechkunakorn S. Relationship between dental calcification stages and skeletal maturity indicators in thai individuals. Angle Orthod. 2002;72(2):155-66.
19. Garamendi PM, Bañón R, Pujol A, Aguado F, Landa MI, Prieto JL, et al. Recomendaciones sobre métodos de estimación forense de la edad de los menores extranjeros no acompañados. Documento de consenso de buenas prácticas entre los institutos de medicina legal de España (2010). Rev Esp Med Legal. 2011;37:22-9.
20. Faini E. Indicadores de maduración esquelética. Edad ósea, dental y morfológica. Rev Cubana Ortod. 1988;13(2):121-5.
21. Manson-Hing LR. Vision and oral roetgenology. Oral Surg. 1962;15:173.
22. Palma M. Evaluación radiográfica del desarrollo de la dentición permanente según estadios de calcificación [Tesis doctoral en internet]. Granada: Universidad de Granada; 2004 [Acceso 20/08/2010]. Disponible en: [http://www.cibernetia.com/tesis\\_es/CIENCIAS\\_MEDICAS/CIRUGIA\\_ESTOMATOLOGIA\\_Y\\_ORTODONCIA/1](http://www.cibernetia.com/tesis_es/CIENCIAS_MEDICAS/CIRUGIA_ESTOMATOLOGIA_Y_ORTODONCIA/1).
23. Davidson L, Rodd R. Interrelationships between dental ages in Somali children. Community Dent Health. 2001;18(19):27-30.
24. Loevy HT. Maturation of permanent teeth in black latino children. Acta Odontol Pediat. 1983;4(2):59-62.
25. Pacheco R. Estimación de la edad dental en pacientes entre los 4 y 21 años de edad en una población de la ciudad de Chihuahua, México [Tesis doctoral en internet]. Granada: Universidad de Granada; 2010 [Acceso 30/09/2010]. Disponible en: <http://digibug.ugr.es/bitstream>.
26. Eid R, Simi R, Friggi M, Fisberg M. Assessment of dental maturity of Brazilian children aged 6 to years using Demirjian's method. Int J Paediatr Dent. 2002;12(6):423-8.
27. Posada E, Esquivel M, Rubén M, Moreno N, González R. Modificaciones del desarrollo físico de los niños en la Provincia de Guantánamo: 1972-1982. Rev Cubana Alimen Nutr. 1987;1(1): 25-34.
28. Tineo F, Espina A, Barrios F, Ortega A, Ferreira J. Estimación de la edad cronológica con fines forenses, empleando la edad dental y la edad ósea en niños escolares en Maracaibo, Estado Zulia. Acta Odontol Venez. 2006;44(2):184-91.
29. Machado M, Bello A, Veliz C. Maduración biológica, su relación con la edad dentaria en niños malnutridos. Rev Cubana Estomatol. 2003;40(3):1-5.
30. Costa F. Maduración dentaria en la etapa de transición [Tesis doctoral en internet]. Madrid: Universidad Complutense de Madrid; 1992 [Acceso: 30/09/2010]. Disponible en: [www.cibernetia.com/tesis\\_es/CIENCIAS\\_MEDICAS/CIRUGIA\\_ESTOMATOLOGIA\\_Y\\_ORTODONCIA/1](http://www.cibernetia.com/tesis_es/CIENCIAS_MEDICAS/CIRUGIA_ESTOMATOLOGIA_Y_ORTODONCIA/1).
31. Fruchts S, Schnegelsberg C, Schulte M, Rose E, Jonas I. Dental age in southwest Germany. A radiographic study. J Orofac Orthop. 2000;61(5):318-29.
32. Demirjian A, Levesque F. Sexual differences in dental development and prediction of emergent. J Dent Res. 1980;59(7):1110-22.
33. D'Escriván L. Ortodoncia en dentición mixta. Caracas: Amol-ca. 2007. p.105-21.
34. Ceglia A. Indicadores de maduración de la edad ósea, dental y morfológica. Revista Latinoamericana de Ortodoncia y Odontopediatría [serie en internet] 2005 [Acceso 03/02/2007]. Disponible en: [http://www.ortodoncia.ws/publicaciones/2005/indicadores\\_maduración\\_edad\\_osea\\_dental\\_morfológica.asp](http://www.ortodoncia.ws/publicaciones/2005/indicadores_maduración_edad_osea_dental_morfológica.asp).
35. Coronado T, Soldevilla L, Carahuamaca L, Luque L. Comparación de los estadios de maduración de la falange media del tercer dedo de la mano derecha e izquierda en pacientes de 8 a 15 años de edad. Odontol Sanmarquina. 2008;11(2):70-3.
36. Rodríguez C, Quiros O, Fariás M, Rondón S, Lerner H. Grado de concordancia entre la edad carpal y edad cronológica de 8 pacientes estudiados en el Diplomado de Ortodoncia Interceptiva de la Universidad Gran Mariscal de Ayacucho (UGMA) 2006. Revista Latinoamericana de Ortodoncia y Odontopediatría [Serie en internet] 2007 [citado 20/03/2011]. Disponible en: [http://www.ortodoncia.ws/publicaciones/2007/maduración\\_osea\\_vertebras\\_cervicales.asp](http://www.ortodoncia.ws/publicaciones/2007/maduración_osea_vertebras_cervicales.asp).
37. Izaguirre I, Macías C, Castañeda M, Méndez H. Atlas de Maduración Ósea del Venezolano. An Venez Nutr. 2003;16(1):23-30.
38. Ortiz M, Godoy S, Fuenmayor D, Fariás M, Quirós O, Rondón S, et al. Método de maduración ósea de las vértebras cervicales en pacientes del Diplomado de Ortodoncia Interceptiva (UGMA) 2006. Revista Latinoamericana de Ortodoncia y Odontopediatría [serie en internet] 2007 [citado: 03/09/2010]. Disponible en: [http://www.ortodoncia.ws/publicaciones/2007/maduración\\_osea\\_vertebras\\_cervicales.asp](http://www.ortodoncia.ws/publicaciones/2007/maduración_osea_vertebras_cervicales.asp).
39. Ortega A, Espina A, Ferreira M, Barrios I, Ferreira J. Evaluación del brote de crecimiento puberal mediante el método de Grave y Brown, en un grupo de jóvenes de la ciudad de Maracaibo, Estado Zulia. Ciencia Odontol. 2009;6(2):116-27.
40. Coutinho S, Buschang P, Miranda F. Relationships between mandibular canine calcification stages and skeletal maturity. Am J Orthod Dentofacial Orthop. 1993;104:262-8.
41. Garn SM, Lewis AB, Bonne B. Third molar formation and its developmental course. Angle Orthod. 1962;44:270-6.
42. Bernal N, Arias M. Indicadores de maduración esquelética y dental. Rev CES Odontol. 2007;20(1):50-68.
43. Engstrom C, Engstrom H, Sagne S. Lower third molar development in relation to skeletal maturity and chronological age. Angle Orthod. 1983;53:97-106.



## Correlation between dental age, chronological age and skeletal maturity in school children

M. S. DISCACCIATI DE LÉRTORA<sup>1</sup>, G. V. QUINTERO DE LUCAS<sup>1</sup>, M. F. LÉRTORA<sup>1</sup>, E. GÓMEZ SIERRA<sup>2</sup>,  
M. E. AMARILLA<sup>1</sup>, R. BRIEND<sup>1</sup>, A. V. GALIANA<sup>1</sup>

<sup>1</sup>Cátedra Odontopediatría. Facultad de Odontología. <sup>2</sup>Cátedra Radiología. Facultad de Medicina. Universidad Nacional del Nordeste. Argentina

### SUMMARY

Dental and bone age indicate biological maturity during growth, acquiring value when compared with chronological age. The objective was to relate these ages, according to sex, in children of Corrientes, Argentina.

**Method:** In 100 healthy children, ages 5-10 years, lower-middle-class, chronological age, dental age (method of Nolla) and bone age (Greulich-Pyle method) was evaluated.

**Results:** 53 girls and 47 boys, averages chronological age: 7.2 years, dental age: 6.6 years and bone age: 7.2 years. 63.3 % of girls presented dental age minor than chronological age, of which, 81.2 % showed coincidence between chronological and bone age. 51 % of the males presented equality between dental age and chronological age, being greater than the bone age in the 55.3 % of the cases. The variability between chronological age with regard to age and dental bone revealed 9.8 and 7.1 % respectively.

**Conclusions:** In this sample, the chronological age coincides with the bone age, both being greater than the dental age. Girls present dental age minor than chronological (late maturation), without discrepancies between this and the bone age, barring the possible cause skeletal in the hypo-maturation observed. The males show coincidence between dental and chronological age (average maturation) without differences between dental and bone age in its majority, according to physiological maturity. The variability between chronological age and dental is greater than the variation between chronological and bone age, both higher in girls.

**KEY WORDS:** Bone maturation. Children. Tooth development.

### INTRODUCTION

Developmental differences among children of the same age, between both sexes and even within a single family, has led to the concept of biological and physiological age that defines the progress of an individual

### RESUMEN

La edad dentaria y ósea indica madurez biológica durante el crecimiento, adquiriendo valor cuando se las compara con la edad cronológica. El objetivo fue relacionar dichas edades, según sexo, en niños de Corrientes, Argentina.

**Método:** Se evaluaron 100 niños sanos, de edades 5-10 años, clase media baja, valorando edad cronológica, edad dentaria (método de Nolla) y edad ósea (método de Greulich-Pyle).

**Resultados:** En 53 niñas y 47 varones, se observó, edad cronológica: 7.2 años, edad dentaria: 6.6 años y edad ósea: 7.2 años. El 63,3 % de las niñas presentó edad dentaria menor a edad cronológica, con coincidencia entre edad ósea y cronológica en el 81,2 % de los casos. El 51 % de los varones, presentó igualdad entre edad dentaria y cronológica, siendo esta mayor a la edad ósea en un 55,3 %. La variabilidad entre edad cronológica respecto a edad dentaria y ósea reveló 9,8 % y 7,1 % respectivamente.

**Conclusiones:** En la muestra total, la edad cronológica coincide con la edad ósea, siendo ambas mayor a la edad dentaria. Las niñas presentan edad dentaria menor a la cronológica (maduración tardía), sin discrepancias entre esta y la edad ósea, descartando una posible causa esquelética en la hipomaturación observada. Los varones ostentan coincidencia entre edad dentaria y cronológica (maduración promedio) sin diferencias entre edad dentaria y ósea en su mayoría, acorde a la madurez fisiológica. La variabilidad entre edad dentaria y cronológica es mayor a la variación entre edad ósea y cronológica, ambas mayor en las niñas.

**PALABRAS CLAVES:** Maduración ósea. Niños. Desarrollo dentario.

towards maturity (1). The development of a child is usually studied using different ages: bone, dental, chronological, morphological, mental and the appearance of secondary sexual characteristics. (2) The overall evaluation of these indicators will allow estimating biological age. The development and mineralization of teeth is

used as a criteria for determining dental age (DA). The development and ossification of bones is used as a criteria for determining bone age (BA). The study of this metamorphosis that transforms the membranous-cartilaginous skeletal system of a fetus into the calcified bones of an adult is very important for evaluating the development of a child. This process which may be determined genetically, is modulated by a wide group of factors which may be nutritional, environmental, endocrinal etc. (3). Green, Lee and Fleshman (4-6) consider that skeletal development is closely influenced by these types of factors, although with regard to the dental system the information is controversial: Liveridge (7) believe that dental maturation does not depend on external agents but other authors claim that dental calcification is affected by the same factors that control bone growth (8,9). Guerrero Fedez (10) affirm that there is a solid correlation between dental maturation and bone development and the idea is to "obtain a more exact indicator of physiological age than chronological age". The level of maturation of an individual when compared with another individual of the same age, has different levels and this highlights the importance of using effective methods in order to determine this level in an individual at a given moment in time (11). Dental and bone age are of value when these are compared to chronological age, although sometimes there may be discrepancies. According to Nolla (12) when the difference between dental age and chronological age is under a year or over a year this falls within normal parameters. Dental age that differs by more years, or fewer years, can be a "sign" of skeletal disturbances of a general nature that are affecting a child, and which may not have other clinical manifestations as it is normal for bone age to match chronological age (3). Dentists caring for children therefore play a very important role as they can carry out an early diagnosis and make the right referral, so that a pediatrician can evaluate any disturbances to the biological axis promptly and act to correct these. Therefore pediatric dentists should be alert to this and they should look for signs and symptoms that indicate a deviation from normality in order to establish or eliminate other possible diseases.

At the Pediatric Dentistry Clinic of the Dental Faculty of the *Universidad Nacional del Nordeste* (12) we are currently using tables and parameters from other countries that reflect the dental maturation of children in a different medium (lifestyle, food, climate, race), but these tables and their values may or may not express the real maturity of these children. Previous studies carried out on a population of children from Corrientes (13) reflected that dental age was below chronological age, and it was therefore thought that investigating bone maturation was necessary in order to establish a correlation between dental age, chronological age and bone age. This would determine the real degree of physiological maturation of a child, while taking into account that the investigations that refer to biological maturation state that "bone age is the best representation of physiological age given that skeletal maturation closely follows changes in biological maturation" (3).

The aim of this study was to investigate dental and bone age in relation to chronological age in a child pop-

ulation in the city of Corrientes, and especially any gender variation. This knowledge is often useful during the practice of pediatric dentistry as it permits having a reliable base and this will allow identifying certain situations, establishing an accurate diagnosis and prognosis, taking suitable therapeutic decisions and making the right referrals based on growth, development and biological evolution.

## MATERIAL AND METHOD

One hundred healthy children were evaluated, and of these 47 were males and 53 were females. The average age was 7.3 and 7.2 years respectively. They were lower class children and from the city of Corrientes Argentina who were attending the Pediatric Dentistry Department of the Faculty of Dentistry of the *Universidad Nacional del Nordeste*. Following informed consent by all parents, and after obtaining their chronological age, their dental and skeletal maturity was evaluated using panoramic radiographies that provided a comprehensive image of the calcification of the teeth while the carpal radiographies offered a clear view of the degree of mineralization of the carpal metacarpal and phalangeal bones of the fingers and other developing ossification centers (14). The panoramic radiographies were carried out by the Department of Radiographies of the Dental Faculty of the *Universidad Nacional del Nordeste* and the carpal radiographies were carried out by the Department of Radiographies of the *Hospital Pediátrico Juan Pablo III* in the city of Corrientes. Only very clear images were used in the diagnosis. The teeth were evaluated by calibrated observers and bone estimation was carried out by a single observer. In both cases a Negatoscopio Light Box with an F 8T5 / D fluorescent tube and a magnifying glass were used.

The variables studied were: chronological age, dental age and bone age.

—*Estimation of chronological age (CA)*. Chronological age is the time elapsed from birth to the time the study was carried out, expressed in years. The information was taken from the medical records, the months were rounded down mathematically (to six months more or less) until the immediately higher or lower number was achieved in every case, and the corresponding value was obtained for chronological age.

—*Estimation of dental age (ED)*. Dental age is the degree of development and maturity of erupted and non-erupted permanent teeth, based on dental calcification and expressed in years. Six teeth were observed as parameters which were previously determined: 16, 21, 24, 36, 41, 44. Given that some teeth were missing, the nearest one to the group selected was evaluated. The Carmen Nolla method was used to determine dental age (12) using maturation tables and complementary tables according to sex. Once the dental age of each tooth had been found the mean dental age of each child was determined.

—*Estimation of bone age (BA)*. Bone age is the degree of development and maturity of bones, based on the calcification of the bones of the hand expressed in years. The carpal, metacarpal and phalangeal bones of the fingers of the left hand were observed. The Greulich and Pyle (15)



method for determining skeletal development was used with their maturity atlas according to age and sex. The images were collated to the nearest standard until the age of the child examined could be estimated and an absolute number corresponding to bone age obtained.

Once the values of the three variables were established the relationship among them was found, and the degree of percentage variation between dental and bone age was established with regard to chronological age using the Bastardo Ruby et al tool for the correlation of equations (1):

$$\frac{CA \text{ (Chronological Age)} - BA \text{ (Bone Age)}}{CA} \times 100 = x \%$$

$$\frac{CA \text{ (Chronological Age)} - DA \text{ (Dental Age)}}{CA} \times 100 = x \%$$

**RESULTS**

One hundred children were evaluated (using 100 panoramic radiographies and 100 carpal radiographies) and a total of 600 teeth and 100 hands were studied. The following results were obtained:

– *Total sample.* Mean value of the variables studied:

- Chronological Age (CA): 7.2 years.
- Dental Age (DA): 6.6 years.
- Bone Age (BA): 7.2 years.

Table I shows the mean values of the variables studied according to sex:

– *Girls:*

- Chronological Age (CA): 7.3 years.
- Dental Age (DA): 6.6 years.
- Bone Age (BA): 7.6 years.

– *Boys:*

- Chronological Age (CA): 7.2 years.
- Dental Age (DA): 6.7 years.

- Bone Age (BA): 6.8 years.

The values registered determine the following relationship:

– *Girls:*

- Dental Age: 0.7 years < CA and 1 year < BA.
- Bone Age: 0.3 years > CA and 1 year > DA.

– *Boys:*

- Dental Age: 0.5 years < CA and 0.1 years < BA.
- Bone Age: 0.4 years < CA and 0.1 years > DA.

As can be observed in table II, there was an overriding relationship regarding dental age in the girls which was lower than chronological age (60.3%) followed by dental age that was equal to chronological age (33.9%). In the boys there was a prevalent relationship between dental and chronological age which matched in 51%. This was followed by a lower dental age (40%). On evaluating the prevalent relationship in the girls (DA < CA) it was observed that the underestimations related to 1 year, reaching 84%. Decreases of 2 and 3 years showed a lower rate of 13 and 3% respectively (Fig. 1). In the boys, when the same relationship was evaluated (DA < CA) it was observed that in 79% of cases there were differences of 1 year, and 21% with regard to discrepancies of 2 years while discrepancies of 3 years were not reported (Fig. 2).

Table III describes the relationship between bone and chronological age according to sex, and it can be seen that in the girls the relationship bone age equal to chronological age predominated (47.1%) which was followed by higher bone age (37.7%). With regard to the boys, lower bone age was prevalent (55.3%). On considering these discrepancies, in the girls an overestimation of 1 year (80%) was observed and of 2 years (20%). In the boys there was an underestimation of 1 year (65.6%), 2 years (31%) and very few differences of 3 years.

Table IV shows the relationship between tooth and bone age of the girls and boys studied, and the different discrepancies found. Of the 53 girls examined, 71.6%

**TABLE I**

**AVERAGE AGE OF THE SAMPLE ACCORDING TO SEX**

Totals		Chronological age		Dental age		Bone age	
Girls	Boys	Girls	Boys	Girls	Boys	Girls	Boys
53	47	7.3 years	7.2 years	6.6 years	6.7 years	7.6 years	6.8 years

**TABLE II**

**RELATIONSHIP BETWEEN DENTAL AGE (DA) AND CHRONOLOGICAL AGE (CA) IN GIRLS AND BOYS**

DA vs. CA					
DA < CA		DA = CA		DA > CA	
Girls	Boys	Girls	Boys	Girls	Boys
32	19	18	20	3	4
60.3 %	40 %	33.9 %	51 %	5.6 %	8.5 %

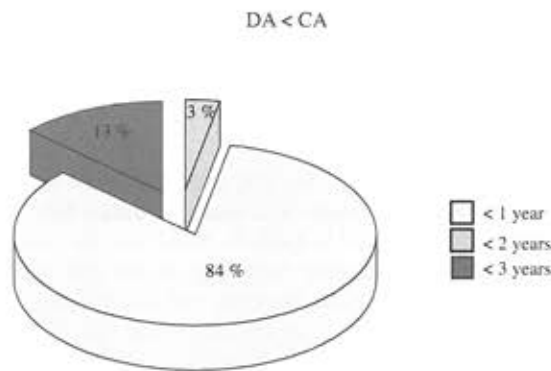


Fig. 1. Relationship: dental age (DA) under chronological age (CA) in girls.

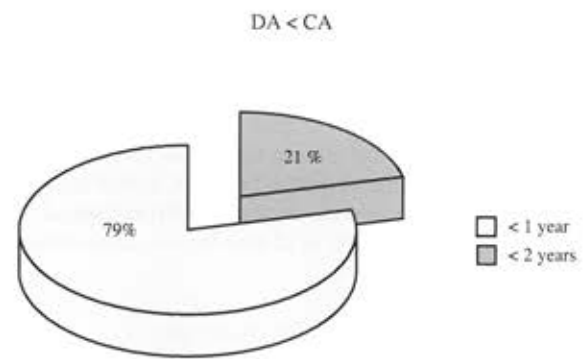


Fig. 2. Relationship: dental age (DA) under chronological age (CA) in boys.

TABLE III

RELATIONSHIP BETWEEN BONE AGE (BA) AND CHRONOLOGICAL AGE (CA) IN GIRLS AND BOYS

BA vs. CA					
BA < CA		BA = CA		BA > CA	
Girls	Boys	Girls	Boys	Girls	Boys
8	26	25	13	20	8
15 %	55.3 %	47.1 %	27.6 %	37.7 %	17.0 %

TABLE IV

RELATIONSHIP BETWEEN DENTAL AGE (ED) AND BONE AGE (BA) IN GIRLS (G) AND BOYS (B)

ED vs. BA											
DA < BA						DA > BA					
G			B			G			B		
38			13			12	16	3			18
71.6 %			27.6 %			22.6 %	34.2 %	5.6 %			38.2 %
< 1 y	< 2 y	< 3 y	< 1 y	< 2 y	< 3 y	> 1 y	> 2 y	> 3 y	> 1 y	> 2 y	> 3 y
20	14	4	7	5	1	2	0	1	15	2	1
37.7 %	26.4 %	7.5 %	14.9 %	10.6 %	2.1 %	3.7 %	0	1.9 %	31.9 %	4.2 %	2.1 %

Discrepancies expressed in years (y).

had a lower dental age with regard to bone age, and underestimations of 1 year were reported (37.7%), of 2 years (26.4%) and 3 years (7.5%). With regard to the 47 boys studied, it can be observed there was an overestimation of 38.2% regarding dental age compared with bone age, and an increase of 1 year was prevalent (31.9%).

Of the total number of girls with lower dental than chronological age (32%), 18.8% showed reduced bone age with regard to chronological age and 81.2% did not show discrepancies between both ages. With regard to the variability studied, table V shows a percentage vari-

ation between bone and dental age with regard to chronological age, when applying the Bastardo et al correlation equation (1). In the population of girls, bone age variation with regard to chronological age was 8.7% and the variation in dental age was 11.6%, with the difference being 2.9% between the two. In the boys bone age varied with regard to chronological age by 5.5% and dental age reached 6.9%, and there was a differential variation of 1.4%. In the girls as well as in the boys the percentual variation of dental age was greater than that reached in bone age. In both ages this variability was greater in the girls (Figs. 5 and 6).

TABLE V

PERCENTUAL VARIATION BETWEEN CHRONOLOGICAL AGE (CA), BONE AGE (BA) AND DENTAL AGE (DA)

CA vs. BA y DA				
Nº patients	Sex	Chronological age	BA variation with regard to CA (%)	DA variation with regard to CA (%)
53	Girls	7.3 years	8.7 %	11.6 %
47	Boys	7.2 years	5.5 %	6.9 %

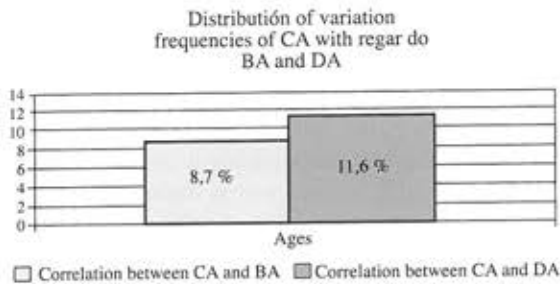


Fig. 3. Variations of chronological age (CA) with regard to bone age (BA) and dental age (DA) in girls.

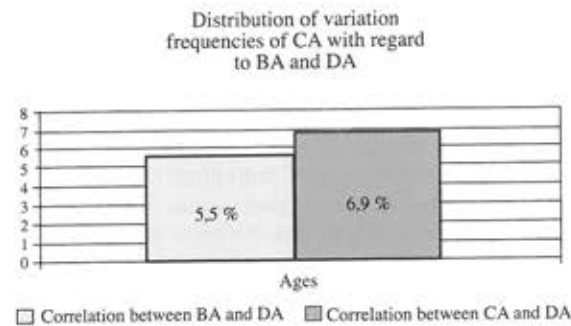


Fig.4. Variations in chronological age (CA) with regard to bone age (BA) and dental age (DA) in boys.

DISCUSSION

Throughout life humans go through different maturation phases, and each person has their own rhythm and growth spurts (16). Marshall, Krailassiri et al. and Garamendi et al.(17-19) believe that in order to clinically evaluate the biological maturation of a child, bone age and dental age should be correlated, and that adapting the standards to each population is important, since bone and dental maturation are influenced by different factors (genetical, environmental, socio-economic, etc.).

Faini (20) considers that the real biological maturity process can be assessed based on calcification. The use of X-rays is fundamental for assessing the calcification of hard tissue (teeth and bone), therefore in the present study radiographical examination was considered essential in order to observe the calcification of tooth germs and growing bones. Manson (21) claimed that if a wide sample is used, development standards can be achieved,

and adequate dental and skeletal development of a child regarding their chronological age can be ascertained. Palma (22) affirms that the methods for determining dental age are not exact when applied to other populations, and that it is therefore preferable to have one's own dental development patterns. Davidson and Rood (23) are in agreement with this and they point out that dental development patterns vary greatly among different populations.

In the present study panoramic radiographies permitted viewing the degree of calcification of each dental tooth, which facilitated using the Nolla method for evaluating dental maturity and determining the dental age of each child. The results obtained demonstrated that in the total population studied, dental age was underestimated in relation to chronological age in 51% of cases. In most, the delay in maturity showed differences of under 1 year, but there were also underestimations of 2 and 3 years, showing the existence of dental hypomaturity with regard to the parameters considered by Nolla (12). Numerous investigators observed similar situations: In England Liversidge et al. (7) warned of a reduction in dental age when compared to chronological age. And Loevy et al.(24) reported more advanced maturation compared to chronological age in Black and Latin American children. Davidson and Rodd (23) showed how Caucasian children showed less dental development with regard to African children. However, other studies do not agree with these findings. Pacheco and Valenzuela (25) observed the reverse in Mexican children. Koshy and Tandon (8) reported increased dental maturation in children in the south of India. Eid et al. (26) registered greater dental age than chronological age in children from Brazil. Posadas et al. (27) and Tineo et al.(28) reported an increase in dental age in patients in the city of Guantanamo (Cuba) and in children from Maracaibo respectively and Machado Martínez (29) also found an overestimation in dental age with regard to chronological age in Cuban children, highlighting the existence of external influences, claiming that "dental development is lower in children who are undernourished at birth".

Nolla (12) established that the development of each tooth matches chronological age, and that there are no significant differences in speed of development between males and females. In this study, girls with a lower dental age with regard to chronological age dominated by 60.3% but in the males, dental age matched chronological age in 51% of cases, which also matched previous findings reported in children from the city of Corrientes, Argentina (13).

The difference observed with regard to dental age being lower than chronological age showed that girls showed lower dental development with regard to boys, but that these results were the opposite of other investigations, such as that by Costa Ferrer (30) who reported that Spanish girls reach dental maturity before boys. In Germany Frucht et al. (31), reported that there was clear sexual dimorphism, affirming that girls develop faster. Demirjian and Levesque (32) showed that girls are ahead of boys in dental development, confirming the concepts of Bastardo Ruby et al (1) who stated that maturation, as well as dental eruption, is earlier in girls than in boys and possibly influenced by hormonal factors. Tineo et al. (28) did not discover any sexual dimorphism while D'Escrivan (33) claims that dental and chronological age generally match in a normal child, although sometimes the former will be ahead or behind with regard to the latter.

On assessing divergences, different maturation rhythms have been observed, which are considered late, average or early (34). Most of the girls had a "late maturation rhythm", reaching underestimations of 1, 2 and 3 years, compatible with dental hypomaturation and to a lesser extent there were cases of early maturation, with overestimations of 1 year. In the boys an "average maturation rhythm" prevailed and to a lesser degree a late rhythm with divergences of only under a year.

It became evident on comparing both groups that the girls had greater values of dental hypomaturation, and that these went beyond the normal parameters described by Nolla (12), while in the boys normal maturation predominated and underestimations within normal parameters.

In order to assess skeletal maturation, X-rays of the left hand and wrist were carried out as this was considered to have less external influence (presuming that a greater proportion of patients were right-handed) taking into account Greulich's (15) observations who considered that there was very little difference between the right and left hand during bone growth. The carpal X-rays were easy to carry out in the children, there was very little radiation, proven accessibility, and a wide number of growing bones could be viewed in a small area of the body. This made applying the Greulich and Pyle method for determining bone age possible, and it permitted seeing the changes that occurred during the growth period (35).

In this study no discrepancies were found between bone age and chronological age, matching the findings of other researchers such as Ramos Portocarrero and Meneses (16) who in Peru reported a high correlation between skeletal maturation and chronological age stages, and of Rodriguez, Quiroz et al (36) who reported that in most Venezuelan patients, bone age matched chronological age.

In the girls bone age matched chronological age which demonstrates that in most cases chronological age represents skeletal maturity at the time of the study. To a lesser degree overestimations of bone age of 1 to 2 years were observed which matched the observations of Gaglia et al. (34) who reported that girls from high and medium urban social class had increased bone maturation with regard to chronological age. They agree with

findings registered in Venezuelan children who mature early (34) and who show considerable differences in bone maturation compared with international references. For this reason the *Fundación Centro de Estudios sobre Crecimiento y Desarrollo de la población Venezolana* (Foundation study center for Studies of Growth and Development of the Venezuelan population) put together the Venezuelan Bone Maturation Atlas (37), recommending its use among the mestizo population of Latin America (38).

The boys showed a prevalence of reduced bone age with regard to chronological age with differences of 1 year, and to a lesser degree 2 and 3 years which demonstrated in these cases that chronological age is not representative of physiological maturation (38) and that there is an overestimation of chronological age with regard to the real maturity of the child.

On comparing both populations it could be verified that mean bone age in girls was higher by 0.8 years with regard to the boys. These results agree with the findings of Ramos Portocarrero and Meneses (16) who assure that maturation stages in females arise before those of males. Ortega et al. (39) assure that females show advanced skeletal development with regard to males, which was ratified by one of Prior's principles, quoted by Greulich and Pyle (15), as to the bones of girls ossifying before those of boys.

With regard to the concordance between dental and skeletal maturation, the studies that evaluate dental age usually do not show any correlation between dental maturity and other maturity indicators. Only certain relationships between tooth and bone maturation have been reported, as occurs with the correlation between the stages of calcification of individual teeth and skeletal maturity (40, 7). With regard to this subject, Garn et al (41) reported a slight link between the third molar and skeletal development. Bernal et al (42) found very low concordance between the maturation indicators studied and Engstrom et al (43) reported a very strong correlation between the maturation stages of the mandibular canine with ossification stages and this tooth was considered the most significant. But, in general, there are no reliable tests that show a high correlation when ossification of the hand and wrist are compared with dental maturation (42). In the present study, dental age was 0.6 of a year below bone age, with underestimations of 1 year. In the girls, reduced dental age dominated bone age, with underestimations of 1 year. In the girls reduced dental age dominated with regard to bone age, with discrepancies of 1, 2 and 3 years. And in the population of boys, increased dental age was common with regard to bone age, and overestimations of 1 year predominated.

When the three ages were correlated, it could be ascertained that dental age was under chronological and bone age, with the former coinciding with chronological age. In the girls, dental age was lower than chronological age and lower than bone age, and a vast majority of late dental maturation could be observed. Out of the total of girls with reduced dental age, 81.2% showed concordance of bone age with chronological age, and it became evident that delayed dental age is only dental hypomaturation, with no skeletal influences. In the boys



dental age largely coincided with chronological age, with increased dental age of 45% and 33.3% matching bone age, proving an average of early dental maturation with regard to skeletal maturation.

On evaluating the percentual variation in age correlation, differences of 9.8% were observed with regard to dental age and 7.1% with regard to bone age, results that did not agree with the findings of Bastardo et al. (1), who affirmed that dental age showed less difference with regard to chronological age (11.9%) in contrast to bone age that had a higher result (16.26%). These findings indicate that the variation between chronological and bone age among girls and boys is 3.2%, with this being greater in the girls, and that the variation between chronological and dental age is 4.7% and again greater among the girls.

It would be of interest to research the nutritional status of children, bearing in mind the concepts raised by Machado Martínez et al. (29), the differences observed in the studies mentioned, and the findings in the present investigation. Biological maturation, given the dental age and skeletal development observed, could be influenced by nutritional deficiency. Studying the variations in dental development in the cases with no discrepan-

cies between bone and chronological age could be interesting in order to have data for future clinical applications, as when both ages match this guarantees the assessment of the real dental maturation variation, as it cannot be influenced by bone maturation.

## CONCLUSIONS

1. In the population of children studied, chronological age did not show discrepancies with regard to bone age, but it was overestimated when compared to dental age.
2. The girls showed lower dental than chronological age (slow dental maturation rhythm) and a prevalent affinity with bone age, which ruled out a possible skeletal cause behind the hypomaturation observed. In the boys dental age matched chronological age (mean dental maturation rhythm) which largely corresponded to bone age and the moment of physiological maturity.
3. In both the girls and the boys the variability between dental and chronological age was greater than the variation found between bone and chronological age, with both being greater in the girls.



# Manejo odontopediátrico del paciente con discapacidad visual

L. RODRÍGUEZ-BATLLORI<sup>1</sup>, P. PÉREZ<sup>1</sup>, L. PÉREZ-GRUESO<sup>1</sup>, E. REY<sup>1</sup>, E. REYES<sup>1</sup>, N. RODRIGO<sup>1</sup>, L. RODRIGO<sup>1</sup>, O. A. SALGADO<sup>1</sup>, G. FEIJÓO GARCÍA<sup>2</sup>, P. PLANELL<sup>3</sup>

<sup>1</sup>Estudiantes de Odontología. <sup>2</sup>Profesor de Odontopediatría. <sup>3</sup>Profesor Titular. Directora del Título Propio de la UCM "Atención odontológica integral en el niño con necesidades especiales". Departamento de Profilaxis, Odontopediatría y Ortodoncia. Universidad Complutense de Madrid

## RESUMEN

**Introducción:** Ante la presencia de un paciente infantil invidente en la clínica dental se deben tomar medidas especiales, ya que su desarrollo psicológico no es igual que el de un paciente que puede ver.

**Objetivo:** Conocer las pautas actuales para ayudar al niño con discapacidad visual a acceder a los servicios dentales en condiciones de ansiedad controlada.

**Resultados:** El manejo de la conducta y la comprensión del desarrollo psicológico del paciente invidente son de gran importancia para conseguir resultados favorables. Nuestro objetivo es hacer que el paciente pueda desenvolverse con normalidad en la consulta. Es esencial hacerle partícipe de su tratamiento. Sin embargo, no hay un protocolo estándar, ya que cada paciente es diferente del resto.

**Conclusiones:** Aunque no existe un protocolo consensuado para tratar al paciente infantil con discapacidad visual, los autores coinciden en que es necesario conocer las técnicas de manejo de la conducta haciendo especial hincapié en buscar la mayor comodidad para el paciente y su participación activa en el tratamiento.

**PALABRAS CLAVE:** Ceguera. Trastorno de la visión. Desarrollo de la personalidad. Comportamiento del niño. Cuidado dental de los niños. Odontopediatría.

## ABSTRACT

**Introduction:** The presence of a blind child patient in the dental clinic calls for special ways of acting when treating him, because his psychological development is different from a patient who can see.

**Aim:** To know the current guidelines to help children with visual impairment to access dental services in controlled anxiety conditions.

**Results:** Behavior management and the comprehension of the blind patient's psychological development are really important to achieve favorable results. Our aim is to make the patient cope normally with the clinic. It is essential to make him participate in his treatment. However, there is not a standard protocol, because each patient is different from the rest.

**Conclusions:** There is not a specific protocol to treat a blind child patient, but the authors agree on the need for an appropriate behavior management, the comfort of the patient and his involvement in the treatment.

**KEY WORDS:** Blindness. Vision disorders. Personality development. Child behavior. Dental care for children. Pediatric dentistry.

## INTRODUCCIÓN

La vista es un sentido que nos aporta una gran parte de la información que requerimos en nuestra vida diaria. La mayoría de las habilidades y conocimientos que adquirimos y las actividades que realizamos están relacionados con ella. Sin embargo, hay personas que presentan defi-

ciencias en la visión, lo que plantea limitaciones a la hora de desenvolverse en sus diferentes entornos vitales, afectando a las actividades más básicas (1-3).

Existen distintos grados de afectación visual. Hablamos de ceguera cuando el individuo no es capaz de ver nada (Fig. 1) o solo puede percibir ligeramente la luz. En este último caso, no distinguen formas, pero sí luz y oscuridad. Por otro lado, aquellos que tienen deficiencia visual pueden lograr distinguir objetos cercanos, aunque no sea de forma nítida, utilizando dispositivos que les ayuden a ello.

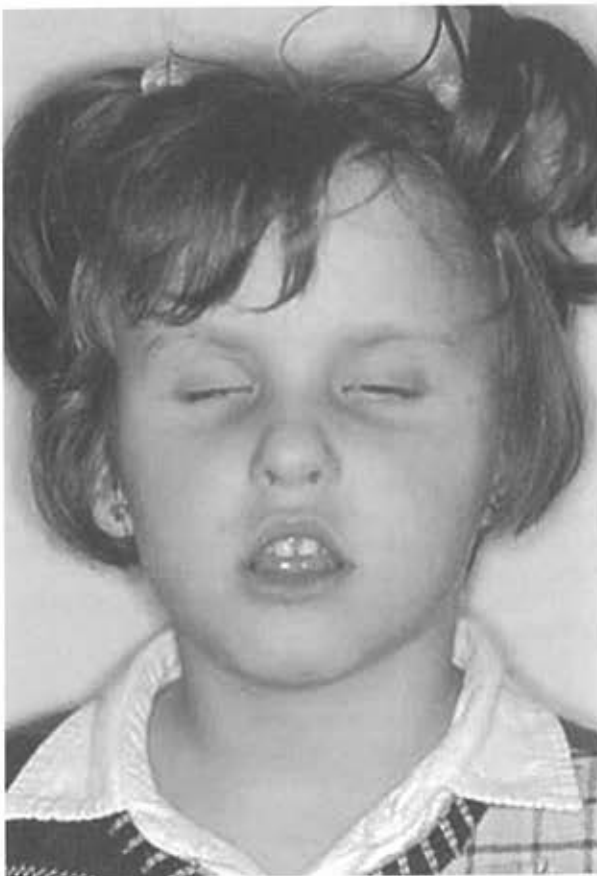

Fig. 1. Paciente de cuatro años de edad que padece ceguera total por nacimiento prematuro. Cortesía Profa. Planells.

En ocasiones el campo visual del individuo se afecta exclusivamente en la zona central o periférica, conservándose así cierto grado de visión.

Una de las repercusiones de esta discapacidad es que los pacientes no podrán identificar problemas de salud bucodental en su propia boca, pudiendo llegar a la clínica con una patología avanzada. Otra persona deberá revisar y/o ayudarle a mantener su salud bucodental (5).

En otras ocasiones esta deficiencia es claramente temporal al afectarse el paciente infantil en periodos de tiempo en los cuales se encuentra en tratamiento o bajo cuidados oftalmológicos (Fig. 2).

Nuestro objetivo como odontólogos será facilitar la estancia del paciente en la clínica, recibéndolo con una actitud positiva y dándole confianza, evitando enfatizar su discapacidad y proporcionando alternativas para hacerle participe en su tratamiento. En niños esto será mucho más importante, ya que tienen más tendencia al temor y a la desconfianza, y son más impredecibles. Desde el punto de vista de tratar a este tipo de pacientes serán más importantes los aspectos psicológicos y educativos, ya que los tratamientos dentales realizados serán los convencionales, no cambian (5).

## MATERIAL Y MÉTODOS

Para la realización de este trabajo sobre el manejo odontopediátrico del paciente con discapacidad visual, se

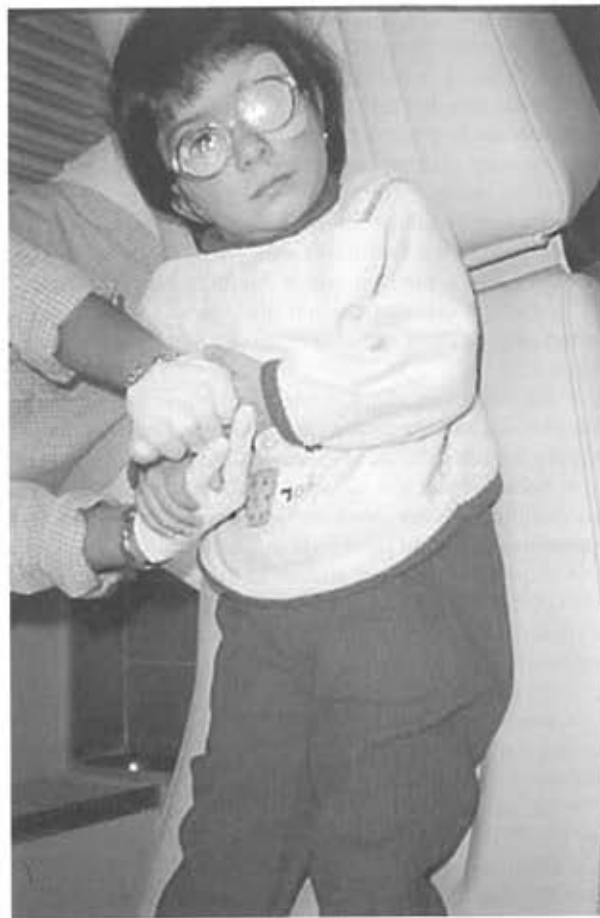

Fig. 2. Paciente infantil sometida a tratamiento quirúrgico oftalmológico que le produce frecuentes alteraciones en el órgano de la visión. Cortesía Profa. Planells.

ha realizado una búsqueda bibliográfica manual en las Bibliotecas de la Facultad de Odontología y de la Facultad de Medicina de la Universidad Complutense de Madrid. Además se ha recurrido a diversos recursos electrónicos; como la base de datos de Medline, a través del portal de acceso Pubmed. La búsqueda se ha centrado en aspectos relacionados con las características psicológicas y el manejo odontológico del niño con discapacidad visual que incluyeran las palabras clave propuestas anteriormente. Se incluyeron artículos de los últimos 16 años, escritos en español e inglés, que se centrasen en el tema de búsqueda. Se descartaron artículos con una antigüedad mayor de 16 años y escaso índice de impacto.

Se seleccionaron una serie de 13 artículos y textos para realizar la estructura principal del trabajo y la base de desarrollo de la revisión bibliográfica.

## RESULTADOS Y DISCUSIÓN

### ASPECTOS PSICOLÓGICOS DEL PACIENTE CON DISCAPACIDAD VISUAL

El niño ciego es considerado en muchas ocasiones como un discapacitado, lo que evoca en él una sensación de inferioridad. Existe un hándicap, según autores como De Paz y cols. (6), Alagaratnam y cols. (7) o Che-

ca y cols. (8), que dificulta la realización de una vida normal en estas personas, además de las desventajas, ya sean somáticas o psíquicas, y la mayor dificultad para reaccionar ante los estímulos externos (6-8).

A la hora de tratar a un niño que padezca ceguera hay que conocer diferentes factores según Alagaratnam y cols. (6) y Brambring (9):

—*La familia*: las diferentes etapas por las que suelen pasar los padres o familiares son (6):

- Negación: piensan que la Medicina está equivocada y buscan el diagnóstico de varios profesionales (esperanza de error clínico) así como síntomas de mejoría (6.)

- Rechazo: se altera e incluso rompe la estructura familiar. En determinadas ocasiones los padres achacan al niño la aparición de la discapacidad (6).

- Sobreprotección: al observar la debilidad del niño, los familiares reaccionan con un exceso de protección (por sentimiento de pena o de culpa) (6).

- Aceptación de la realidad: se dan cuenta del verdadero problema, no presentan rechazo, llegando a aceptar a su hijo con sus características (reacción más sana y madura) (6).

—*El entorno*:

- Rechazo: la ceguera se aleja de los patrones de perfección; un niño ciego podría ser "rechazado" por su entorno social (6,7).

- Miedo: las personas que le rodean le miran con sensación de temor (falta de comprensión del problema, desinformación) (6).

- Piedad o seudopiedad: existen unas normas sociales que consideran muy bien visto tener piedad de los niños con deficiencia visual. Pueden marginarles aún más e impide darles las atenciones adecuadas (6).

- Aceptación: implica un conocimiento de la deficiencia visual y de los medios más adecuados y pertinentes para desarrollar aquellas cualidades que poseen (6,7).

—*El niño ciego*: los principales problemas que presenta un niño ciego son:

- La limitación específica de sus vías de entrada sensoriales.

- La lentitud de su proceso perceptivo-táctil.

- La restricción en el conocimiento del mundo.

- Las dificultades de interacción.

- La ausencia de ambientes estimulantes adecuados (8).

Las diferentes reacciones que pueden presentar los niños ciegos son (6,7):

1. Pasividad: tras descubrir la enfermedad o pasado el accidente, empiezan a darse cuenta de las deficiencias que entraña (6).

2. Frustración: comparación con los demás, saber que no pueden conseguir los mismos logros, les hace adoptar conductas de evitación, huida o agresividad (6).

3. Sentimiento de inferioridad: reacción ante cualquier esfuerzo con un "no puedo" o "no sé". Ello le lleva a adoptar conductas de evitación o aislamiento (6,9).

4. Sobrecompensación: el niño observa que hay ciertas cualidades que tiene indemnes e intenta desa-

rollarlas para compensar y olvidar así su discapacidad (6).

5. Aceptación real: evidentemente es la postura más beneficiosa y madura. (6,7,9).

## MANEJO ODONTOLÓGICO DEL PACIENTE CON DISCAPACIDAD VISUAL

### Tratamiento

De momento no existe un protocolo estricto para el tratamiento del paciente invidente, ya que cada paciente presenta sus particularidades como constatan autores como Demicheri (11), Jaccarino (12) y Cahuana y cols. (13).

—*Factores a tener en cuenta antes de tratar a un paciente pediátrico invidente en el consultorio dental*:

1. Edad del paciente (lactante, preescolar o adolescente) y edad de inicio del defecto visual.

2. Causas de la discapacidad visual, grado del defecto visual y condición ocular actual.

3. Actitud de los padres ante la situación.

4. Desarrollo del lenguaje (lectura en Braille).

5. Adaptación social, afectiva y de conducta.

6. Escolaridad, nivel de independencia, autonomía, desarrollo lento, sobreprotección.

7. Discapacidades múltiples.

8. Dificultades para la alimentación.

9. Tratamientos dentales previos y su aceptación.

10. Tratamiento actual: extensión, necesidad de sedación, anestesia general, abordaje del tratamiento.

—*Primera visita al consultorio dental (12)*:

1. Proporcionar una vía de paso hasta el sillón dental libre de obstáculos (evitar alfombras y cualquier otro elemento del mobiliario que pueda ser desplazable y genere inestabilidad al paso del paciente).

2. Todas las habitaciones deben de estar bien iluminadas (pacientes con visibilidad reducida).

3. Los muebles no deben de tener bordes afilados.

4. Los marcos de las puertas, sus manijas, y los bordes de los escalones deben de estar bien definidos en colores que contrasten para evitar accidentes.

5. Si hay escaleras, que tengan pasamanos y sistemas de estabilización de suela del calzado.

6. Escrituras en braille en los ascensores y en las puertas de acceso a las salas.

7. Los efectos del deslumbramiento pueden hacer que sea difícil ver adecuadamente, por ello debemos cuidar la intensidad de la luz, entrada del sol directamente por la ventana o suelos muy pulidos (12).

8. Es apropiado hablarles de frente y darle la mano durante el recorrido a un paciente pequeño y ofrecerle el apoyo de nuestro brazo o el hombro a un paciente de mayor edad, previo consentimiento.

9. Describir el entorno y favorecer que conozca al personal aumentará su confianza (11). Son capaces de reconocer las voces del equipo de trabajo, por lo que procuraremos que siempre sea el mismo.

—*Visitas sucesivas*:

- Realizar procedimientos sencillos y cortos con explicaciones sencillas y refuerzos positivos (se puede permitir la presencia de la madre según nuestro criterio).

En las visitas sucesivas, el personal de la clínica puede suplir la presencia de la madre, ayudando de esta forma al niño a ganar autoconfianza e independencia (11).

- Existen técnicas auxiliares para el tratamiento y la educación dental que pueden servirnos de ayuda como: modelos didácticos de los dientes (macromodelos), material didáctico escrito en braille, audiolibros, e incluso marcadores de pintura plástica en 3D (13).

—*Manejo de la conducta:*

- *Decir-tocar-probar-oler-hacer* (13). Los investigadores aconsejan que los instrumentos que vayamos a utilizar puedan ser previamente palpados por el paciente, mientras los describimos. Los olores fuertes podrían ser desagradables o contrariamente agradables, según los gustos del paciente. Puede ser útil que el niño los reconozca como paso previo a su utilización. La voz representa un factor necesario en el manejo de la conducta, especialmente en estos pacientes, por lo que el manejo correcto del control de voz se hace imprescindible (13).

- *Sensibilización y desensibilización* (13): los factores capaces de generar estímulos negativos específicamente en estos pacientes son:

- \* Ruidos. Se describen de dos tipos: internos, producidos por el material de inspección al caer en la bandeja metálica o el instrumental rotatorio; externos, como timbres y conversaciones.

- \* Instrumental. El paciente debe de sentir los instrumentos o aparatos en su mano, y luego se pueden apoyar en la zona peribucal y labial antes de ser introducidos en la boca.

Una vez identificados los estímulos negativos, las técnicas de desensibilización ayudan a eliminar los comportamientos negativos frente a estos, de manera gradual.

- *Técnica de elaboración lúdica:* se basa en que el paciente, a través de un muñeco de apariencia humana exprese sus afectos y sus temores. Todos los procedimientos y el instrumental serán mostrados y probados primero en el muñeco (11).

- *Anestesia general:* la anestesia general es el último recurso de tratamiento cuando el resto de los métodos han fracasado (13).

## Prevención

El programa preventivo consta de:

- Instrucciones de higiene oral:* previamente al desarrollo del aprendizaje del cepillado, es conveniente que el niño reconozca con su propio dedo índice las diferentes zonas de las arcadas dentarias que debe cepillar. El sentido del tacto le ayudará a reconocer las diferentes superficies dentarias que posteriormente cepillará contribuyendo a la mejor remoción de la placa. La técnica de cepillado más recomendada es el método horizontal y la técnica circular, en niños pequeños (10), y la de Stillman o cualquier otra cuando ya ha adquirido destreza.

Existen cepillos especiales de dos cabezas, cepillos eléctricos más fáciles de usar, o cepillos de mango largo para pacientes con poca destreza manual (13).

- Control de placa bacteriana:* familiares muy motivados pueden verse frustrados por no lograr una desorganización de la placa por acción física. En estos casos, se valorará el uso de terapias antimicrobianas, fundamentalmente clorhexidina.

- Consejo dietético:* normalmente, la dieta es altamente cariogénica sobre todo si presentan además dificultades en la coordinación motora o las técnicas de motivación positiva para su aprendizaje se basan en alimentos dulces como apoyo, siendo frecuentemente además, alimentos de consistencia blanda.

- Terapia fluorada y remineralizantes:* es la terapia mejor avalada científicamente como protectora de la enfermedad de caries. Se hace imprescindible la individualización del caso y la terapia adecuada para cada paciente, de acuerdo a su edad e índice de riesgo.

- Selladores oclusales:* pueden estar indicados en todos los pacientes, siempre teniendo en cuenta los requerimientos de su correcta técnica de aplicación. Los selladores de ionómero de vidrio pueden ser una buena opción, ya que la técnica es más simple y suma el beneficio de la liberación de fluoruro.

Podemos sintetizar diciendo que el procedimiento terapéutico del paciente infantil con discapacidad visual no es diferente al que se realizaría en otro tipo de paciente, de hecho la diferencia fundamental reside en el cuidado y en la atención que hay que poner a la hora de tratarlos.

Los estudios de Demicheri en 2008 determinan que no existe un protocolo estricto de actuación ya que cada persona, ante un mismo estímulo, se puede comportar de muy diversas formas, de manera que el modo de actuación con estos pacientes únicamente va a consistir en adaptarse a sus necesidades especiales, fundamentalmente en cuanto al manejo de conducta. Para ello, nos vamos a valer de distintos métodos de manejo de conducta y educación para la salud bucodental. Por otro lado, considera importante ser competentes a la hora de identificar en que estadio de su reacción ante la discapacidad está, pues puede ayudarnos en el momento de proceder a nuestra terapia.

Debemos de conocer mediante una rigurosa historia clínica todos los aspectos relevantes que rodean a nuestro paciente y aquellas causas, síntomas y signos que acompañan a la discapacidad de nuestro paciente, así como las manifestaciones orales que pueden presentar.

Los estudios de Jaccarino en 2009 llegaron a la conclusión de que debemos prestar una gran atención en aquellos obstáculos físicos o psicológicos que pueda presentar un paciente invidente hasta sentarse en el sillón del gabinete, en ruidos que puedan resultar desagradables o incluso en nuestra forma de tratarlos. Es fundamental mantener un tono de voz adecuado. Hay que tener en cuenta que independientemente de su discapacidad visual, no se va a tratar del mismo modo a un paciente infantil que a uno adolescente.

Es recomendable realizar una primera visita relajada, libre de ansiedad e interesante para el niño que deberá excluir tratamientos dentales invasivos. Guiar al paciente a que conozca el ambiente del consulto-



rio dental, al personal y resolver todas sus preguntas respecto al tratamiento dental. La descripción física del entorno y del personal puede ser útil, para ayudar al paciente a imaginarse al profesional como persona.

## CONCLUSIONES

El objetivo fundamental a la hora de tratar a un paciente infantil que sufre una discapacidad visual es la de hacer que se sienta cómodo en la consulta y que su discapacidad no sea un obstáculo a la hora de ser tratado. Tanto el odontólogo como el personal tienen que proporcionarle confianza y seguridad en sí mismo, evitando posibles miedos y respuestas negativas ante nuestra actuación.

El hecho de que el niño no pueda utilizar uno de sus sentidos, o de que dicho sentido esté patológicamente alterado, no implica que no haya otras formas de comunicarse con él. Podemos emplear otros métodos basados en los demás sentidos para hacerle llegar la información.

Es muy importante hacerle partícipe del mantenimiento de su salud oral, responsabilizándole a él y a su entorno, para una mayor consecución en la mejora en su calidad de vida futura.

### CORRESPONDENCIA

Luis Rodríguez-Batllori  
C/ Mar Rojo, 7  
28760 Tres Cantos (Madrid)  
e.mail: luisbatllori@hotmail.com

## BIBLIOGRAFÍA

1. Once.es (Página principal en Internet) Madrid: Organización Nacional de Ciegos Españoles (update 2013; cited 2013). Disponible en: <http://www.once.es/new/servicios-especializados-en-discapacidad-visual/discapacidad-visual-aspectos-generales>
2. Pasqualotto A, Proulx MJ. The role of visual experience for the neural basis of spatial cognition. *Neuroscience and Biobehavioral Reviews*. 2012;36:1179-89.
3. Hallemans A, Ortibus E, Truijien S, Meire F. Development of independent locomotion in children with a severe visual impairment. *Research in Developmental Disabilities*. 2011;32:2069-74.
4. Once.es (homepage on the Internet). Madrid: Organización Nacional de Ciegos Españoles (update 2013; cited 2013). Disponible en: <http://www.once.es/new/servicios-especializados-en-discapacidad-visual/discapacidad-visual-aspectos-generales/concepto-de-ceguera-y-deficiencia-visual>.
5. Mendoza Trejo RC, López Morales P. Propuestas didácticas en el manejo odontológico de pacientes pediátricos con discapacidad visual. *Revista ADM*. 2006;63(5):195-9.
6. *Pediatría preventiva y social*. De Paz Garnelo JA. 3ª ed. Madrid; 1997. p. 551-4.
7. Alagaratnam J, Sharma TK, Fleck BW. A survey of visual impairment in children attending the Royal Blind School, Edinburgh using the WHO childhood visual impairment database. *Eye*. 2002;16:557-61.
8. Checa F, Marcos M, Martín P, Núñez A, Arándiga V. Aspectos evolutivos y educativos de la deficiencia visual. Núñez A. *Desarrollo psicológico del niño ciego. Aspectos generales*. Madrid: ONCE. 1999.
9. Brambring M. Integration of children with visual impairment in regular preschools. *Child: Care, Health and Development*. 2001;27(5):425-38.
10. Mercedes CA. *Cepillado profesional en pacientes discapacitados* (Tesis doctoral). Guatemala: Universidad Mariano Gálvez. 2012.
11. Demicheri RA. *El paciente especial discapacitado* (Tesis doctoral). Uruguay: Universidad de la República. 2008.
12. Jaccarino J. Vision impairment: treating the special needs patient with sensory disability. *Dent Assist*. 2009;78(4):8-10,30,32-3.
13. Cahuana A, Hernández M, Boj JR. *Odontología en pacientes pediátricos con necesidades especiales. Minusvalías psíquicas y sensoriales*. En: Catalá M, García-Ballesta C, Mendoza A, Planells P (editores). *Odontopediatría. La evolución del niño al adulto joven*. Madrid: Ed. Ripano. 2011. p.629-46.



## Pediatric dental management of the visually impaired patient

L. RODRÍGUEZ-BATLLORI<sup>1</sup>, P. PÉREZ<sup>1</sup>, L. PÉREZ-GRUESO<sup>1</sup>, E. REY<sup>1</sup>, E. REYES<sup>1</sup>, N. RODRIGO<sup>1</sup>, L. RODRIGO<sup>1</sup>, O. A. SALGADO<sup>1</sup>, G. FEIJÓO GARCÍA<sup>2</sup>, P. PLANELLS<sup>3</sup>

<sup>1</sup>Estudiantes de Odontología. <sup>2</sup>Profesor de Odontopediatría. <sup>3</sup>Profesor Titular. Directora del Título Propio de la UCM "Atención odontológica integral en el niño con necesidades especiales". Departamento de Profilaxis, Odontopediatría y Ortodoncia. Universidad Complutense de Madrid

### ABSTRACT

**Introduction:** The presence of a blind child patient in the dental clinic calls for special ways of acting when treating him, because his psychological development is different from a patient who can see.

**Aim:** To know the current guidelines to help children with visual impairment to access dental services in controlled anxiety conditions.

**Results:** Behavior management and the comprehension of the blind patient's psychological development are really important to achieve favorable results. Our aim is to make the patient cope normally with the clinic. It is essential to make him participate in his treatment. However, there is not a standard protocol, because each patient is different from the rest.

**Conclusions:** There is not a specific protocol to treat a blind child patient, but the authors agree on the need for an appropriate behavior management, the comfort of the patient and his involvement in the treatment.

**KEY WORDS:** Blindness. Vision disorders. Personality development. Child behavior. Dental care for children. Pediatric dentistry.

### INTRODUCTION

Our sight is a sense that provides most of the information that we require during our daily life. Most of skills and knowledge that we acquire, and the activities that we carry out, are related to our vision. However, there are people with visual impairment that leads to limitations when it comes to moving about in different surroundings, and which affects the most basic activities (1-3).

### RESUMEN

**Introducción:** Ante la presencia de un paciente infantil invidente en la clínica dental se deben tomar medidas especiales, ya que su desarrollo psicológico no es igual que el de un paciente que puede ver.

**Objetivo:** Conocer las pautas actuales para ayudar al niño con discapacidad visual a acceder a los servicios dentales en condiciones de ansiedad controlada.

**Resultados:** El manejo de la conducta y la comprensión del desarrollo psicológico del paciente invidente son de gran importancia para conseguir resultados favorables. Nuestro objetivo es hacer que el paciente pueda desenvolverse con normalidad en la consulta. Es esencial hacerle participe de su tratamiento. Sin embargo, no hay un protocolo estándar, ya que cada paciente es diferente del resto.

**Conclusiones:** Aunque no existe un protocolo consensuado para tratar al paciente infantil con discapacidad visual, los autores coinciden en que es necesario conocer las técnicas de manejo de la conducta haciendo especial hincapié en buscar la mayor comodidad para el paciente y su participación activa en el tratamiento.

**PALABRAS CLAVE:** Ceguera. Trastorno de la visión. Desarrollo de la personalidad. Comportamiento del niño. Cuidado dental de los niños. Odontopediatra.

There are different degrees of visual impairment. We speak of blindness when an individual is not able to see anything (Fig. 1) or when he is only able to perceive light only slightly. In this case shapes cannot be distinguished but light and darkness are. However, those who are visually impaired can see objects that are close to them, although not very clearly, and they have devices to aid them.

On occasions the visual field of an individual is affected only in the central or peripheral areas and a certain degree of vision is conserved.

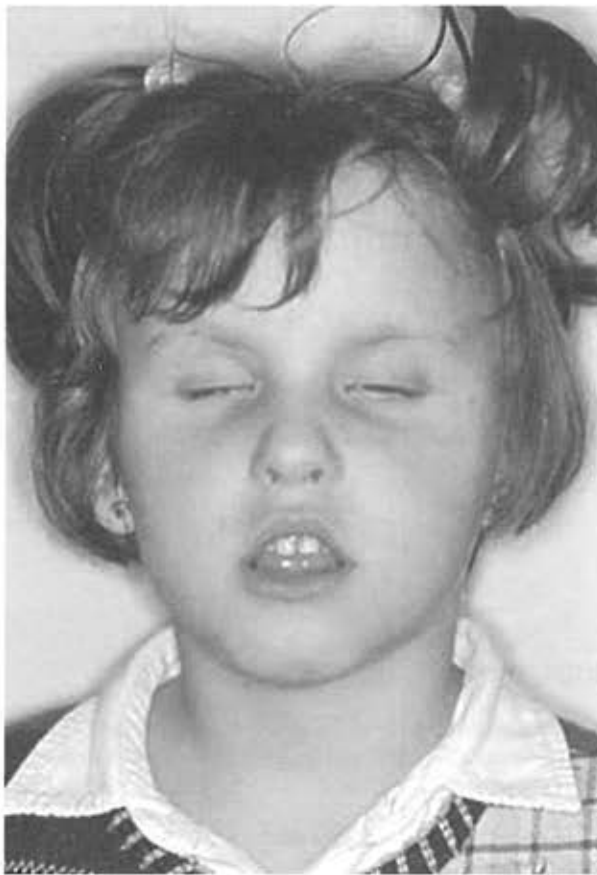

Fig. 1. Four-year old patient completely blind due to premature birth. Courtesy of Prof. Planells.

One of the repercussions of this disability is that patients will not be able to identify orodental health problems in their own mouths, and they may arrive at our clinics with advanced disease. Another person has to check and/or help them maintain their orodental health (5). On other occasions these deficiencies are clearly temporary and pediatric patients may be affected while receiving other medical treatment or while receiving ophthalmological care (Fig. 2).

Another objective of ours as dentists is to make their visit to the clinic easier, greeting them positively and giving them confidence, while not emphasizing their disability and providing alternatives so that they can participate in their treatment. In children this is much more important as they tend to be more fearful and distrustful, and also more unpredictable. From the point of view of treating this type of patient, the psychological and educational aspects will be more important, as the dental treatment carried out will be conventional as this does not change (5).

## MATERIAL AND METHODS

In order to carry out this study on the management of visually impaired patients in pediatric dentistry, a manual literature search was carried out in the library of the Faculty of Dentistry and the Faculty of Medicine of the Universidad Complutense of Madrid. In addition

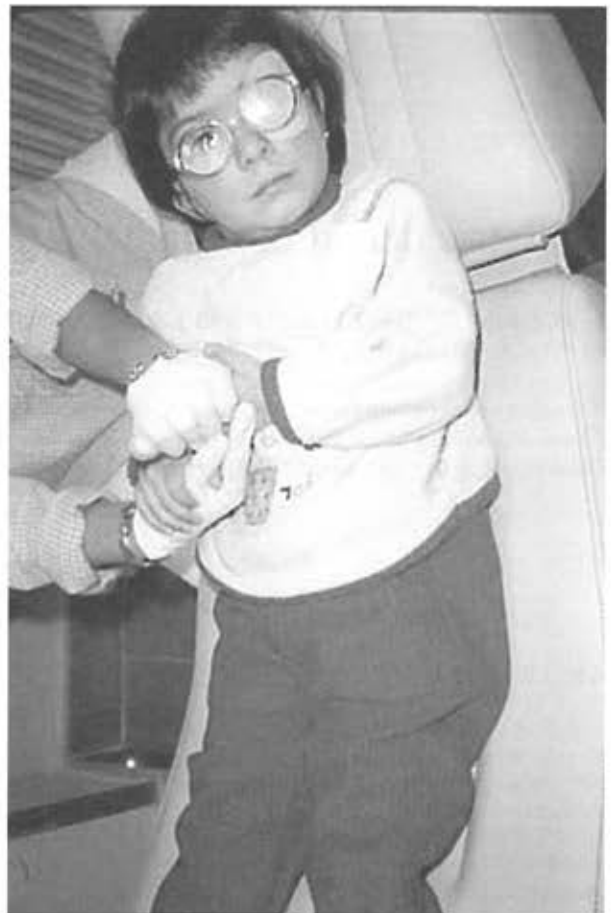

Fig. 2. Pediatric patient receiving ophthalmologic surgical treatment that frequently produces disturbance to vision. Courtesy of Prof. Planells.

various electronic resources were used such as the Medline database and Pubmed. The search concentrated on aspects related to psychological characteristics and the dental management of a child with visual impairment and it contained the keywords mentioned previously. Articles from the last 16 years were included that had been written in English and in Spanish and that dealt with the subject being searched. Articles that had been published more than 16 years ago were ruled out and those with a low impact factor. A total of 13 articles and texts were chosen for the main structure of the work and as the development base of the literature review.

## RESULTS AND DISCUSSION

### PSYCHOLOGICAL ASPECTS OF PATIENTS WITH VISUAL DISABILITY

A blind child is considered on many occasions as disabled which leads to a sense of inferiority. There is a handicap according to authors such as De Paz et al. (6), Alagaratnam et al. (7) or Checa et al. (8), which makes having a normal life difficult for these people, in addition to somatic or psychic disadvantages, and a greater difficulty in reacting to external stimuli (6-8).

On treating a child that is blind according to Alagaratnam et al. (6) and Brambring (9) different factors should be kept in mind:

—*Family*: the different stages that parents or relatives go through are (6):

- *Denial*: they believe that there is a medical mistake and they seek a diagnosis by various doctors (they hope for a medical error) as well as symptoms of improvement (6).

- *Rejection*: family structure is disturbed and it may even be broken. On certain occasions the parents will blame the child for the disability appearing (6).

- *Overprotection*: on observing the child's weakness the parents will be excessively protective (they will feel pity or blame) (6).

- *Acceptance of the reality*: they realize the extent of the true problem, they do not display any rejection and they accept the characteristics of their child (most healthy and mature reaction) (6).

—*Surroundings*:

- *Rejection*: blindness is far removed from conventional concepts of perfection. A blind child may be "rejected" by his social environment (6,7).

- *Fear*: the people that surround the child experience a sensation of fear (lack of understanding of the problem, misinformation) (6).

- *Pity and pseudo-pity*: certain social standards consider it to be very acceptable to take pity on a child that is visually impaired. This can make a child feel more of an outcast and it stops them receiving the right care (6).

- *Acceptance*: this involves a knowledge of the visual deficiency and of the most suitable means for developing the qualities that they do have (6,7).

—*The blind child*: the main problems that a blind child has are:

- Specific limitation to incoming sensory information.

- Slowness in their perception-tactile process.
- Restrictions with regard to their knowledge of their world.

- Interaction difficulties.
- Absence of suitable environmental stimulants (8).

The different reactions that blind people can have are (6,7):

1. *Passiveness*: after discovering the condition or after an accident, they begin to realize the deficiencies that this involves (6).

2. *Frustration*: on comparison with others, knowing that they will not be able to achieve the same, leads them to adopt escape and avoidance behavior or even aggressive behavior (6).

3. *Sense of inferiority*: reaction to any effort with "I can't" or "I don't know". This leads to adopting avoidance or isolation behavior (6,9).

4. *Overcompensation*: the child observes that he has certain qualities that are unaffected and he tries to compensate these in order to forget his disability (6).

5. *Real acceptance*: this is obviously the most advantageous and mature attitude to take (6,7,9).

## DENTAL MANAGEMENT OF VISUALLY IMPAIRED PATIENTS

### Treatment

At the moment there is no strict protocol for treating blind patients as every patient is different as stated by Demicherrri (11), Jaccarino (12) and Cahuana et al. (13).

—*Factors to be taken into account before treating a blind pediatric patient in the dental office*.

1. Age of the patient (nursing infant, preschooler or teenager) and age at start of visual defect.

2. Causes of the visual disability, degree of visual defect and current condition of eyes.

3. Attitude of parents given the situation.

4. Speech development (Braille)

5. Social, affective and behavioral adaptation.

6. Education, level of independence, autonomy, slow development, overprotection.

7. Multiple disabilities.

8. Eating difficulties

9. Previous dental treatment and acceptance.

10. Current treatment: extension, need for sedation, general anesthesia, treatment approach.

—*First visit to the dental office (12)*:

1. Ensure the way to the dental chair is obstacle-free (avoid carpets and any other furniture that could shift and that would generate instability as the patient walks)

2. All the rooms should be well-lit (for patients with reduced visibility).

3. The furniture should not have any sharp edges.

4. The door frames, handles, and borders of the stairs should be well-defined and these should be in contrasting colors in order to avoid accidents.

5. If there are stairs, these should have banisters and anti-slip stairs.

6. The lift should have notices in Braille and on the doors into the rooms.

7. The effects of any glare can make it difficult to see properly, and we therefore have to be careful with the intensity of the light, direct sunlight through the window or very shiny floors (12).

8. We should speak to them face on and lead small children by the hand. To older patients we can offer our arm or our shoulder with their consent.

9. They will gain confidence if we describe their surroundings and their confidence will increase if we introduce them to the staff (11). They are able to recognize the voices around them and we should ensure they always have the same team.

—*Follow-up visits*:

- The procedures should be simple and short, explanations brief and feedback positive (the mother can be allowed in depending on our criteria). On subsequent visits the staff of the clinic can replace the mother which will help the child gain self-confidence and independence (11).

- There are auxiliary techniques for dental treatment and education that can help us such as: didactic models of teeth (macromodels), didactic material written in Braille, audio books and even 3D plastic paint markers (13).

—*Behavior management:*

• *Tell-touch-try-smell-do* (13). Researchers advise that the instruments that we are going to use should be previously felt by the patient, while we describe them. Strong smells can be disagreeable but they might even be agreeable depending on the patient's preferences. It may be useful for the child to recognize these before they are used. Voice is necessary for behavior management, especially in these patients, and correct voice control is essential (13).

• *Sensitivity and desensitization* (13): the factors that are able to generate negative stimuli specifically in these patients are:

—*Noise.* Two types have been described: internal, produced by the inspection material on being dropped into the metal tray or rotary instruments; external such as bells and conversations.

—*Instrumental.* The patients should feel the instruments or devices in their hands which can then be placed by the mouth or lip area before being introduced in the mouth.

Once the negative stimuli have been identified, the techniques for desensitization slowly help to eliminate negative behavior.

—*Technique using toys:* by using a doll that looks human the patient will express his feeling and fears. All the procedures and instruments will be first shown and tested on the doll (11).

—*General anesthesia:* general anesthesia is the last resort when all the different treatment methods have failed (13).

### Prevention

The prevention program consists of:

—*Oral hygiene instruction: before learning to brush,* the child should become familiar with the different areas of the dental arches by using his index finger. By first touching the different dental surfaces the plaque will then be removed more efficiently with a brush. The technique most recommended is the horizontal technique and the circular technique in small children (10) or the Stillman technique or any other once a certain amount of skill has been acquired.

There are special brushes with two heads, electric brushes that are more easy to use, or long handled brushes for patients with little manual dexterity (13).

—*Bacterial plaque control:* very motivated families can feel frustrated if they are not able to remove plaque by physical action. In these cases the use of antimicrobial therapy, basically chlorhexidine, should be evaluated.

—*Diet advice:* normally their diets are highly cariogenic especially if in addition there are difficulties in motor coordination or positive motivation techniques for learning rely on sweet food, and in addition food with a soft consistency.

—*Fluoride therapy and remineralization:* this is the best therapy and it has been scientifically proven to protect against tooth decay. It is essential to view each case individually and to give each patient the right therapy according to their age and risk index.

*Occlusal surface sealants:* these can be indicated for all patients, but the requirements for correct application should be kept in mind. Glass ionomer sealants can be a good option as the technique is simpler and it has the added benefit of releasing fluoride.

The therapeutic procedure for visually impaired pediatric patients is not actually different to that of any other patient, and the only fundamental difference lies in the care and attention involved in treating them.

In 2008 Demicheri determined that there is no strict action protocol as each individual, before the same stimulus, can behave in quite different ways, to such an extent that the mode of operation with these patients will only consist in adapting to their special needs, basically with regard to behavior management. For this we will need to use different behavior management and education methods for oral health. Moreover, it is important to identify the reaction stage of the patient before the disability as this can help us direct our therapy.

We should find out, by taking a full medical history, all the relevant aspects relating to our patient and the causes, symptoms and signs that accompany the disability, as well as any oral manifestation that they may have.

In 2009 Jaccarino's studies came to the conclusion that we should give more attention to the physical and psychological obstacles that blind patients may have until they sit on the dental chair, and to the noises that may appear disagreeable or even our method of treating them. Maintaining the right tone of voice is essential. It should be kept in mind that regardless of their visual disability, a child should not be treated in the same manner as an adolescent.

The first visit should be relaxed, anxiety-free and interesting for the child who should not receive any invasive treatment. The patient should be guided and shown the environment of a dental office, the staff, and any questions regarding the dental treatment should be answered. The physical description of the surroundings and of the staff can be useful in order to help the patient imagine the dentist as a person.

### CONCLUSIONS

The main objective when treating a child patient with visual disability is making them feel comfortable in the dental office and they should be made to feel that their disability is not an obstacle with regard to treatment. The dentist and the rest of the staff have to give them confidence and security, any possible fears and negative reactions should be avoided.

The fact that the child is unable to use one of his senses, or that this sense is pathologically altered, does not imply that there are no other ways of communicating with him. We can use other methods based on other senses to transmit the information.

It is very important to get the patient involved in his oral health, making him responsible, in order to improve his future quality of life.



# Exodoncia terapéutica del primer molar permanente con hipomineralización incisivo molar severa. Revisión de la literatura

C. HAHN CHACÓN<sup>1</sup>, A. CAHUANA CÁRDENAS<sup>1</sup>, J. MENDES DA SILVA<sup>1</sup>, J. M. USTRELL TORRENT<sup>1</sup>,  
M. CATALÁ PIZARRO<sup>2</sup>

<sup>1</sup>Facultad de Odontología. Universidad de Barcelona. <sup>2</sup>Facultad de Medicina y Odontología. Universidad de Valencia

## RESUMEN

La hipomineralización incisivo molar (HIM) es una alteración cualitativa del esmalte de etiología no determinada que genera opacidades circunscritas de color variable. En el presente artículo se ha llevado a cabo una revisión bibliográfica de una alternativa de tratamiento de molares, severamente afectados de HIM con pronóstico incierto. Se plantea la exodoncia en consenso entre odontopediatra y ortodoncista con la finalidad de manejar integralmente la maloclusión existente.

**PALABRAS CLAVE:** Hipomineralización incisivo molar. Exodoncia primer molar permanente. Ortodoncia. Maloclusión. Discrepancia oseodentaria.

## ABSTRACT

The molar-incisor hypomineralization (MIH) is a qualitative enamel defect without known aetiology which produces enamel well-defined opacities varying from white to brown colours. This paper reviews the treatment option that looks forward the first permanent molar extraction in cases of severe MIH with poor prognosis, attempting to treat the patient and the existent malocclusion in a global way by the orthodontist and the pediatric dentist.

**KEY WORDS:** Molar-incisor hypomineralization. First permanent molar extraction. Orthodontics. Malocclusion. Bone discrepancy.

## ANTECEDENTES, JUSTIFICACIÓN Y OBJETIVO

Bajo el término hipomineralización incisivo molar (HIM), Weerheijm y cols. catalogaron en el año 2001 una alteración cualitativa del esmalte que afecta a los primeros molares y los incisivos permanentes (1). Se trata de un defecto en la calcificación del esmalte, de etiología no determinada, que se manifiesta con opacidades circunscritas, no necesariamente simétricas, de color variable entre blanco mate, amarillo o crema (2). Se estima una incidencia en población infantil entre 3,6-19,3 % (3). Es un rango amplio de prevalencia que tiende a ir en aumento en los últimos años (1). La forma clínica más frecuente presenta afectación de los cuatro primeros molares permanentes y los incisivos superiores permanentes (4). La HIM representa un reto conti-

nuo para el profesional por la mayor susceptibilidad a la caries de estos dientes, mayor sensibilidad a cambios térmicos, dificultad en lograr una correcta anestesia y alto fracaso en el sellado marginal de las obturaciones realizadas (5,6). Estas particularidades hacen que el primer molar permanente afectado de HIM sea restaurado diversas veces, acabando con daño pulpar en edades tempranas, y pueda tener un pronóstico incierto a largo plazo (2,7) (Fig. 1). Además, existen casos de maloclusiones dentales, con discrepancias oseodentarias negativas que cursan con severas hipomineralizaciones y destrucción importante del molar, todo lo cual supone una dudosa viabilidad del diente en cuestión. En estos casos, se debe valorar la exodoncia planificada dentro de un consenso entre el odontopediatra y el ortodoncista (7), con la finalidad de evitar la exodoncia tardía, los consecuentes espacios residuales (más difíciles de cerrar en el paciente adulto) y la pérdida ósea en la zona afecta. Convencionalmente se tiende a exodonciar premolares en aquellos casos con discrepancia oseodentaria considerable. Los primeros molares permanentes no son los



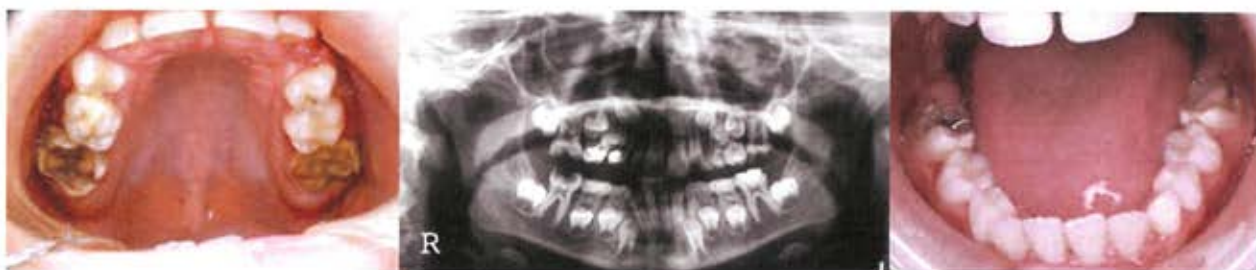

Fig. 1. Caso con HIM severa en los 4 primeros molares permanentes. Gran destrucción coronal en edad temprana.

dientes ideales para extraer porque suponen mayor cantidad de espacio a cerrar y este se encuentra en la zona posterior, alejado del segmento anterior, donde normalmente existe mayor apiñamiento. La biomecánica del tratamiento es técnicamente más compleja (8,9), incrementando de 6 a 9 meses la duración del mismo (9). Sin embargo, los pacientes con HIM pueden verse beneficiados de mantener los premolares sanos en boca y prescindir de los molares comprometidos (9).

El objetivo del presente trabajo es proponer una secuencia de tratamiento para pacientes con HIM severa en molares, con la finalidad de manejar integralmente la maloclusión existente, entendiendo que la toma de decisiones en el momento justo se traducirá en un tratamiento ortodóncico menos complejo.

#### FACTORES A CONSIDERAR EN LA DECISIÓN DE EXODONCIA DEL PRIMER MOLAR PERMANENTE

—*Posibilidad de restaurar el primer molar permanente.* Grandes restauraciones tienden a fracasar y producir lesiones pulpares en edades tempranas.

—*Discrepancia oseodentaria.* Casos con apiñamiento, especialmente en sectores laterales (ejemplo pérdida prematura de segundos molares temporales), y falta de espacio se beneficiarán, mientras que casos con discrepancia positiva no serán buenos candidatos.

—*Edad dental del paciente.* Se tomará en cuenta el desarrollo del germen del segundo molar permanente.

—*Relación oclusal, resalte y sobremordida.* Ideal en casos de maloclusión Clase I con apiñamiento en sectores laterales. Casos de maloclusión Clase II y clase III, con resalte y sobremordida aumentada deben tener otras consideraciones.

—*Presencia y condición de los otros dientes* (agenesias, pronóstico de otras restauraciones, etc.).

—*Presencia de cordales.* Se evidencia entre los 8 y 10 años de edad. No es una condición indispensable pero indica que a pesar de perder un molar permanente, el paciente aún cuenta con segundos y terceros molares.

—*Biotipo facial y perfil del paciente.* Los pacientes dolicofaciales e hiperdivergentes se beneficiarán de la extracción de molares.

—*Entorno social y capacidad de cooperación del niño.*

—*Posibilidad por parte del paciente de asumir tratamiento de ortodoncia.*

#### Concepto de balanceo y compensación

Hay ocasiones en las que puede ser necesario realizar la exodoncia de un diente contralateral permanente (balanceo) para conservar la línea media; en los casos con apiñamiento puede ocurrir mayor desviación de la línea media, por lo que la extracción de balanceo está más justificada. Al extraer un molar inferior es muy probable que ocurra extrusión del molar superior, complicando la mesialización del segundo molar permanente inferior. En estas circunstancias se realiza la exodoncia del diente antagonista (compensación). En los casos en que se efectúa la exodoncia del molar superior, rara vez se precisa compensar extrayendo el molar inferior. Estos conceptos han caído en desuso debido a que han surgido alternativas (ferulización, anclaje con barra transpalatina, aparatos removibles, etc.) para controlar estos efectos no deseados, pero se deben tomar las medidas pertinentes para evitar los problemas que se pueden derivar de una exodoncia aislada.

Momento ideal para la exodoncia del primer molar permanente inferior

El momento ideal, si se desea obtener el mayor cierre de espacio de forma espontánea, es antes de que haya erupcionado el segundo molar inferior, cuando hay evidencia de calcificación de su furca (Fig. 2). Realizar la exodoncia previa a este estado puede resultar en ectopia del segundo premolar (Fig. 3). Es conveniente valorar la extracción del segundo molar temporal al mismo tiempo si se desea evitar la ectopia del segundo premolar. Para evitar la extrusión del primer molar permanente superior se puede ferulizar o cementar una barra transpalatina. Si la exodoncia de los molares inferiores se

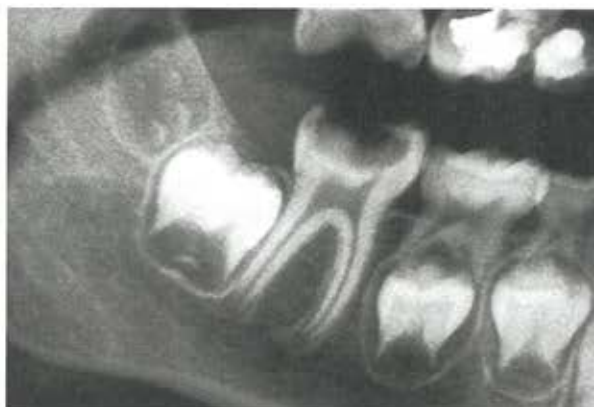

Fig. 2. Segundo molar permanente inferior con inicio de calcificación de furca (Estadio 6-7 de Nolla).

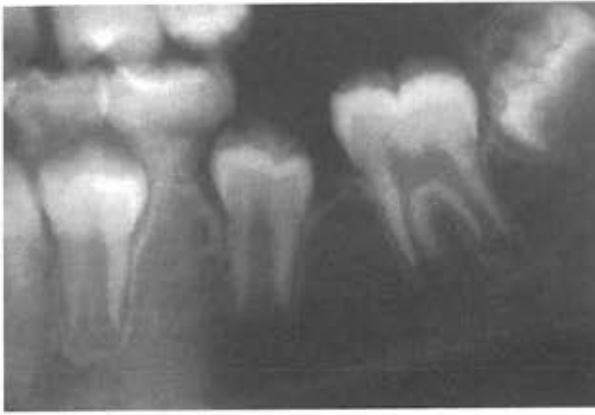

Fig. 3. Ectopia del segundo premolar post exodoncia del primer molar permanente.

hace de forma tardía se acentúa la rotación mesiolingual de los segundos molares permanentes, su mesioversión y el cierre incompleto de los espacios. Puede que para el momento ideal aún no exista evidencia radiográfica de tercer molar. La decisión de extracción será tomada valorando los otros factores anteriormente expuestos.

#### *Momento ideal para la exodoncia del primer molar permanente superior*

El cierre de espacios es más favorable en el maxilar que en la mandíbula. Si se desea un cierre de espacios espontáneo, el momento ideal para realizar la exodoncia es cuando el segundo molar permanente está justo por encima de la línea ameloementaria del primer molar (Fig. 4).

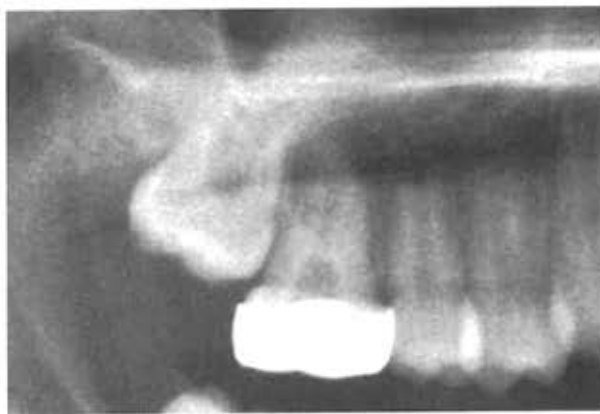


Fig. 4. Germen del segundo molar justo por encima de la línea ameloementaria del primer molar.

#### *Casos de maloclusión clase I*

El momento de la exodoncia es crucial en los casos que no presentan apiñamiento para evitar grandes espacios residuales que conlleven a la retracción del perfil. Si existe apiñamiento en el sector posterior, la exodoncia, realizada con los parámetros ya descritos, genera rápida mejoría. Incluso conviene hacer la exodoncia del

primer molar permanente sin extraer el segundo molar temporal, esperando que la distalización del segundo premolar (aún por erupcionar) genere descompresión del sector lateral. Cuando el apiñamiento se localiza anteriormente el aprovechamiento del espacio conseguido se hará mediante tratamiento con ortodoncia.

#### *Casos de maloclusión clase II división 1*

En estos casos el protocolo anterior no es aconsejable. Los pacientes con resalte considerable y buena posición mandibular pueden beneficiarse de la exodoncia tardía de los primeros molares permanentes superiores para retraer el sector anterior. En presencia de apiñamiento conviene esperar erupción de los segundos molares permanentes y colocar aparatología auxiliar (por ejemplo una barra transpalatina) para luego proceder a exodonciar los primeros molares. En estos casos es importante verificar si es necesaria la ferulización de los segundos molares permanentes inferiores hasta que entren en contacto con los terceros molares superiores, para evitar su extrusión.

#### *Casos de maloclusión clase II división 2*

El patrón braquifacial de estos pacientes y el difícil control de la sobremordida no favorecen el cierre de espacios, especialmente en la arcada inferior. No son los casos ideales para ser tratados con esta terapéutica, sin embargo, si el molar permanente está severamente afectado, haremos la exodoncia de acuerdo al protocolo para lograr mesialización de los segundos molares durante la erupción y posteriormente se acabará el caso con ortodoncia, facilitando el cierre de espacios.

#### *Casos de maloclusión clase III*

Son casos complejos por tener una evolución poco predecible. Requieren un análisis más profundo por parte de un ortodoncista experto y se aconseja, sobre todo, no hacer exodoncias que puedan comprometer el tratamiento a largo plazo. En el caso de presentar molares severamente afectados, estos se extraerán por indicación médica (infecciones de repetición y fallo del tratamiento conservador) precozmente para favorecer cierre de espacios espontáneo, intentando no afectar el sector anterior, aunque pueda retrasar el tratamiento ortopédico-ortodóncico.

## DISCUSIÓN

La HIM es una patología definida en los últimos 10 años y ha ido ganando presencia en el panorama odontológico mundial. Se refiere a un defecto cualitativo del esmalte que tiene etiología no precisada (10), pero se ha asociado a factores que pueden afectar la fase de mineralización y maduración del esmalte (11). Las lesiones de hipomineralización son defectos dinámicos que tienden a progresar con el tiempo (12), por ello el diagnóstico tem-



prano y rigurosos planes preventivos pueden frenar el deterioro dental. Los casos de HIM severa suelen entrar en un ciclo restaurador interminable que puede llevar a la pérdida del molar afecto a no muy largo plazo.

Uno de los factores a considerar para decidir la exodoncia del primer molar permanente es el biotipo del paciente. Stalpers señala que en los casos hiperdivergentes el efecto cuña por mesialización molar es estadísticamente considerable, aunque en su estudio la relevancia clínica de este aspecto era cuestionable (13). Se recomienda la exodoncia del primer molar inferior entre los 8 y 9 años de edad (8), pero una evaluación radiográfica y la confirmación del grado de desarrollo del germen del segundo molar permanente serán siempre más precisas para decidir el mejor momento para la extracción, considerando las posibles variaciones entre la edad cronológica y la edad dental.

El molar afecto puede ser conservado en boca hasta esperar el momento adecuado para la exodoncia, siempre que la situación lo permita, efectuando pulpotomía o pulpectomía y reconstrucciones provisionales.

La presencia de cordales para decidir la exodoncia del primer molar permanente es valorada positivamente, aunque no de forma imprescindible, porque el momento ideal para hacer la exodoncia del primer molar permanente antecede en muchos casos a la confirmación del desarrollo del tercer molar (14). No se puede asegurar la agenesia de un cordal hasta los 16 años de edad (15). El exodonciar el primer molar acelera la erupción del tercer molar, aunque no siempre se traduce en que se obtendrá el espacio necesario para el mismo (8).

Otro aspecto importante a considerar es el manejo de conducta de estos pacientes que suele ser un reto para el profesional. Algunos casos (especialmente aquellos en los se planifica la extracción de los cuatro primeros molares permanentes) se beneficiarán del uso de sedación consciente o incluso anestesia general (7).

## CONCLUSIONES

En los casos de molares afectados de HIM severa con pronóstico incierto, la exodoncia de los mismos es una opción terapéutica. El momento ideal para llevarla a cabo varía dependiendo del caso y sus características y se ha de tener en cuenta los diferentes factores expuestos. La exodoncia efectuada en el momento oportuno facilitará y simplificará el posterior tratamiento de ortodoncia, si este fuese necesario. Recalamos que la toma de decisiones de exodoncia de un molar permanente se hace en colaboración entre odontopediatra-ortodontista.

## CORRESPONDENCIA:

Claudia Hahn  
Campus de Bellvitge, Pavelló Central, 2ª planta  
C/ Feixa Llarga, s/n  
08907 Barcelona  
e-mail: claudiae.hahn@gmail.com

## BIBLIOGRAFÍA

- Comes A, De la Puente C, Rodríguez F. Prevalencia de hipomineralización en primeros molares permanentes (MIH) en población infantil del Área 2 de Madrid. *RCOE*. 2007;12:129-34.
- Boj JR, Catalá M, García-Ballesta C, Mendoza A, Planells P. *Odontopediatría*. Madrid: Ed. Ripano; 2011.
- Jälevik B, Möller M. Evaluation of spontaneous space closure and development of permanent dentition after extraction of hypomineralized permanent first molars. *Int J Paed Dent*. 2007;17:328-35.
- Lygidakis NA, Dimou G, Marinou D. Molar-incisor-hypomineralisation (MIH). A retrospective clinical study in Greek children. II. Possible medical aetiological factors. *Eur Arch Paediatr Dent*. 2008;9:207-17.
- Fagrell T, Dietz W, Jälevik B, Norén J. Chemical, mechanical and morphological properties of hypomineralized enamel of permanent first molars. *Acta Odontol Scand*. 2010;68:215-22.
- Jeremias F, Da Costa Silva CM, Feltrin J, Cilense A, Cássia Z, Dos Santos-Pinto L. Hipomineralización de incisivos y molares: aspectos clínicos de la severidad. *Acta Odontol Venezol*. 2010;48:1-9.
- William V, Messer LB, Burrow MF. Molar incisor hypomineralization: review and recommendations for clinical management. *Pediatr Dent*. 2006;28:224-32.
- Gill DS, Lee RT, Tredwin CJ. Treatment Planning for the Loss of First Permanent Molars. *Dent Update*. 2001;28:304-8.
- Ong DC-V, Bleakley JE. Compromised first permanent molars: an orthodontic perspective. *Aust Dent J*. 2010;55:2-14.
- Biondi A, Cortese S, Ortolani A, Argentieri A. Características clínicas y factores de riesgo asociados a Hipomineralización Molar Incisiva. *Revista de la Facultad de Odontología (UBA)*. 2010;25:11-5.
- Fagrell TG, Ludvigsson J, Ullbro C, Lundin SA, Koch G. Aetiology of severe demarcated enamel opacities-an evaluation based on prospective medical and social data from 17,000 children. *Swed Dent J*. 2011;35:57-67.
- Da Costa-Silva CM, Ambrosano GM, Jeremias F, De Souza JF, Mialhe FL. Increase in severity of molar-incisor hypomineralization and its relationship with the colour of enamel opacity: a prospective cohort study. *Int J Paediatr Dent*. 2011;21:333-41.
- Stalpers JP, Boonij W, Bronkhorst M, Kuijpers-Jagtman AM, Katsaros C. Extraction of maxillary first permanent molars in patients with Class II Division 1 malocclusion. *Am J Orthod Dentofacial Orthop*. 2007;132:316-23.
- Toribio Suárez L, Castillo López E. Estimación de la edad por los terceros molares en subadultos y adultos jóvenes. *Rev Cubana Estomatol*. 1995;32:77-84.
- Richardson M. Some aspects of lower third molar eruption. *Angle Orthod*. 1974;44:141-5.

## Therapeutic extraction of the permanent first molar with severe molar incisor hypomineralization. A review of the literature

C. HAHN CHACÓN<sup>1</sup>, A. CAHUANA CÁRDENAS<sup>1</sup>, J. MENDES DA SILVA<sup>1</sup>, J. M. USTRELL TORRENT<sup>1</sup>, M. CATALÁ PIZARRO<sup>2</sup>

<sup>1</sup>Faculty of Dentistry, Universidad de Barcelona. <sup>2</sup>Faculty of Medicine and Dentistry, Universidad de Valencia

### ABSTRACT

The molar-incisor hypomineralization (MIH) is a qualitative enamel defect without known aetiology which produces enamel well-defined opacities varying from white to brown colours. This paper reviews the treatment option that looks forward the first permanent molar extraction in cases of severe MIH with poor prognosis, attempting to treat the patient and the existent malocclusion in a global way by the orthodontist and the pediatric dentist.

**KEY WORDS:** Molar-incisor hypomineralization. First permanent molar extraction. Orthodontics. Malocclusion. Bone discrepancy.

### RESUMEN

La hipomineralización incisivo molar (HIM) es una alteración cualitativa del esmalte de etiología no determinada que genera opacidades circunscritas de color variable. En el presente artículo se ha llevado a cabo una revisión bibliográfica de una alternativa de tratamiento de molares, severamente afectados de HIM con pronóstico incierto. Se plantea la exodoncia en consenso entre odontopediatra y ortodoncista con la finalidad de manejar integralmente la maloclusión existente.

**PALABRAS CLAVE:** Hipomineralización incisivo molar. Exodoncia primer molar permanente. Ortodoncia. Maloclusión. Discrepancia oseodentaria.

### BACKGROUND, JUSTIFICATION AND OBJECTIVE

In 2001 under the term molar incisor hypomineralization (MIH) Weerheijm and cols. catalogued a qualitative disorder of the enamel affecting permanent first molars and incisors (1). It is a defect in the calcification of the enamel, of undetermined etiology, which manifests as demarcated opacities that are not necessarily symmetric, and that vary in color from dull white, to yellow or cream (2). It is estimated that the incidence among the child population is between 3.6-19.3% (3). There is a wide prevalence that over recent years has been tending to increase (1). The most common clinical presentation involves the four permanent first molars and the upper permanent incisors (4). MIH is an ongoing challenge for dentists given the greater susceptibility of these teeth to caries, hot and cold sensitivity, the difficulty in achieving correct anesthesia and a good marginal seal (5,6). These peculiarities mean that permanent first molars affected by MIH tend to be restored

several times. They will have pulp damage very early on and an uncertain long-term prognosis (2,7) (Fig. 1). In addition there are cases of dental malocclusion that negatively affect both bone and teeth, and which are accompanied by severe hypomineralization and considerable destruction to the molar putting its viability into question. In these cases planned extraction with the consensus of both pediatric dentist and orthodontist should be assessed (7) in order to avoid delayed extractions, the resulting space (that is harder to close in adult patients) and loss of bone in the area affected. Traditionally, there is a tendency to extract premolars in cases of considerable osseo-dental discrepancy. The permanent first molar is not the ideal tooth to extract because there is a large space to close and they are located in the posterior region away from the anterior segment where there is normally more overcrowding. The biomechanics of the treatment are technically more complex (8,9) as treatment time increases from 6 to 9 months (9). However, patients with MIH can benefit from keeping healthy premolars in place while extracting compromised

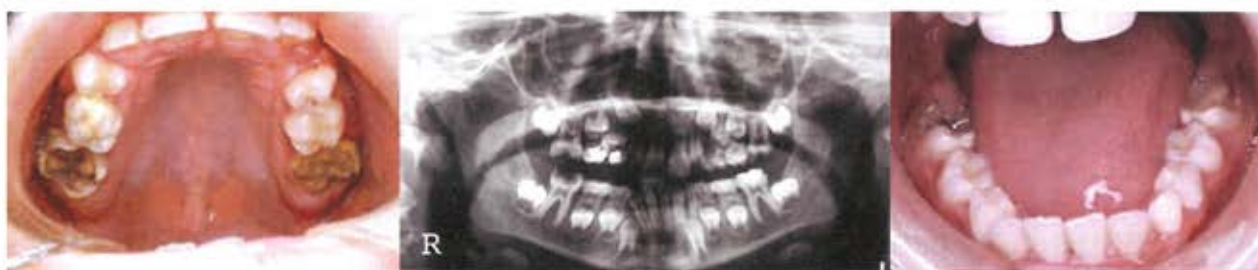

Fig. 1. Case with severe HIM of the four permanent first molars. Extensive crown destruction at an early age.

molars (9). The aim of this study is to propose a treatment sequence for patients with severe MIH of molars, in order to manage the existing malocclusion comprehensively, as it is understood that taking decisions at the right time leads to less complicated orthodontic treatment.

#### FACTORS TO TAKE INTO CONSIDERATION WHEN DECIDING TO EXTRACT THE FIRST PERMANENT MOLAR

—*Possibility of restoring the permanent first molar.* Large restorations tend to fail leading to pulp damage at an early age.

—*Osseo-dental discrepancy.* Cases of overcrowding especially in the lateral sections (premature loss of primary second molars), and with a lack of space will benefit, while cases with positive discrepancy will not be good candidates.

—*Dental age of a patient.* The development of the tooth bud of the permanent second molar should be taken into account.

—*Occlusal relationship, overjet and overbite.* Ideal in cases of Class I malocclusion with overcrowding of lateral teeth. Malocclusion cases. Different options should be considered for Class II and III malocclusion cases with increased overbite and overjet.

—*Presence and condition of other teeth* (agenesis, prognosis of other restorations, etc.).

—*Presence of wisdom teeth.* These appear between the ages of 8 and 10 years. This is not an indispensable requirement but it does indicate that despite losing a permanent molar, the patient will have second and third molars.

—*Facial biotype and profile of patient.* Dolichofacial and hyperdivergent patients will benefit from the extraction of molars.

—*Social environment and ability to cooperate.*

—*Patient able to commit to orthodontic treatment.*

#### CONCEPT OF BALANCE AND COMPENSATION

There are occasions in which it may be necessary to extract a permanent contralateral tooth (balance) in order to conserve the midline. In cases of overcrowding there may be a greater deviation of the midline, and a balancing extraction is more justified. On extracting a lower molar it is more probable for extrusion of the

upper molar to take place which will complicate the mesialization of the lower permanent second molar. Under these circumstances the antagonist tooth is extracted (compensation). When an upper molar is extracted compensation by means of the extraction of the lower molar is very unusual. These concepts have fallen into disuse as alternatives have arisen (splinting, anchorage with a transpalatal bar, removable appliances, etc.) in order to control these undesirable effects. However, suitable steps have to be taken in order to avoid the problems that may arise from a single extraction.

#### THE BEST TIME FOR EXTRACTING A PERMANENT LOWER FIRST MOLAR

The best moment if greater spontaneous closure is desired, is before the eruption of the lower second molar and when there is evidence of calcification of the furcation (Fig. 2). Carrying out an extraction before this stage may result in the ectopic eruption of the second premolar (Fig. 3). Evaluating the extraction of the primary second molar at the same time is advisable in order to avoid the ectopic eruption of the second premolar. And, in order to avoid the extrusion of the permanent upper first molar splinting can be carried out or a transpalatal bar can be cemented. If the extraction of the lower molars is delayed, this will accentuate mesiolingual rotation and mesioversion of the permanent second molars, and incomplete space closure. There may not be radiographic evidence of the third molar for it to be

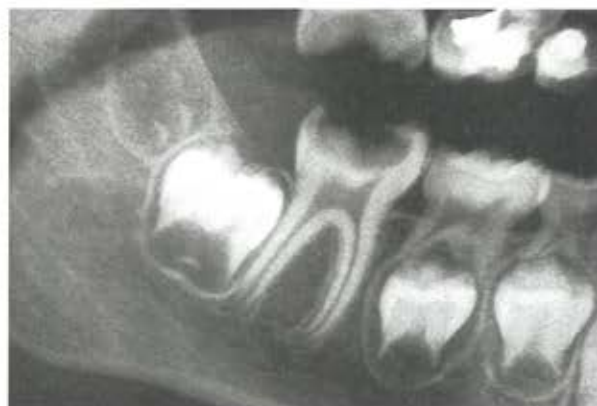

Fig. 2. Segundo molar permanente inferior con inicio de calcificación de furca (Estadio 6-7 de Nolla).



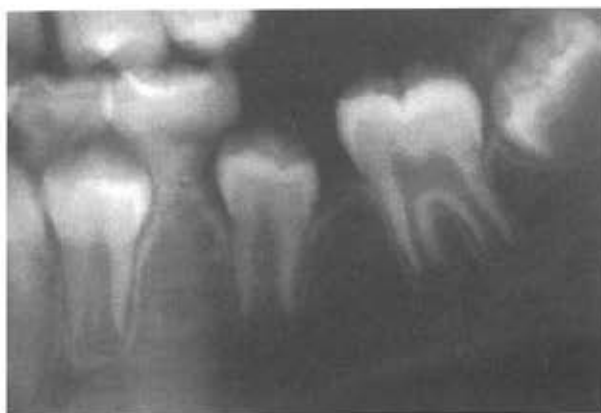

Fig. 3. Ectopia del segundo premolar post exodoncia del primer molar permanente.

the best moment. The decision to extract or not should take into account the other factors previously set out.

#### THE BEST TIME FOR EXTRACTING THE PERMANENT UPPER FIRST MOLAR

Space closure is more favorable in the upper than in the lower jaw. If spontaneous closure is desired, the best moment for carrying out the extraction is when the permanent second molar is just above the cemento-enamel junction of the first molar (Fig. 4).

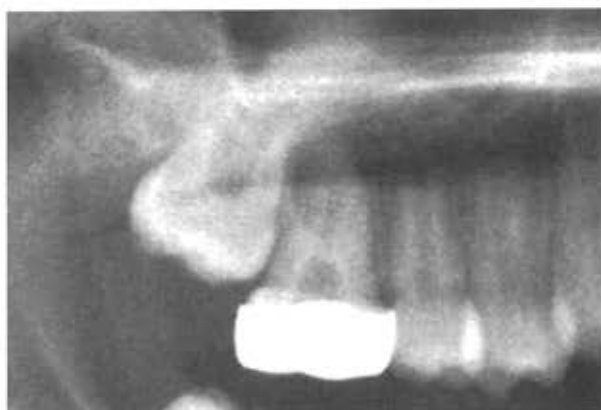

Fig. 4. Germen del segundo molar justo por encima de la línea amelocementaria del primer molar.

#### CLASS I MALOCCLUSION CASES

The timing of the extraction is crucial in cases with no overcrowding in order to avoid a large residual space leading to profile retraction. If there is overcrowding in the posterior region, extraction carried out within the parameters described, will result a rapid recovery. Extracting the permanent first molar without extracting the primary second molar is even advisable, the idea being that the distalization of the second premolar (that has still to erupt) generates a decompression of the late-

ral sector. When the overcrowding is in the anterior region, making the most of the space achieved can be done with orthodontic treatment.

#### CLASS II DIVISION 1 MALOCCLUSION CASES

In these cases the previous protocol is not advisable. Patients with considerable overjet and good mandibular position can benefit from delayed extraction of permanent upper first molars in order to retract the anterior teeth. If there is overcrowding, waiting for the eruption of the permanent second molars is advisable as is placing an auxiliary device (a transpalatal bar for example) in order to proceed to extract the first molars. In these cases it is important to check if splinting is needed of the permanent lower second molars until they come into contact with the upper third molars in order to avoid their extrusion.

#### CLASS II DIVISION 2 MALOCCLUSION CASES

The branchyfacial pattern of these patients and the difficulty of overbite control do not favor space closure, especially of the lower arch. These patients are not the best candidates for this therapy, however, if the permanent molar is severely affected, we should carry out the extraction according to the protocol in order to achieve mesialization of the second molars during eruption, and orthodontic treatment should be carried out after this to close the space.

#### CLASS III MALOCCLUSION CASES

These are complex cases as the prognosis is unpredictable. An expert orthodontist is required and a thorough evaluation. Extractions that may compromise long term treatment are inadvisable. If the molars are severely affected, these should be extracted promptly for medical reasons only (recurrent infections and failure of conservative treatment) in order to favor spontaneous space closure while trying not to affect the anterior teeth, and even though orthopedic-orthodontic treatment may be delayed.

#### DISCUSSION

MIH is a condition that has only been defined in the last 10 years but it is gaining prominence on the world dental map. It refers to a qualitative defect of the enamel but its etiology has yet to be established (10), although it has been associated to factors that can affect the mineralization phase and enamel maturation (11). The lesions due to hypomineralization are dynamic defects that tend to evolve over time (12), and for this reason early diagnosis and a rigorous preventative program can stop dental deterioration. Cases of severe MIH tend to enter a never-ending restoration cycle that soon leads to the loss of the affected molar.

One of the factors that should be taken into account when deciding to extract a permanent first molar or not, is patient biotype. Stalpers points out that, in hyperdivergent cases, the wedge effect due to molar mesialization is statistically considerable, although in their study the clinical relevance of this factor was questionable (13). Extracting the lower first molar between the ages of 8 and 9 years is advisable (8) but radiographic evaluation and confirmation of the development stage of the tooth bud of the permanent molar is preferable, as this will indicate more precisely the right moment for the extraction, while taking into account the possible variations between chronological and dental age.

Molars affected by MIH can be kept in the mouth until the right time for removal arrives, providing the situation allows for this, and meanwhile pulpotomies or pulpectomies and provisional reconstructions can be carried out.

The presence of wisdom teeth when deciding on the extraction or not of a permanent first molar is considered positive, but not essential, and the best moment for extracting a permanent first molar often precedes the confirmation of a developing third molar (14). The agenesis of a wisdom tooth cannot be confirmed until the

age of 16 years (15). The extraction of the first molar accelerates the eruption of the third molar although this does not necessarily mean that an appropriate space will be obtained (8).

Another important aspect that should be considered is the behavior management of these patients as this tends to be a challenge for dentists. Some cases (especially when the extraction of the four permanent first molars has been scheduled) can benefit from the use of conscious sedation or even general anesthesia (7).

## CONCLUSIONS

Extraction is a therapeutic option for molars with severe MIH and an uncertain prognosis. The best moment for this depends on each particular case, and the different factors set out should be kept in mind. An extraction performed at the right time will ease and simplify treatment later on, were this to be necessary. And it should be stressed once again that the decision to extract a permanent molar should be done jointly by both pediatric dentist and orthodontist.

## Síndrome de Pierre Robin. Diagnóstico y protocolo terapéutico actual (parte II)

V. GÓMEZ CLEMENTE<sup>1</sup>, E. M. MARTÍNEZ PÉREZ<sup>2</sup>, A. ADANERO VELASCO<sup>3</sup>, M. MARTÍN PÉREZ<sup>4</sup>,  
P. PLANELLS DEL POZO<sup>5</sup>

<sup>1</sup>Licenciado en Odontología. Becario colaborador. <sup>2</sup>Profesora Asociada. Departamento de Estomatología IV. Facultad de Odontología. Universidad Complutense de Madrid. <sup>3</sup>Profesor colaborador del Título Propio Especialista en Atención odontológica integrada en el niño con necesidades especiales. Facultad de Odontología. Universidad Complutense de Madrid. <sup>4</sup>Jefe de Sección de Maxilofacial Infantil. Servicio de Cirugía Oral y Maxilofacial. Hospital Universitario La Paz. Madrid. <sup>5</sup>Profesora Titular. Departamento de Estomatología IV. Facultad de Odontología. Universidad Complutense de Madrid

### RESUMEN

Los niños afectados por la SPR a menudo presentan hipoplasia mandibular severa asociada, que provoca obstrucción de la hipofaringe por retroposición de la base de la lengua dentro de la vía aérea faríngea posterior. Su manejo dependerá de la severidad de la obstrucción de la vía aérea. La mayoría de ellos pueden controlarse mediante colocación en decúbito prono hasta que el problema se resuelve en torno a los 3 a 6 meses de edad. En casos más severos, tendremos que recurrir a la monitorización de los niveles de saturación de oxígeno, a la intubación nasofaríngea temporal o a la colocación de un tubo endotraqueal. La traqueostomía resulta un método eficaz en aquellos casos más severos, pero las traqueostomías de larga permanencia conllevan una alta morbilidad y en ocasiones mortalidad. La distracción mandibular supone una nueva técnica para el alargamiento mandibular y una excelente alternativa de tratamiento para pacientes con SPR, con apnea obstructiva crítica secundaria a hipoplasia mandibular. Se presenta el protocolo seguido por el Hospital Universitario La Paz, Madrid.

El alargamiento mandibular mediante distracción gradual representa un método satisfactorio para el tratamiento de pacientes jóvenes con hipoplasia mandibular severa que provoca apneas obstructivas críticas. El evitar la traqueotomía o la decanulación precoz en pacientes previamente traqueotomizados representa una gran ventaja en el tratamiento de pacientes afectados por la SPR o por cualquier otra malformación congénita craneofacial con micrognatia severa.

**PALABRAS CLAVE:** Síndrome de Pierre Robin. Glosotomía. Distracción. Protocolo.

### ABREVIATURAS

SPR: Síndrome de Pierre Robin.

### ABSTRACT

Children with PRS often have severe mandibular hypoplasia that causes the obstruction of the hypopharynx due to the retroposition of the tongue base within the posterior pharyngeal airway. Airway management will depend on the severity of the obstruction. This can usually be controlled by prone decubitus positioning until the problem can be resolved at the age of 3 to 6 months. More severe cases require monitoring of oxygen saturation levels, temporary nasopharyngeal intubation, or endotracheal intubation. A tracheostomy is effective in more severe cases but long term tracheostomies have high morbidity and on occasions mortality rates. Mandibular distraction is a new technique for patients with PRS with critical obstructive sleep apnea secondary to mandibular hypoplasia. The protocol followed by the Hospital Universitario La Paz in Madrid is presented.

Mandibular lengthening by gradual distraction is a satisfactory method for treating young patients with severe mandibular hypoplasia leading to critical obstructive sleep apnea. Avoiding tracheotomies or early decannulation in previously tracheotomized patients is of great advantage when treating patients with PRS or any other craniofacial congenital malformation with severe micrognathia.

**KEY WORDS:** Pierre Robin Syndrome. Glossopexy. Distraction. Protocol.

### INTRODUCCIÓN

El síndrome de Pierre Robin (SPR) es una afección (1) o secuencia malformativa (2) presente al nacer, que se caracteriza por la tríada: retro/micrognatia, glosotomía y fisura del paladar blando. Corresponde a un tipo de

los llamados síndromes craneofaciales o síndromes del primer arco. La Clasificación Internacional de Enfermedades Aplicadas a la Odontología y Estomatología (CIE-AO) de la Organización Panamericana de la Salud de 1985, encuadró el SPR dentro de las anomalías óseas del cráneo y de la cara (1).

Muchos autores han establecido que la tríada de Pierre Robin no constituye una entidad nosológica como tal, presentando etiología y patogénesis diversas. Sin embargo, se ha demostrado que es una entidad clínica definida ya en el recién nacido, que presenta signos y síntomas derivados de esa patología ya presente en el nacimiento y que disminuyen con el desarrollo. Así pues, como entidad clínica definida desde el nacimiento, existe posibilidad de aplicar un tratamiento protocolizado (3).

El SPR es una patología que limita la vida, es fundamental una actuación temprana en base a protocolos terapéuticos ya establecidos, con la participación de un equipo multidisciplinar. Consideramos de interés que el odontopediatra esté familiarizado con estos protocolos y con terapéutica a aplicar en pacientes diagnosticados de SPR, para poder instaurar medidas preventivas y conservadoras adicionales en aras a mejorar la calidad de vida de estos pacientes.

El presente trabajo de revisión bibliográfica pretende satisfacer los siguientes objetivos, como objetivo principal:

— *Actualizar* de forma concisa los conocimientos sobre diagnóstico, tratamiento, pronóstico y seguimiento en SPR.

Como *objetivos secundarios* de la revisión bibliográfica:

— Reconocer el momento diagnóstico de la secuencia de Pierre Robin.

— Estudiar cuáles son las *posibilidades terapéuticas* aplicables en los pacientes con SPR.

— Conocer un *protocolo de intervención/actuación* en niños diagnosticados de SPR.

## MATERIAL Y MÉTODOS

Para la realización de este trabajo sobre el Síndrome de Pierre Robin, se ha realizado una búsqueda bibliográfica manual en la Biblioteca de la Facultad de Odontología de la Universidad Complutense de Madrid. Además se ha recurrido a diversos recursos electrónicos; como las bases de datos Medline y ScienDirect; asociadas a la UCM (Compludoc), para la búsqueda tanto de libros como de artículos.

En primer lugar, se seleccionaron una serie de 40 artículos y textos como pilar para realizar la estructura principal del trabajo y la base de desarrollo de la revisión bibliográfica.

La búsqueda se ha centrado en aspectos diagnósticos y terapéuticos del síndrome que incluyeran las palabras clave, anteriormente propuestas. Se incluyeron artículos de los últimos 10 años, escritos en español, inglés y francés; seleccionando aquellos referentes a diagnóstico y terapéutica.

En un principio, un requisito de exclusión era una antigüedad límite de 10 años y escaso índice de impac-

to, pero todos los datos referidos a descripción y terapéutica del síndrome refieren una data mayor, por lo que fueron incluidos también, para la actual revisión.

## RESULTADOS Y DISCUSIÓN

### DIAGNÓSTICO

El SPR constituye un desafío diagnóstico prenatal pero deberemos saber que se puede sospechar de la presencia del síndrome desde la 12ª semana de edad gestacional, por ultrasonografía (1) y en el recién nacido por las manifestaciones clínicas ya mencionadas (4) (artículo, parte I). Los principales hallazgos ecográficos son micrognatia, polihidroamnios y paladar fisurado. En casos de polihidroamnios, se recomienda un examen más exhaustivo del perfil o contorno facial y del paladar. Es recomendable incluso la evaluación cardiaca, el estudio del cariotipo y el test de detección telomérica; con el objetivo de determinar otras posibles anomalías asociadas (5).

Las imágenes tridimensionales multiplanares aumentan la percepción del caso y, sobre todo, en casos de micrognatia, ya que la valoración sobre una radiografía bidimensional lateral de cráneo es muy subjetiva. Podemos evaluar mejor el caso del feto y la gravedad de la situación desde diferentes perspectivas. Estas imágenes son muy útiles para un diagnóstico preliminar que nos permita elaborar un plan de tratamiento para su inmediata ejecución tras el parto (6).

Lo más importante es que, una vez reconocido el SPR, no debemos creer que el diagnóstico sea definitivo, sino que es el punto de partida para poder diagnosticar otros síndromes que interferirán en el control del paciente y su desarrollo (7).

Una evaluación multidisciplinar de estos pacientes les provee de un diagnóstico temprano y efectivo que favorece un buen pronóstico y la disminución de las posibles complicaciones. Un control paraclínico en busca de posibles anomalías asociadas con polisomnografía y estudios de potenciales evocados indicarán aquellos pacientes que potencialmente tendrán riesgo quirúrgico. Además tendremos en cuenta que el cierre prematuro del paladar promueve a que la lengua se posicione anteriormente y disminuyan los problemas alimenticios y respiratorios (8).

### TRATAMIENTO

Desde el punto de vista terapéutico podemos abordar el síndrome desde dos perspectivas: conservadora y quirúrgica.

#### *Tratamiento conservador*

No debemos olvidar que el manejo inicial del SPR, en primera instancia, debe orientarse hacia los problemas de la vía aérea y a establecer una adecuada nutrición (4). Un punto importante a tener en cuenta es que la formación de la familia es fundamental para tener éxito durante todas las etapas del tratamiento.



## Manejo de la vía aérea

En general, el manejo de la vía aérea de la gran mayoría de los pacientes con SPR se realiza de manera conservadora mediante la posición decúbito prono o ventral. Dicho manejo postural mantiene por gravedad la lengua en una posición más anterior, facilitando la respiración, lo que se muestra en la monitorización continua por la inexistencia de desaturaciones importantes (1,9).

En algunos pacientes, el manejo posicional no logra aliviar su obstrucción, presentando episodios frecuentes de apneas e hipoapneas obstructivas con caída de la saturación de oxígeno a niveles críticos. En consecuencia, deben ser manejados con procedimientos destinados a estabilizar la vía aérea superior, utilizando en su gran mayoría la intubación endotraqueal (4).

La intubación traqueal fallida es una causa importante de morbilidad y mortalidad, ya que es difícil manejar la vía aérea por el tamaño de la lengua en relación a la mandíbula, desplazándose posteriormente e impidiendo la alineación de los ejes laríngeo, faríngeo y oral durante la laringoscopia directa y la apertura glótica no se puede visualizar. Por ello se ha recomendado en pacientes con SPR la intubación traqueal asistida con fibroscopio flexible (10).

Otros autores recomiendan la inserción de la vía aérea nasofaríngea, cuando es posible, evitando la obstrucción ocasionada por el desplazamiento posterior de la lengua (11), ya que propulsa la lengua hacia delante y permeabiliza la vía aérea (12). Se pueda administrar oxígeno y anestésico inhalado durante el procedimiento, lo que mantiene la oxigenación y una profundidad anestésica adecuada, utilizándose como tratamiento de la vía aérea de forma ambulatoria. La principal desventaja de este método es que no se puede ventilar manualmente al paciente y, en caso de ser necesario, se debe retirar el tubo nasofaríngeo y ventilar con mascarilla facial estándar (11).

En la investigación técnica que se lleva a cabo, se ha desarrollado un adaptador de acrílico a la nariz para sostener la intubación nasofaríngea y evitar que el niño la retire (13).

Otro procedimiento terapéutico que se contempla es la *glosopexia* (Fig. 1), la cual fija la lengua al labio inferior (4) o incluso a la mandíbula (14) para que la tracción anterior mejore la obstrucción de la vía aérea y se usa durante el primer año de vida. En la actualidad, se prefiere a la traqueostomía ya que altera en menor grado el desarrollo del lenguaje (4,15). Sin embargo, otros autores en estudios recientes como Hoffman W (2003), establecen que es mejor realizar la glosopexia y la distracción mandibular conjuntas (alta efectividad en un 70 % de los casos) (16), ya que es un método para evitar la traqueostomía (17).

La glosopexia deberá ser realizada en aquellos casos en los que vayan a ser sometidos a cirugía de forma provisional y cuando la obstrucción de la vía aérea sea incompatible con la vida (18). Argamaso RV (1983), Shprintzen RJ (1992), Sher AE (1992), Singer L y Sidoti EJ (1992) indicaron que hay muchos factores que contribuyen a la obstrucción de la vía aérea; por ello, concluyen que no hay un tratamiento óptimo pero espe-

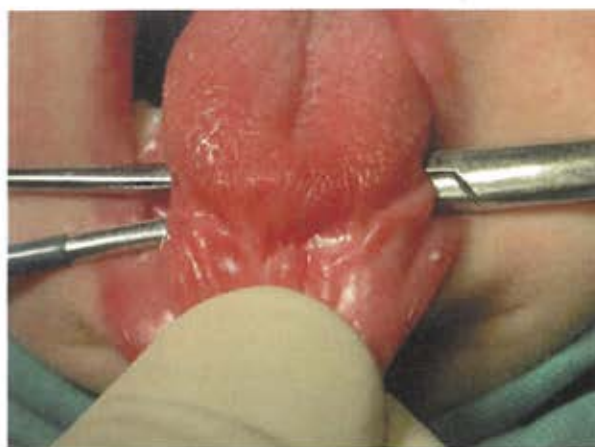

Fig. 1. Glosopexia. Imagen cedida por cortesía de la Dra. Martín.

ciencia la glosopexia es muy útil en pacientes con SPR (siempre y cuando la unión de la lengua al labio inferior sea fuerte) (7).

La traqueostomía está indicada cuando las demás intervenciones no mejoran la oxigenación y la ventilación, relegando la decanulación generalmente entre 1 y 36 meses de edad (4). Desafortunadamente, las traqueostomías de largo plazo están asociadas con altos grados de complicaciones, motivando hospitalizaciones prolongadas e incluso la muerte (1).

## Manejo de la alimentación

Este objetivo se conseguirá de la mano de un correcto tratamiento ortopédico del niño que presenta SPR, el cual comienza a partir de la primera semana de vida. El enfoque ortopédico es preoperatorio, para un exitoso cierre quirúrgico de la fisura, lo que permite la rehabilitación de estos niños antes de la edad escolar, mediante un trabajo multi e interdisciplinario.

El tratamiento en este sentido consiste en la colocación de una prótesis de acrílico cuyo flanco vestibular va adosado al reborde alveolar superior, presentando una prolongación posterior (tipo coleta) que coincide con la fisura, gracias a ella, la lengua encuentra un punto de apoyo posterosuperior que le permite descender y adelantarse progresivamente solucionando, en parte, el micrognatismo mandibular y la glosoptosis característica de esta patología, y logrando que el niño pueda ser alimentado con biberón (1). Evitaremos así la presión positiva que produce la fisura palatina en la succión (4).

Este recurso terapéutico, sumado al uso de biberones y chupetes anatómicos y a un tratamiento postural adecuado (posición decúbito prono) permite una correcta alimentación, y mejora también los problemas respiratorios característicos de estos niños (1).

Otra opción terapéutica consiste en la colocación de un obturador palatino. Los niños con SPR que salvan el obstáculo que representa la fisura palatina en la alimentación consiguen una ganancia de peso necesaria para el posterior tratamiento quirúrgico (19,20). El obturador, además, permite una posición más elevada de la lengua



contra el paladar, lo que evita en mayor medida la obstrucción (21).

Otro de los puntos de actuación es a nivel nutricional. La dieta que deben mantener los niños con SPR, debe ser una dieta con baja incorporación de leche materna para así ganar peso, permitiendo retirar antes la sonda nasogástrica. Es una dieta hipercalórica consistente en una fórmula láctea con glucosa, polímeros, triglicéridos, ácidos grasos esenciales, etc. (22).

Los procedimientos quirúrgicos para reparar el paladar hendido pueden ser en uno o dos tiempos. El más común es el cierre del paladar (duro y blando) en un solo tiempo, realizado entre los 6 y los 18 meses (normalmente el labio fisurado a los 9 meses y el paladar fisurado al año) (4). La corrección de la hendidura palatina se llevará a cabo de forma similar a la de los pacientes con paladar hendido sin SPR, estando muy alerta a eventuales complicaciones en el manejo de la vía aérea (23).

#### Tratamiento quirúrgico

El tratamiento quirúrgico se orienta según la severidad del compromiso de la vía aérea seguida por el grado de dificultad en la alimentación (4). En los casos severos, se requiere tratamiento quirúrgico, consistiendo básicamente en *cirugía ortognática* y *distracción osteogénica*; ambas técnicas requieren osteotomías, movilización de los segmentos y un periodo de estabilización. La única diferencia entre estas dos técnicas es que, en la distracción, los segmentos óseos son movidos lentamente a lo largo del tiempo hasta su posición final (1).

La distracción osteogénica mediante distractores externos (Figs. 2 y 3), logra la elongación paulatina de los tejidos óseos de los maxilares y del complejo craneofacial, así como de los tejidos circundantes, mediante el uso de aparatos, no solo en edades tempranas de la vida, también en adultos. De esta forma se logran cambios importantes en las estructuras esqueléticas faciales, con la consecuente mejoría funcional y estética. Podemos considerarlo como un proceso biológico de formación de hueso nuevo, entre la superficie de los segmentos óseos, ya que son gradualmente separados por aumento en la tracción.

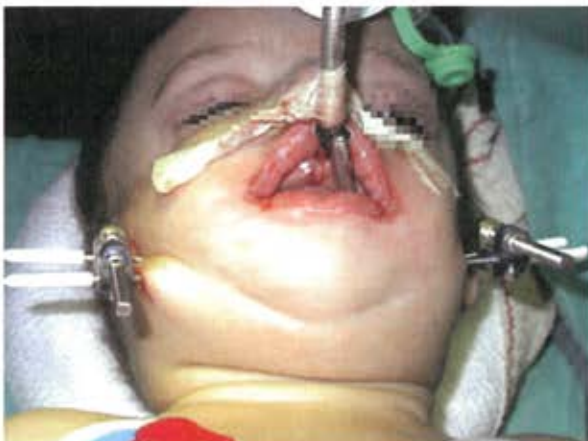

Fig. 2. Distracción osteogénica. Imagen cedida por cortesía de la Dra. Martín.

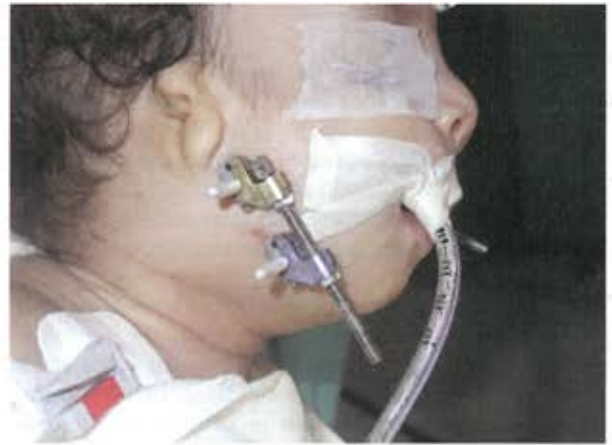

Fig. 3. Distracción osteogénica. Imagen cedida por cortesía de la Dra. Martín.

La distracción osteogénica se basa en la "Ley de Tensión-Estrés", en la cual, la tracción gradual de los tejidos crea estrés capaz de estimular y mantener la regeneración y activar el crecimiento de ciertos tejidos. La calidad y cantidad de nuevo hueso formado depende de varios factores: la rigidez de la fijación del fragmento óseo, el grado del daño, la edad del paciente, el radio, ritmo y cantidad de la distracción (24).

La distracción ha sido empleada satisfactoriamente, en vez de la traqueostomía para manejar la vía aérea en pacientes con SPR severa, en quienes han fallado las maniobras no quirúrgicas (1). El evitar la traqueostomía o la decanulación precoz en pacientes previamente traqueotomizados representa una gran ventaja en el tratamiento de pacientes afectados por la SPR o por cualquier otra malformación congénita craneofacial con micrognatia severa (25). Antes de la distracción, las alternativas de manejo de estos pacientes incluían osteotomías de la rama con injertos óseos interposicionales e injertos costochondrales.

La distracción osteogénica facilita el tratamiento temprano de estos pacientes, ya que permite un alargamiento importante de la mandíbula sin necesidad de injertos óseos (1). La distracción mandibular permite modificar la posición de la lengua, elimina los problemas respiratorios, mejora la deglución y hace desaparecer los fenómenos de reflujo (26). Los seguimientos a largo plazo han demostrado que la distracción ósea precoz no provoca secuelas ni interfiere con el desarrollo de las piezas dentarias y/o crecimiento mandibular, siendo el procedimiento de elección en muchos casos (4).

Sin embargo, muchos de estos pacientes presentan un potencial de crecimiento normal, por lo que no tienen necesidad de intervención quirúrgica. En estos pacientes la traqueostomía es necesaria por un año (1) o incluso, en ocasiones, se consiguen mediante la distracción entre 1,6 y 2,2 cm los cuales son suficientes para permitir el cierre de la traqueotomía en un paciente y retirar la asistencia respiratoria mecánica (27).

Es indudable que los resultados obtenidos en la distracción o generación ósea inducida son, por muchas razones, superiores a aquellos obtenidos mediante oste-

otomías e injertos óseos. Es un procedimiento relativamente simple que puede realizarse como cirugía ambulatoria pero su planificación y control requiere de la participación de un equipo multidisciplinario involucrado en la filosofía del procedimiento que incluye ortodontistas, odontopediatras, radiólogo, cirujanos plásticos, etc. (28).

En definitiva, en el tratamiento de los pacientes con SPR, se recomienda la distracción mandibular como tratamiento quirúrgico al ser una alternativa eficaz para evitar la traqueostomía, resolviendo los graves problemas ventilatorios y de intubación. Como ya hemos visto, la distracción mandibular mejora ostensiblemente la calidad de vida de los pacientes al poder incorporarse a su vida familiar y laboral sin riesgo vital inminente (29). En neonatos, será de vital importancia realizarla de forma temprana para impedir las complicaciones derivadas de una posible hipoxia cerebral y mejorar los parámetros antropométricos durante el crecimiento, ayudados del tratamiento distractor (30).

### PRONÓSTICO

Pese a las dificultades iniciales para la alimentación, muchos pacientes toleran una dieta oral sin manejo de la vía aérea entre los 12 y 36 meses de vida, fecha en la que se llevará a cabo la decanulación en aquellos que necesitaron traqueostomía (5). Otros autores establecen que para un buen pronóstico es necesario proveerles de un soporte respiratorio adecuado, usando una máscara de presión o un tubo faríngeo que asegure una adecuada ventilación (31).

En los pacientes sin síndromes asociados, el manejo adecuado de la vía aérea y de la alimentación garantizará, en la mayoría de los casos, un crecimiento adecuado con mejoría gradual de las alteraciones respiratorias y alimentarias. En los pacientes con SPR asociado a síndromes, el pronóstico estará determinado por el síndrome de base (4).

El estudio realizado por Bütow KW y cols. (2009) reportó la mortalidad de los casos evaluados y obtuvo que 4 pacientes (2,1 %) murieron debido a la reconstrucción del paladar; ninguna muerte ocurrió una vez el paladar fue reconstruido. Otros 3 pacientes murieron por causas respiratorias, neumonía, aspiración de comida y malformaciones cardíacas (32).

### SEGUIMIENTO

El control de la evolución es de gran importancia, pudiendo llevarlo a cabo gracias a la tomografía computarizada, ya que es uno de los métodos más prácticos para evaluar los cambios morfológicos que se producen en la evolución posdistracción en la vía aérea y en la mandíbula (33).

En general, el fallecimiento de los pacientes con SPR será resultado de un mal control de los efectos derivados de la tríada característica, es decir, la obstrucción aérea y la falta de alimentación que determinaran una falta de desarrollo (5).

### PROTOCOLO DE TRATAMIENTO EN PACIENTES CON EL SÍNDROME DE PIERRE ROBIN EN EL HOSPITAL UNIVERSITARIO LA PAZ DE MADRID

A continuación, se describe el protocolo que se lleva a cabo conjuntamente entre odontopediatras especializados en el niño con necesidades especiales y los cirujanos maxilofaciales infantiles del citado hospital.

A los 15 días del nacimiento del niño diagnosticado de SPR, se realiza un primer examen respiratorio mediante polisomnografía, el cual consiste en dos pruebas: una diurna para determinar la cantidad de aire expirado y otra nocturna para determinar la presencia o ausencia de apneas.

Cuando es favorable, no se precisa ningún tratamiento, se realizan revisiones periódicas y a los 12 meses, se iniciará el tratamiento de la fisura palatina.

Cuando no es favorable (presencia de más de 10 apneas) se practica inmediatamente una glosoplexia que llevará durante 18 meses. Este tratamiento se complementa con una intervención de distracción ósea mandibular bilateral externa. Se realiza del orden de 1 mm bilateral a la semana durante 2 meses y una retención el doble de tiempo que la activación. No es este un paso siempre usado, será así solo en los casos más severos de incompetencia respiratoria y micrognatia.

Pasados 12 meses desde el nacimiento, se procede al tratamiento quirúrgico del cierre de la fisura palatina.

### VIABILIDAD DE LA DISTRACCIÓN OSTEOGÉNICA

El hecho de que la mandíbula puede llegar a alcanzar o no un tamaño normal al final del crecimiento en los pacientes SPR es motivo de controversia. Por ello, la hipoplasia mandibular congénita del SPR ha sido objeto de numerosos estudios, ya que no hay consenso entre autores sobre si hay o no un ritmo de crecimiento acelerado en la infancia que permita conseguir un tamaño normal en el adulto.

Aquellos autores que opinen que la micrognatia se corrige, apoyarían la teoría etiológica de la compresión fetal, pues una mandíbula con alteración primaria del crecimiento no podría mostrar crecimiento normal. No se podría predecir el tamaño mandibular al final del crecimiento si se desconoce la etiopatogenia de la micrognatia en cada caso. Parece ser que no hay recuperación del crecimiento mandibular, por lo que decir otra cosa sería dar falsas esperanzas a los pacientes, salvo los casos en que la mandíbula es intrínsecamente normal pero en útero hay constricción postural que afecte al desarrollo prenatal.

La observación clínica de la mejoría del problema respiratorio y alimentario en los primeros meses de vida mantiene la idea de la recuperación del crecimiento mandibular. Daskalogiannakis J (2001) afirma en su estudio que, después de 5 años, no hay mayor crecimiento y la longitud mandibular es más corta en SPR, por lo que no se corrige la Clase II esquelética inicial, aunque podría haber crecimiento acelerado en período neonatal. Según Figueroa AA y cols. (1991), este brote de crecimiento en los primeros meses es limitado y no



armoniza el perfil facial. Laitinen SH y cols. (1997) corroboran la hipótesis de que el mayor potencial de crecimiento y recuperación es en la infancia temprana, aunque algunos casos permanecen con micrognatia.

Los resultados de estos autores alentarían a las técnicas que ofrecen la posibilidad de tratamiento temprano, como distracción mandibular, que a veces se evitan o retrasan esperando una mejora espontánea por crecimiento (35).

En apoyo a esto, Shprintzen RJ (1992) cuenta cómo la mayoría de los padres tienen la creencia de que sus hijos recuperarán un tamaño mandibular óptimo en 2 años, pero este hecho crea falsas esperanzas en la lucha contra otros síntomas del síndrome.

Si la SPR está asociada a otro síndrome que tenga como característica la hipoplasia mandibular, la mandíbula se mantendrá pequeña a lo largo de la vida (sin crecimiento espontáneo). El único caso de crecimiento espontáneo de la mandíbula es cuando la mandíbula es intrínsecamente normal, pero tuvo una presión mecánica por constricción del útero (7).

En conclusión se mantiene que el desarrollo mandibular posnatal en la SPR sigue un ritmo de crecimiento dentro de lo normal, manteniéndose el déficit mandibular en estos niños, siempre y cuando no se realice tratamiento distractor (35).

## CONCLUSIÓN

La distracción en neonatos es un método rápido y definitivo para la corrección de la apnea y es posible impedir en un futuro la aparición de las consecuencias del daño cerebral por la hipoxia producida por la apnea obstructiva y mejora los trastornos deglutorios, además, se evita la morbilidad de la traqueostomía y los parámetros antropométricos de la retro/micrognatia se corrigen de forma permanente.

Se deben tomar decisiones respecto a la metodología protocolaria a seguir respecto al tratamiento multidisciplinar (necesidad de evaluar la corrección quirúrgica o el manejo conservador). Entre estas decisiones, el manejo de la vía aérea es la prioridad inicial, y debe ser realizado de manera individualizada.

El tratamiento actual quirúrgico mediante la glosopexia y distracción ósea reduce la necesidad de la traqueostomía y la mortalidad de estos pacientes.

Sobre todo deberemos concluir teniendo claro y presente que, pese a la heterogeneidad de las manifestaciones clínicas y de la complejidad de los casos, los pacientes de SPR deben ser asistidos por un grupo multidisciplinar. Deberemos seguir un protocolo de actuación individualizada a cada caso, según la severidad debido a las múltiples afecciones sistémicas que pueden estar asociadas a SPR. El odontopediatra precisa estar presente durante todas las fases del protocolo para beneficiar en cada caso la calidad de vida a nivel oral de estos niños.

CORRESPONDENCIA:  
 Víctor Gómez Clemente  
 e-mail: victorgomezcllemente@gmail.com

## BIBLIOGRAFÍA

1. Reyes Velázquez JO, Vázquez RL. Secuencia de Pierre Robin. Revisión bibliográfica. *Med Oral*. 2009;11(2):58-60.
2. González E, Carreño J. Síndromes craneofaciales II. En: Boj JR, Catalá M, García-Ballesta C, Mendoza A, Planells P. *Odon-topediatria. La evolución del niño al adulto joven*. 1ª edición. Madrid: Ripano, 2011. p:709-24.
3. Printzlau A, Andersen M. Pierre Robin Sequence in Denmark: a retrospective Population-based epidemiological study. *Cleft Palate-Craniofac J*. 2004;41(1):47-52.
4. Arancibia JC. Secuencia de Pierre Robin. *Neumol Pediatr*. 2006;1(1):34-6.
5. Shinghal T, Tewfik TL. Pierre Robin Sequence: a common presentation. *The Canadian J of CME*. 2008;49-52.
6. Lee W, McNie B, Chaiworapongsa T, Conoscenti G, Kalache KD, Vettraino IM, et al. Three-dimensional ultrasonographic presentation of micrognathia. *J Ultrasound Med*. 2002;21:775-81.
7. Shprintzen RJ. The implications of the diagnosis of Robin Sequence. *Cleft Palate-Craniofac J*. 1992;29(3):205-9.
8. Hamdi M, Brutus JP, Mey AD. Clinical experience with the Pierre Robin sequence. *Eur J Plast Surg*. 2004;26:401-5.
9. Wong CY, AB Hamid SS, Mohamad H, Mohamad I. Postural management of airway obstruction secondary to Pierre Robin Sequence. *Brunei Int Med J*. 2011;7(4):225-8.
10. Palacios-Ríos D, Nava-Obregón TA, López-Cabrera NG. Intubación traqueal con fibroscopio flexible en niños con síndrome de Pierre Robin. Informe de tres pacientes. *Anest Méx*. 2005;17(2):80-4.
11. Anderson KD, Cole A, Chuo CB, Slatore R, Phil D. Home management of upper airway obstruction in Pierre Robin Sequence using a nasopharyngeal airway. *Cleft Palate-Craniofac J*. 2007;44(3):269-73.
12. Riviera NG, Núñez AC. Síndrome de Pierre Robin, nueva modalidad de tratamiento. *Rev Chil Pediatr*. 1985;56(5):349-51.
13. Smyth AG. A simple nasal splint to assist the stability of nasopharyngeal tubes in the Pierre Robin sequence associated airway obstruction: technical innovation. *J Craniomaxillofac Surg*. 1998;26:411-4.
14. Argamaso RV. Glossopexy for upper airway obstruction in Robin Sequence. *Cleft Palate-Craniofac J*. 1992;29(3):232-8.
15. Denny AD, Christian A, Schaefer RB. Outcomes of tongue-lip adhesion for neonatal respiratory distress caused by Pierre Robin Sequence. *J Craniofac Surg*. 2004;15(5):819-23.
16. Hoffman W. Outcome of tongue-lip plication in patients with severe Pierre Robin sequence. *J Craniofac Surg*. 2003;14(5):602-8.
17. Lee JH, Kim YH. Temporary tongue-lip traction during the initial period of mandibular distraction in Pierre Robin Sequence. *Cleft Palate-Craniofac J*. 2009;46(1):19-23.
18. Huang F, Lo LJ, Chen YR, Yang JC, Niu CK, Chung MY. Tongue-lip adhesion in the management of Pierre Robin sequence with airway obstruction: technique and outcome. *Chang Gung Med J*. 2005;28(2):90-6.
19. Oktay H, Baydas B, Ersöz M. Using a modified nutrition plate for early intervention in a newborn infant with Pierre Robin Sequence: a case report. *Cleft Palate- Craniofac J*. 2006;43(3):370-3.
20. Savion I, Huband ML. A feeding obturator for a preterm baby with Pierre Robin sequence. *J Prosthet Dent*. 2005;93:197-200.
21. Pielou WD. Non-surgical management of Pierre Robin syndrome. *Arch Dis Childh*. 1967;42:20-3.
22. Marques IL, Barbieri MA, Bettiol H. Etiopathogenesis of Isolated Robin Sequence. *Cleft Palate- Craniofac J*. 1998;35(6):517-25.
23. Brainsky A, Salamanca E. Vía aérea superior en Secuencia de Pierre Robin. Texto de Cirugía Pediátrica de la Sociedad Colombiana de Cirugía Pediátrica.
24. Escalera JOR, Villasana JEM. Distracción osteogénica: presentación de dos casos clínicos. *Rev Odontol Mex*. 2010;14(2):117-22.
25. Morovic CG, Monasterio L. Distracción ósea en Secuencia de Pierre Robin. *Cir Plást IberoLatinoam*. 2002;28(4):241-6.
26. Monasterio FO, Montalva FM, Berlanga F. Distracción mandibular.



- bular temprana en el Síndrome de Pierre Robin. *Cir Plást Ibero-Latinoam.* 2002;28(4):247-53.
27. Morovic CG, Monasterio LA. Alargamiento mandibular mediante tracción en pacientes con síndrome de Pierre Robin. *Rev Chil Pediatr.* 1996;67(6):276-81.
  28. Campo AF, Govea YC, Burak MY, Jimenez JC. Distracción osteogénica de la mandíbula. Principios e indicaciones. *Revista Hospitalaria General Dr. M Gea González.* 2000;3(1):7-12.
  29. Martínez A, Martínez I, García B, Fernández R, Marín AB, Bailón C. Distracción ósea: tratamiento de la apnea obstructiva en neonatos con micrognatia. *Rev Esp Cir Oral Maxilofac.* 2011;33(2):67-74.
  30. Caycedo DJ. ¿Por qué distracción mandibular en neonatos con apnea de sueño?. Informe de 47 casos. *Colomb Med.* 2011;42:362-8.
  31. Roessingh AS, Herzog G, Hohlfeld J. Respiratory distress in Pierre Robin: successful use of pharyngeal tube. *J Pediatr Surg.* 2007;45:1495-9.
  32. Bütow KW, Hoogendijk CF, Zwahlen RA. Pierre Robin sequence: appearances and 25 years of experience with an innovative treatment protocol. *J Pediatr Surg.* 2009;44:2112-8.
  33. Mohamed AM, Bishri AA, Mohamed AH. Distraction osteogenesis as followed by CT scan in Pierre Robin Sequence. *J Craniomaxillofac Surg.* 2010;30:1-8.
  34. Adanero A, Gómez B, Martínez L, Valero M, Martín M. Protocolo de tratamiento en pacientes con el síndrome de Pierre Robin. *Odontol Pediatr.* 2009;17(1):41.
  35. Más ER, Plasencia E, Rivera A, Casal C. Morfología craneofacial en la Secuencia de Pierre Robin y fisura palatina. Estudio comparativo. *Rev Esp Ortod.* 2007;37:249-58.

## Review

## Pierre Robin Syndrome. Diagnosis and current treatment protocol (part II)

V. GÓMEZ CLEMENTE<sup>1</sup>, E. M. MARTÍNEZ PÉREZ<sup>2</sup>, A. ADANERO VELASCO<sup>3</sup>, M. MARTÍN PÉREZ<sup>4</sup>, P. PLANELLS DEL POZO<sup>5</sup>

<sup>1</sup>Degree in dentistry UCM. Scholarship holder, Department of Stomatology IV, Dental Faculty, UCM. <sup>2</sup>Associate professor Department of Stomatology IV, Dental Faculty, UCM. <sup>3</sup>Professor with specialist degree in Integrated Dental Care for children with special needs, Dental Faculty, UCM. <sup>4</sup>Head of Pediatric Maxillofacial Unit of the Department of Oral and Maxillofacial Surgery, Hospital Universitario La Paz, Madrid, Spain. <sup>5</sup>Professor of the Department of Stomatology IV, Dental Faculty UCM.

### ABSTRACT

Children with PRS often have severe mandibular hypoplasia that causes the obstruction of the hypopharynx due to the retroposition of the tongue base within the posterior pharyngeal airway. Airway management will depend on the severity of the obstruction. This can usually be controlled by prone decubitus positioning until the problem can be resolved at the age of 3 to 6 months. More severe cases require monitoring of oxygen saturation levels, temporary nasopharyngeal intubation, or endotracheal intubation. A tracheostomy is effective in more severe cases but long term tracheostomies have high morbidity and on occasions mortality rates. Mandibular distraction is a new technique for patients with PRS with critical obstructive sleep apnea secondary to mandibular hypoplasia. The protocol followed by the Hospital Universitario La Paz in Madrid is presented.

Mandibular lengthening by gradual distraction is a satisfactory method for treating young patients with severe mandibular hypoplasia leading to critical obstructive sleep apnea. Avoiding tracheotomies or early decannulation in previously tracheotomized patients is of great advantage when treating patients with PRS or any other craniofacial congenital malformation with severe micrognathia.

### RESUMEN

Los niños afectados por la SPR a menudo presentan hipoplasia mandibular severa asociada, que provoca obstrucción de la hipofaringe por retroposición de la base de la lengua dentro de la vía aérea faríngea posterior. Su manejo dependerá de la severidad de la obstrucción de la vía aérea. La mayoría de ellos pueden controlarse mediante colocación en decúbito prono hasta que el problema se resuelve en torno a los 3 a 6 meses de edad. En casos más severos, tendremos que recurrir a la monitorización de los niveles de saturación de oxígeno, a la intubación nasofaríngea temporal o a la colocación de un tubo endotraqueal. La traqueostomía resulta un método eficaz en aquellos casos más severos, pero las traqueostomías de larga permanencia conllevan una alta morbilidad y en ocasiones mortalidad. La distracción mandibular supone una nueva técnica para el alargamiento mandibular y una excelente alternativa de tratamiento para pacientes con SPR, con apnea obstructiva crítica secundaria a hipoplasia mandibular. Se presenta el protocolo seguido por el Hospital Universitario La Paz, Madrid.

El alargamiento mandibular mediante distracción gradual representa un método satisfactorio para el tratamiento de pacientes jóvenes con hipoplasia mandibular severa que provoca apneas obstructivas críticas. El evitar la traqueotomía

**KEY WORDS:** Pierre Robin Syndrome. Glossopexy. Distraction. Protocol.

o la decanulación precoz en pacientes previamente traqueotomizados representa una gran ventaja en el tratamiento de pacientes afectados por la SPR o por cualquier otra malformación congénita craneofacial con micrognatia severa.

**PALABRAS CLAVE:** Síndrome de Pierre Robin. Glosposis. Distracción. Protocolo.

## ABBREVIATIONS

PRS: Pierre Robin syndrome.

## INTRODUCTION

Pierre Robin Syndrome (PRS) is a condition (1) or malformation sequence (2) present at birth that has a characteristic triad: retro/micrognathism, glossoptosis and cleft palate. It belongs to a type of so-called craniofacial or first arch syndromes. The International Classification of Diseases to Dentistry and Stomatology (ICD-DA) of the Panamerican Health Organization in 1985, placed PRS within bone anomalies of the skull and face (1).

Many authors have established that the Pierre Robin triad does not constitute a nosological entity as such because it has varied etiology and pathogenesis. However, it has been demonstrated that it is a clinically defined entity even in newborn infants, with various signs and symptoms derived from the pathology present at birth but reducing during growth. Therefore, there exists the possibility of applying a treatment protocol, as it is a defined clinical entity from birth (3).

PRS is a life-limiting pathology, and early action is fundamental based on established therapeutic protocols and the participation of a multidisciplinary team. We consider it of interest that pediatric dentists become familiar with these protocols, and with the therapies to be applied in PRS patients, in order to establish additional preventative and conservative measures that are aimed at improving the quality of life of these patients.

This literature revision is aimed at meeting the following objectives, the main objective being:

—To *up-date* in a concise manner the knowledge on diagnosis, treatment, prognosis and follow-up of PRS.

Secondary objectives of the literature review:

—Recognize the *diagnostic* timing of the Pierre Robin sequence.

—Study the *therapeutic possibilities* that can be applied in PRS patients.

—Become familiar with an *action/intervention protocol* for PRS diagnosed children.

## MATERIAL AND METHODS

In order to carry out this study on Pierre Robin syndrome a manual literature search was carried out in the

library of the Dental Faculty of the Universidad Complutense of Madrid. In addition, various electronic resources have been used such as the data bases of Medline and ScienDirect associated with the UCM (Compludoc) in order to find books as well as articles.

First a series of 40 articles and texts were chosen, which formed the main structure of the work and the base for the literature review. The search concentrated on the diagnostic and therapeutic aspects of the syndrome with the keywords previously mentioned. Articles from the last 10 years were included, that had been written in Spanish, English and French, and those on diagnosis and therapy were chosen. At first an exclusion criteria was a ten year limit and low impact, but all the data referring to description and therapy of the syndrome referred to greater data, and this was also included in this revision.

## RESULTS AND DISCUSSION

### DIAGNOSIS

PRS is a prenatal diagnostic challenge but we should bear in mind that the syndrome can be suspected from the 12th week of pregnancy by ultrasound and in newborn infants by the clinical features previously mentioned (4) (part 1) The main ultrasound findings are micrognathism, polyhydramnios and cleft palate. For polyhydramnios cases a more extensive examination of the profile, or facial contour, and of the palate is recommended. A cardiac evaluation is also advisable together with a karyotype study and telomere detention test in order to determine other associated anomalies (5).

Three-dimensional multiplane imaging increases the perception of the case, especially in micrognathism cases, as the evaluation of a lateral two-dimensional radiography of the skull is very subjective. The condition of the fetus and the severity of the case can be evaluated from different perspectives. These images are very useful for a preliminary diagnosis that will allow us to put together a treatment plan that can be immediately executed after the birth (6).

It is very important to realize that, once PRS has been recognized, this is not the definitive diagnosis, but a point from which other syndromes that interfere in the control and development of the patient can then be diagnosed (7).



A multidisciplinary evaluation of these patients will result in an early and effective diagnosis that will favor a good prognosis and the reduction of possible complications. Paraclinical monitoring in order to find possible anomalies associated with polysomnography and evoked potential studies will indicate those patients with potential preoperative risk. In addition we have to take into account that the premature closure of the palate will encourage anterior positioning of the tongue which will reduce feeding and breathing problems (8).

### Treatment

From the therapeutic point of view we can view the syndrome from two perspectives: conservative and surgical.

#### Conservative treatment

We should not forget that the initial management of PRS, in the first instance, should be directed towards airway problems and establishing suitable nutrition (4). An important point to keep in mind is that family training is essential in order for all the treatment stages to be successful.

#### Airway management

In general, airway management in most of the patients with PRS is carried out in a conservative fashion using the *prone decubitus or ventral position*. This posture management will maintain by means of gravity the tongue in an anterior position, facilitating breathing, which can be observed through continuous monitoring as there will be no significant desaturation (1,9).

In some patients, posture management is not enough to alleviate the obstruction, and there are frequent episodes of apnea and obstructive hypopnea with oxygen saturation levels falling to critical levels. As a result, procedures destined to stabilizing the upper airways should be used, especially endotracheal intubation (4).

Failed tracheal intubation is an important cause of morbidity and mortality, as it is difficult to manage the airways given the size of the tongue in relation to the jaw, and because of posterior displacement which will impede the alignment of the laryngeal and pharyngeal and oral axes during direct laryngoscope and the glottic opening cannot be viewed. For this reason assisted *tracheal intubation* with a flexible fiberoptic is recommended for PRS patients (10).

Other authors recommend insertion through the nasopharyngeal airway, in order to avoid the obstruction from the posterior displacement of the tongue (11), as the tongue is pushed forward and the airway is cleared (12). Oxygen can be administered and anesthetic inhaled during the procedure, which will maintain oxygen levels and suitable deep anesthesia. This treatment of the airways can be used on an out-patient basis. The main disadvantage of this method is that the patient

cannot be manually ventilated, and if necessary the nasopharyngeal tube has to be removed and ventilation applied with a standard facial mask (11).

During the technical investigation carried out, an acrylic adaptor was developed for the nose in order to support the nasopharyngeal tube and to stop the child removing it (13).

Another therapeutic procedure that is sometimes considered is a *glossopexy* (Fig. 1), which secures the tongue to the lower lip (4) or even to the mandible (14) so that anterior traction improves the obstruction of the airway. This is used during the first year of life. This is currently preferred to a tracheostomy as it causes less of a disturbance to speech development (4,15). However, in recent studies other authors such as Hoffman W (2003) established that a glossopexy and mandibular distraction should be carried out together (which is effective in 70% of cases) (16) as it is a way of avoiding a tracheostomy (17).

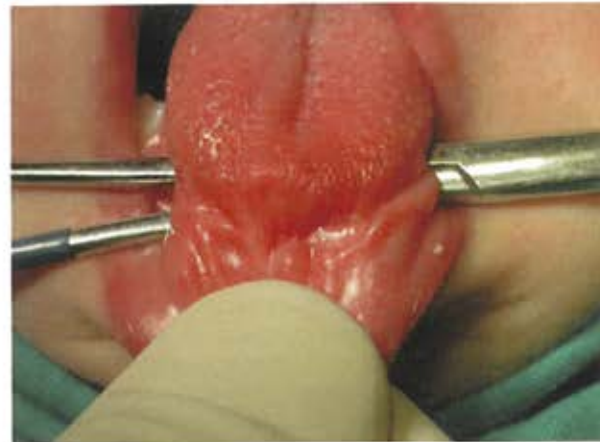

Fig. 1. Glossopexy. Picture courtesy of Dr. Martín.

Glossopexy should be performed when the surgery is provisional and when the obstruction of the airways is incompatible with life (18). Argamaso RV (1983), Shprintzen RJ (1992), Sher AE (1992), Singer L and Sidoti EJ (1992) indicated that there are many factors contributing to the obstruction of the airways. For this reason they concluded that there is no best treatment but that glossopexy is particularly useful for patients with PRS (providing the tongue is firmly joined to the lower lip) (7).

Tracheostomy is indicated when other interventions do not improve oxygenation or ventilation, and decannulation is relegated generally to between 1 and 36 months of age (4). Unfortunately, long-term tracheostomies are associated with a high degree of complications, leading to prolonged hospitalizations and even death (1).

#### Feeding

This will be achieved through proper orthopedic treatment of the child with PRS, which starts from the



first week of life. The orthopedic focus is preoperative, to enable the successful surgical closure of the cleft, and this will permit the rehabilitation of these children before school age, by multi- and interdisciplinary teamwork.

Treatment consists in placing an *acrylic prosthesis* with the buccal aspect fixed to the upper alveolar ridge, with an extension at the back (like a ponytail) that fits the cleft. With this the tongue has support above and behind which will allow it to descend and move forward. This solves to a certain extent the mandibular micrognathia and the glossoptosis that is characteristic of this pathology, and the child can therefore be fed with a bottle (1).

The positive pressure produced by the cleft palate while sucking can therefore be treated (4).

This therapeutic resource together with the use of bottles and anatomic pacifiers and proper posture treatment (prone decubitus position) allows for correct feeding, and also improves breathing problems that are characteristic in these children (1).

Another option consists in placing a *palate obturator*. PRS children that manage to overcome the obstacle of a cleft palate when eating will be able to gain the necessary weight that will enable them to undergo surgical treatment (19,20). The obturator will in addition allow a higher position of the tongue against the palate, which will avoid obstruction to a larger extent (21).

Another action area regards *nutrition*. The *diet* that should be followed by PRS children should contain little maternal milk in order to facilitate weight gain, which will permit the nasogastric tube to be removed earlier. It should be a high calorie diet made up of a milk formula with glucose, polymers, triglycerides, essential fatty acids, etc. (22).

The surgical procedures for repairing the cleft can be carried out in one or two stages. The most common procedure is closure of the palate (hard and soft) at the same time, which is carried out between the ages of 6 and 18 months (normally cleft lip at 9 months and cleft palate at one year) (4). The correction of the cleft palate is carried out in a similar way to that of patients with a cleft palate without PRS, while being very alert to any complications arising regarding airway management (23).

### Surgical treatment

Surgical treatment is carried out according to the severity of the airway compromise, followed by the degree of feeding difficulty (4). Severe cases will require surgical treatment that consists basically in orthognathic surgery and distraction osteogenesis; both techniques will require osteotomies, segment movement and a period of stabilization. The only difference between these two techniques is that during distraction, the bone segments are moved slowly over time to their final position (1).

Distraction osteogenesis using external distractors (Figs. 2 and 3), achieves the gradual elongation of the bone tissue of the jaws and of the craniofacial complex, as well as of the surrounding tissue, using apparatus, not

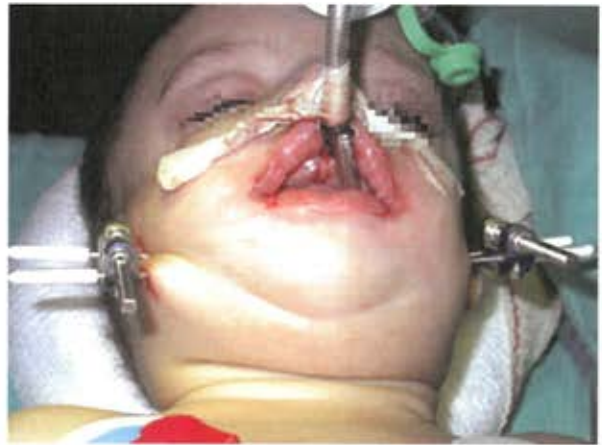

Fig. 2. Distraction osteogenesis. Picture courtesy of Dr. Martín.

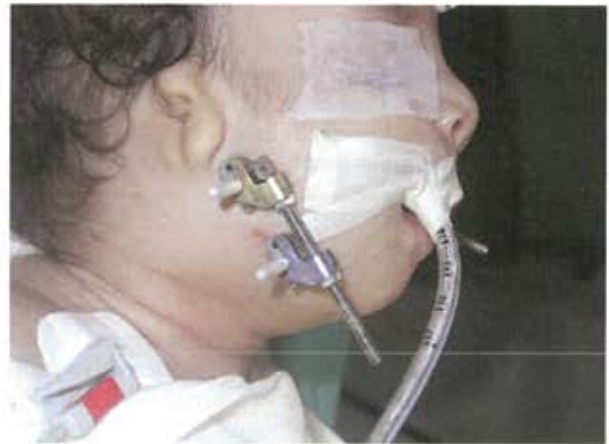

Fig. 3. Distraction osteogenesis. Picture courtesy of Dr. Martín.

only at an early age but also in adults. Important changes are also achieved in facial skeletal structures with a resulting improvement in function and aesthetic appearance. This can be considered a biological process to form new bone, on the surface of the bone segments, as these are gradually separated due to an increase in traction.

Distraction osteogenesis is based on the "Law of Tension-Stress", in which the gradual traction of the tissue creates stress that is capable of stimulating and maintaining regeneration while activating the growth of certain tissue. The quality and quantity of newly formed bone depends on various factors: the rigidity of the fixation of the bone fragment, the degree of damage, the age of the patient, the radius, rhythm and quantity of the distraction (24).

Distraction has been used satisfactorily instead of a tracheostomy in order to manage the airways in patients with severe PRS, and in whom non-surgical approaches have failed (1). Avoiding a tracheostomy or early decannulation in patients who have previously undergone a tracheostomy is of great advantage when treating PRS patients, or patients with any other congenital mal-



formation with severe micrognathism (25). Before the distraction, the advantages of managing these patients include osteotomies of the ramus with interpositional bone grafts and costochondral grafts.

Distraction osteogenesis facilitates the early treatment of these patients, as it allows considerable lengthening of the jaw without the need for bone grafts (1). Mandibular distraction allows modifying the position of the tongue, while eliminating breathing problems, improving swallowing and reflux disappears (26). Long-term follow-ups have demonstrated that early bone distraction does not lead to sequelae nor does it interfere with the development of teeth and or mandibular growth, and this is the procedure of choice in many cases (4).

However, many of these patients have a normal growth potential, and no need for surgical intervention. These patients need a tracheostomy for one year (1). On occasions this is achieved by means of distraction between 1.6 and 2.2 cm which is sufficient to permit closure of the tracheotomy of the patient and to remove assisted mechanical ventilation (27).

The results obtained in distraction or induced bone generation are undoubtedly and for many reasons, superior to those obtained by osteotomies and bone grafts. It is a relatively simple procedure that can be carried out as out-patient surgery but planning and monitoring requires the participation of a multidisciplinary team involved in the philosophy of the procedures and it should include orthodontists, pediatric dentists, radiologists, plastic surgeons, etc. (28).

In short, mandibular distraction is recommended as treatment for patients with PRS. This is surgical treatment that is an efficient alternative to tracheostomy, and which will avoid serious ventilation and intubation problems. As we have seen, mandibular distraction improves the quality of life of these patients ostensibly and they can rejoin their family life and work schedules with no immediate risk to their lives (29). With regard to neonates, this should be carried out promptly in order to prevent the complications that arise from possible brain hypoxia and to improve the anthropometric parameters during growth with the help of treatment from a distractor (30).

### *Prognosis*

Despite initial feeding difficulties, many patients tolerate an oral diet without airway management between the ages of 12 and 36 months of life, at which point decannulation of those who required a tracheostomy will be carried out (5). Other authors state that for a good prognosis the patient should have suitable breathing support, with a pressure mask or a pharyngeal tube that ensures adequate ventilation (31).

In patients with associated syndromes, suitable management of the airways and diet will guarantee, in most cases, proper growth with a gradual improvement of breathing and eating disorders. The prognosis of patients who have PRS associated to other syndromes, will be determined by the base syndrome (4).

A study carried out by Bütow KW & cols. (2009) reported a mortality rate of the cases evaluated finding

that 4 patients (2.1%) died due to reconstruction of the palate. No death occurred once the palate had been reconstructed. Another 3 patients died due to breathing difficulties, pneumonia, food aspiration and heart malformation (32).

### *Follow-up*

*Monitoring progress* is very important, and this can be done with the help of computerized tomography, as it is one of the most practical methods for evaluating morphological changes that are produced post-distraction in the airway and mandible (33).

In general, the death of patients with PRS is due to a lack of control over the effects of the triad, in other words airway obstruction, and a lack of food leading to a lack of development (5).

### *Treatment protocol for patients with Pierre Robin Syndrome in the Hospital Universitario La Paz in Madrid*

We will describe the protocol that is carried out in conjunction with pediatric dentists, who are specialized in children with special needs, and pediatric maxillofacial surgeons in this hospital.

Two weeks after the birth of the child diagnosed with PRS, an initial breathing examination is carried out with a polysomnography, which consists in two tests: a daytime test to determine the quantity of air that is expired and a nighttime test to determine the presence or absence of apneas. When this is favorable no treatment is needed, periodic revisions are required, and at 12 months the treatment on the cleft palate is started.

When this is not favorable (there are more than 10 apneas) a glossopexy is immediately carried out and maintained for 18 months. This treatment is complemented with external bilateral mandibular bone distraction. Approximately 1mm is distracted bilaterally per week for two months and retention is carried out for twice the length of time of the activation. This step is not always taken, and it is just used in more severe cases of breathing difficulties and micrognathism.

Surgical treatment for closing the cleft palate is carried out 12 months after the birth.

### *Viability of distraction osteogenesis*

Whether or not the mandible of PRS patients reaches a normal size when it stops growing is of considerable controversy. Congenital mandibular hypoplasia of PRS has therefore been the object of numerous studies, as there is no consensus among authors as to whether there is or not an accelerated growth rhythm during childhood that allows achieving a normal size in adults.

Those authors that are of the opinion that micrognathia corrects itself, support the etiological theory on fetal compression, as a mandible with primary growth disorder will not be able to grow normally. The size of the jaw cannot be predicted at the end of the growth

period if the etiopathogeny of the micrognathia affecting each case is unknown. It would appear that there is no recovery of mandibular growth, and saying otherwise would lead to false hopes for patients, except in cases in which the mandible is intrinsically normal but in the uterus there is posture constriction that affects prenatal development.

The clinical observations on the improvement of breathing and feeding problems in the first months of life support the idea on the recovery of mandibular growth. Daskalogiannakis J (2001) affirmed in his study that after 5 years there was no further growth, and mandibular length is shorter in PRS, and also that skeletal Class II is not corrected initially, although there could be accelerated growth during the neonatal period. According to Figueroa AA and cols. (1991) this growth spurt during the first months is limited and it does not bring harmony to the facial profile. Laitinen SH and cols. (1997) corroborate the hypothesis that the greatest potential for growth and recovery is in early infancy, although some patients continue to have micrognathia. The results of these authors appear to encourage the techniques that offer the possibility of early treatment, such as mandibular distraction, which sometimes are avoided or delayed in order to wait for spontaneous growth (35).

Shprintzen RJ (1992) who supports this, reports that most parents believe that their children will reach an optimum mandibular size within 2 years, but this fact raises false hopes with regard to the struggle against other symptoms of the syndrome.

If PRS is associated with another syndrome in which mandibular hypoplasia is a feature, the mandible will remain small throughout life (with no spontaneous growth). The only case of spontaneous growth of the mandible is when the mandible is intrinsically normal, as a result of mechanical pressure due to constriction of the uterus (7).

To conclude, the view is held that the postnatal development of the mandible in PRS continues at a growth rhythm that is within normal limits, but that a mandibular deficit will remain in these children, unless distraction treatment is out (35).

## CONCLUSION

Mandibular distraction in neonates is a fast and definitive method for correcting apnea and it stops the future consequences of brain damage due to hypoxia produced by obstructive apnea while improving swallowing disorders. In addition, the morbidity of a tracheostomy is avoided and the anthropometric parameters of retro/micrognathia are permanently corrected.

Decisions should be taken with regard to the methodology protocol to be followed with regard to multidisciplinary treatment (the need to evaluate surgical correction or conservative management). Of these decisions the management of the airways is the initial priority, and it should be carried out in an individual manner.

Surgical treatment by means of a glossopexy and bone distraction that is currently being carried out, reduces the need for a tracheostomy and the mortality of these patients.

We would like to be absolutely clear in our conclusion, that despite the heterogeneity of the clinical manifestations and the complexity of these cases, PRS patients should be assisted by a multidisciplinary group. We should follow an individual action protocol in each case, according to the severity arising from the multiple systemic conditions that can be associated with PRS. Pediatric dentists need to be present during all the phases of the protocol in order to improve the quality of life of these children from an oral perspective.

## Granuloma piógeno. Presentación de un caso

M. ORELLANA CENTENO<sup>1</sup>, L. J. GALVÁN TORRES<sup>2</sup>, J. F. NAVA CALVILLO<sup>1</sup>, J. E. ORELLANA CENTENO<sup>3</sup>,  
J. F. REYES MACÍAS<sup>4</sup>

<sup>1</sup>Departamento de Odontopediatria. <sup>2</sup>Facultad de Estomatología. <sup>3</sup>Facultad de Enfermería. <sup>4</sup>Departamento de Patología y Medicina Bucal. Facultad de Estomatología. Universidad Autónoma de San Luis Potosí

### RESUMEN

El granuloma piógeno, es una lesión benigna, hiperplásica inflamatoria de piel y/o mucosa bucal, se desarrolla como respuesta a trauma o irritación crónica, formando tejido de granulación como mecanismo reparativo. Clínicamente se caracteriza por presentarse como una lesión tumoral de color rojo, cuyo tamaño puede variar entre algunos milímetros hasta varios centímetros, su superficie suele ser lisa y es frecuente que se presente ulcerada, especialmente se localiza en áreas de trauma constante, la base puede ser sésil o pediculada, es de consistencia blanda y presenta tendencia al sangrado al ser manipulado. Se presenta a cualquier edad, afectando con mayor frecuencia al sexo femenino, así como predilección por localizarse en encía vestibular de la región anterosuperior del maxilar. El tratamiento consiste en la exéresis quirúrgica conservadora.

**PALABRAS CLAVE:** Granuloma piógeno. Hiperplasia. Exéresis quirúrgica.

### ABSTRACT

The pyogenic granuloma is a benign, hyperplastic inflammatory skin and / or oral mucosa develops in response to trauma or chronic irritation, and forming granulation tissue reparative mechanism. Clinically it is characterized by presenting as a red mass lesion, whose size can vary from a few millimeters to several centimeters, its surface is usually smooth and often misrepresented ulcerated, especially be located in areas of constant trauma, the base can be sessile or pedunculated, consistency is soft and has a tendency to bleed when handled. It occurs at any age, most commonly affecting female and predilection for vestibular gingiva located in the anterior region of the maxilla. Treatment consists of conservative surgical excision.

**KEY WORDS:** Pyogenic granuloma. Hyperplastic. Surgical excision.

### INTRODUCCIÓN

El granuloma piógeno (GP) fue descrito por primera vez en 1897 por Poncet y Dor. Quienes lo denominaron como botryomycosis hominis, a partir de lo cual se le han asignado gran variedad de nombres, tales como granuloma benigno pediculado, hemangioma capilar lobular, granuloma telangiectásico pediculado, tumor benigno vascular, hemangioma eruptivo capilar, tumor del embarazo, épulis vascular y enfermedad de Crocker y Hartzell, es Crocker quien en 1903 (1) le dio su nombre actual. No obstante, algunos investigadores consideran

que fue Hartzell (1904), quien introdujo el término "granuloma piógeno", aunque no establece con precisión las características clínicas o histopatológicas (2).

Con respecto a la etiopatogenia, Kerr ha postulado factores como estafilococos y botriomices, cuerpos extraños y la localización de la infección en las paredes vasculares como factores contribuyentes en el desarrollo de la lesión (3). Por su parte Bhaskar y cols. (1) demostraron la presencia de bacterias gram positivas y gram negativas, sugiriendo además, que estas eran más comunes en lesiones ulceradas, que en no ulceradas, así como cerca de la superficie con respecto a zonas más profundas. El término granuloma piógeno, aunque es ampliamente aceptado, está mal utilizado, dado que el exudado purulento no es lo que caracteriza esta lesión y no se trata de un proceso infeccioso como tal (4). En la



actualidad se conoce que es un tejido de proliferación fibrosa y vascular sin relación con ninguna bacteria (5).

El granuloma piógeno, es la hiperplasia inflamatoria más frecuente de la cavidad oral. Bajo este término, se engloban un gran número de crecimientos nodulares benignos de la mucosa oral (granuloma de células gigantes, épolis gravídico y granuloma piógeno).

La etiología que determina su desarrollo no está del todo clara, considerándosele de forma general como una lesión reactiva a varios estímulos de bajo grado, entre los que se destacan: trauma crónico, factores hormonales y algunos fármacos como la ciclosporina (6).

Clínicamente, se observa con mayor frecuencia en la región de la papila interdental, pudiendo extenderse desde la encía bucal, a la lingual o la palatina; no obstante, generalmente se limitan a la superficie bucal o facial. Son lesiones extremadamente vascularizadas, por lo que suelen ser de color rojo intenso, con frecuencia presentan una pseudomembrana grisácea sobre su superficie, secundaria a la ulceración del epitelio. Muestran una marcada predilección por el sexo femenino, mostrando además tendencia aumentada a aparecer durante el segundo y el tercer trimestre del embarazo (7).

Histopatológicamente está compuesto por tejido de granulación, representado por numerosos canales vasculares anastomosados, revestidos por endotelio conteniendo numerosos eritrocitos, asimismo se observan grupos de células endoteliales, las cuales se observan redondeadas y vesiculosas, indicativo de proliferación activa. Con frecuencia tienen carácter pleomorfo y raramente, en algunos casos semeja mucho al sarcoma de Kaposi. Parte del epitelio que recubre su superficie, suele estar ulcerado y presenta un exudado fibrinoso con leucocitos atrapados. El conjuntivo laxo, se observa disperso por el tejido fibrovascular y los canales vasculares y presenta un denso infiltrado inflamatorio con predominio de neutrófilos e histiocitos (3).

Los GPs, ocasionalmente se presentan como respuesta excesiva del tejido de granulación, tras la extirpación de dientes, en especial de terceros molares, en cuyo caso surge en respuesta a irritantes introducidos en el alveolo, como cálculos, alimentos, fragmentos dentales o espículas óseas. Puede desarrollarse también en zonas de la mucosa no relacionadas con el surco gingival, como en lengua, labios y mucosa bucal (8).

En mayoría de los casos, las lesiones gingivales son pequeñas y no suelen producir alteración radiográfica del hueso, en términos generales no produce reabsorción ósea (9).

El tratamiento del GP, consiste en exéresis quirúrgica conservadora, el espécimen debe ser sometido a evaluación microscópica para establecer su diagnóstico de certeza. Es altamente recomendable, tras la extirpación quirúrgica de las lesiones gingivales, realizar curetaje para reducir la posibilidad de recidiva (10,11). Algunos autores, recomiendan la escisión con márgenes de 2 mm y profundizar hasta el periostio. Cualquier cuerpo extraño, cálculo, o restauración defectuosa deben ser removidos como parte del procedimiento quirúrgico (12).

## CASO CLÍNICO

Paciente de sexo femenino de 10 años de edad, acude a la Clínica de Odontopediatría de pregrado de la Facultad de Estomatología de la Universidad Autónoma de San Luis Potosí, de la ciudad de San Luis Potosí, México. El motivo de consulta, es la presencia de un aumento de volumen de color rojizo en el paladar (Fig. 1). No había historia de dolor asociado con la lesión con seis meses de evolución. Se realizó radiografía panorámica y oclusal (Fig. 2), no observándose compromiso de la zona afectada y se estableció como diagnóstico presuntivo es el de granuloma piógeno.

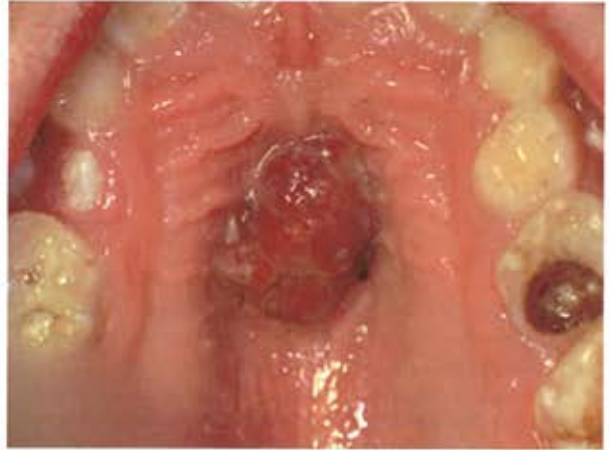


Fig. 1. Fotografía inicial, lesión tumoral en paladar.

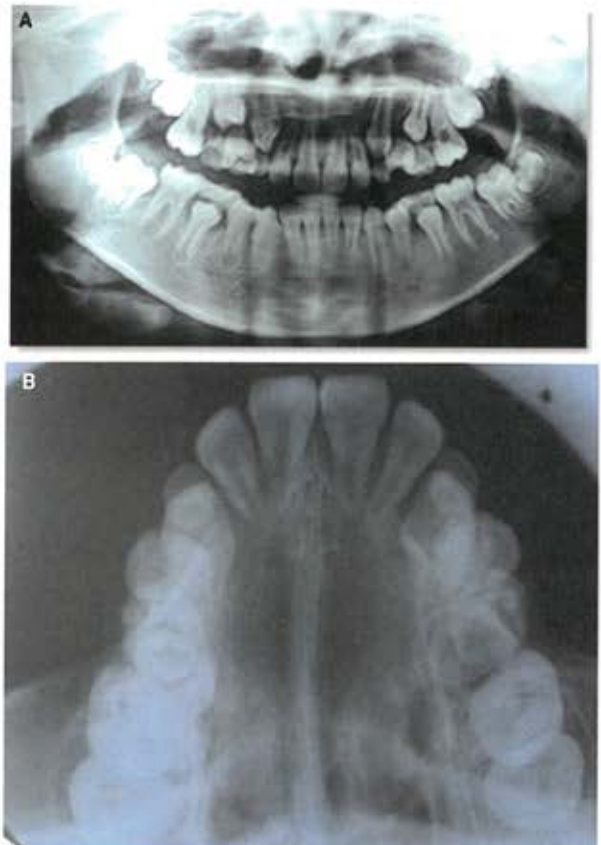


Fig. 2. Radiografía panorámica y radiografía oclusal superior, no se observa alteración ósea.



El paciente se refirió al Hospital Central Dr. Ignacio Morones Prieto para la extirpación de la lesión, lo cual se realizó mediante biopsia escisional, se reposicionó tejidos para confrontar los bordes con puntos simples por medio de sutura no reabsorbible (nylon 3-0), el espécimen fue colocado en formol al 10 % para su estudio histopatológico. Se prescribió farmacoterapia a base de ibuprofeno cápsulas de 400 mg cada 8 horas, y se dieron indicaciones posoperatorias por escrito. Al control posoperatorio 7 días después del procedimiento quirúrgico, se observaron los tejidos blandos en buen estado y en proceso de cicatrización, por lo que se retiró la sutura, el reporte histopatológico reveló la proliferación de células endoteliales junto con marcada infiltración de células inflamatorias visto en el tejido conectivo confirmando el diagnóstico presuntivo. Dos meses después, se citó para revisión observándose una buena cicatrización y rehabilitación de órganos cariados (Fig. 3).

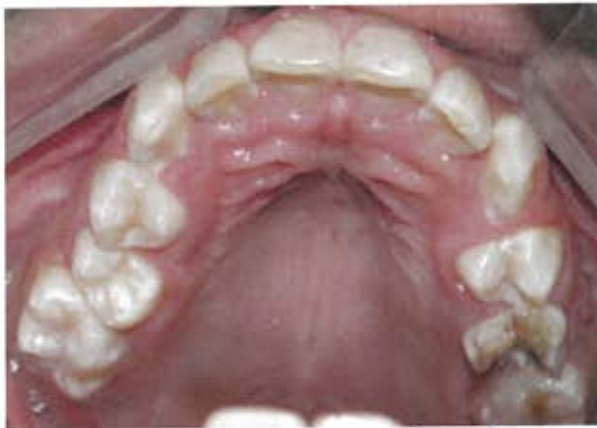

Fig. 3. Fotografía final, 2 meses después de tratamiento.

## DISCUSIÓN

Autores como Bhaskar y cols. (1) establecen en su reporte que el GP constituyó aproximadamente 1,85 % de todas las patologías orales. Por su parte para Cawson y cols. (13) representa el 0,5 % de todos los nódulos de la piel en niños, observándolo en el 5 % de las embarazadas. Finalmente, Shamim y cols. (14) en un estudio de 244 lesiones gingivales en una población del sur de la India, encontraron que las no neoplásicas, constituyeron el 75,5 % de todos los casos, con el GP como la más frecuente, representando el 52,71 % de los casos.

Para Shafer y cols., la lesión surge como resultado de infección, ya sea por estafilococos o estreptococos, pues se demostró que estos microorganismos, pueden producir colonias con características similares a los hongos (15). Por su parte Regezi y cols. (9) sugieren que la lesión representa una proliferación excesiva de tejido conectivo, inducida por factores como cálculos, trauma crónico o material extraño dentro del surco gingival.

Finalmente Yih, Richardson y Kratochvil (16) asocian la aparición de esta lesión a influencia hormonal en las mujeres embarazadas.

Es importante, diferenciarlo clínicamente del granuloma periférico de células gigantes, que también se pre-

senta como una masa gingival de aspecto hemorrágico, así como del fibroma odontogénico periférico, aunque este posee una tonalidad semejante a los tejidos adyacentes. Ocasionalmente, el cáncer metastásico puede presentarse como una masa gingival roja (9). Otros diagnósticos diferenciales a considerar son hemangioma capilar, sarcoma de Kaposi y melanoma amelanótico (17).

Respecto a la posibilidad de recurrencia, Bhaskar y cols. (1) reportan una tasa del 15,8 % posterior a escisión conservadora. Por su parte Vilmann y cols. (18) observaron que, las lesiones gingivales, presentan tasas de recurrencia mucho mayores que las lesiones de otros sitios de la mucosa oral, mientras que en la opinión de Sapp y cols. (19) estas lesiones tiene un índice alto de recurrencia posterior a la escisión simple, la cual se eleva aún más en pacientes embarazadas, mientras que las recurrencias en sitios extra gingivales son poco comunes, por su parte Lawoyin y cols. (20) no observaron recurrencia en los casos tratados mediante escisión quirúrgica amplia. Finalmente Al-Jatib y cols. (21) en su estudio obtuvieron una tasa de recurrencia del 5,8 %.

## CORRESPONDENCIA

Mauricio Orellana Centeno  
Avda. Manuel Nava Núm. 5 Col. Universitaria  
mauricioorellana6@hotmail.com

## BIBLIOGRAFÍA

- Bhaskar SN, Jacoway JR. Pyogenic granuloma-clinical features, incidence, histology, and result of treatment: Report of 242 cases. *J Oral Surg.* 1966;24:391-8.
- Angelopoulos AP. Pyogenic granuloma of the oral cavity: Statistical analysis of its clinical features. *J Oral Surg.* 1971;29:840-7.
- Kerr DA. Granuloma Pyogenicum. *Oral Surg.* 1951;4:158-76.
- García I, Hinojosa A, Aldape B, Valenzuela E. Hemangioma lobular capilar (granuloma piógeno) asociado a la erupción: reporte de dos casos clínicos. *Rev Odont Mex.* 2004;8(4):127-32.
- Fortna RR, Junkins-Hopkins JM. A case of lobular capillary hemangioma (pyogenic granuloma), localized to the subcutaneous tissue, and a review of the literature. *Am J Dermatopathol.* 2007 Aug;29(4):408-11.
- Jafarzadeh H, Sanatkhan M, Mohtasham N. Oral pyogenic granuloma: a review. *J Oral Sci.* 2006;48:167-75.
- Kann SE, Jacquemin J, Stern PJ. Simulators of hand infections. *Instr Course Lect.* 1997;46:69-82.
- O'Hara CD, Nascimento AG. Endothelial lesions of soft tissues: a review of reactive and neoplastic entities with emphasis on low-grade malignant ("borderline") vascular tumors. *Adv Anat Pathol.* 2003 Mar;10(2):69-87.
- Regezi JA, Sciubba JJ, Jordan RC. *Oral pathology: Clinical pathologic considerations.* 4th ed. Philadelphia: WB Saunders. 2003. p. 115-6.
- Patil K, Mahima VG, Lahari K. Extragingival pyogenic granuloma. *Indian J Dent Res.* 2006;17:199-202.
- Neville B. *Oral and Maxillofacial Pathology.* 2a edición, W.B. Sanders Company. 2002;453-6.

12. Marx RE, Stern D. Oral and Maxillofacial Pathology: A rationale for diagnosis and treatment. Chicago. Quintessence Publishing Co. 2003. p. 21-3.
13. Cawson RA, Binnie WH, Speight PM, Barrett AW, Wright JM. Lucas Pathology of tumors of oral tissues. 5th ed. Missouri: Mosby, 1998. p. 252-4.
14. Shamim T, Varghese VI, Shameena PM, Sudha S. A retrospective analysis of gingival biopsied lesions in south Indian population: 2001-2006. *Med Oral Pathol Oral Cir Bucal*. 2008;13:414-8.
15. Shafer Hine, Levy. Shafer's Textbook of Oral pathology. 5th ed. Amsterdam: Elsevier Health Sciences. 2006. p. 459-61.
16. Yih WY, Richardson L, Kratochvil FJ, Avera SP, Zieper MB. Expression of estrogen receptors in desquamative gingivitis. *J Periodontol*. 2000;71:482-7.
17. Lazard J. Granuloma de gran tamaño: presentación de un caso. *Acta Odontológica de Venezuela*. 2003;41:240-3.
18. Vilmann A, Vilmann P, Vilmann H. Pyogenic granuloma: Evaluation of oral conditions. *Br J Oral Maxillofacial Surg*. 1986;24:376-82.
19. Sapp JP, Eversole LR, Wyoski GP. Contemporary oral and maxillofacial pathology. 2nd ed. Missouri: Mosby. 1997. p. 318-22.
20. Lawoyin JO, Arotiba JT, Dosumu OO. Oral pyogenic granuloma: A review of 38 cases from Ibadan, Nigeria. *Br J Oral Maxillofac Surg*. 1997;35:185-9.
21. Al-Khateeb T, Ababneh K. Oral Pyogenic granuloma in Jordanians: A retrospective analysis of 108 cases. *J Oral Maxillofacial Surg*. 2003;61:1285-8.

**Clinical Case**

## Pyogenic granuloma. A case report

M. ORELLANA CENTENO<sup>1</sup>, L. J. GALVÁN TORRES<sup>2</sup>, J. F. NAVA CALVILLO<sup>1</sup>, J. E. ORELLANA CENTENO<sup>1</sup>, J. F. REYES MACÍAS<sup>3</sup>

<sup>1</sup>*Pediatric Dentistry Department.* <sup>2</sup>*Faculty of Dentistry.* <sup>3</sup>*Department of Pediatric Dentistry.* <sup>4</sup>*Faculty of Nursing.* <sup>5</sup>*Department of Pathology and Oral Medicine. Faculty of Dentistry. Universidad Autónoma de San Luis Potosí*

### ABSTRACT

The pyogenic granuloma is a benign, hyperplastic inflammatory skin and / or oral mucosa develops in response to trauma or chronic irritation, and forming granulation tissue reparative mechanism. Clinically it is characterized by presenting as a red mass lesion, whose size can vary from a few millimeters to several centimeters, its surface is usually smooth and often misrepresented ulcerated, especially be located in areas of constant trauma, the base can be sessile or pedunculated, consistency is soft and has a tendency to bleed when handled. It occurs at any age, most commonly affecting female and predilection for vestibular gingiva located in the anterior region of the maxilla. Treatment consists of conservative surgical excision.

**KEY WORDS:** Pyogenic granuloma. Hyperplastic. Surgical excision.

### RESUMEN

El granuloma piógeno, es una lesión benigna, hiperplásica inflamatoria de piel y/o mucosa bucal, se desarrolla como respuesta a trauma o irritación crónica, formando tejido de granulación como mecanismo reparativo. Clínicamente se caracteriza por presentarse como una lesión tumoral de color rojo, cuyo tamaño puede variar entre algunos milímetros hasta varios centímetros, su superficie suele ser lisa y es frecuente que se presente ulcerada, especialmente se localiza en áreas de trauma constante, la base puede ser sésil o pediculada, es de consistencia blanda y presenta tendencia al sangrado al ser manipulado. Se presenta a cualquier edad, afectando con mayor frecuencia al sexo femenino, así como predilección por localizarse en encía vestibular de la región anterosuperior del maxilar. El tratamiento consiste en la exéresis quirúrgica conservadora.

**PALABRAS CLAVE:** Granuloma piógeno. Hiperplasia. Exéresis quirúrgica.



## INTRODUCTION

Pyogenic granuloma (PG) was first described in 1897 by Poncet and Dor who called it *botryomycosisishominis*, and it has since been given a wide variety of names such as granuloma pediculatum benignum, lobular capillary hemangioma, telangiectatic granuloma, benign vascular tumor, eruptive capillary hemangioma, pregnancy tumor, vascular epulis and Crocker and Hartzell disease. It was Crocker who in 1903 (1) gave it its current name. Nevertheless some researchers consider that it was Hartzell (1904) who introduced the term "pyogenic granuloma" although the clinical and histopathologic features were not described (2).

With regard to its etiopathogenesis, Kerr reported staphylococci and botryomycosis, foreign bodies and localization of infection in the walls of blood vessels as contributing factors in the development of the lesion. (3) Bhaskar et al. (1), demonstrated the presence of gram positive and gram negative bacilli, suggesting that these were more common in ulcerated than in non-ulcerated lesions and more common near the surface than in deeper areas. The term pyogenic granuloma although widely used is a misnomer given that the purulent exudate is not what characterizes this lesion and it is not an infectious process as such (4) We know now that it is a tissue with fibrous and vascular proliferation that is not linked to any bacteria (5).

Pyogenic granuloma is the most common inflammatory hyperplasia of the oral cavity. The term encompasses a large number of benign nodular growths of the oral mucosa (giant cell granuloma, epulis gravidarum and pyogenic granuloma).

The etiology behind its development is not completely clear, and it is generally considered a reactive lesion to various low-grade stimuli, especially: chronic trauma, hormonal factors and certain drugs such as cyclosporine (6).

Clinically it is more commonly observed in the region of the interdental papillae and it can extend from the buccal gingiva to the lingual and palatal gingiva. Nevertheless they are usually on the buccal or facial surface. These lesions are highly vascularized tending to be bright red in color, and they often have a grey surface pseudomembrane, secondary to the epithelial ulceration. There is a very clear predilection for the female sex, and an increased trend during the second and third trimester of pregnancy (7).

Histopathologically it is made up of granulation tissue, represented by numerous anastomosed blood vessels, covered by endothelium that contain numerous erythrocytes. Groups of endothelial cells can be observed that are round and vesicular, and which are indicative of active proliferation. It commonly has pleomorphic features and on rare occasions it is very similar to Kaposi sarcoma. Part of the epithelial tissue that covers its surface tends to be ulcerated with a fibrinous exudate and trapped leucocytes. The loose connective tissue is dispersed by fibrovascular tissue and blood vessels and it has dense inflammatory infiltrate and a predominance of neutrophils and histiocytes (3).

Occasionally the PG will arise as an excessive response of granulation tissue after the extraction of teeth,

particularly third molars, in which case it arises in response to irritants introduced into the alveolus, such as calculus, food, tooth fragments or bone spicules. It can develop in the area of the mucosa that is not related to the gingival sulcus, such as the tongue, lips and oral mucosa (8).

In most cases the gingival lesions are small and they do not tend to produce radiographic disturbance to the bone, and in general terms bone resorption does not arise (9).

The treatment for PG consists in conservative surgical excision and the specimen should be subjected to microscopic evaluation in order to establish an accurate diagnosis. Curettage is highly recommended after the surgical excision of these oral lesions in order to reduce the possibility of recurrence (10,11). Some authors recommend excision with 2 mm margins and to reach the periosteum. Any foreign body, calculus or defective restoration should be removed as part of the surgical procedure (12).

## CASE REPORT

Female patient aged 10 years attended the Pediatric Dentistry clinic of the Dentistry Faculty pregrade of the Universidad Autónoma de San Luis Potosí, in the city of San Luis Potosí, México. The reason for the consultation was an increase in volume of a red mark on her palate (Fig. 1). There was no history of pain and the lesion had been evolving over six months. Panoramic and occlusal radiographies were carried out (Fig. 2). The area was not affected and a presumptive diagnosis of Pyogenic Granuloma was made.

The patient was referred to the Hospital Central Dr. Ignacio Morones Prieto to have the lesion removed which was done by excisional biopsy. The tissues were repositioned and simple stitches were carried out with non-resorbable sutures (nylon 3-0). The specimen was placed in 10% formalin to be studied histopathologically. Pharmacotherapy was prescribed based on ibuprofen capsules of 400 mg. every 8 hours, and written postoperative instructions were given. At the post-operative check-up a week after the surgery soft tissue was observed that was in good condition and in the process

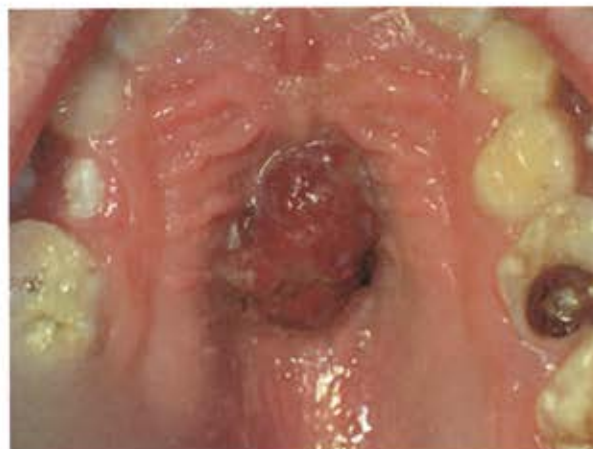

Fig. 1. Photo initial tumor lesion palate.



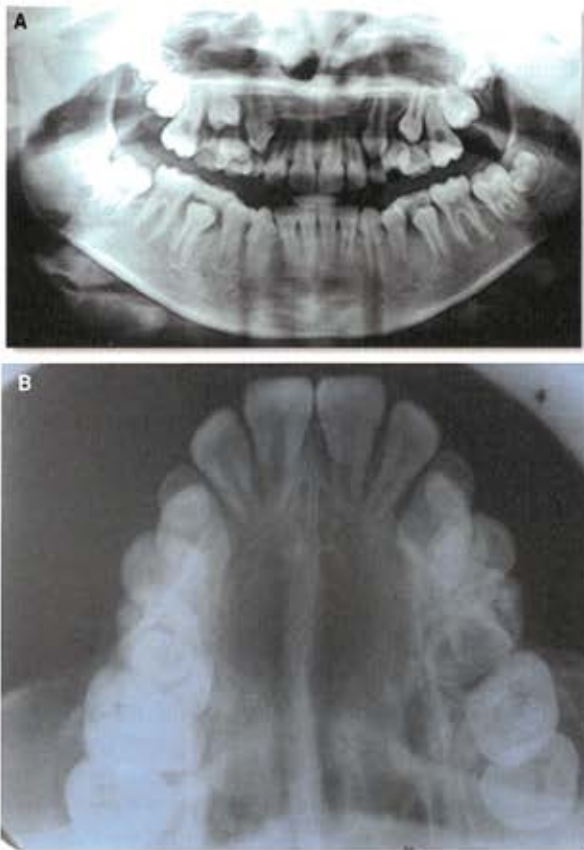


Fig. 2. Panoramic radiography and maxillary occlusal radiography, bone damage is not observed.

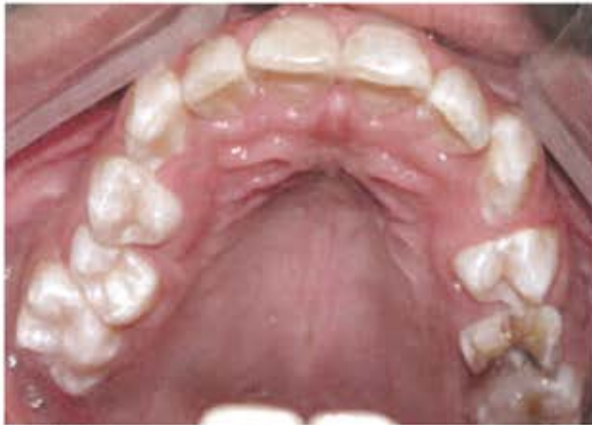

Fig. 3. Final photograph, 2 months after treatment.

of healing, and the suture was removed. The histopathologic report revealed a proliferation of endothelial cells together with marked infiltration of inflammatory cells in the connective tissue and this confirmed the diagnosis. Two months later good tissue healing was observed at the check-up together with rehabilitation of decayed teeth (Fig. 3).

## DISCUSSION

Authors such as Bhaskar et al (1) established in their report that PG makes up approximately 1.85% of all oral pathologies. Cawson et al (13) reported 0.5% of all nodules in the skin of children and a rate of 5% in pregnant women. Finally Shamim et al (14) in their study of 244 gingival lesions in a population in the south of India, found that neoplastic lesions represented 75.5% of all cases and that PG was the most frequent, representing 52.71% of all cases.

For Shafer et al., the lesion arises as a result of infection, either due to staphylococcus or streptococci, as it was demonstrated that these microorganisms can produce colonies with similar characteristics to fungi (15) Moreover Regezi et al. (9) suggest that the lesion is an excessive proliferation of connective tissue as a result of factors such as calculus, chronic trauma or a foreign body within the gingival sulcus. Finally Yih, Richardson and Kratochvil (16) associate the appearance of this lesion to hormone influence in pregnant women.

It is important to differentiate it from the giant cell peripheral granuloma that also arises as a gingival mass and is hemorrhagic in appearance, as is the peripheral odontogenic fibroma, although it has a similar color tone to adjacent tissues. Occasionally metastatic cancer can arise as a red gingival mass (9) Other differential diagnosis to be kept in mind are capillary hemangioma, Kaposi's sarcoma and amelanotic melanoma (17).

With regard to the possibility of recurrence Bhaskar et al. (1) reported a rate of 15.8% following conservative excision. Vilmann et al. (18) observed that gingival lesions had much higher recurrence rates than lesions in other areas of the oral mucosa, while Sapp et al (19) are of the opinion that these lesions have a high recurrence rate following simple excision, and that this becomes even higher in pregnant women, whereas recurrence in extra gingival sites is less common. Lawoyin et al (20) did not observe recurrence in cases that were treated with wide excision. Finally Al-Jatib et al (21) observed in their study a rate of recurrence of 5.8%.

## Resúmenes Bibliográficos

### Director de sección

*Prof. Dr. J. Enrique Espasa Suárez de Deza*

### Colaboran

*M. T. Briones Luján*

*O. Cortés Lillo*

*E. Espasa*

*M. Nosás*

### OPCIONES DE TRATAMIENTO: APICOGÉNESIS Y APICOFORMACIÓN Treatment options: Apexogenesis and Apexification

*S. Shabahang*

*Pediatric Dentistry 2013; 35:125-8*

Este trabajo describe los requisitos para la selección del caso de apicogénesis y apicoformación en dientes permanentes inmaduros. El autor hace referencia al papel de la pulpa dental en el desarrollo del diente. La pulpa es un tejido que posee células con la capacidad de hacer frente a una agresión, además de los odontoblastos. Mantener la vitalidad pulpar es imperativo en dientes inmaduros para continuar su desarrollo radicular.

Un adecuado diagnóstico es fundamental para establecer el tratamiento más adecuado. Así, será necesario determinar el estado de la pulpa, y el grado de desarrollo radicular, mediante una valoración clínica y radiográfica. La utilización de pruebas de vitalidad puede resultar muy subjetiva en estos casos.

En el caso de pulpa vital, con un estado inflamatorio no irreversible, dependiendo de esta inflamación, el tratamiento de apicogénesis será mediante recubrimiento pulpar, pulpotomía parcial o pulpotomía, y permitirá el desarrollo completo radicular. En este punto, Cvek y cols. demostraron que la pulpa mantenía su vitalidad tras 7 días, y que solo la parte más superficial de la pulpa, 2 mm, precisaba su eliminación.

En el caso de necrosis pulpar, el procedimiento de apicofixación, se ve complicado por las paredes delgadas, la dificultad de eliminar los tejidos afectados y la ausencia de tapón apical.

Tradicionalmente, el procedimiento se realizaba con la aplicación de hidróxido de calcio, pero con inconvenientes debido a la duración extensa del tratamiento, un impredecible cierre apical, y la dificultad de seguimiento de los pacientes. Además periodos largos de aplicación, que excedan 1 mes, pueden ocasionar cambios en la dentina circumpulpar que hace el diente más susceptible a la fractura. También se han observado que el cierre apical que se consigue resulta poroso, con irregularidades y presencia de tejido necrótico, que hace persistir la inflamación periradicular.

Como alternativa se considera la aplicación de un tapón apical de materiales como el MTA, que tendría como ventaja que es un procedimiento más rápido, con menos citas para el paciente, y con una formación de barrera más predecible, aunque su inconveniente, al igual que con el hidróxido de calcio, es que no consigue desarrollo radicular. En cuanto al éxito clínico, una revisión sistemática sobre el tema, concluyó que no había diferencias entre ambos materiales.

Independiente de la técnica utilizada, es un punto crítico la limpieza y desinfección del conducto. La presencia de paredes delgadas dificulta la limpieza, por lo que es determinante la desinfección química. Para ello es muy importante determinar la longitud de trabajo para evitar dañar la vaina epitelial de Hertwig. Los agentes más utilizados son el hipoclorito sódico y el hidróxido de calcio (más fluido). El primero actúa durante el procedimiento, y el segundo precisa una aplicación de una semana. También está documentado el uso de antibióticos para la desinfección del conducto; oxitetraciclina HCL, Das y cols.; doxiciclina, ácido cítrico, y detergente (MTAD, Dentsply), Torabinejad y cols.; metronidazol, ciprofloxacino y minociclina, Trope y cols.

Con ellos, se abren nuevas posibilidades que permitan la regeneración pulpar, considerando siempre que son necesarios unos requisitos previos como son: células capaces de diferenciarse, adecuadas señales celulares para la diferenciación, y una matriz adecuada para guiar esta regeneración al tejido deseado.

*Dra. Olga Cortés*

## TRASPLANTES AUTÓLOGOS DE DIENTE EN EL PACIENTE ODONTOPEDIÁTRICO: INFORME DE TRES CASOS

Autogenous tooth transplants for the pediatric dental patient: report of three cases

Kennedy D

*Pediatr Dent* 2013; 35: 113-119.

Se realizan muchos autotrasplantes en Europa y Escandinavia, siendo su tasa de éxito a los 5 años, entre el 95-98 %. En un trabajo que recoge el seguimiento a largo plazo de 26 años, se observa una tasa de éxito del 79 % y una tasa de supervivencia del 90 %. Se consideraron como fracasos en este estudio, dientes en infraoclusión o con relación coronaradicular desfavorable.

Los autotrasplantes suelen realizarse cuando la formación radicular del diente a trasplantar tiene de dos-tercios a tres-cuartos de la raíz formada. Los premolares son los dientes que se trasplantan más frecuentemente, por lo que la edad del paciente para la intervención suele ser de 9-11 años.

El motivo de este estudio ha sido revisar las indicaciones y técnica de los autotrasplantes, la tasa de éxito, complicaciones, así como la comparación con otros tratamientos. Se presentan 3 casos clínicos.

*Indicaciones:* Zachrisson sugirió tres indicaciones para los autotrasplantes dentales: agenesias distribuidas no equitativamente, ausencia de premolares mandibulares en maloclusiones de clase II e incisivos maxilares perdidos accidental o congénitamente. Además otro uso para esta técnica sería la reposición de dientes ectópicos.

En el caso de las agenesias distribuidas no equitativamente, una manera de resolver problemas de discrepancia entre tamaño dental y longitud de arcada es mediante la extracción de premolares, pero se puede compensar un defecto de longitud de arco con un autotrasplante en la zona de agenesia.

El caso de ausencia de premolares mandibulares en maloclusiones de clase II y buen perfil facial se pueden tratar con ortodoncia mediante la extracción de premolares superiores. El segundo molar temporal inferior tiene un diámetro mesio-distal mayor que el segundo premolar, por lo que puede causar alteraciones en la oclusión o rehabilitación posterior si se pierde el diente temporal. A menudo, se observa una infraoclusión de dicho molar temporal el cual sufre la agenesia del premolar correspondiente, que muchas veces, está anquilosado.

Los incisivos maxilares permanentes perdidos accidentalmente, en ocasiones, pueden sufrir anquilosis, que con el crecimiento dentoalveolar cursan con una infraoclusión, se les aconseja practicar una "decoronación"; es decir, extraer la corona y dejar la raíz para mantener el hueso vestibulo-palatino hasta el momento de la rehabilitación con implantes osteointegrados. En el caso que el paciente, deba ser tratado mediante ortodoncia con extracciones, se puede plantear el autotrasplante de un premolar en la zona anterior con posterior reconstrucción estética.

La última situación planteada sería la reposición de dientes ectópicos que no permiten su fenestración y tracción ortodóncica para poder ser recolocados en la arcada. Hay muchos casos descritos en la literatura de autotrasplantes de dientes ectópicos incluso con dilaceraciones ya

sean con y sin tratamiento ortodóncico asociado. Este también sería el caso de segundos molares impactados, que se enderezan quirúrgicamente.

*Técnica:* La técnica la describen Andreasen y cols., indicando que el desarrollo radicular óptimo para realizar un autotrasplante es entre dos-tercios y tres-cuartos. Si la raíz fuera menor de la mitad, la longitud del diente trasplantado no sería correcta. El alveolo receptor debe ser amplio para garantizar el éxito del autotrasplante, incluso a veces es necesario abrir espacio mediante ortodoncia. Se prepara quirúrgicamente calculando 1 mm más ancho que el diente receptor, para ello se preparan "stents" hechos a medida para probarlos en el área preparada y minimizar la manipulación de las fibras periodontales del diente a trasplantar. Una vez preparado el alveolo, se hace la extracción atraumática del diente donante y se coloca en infraoclusión en el alveolo preparado quirúrgicamente y se fija con puntos de sutura o bien con una ferulización con alambres ligeros no más de 10 días.

Esta técnica depende de la habilidad del cirujano y la preparación quirúrgica del alveolo requiere mucho cuidado.

En el caso del autotrasplante de un premolar en la zona incisiva, se coloca con una rotación de 90° para ajustar mejor el tamaño mesio-distal del área radicular, aunque el festoneado de la encía deba ser corregido posteriormente. En el caso de un premolar maxilar colocado como premolar mandibular, como el alveolo es más grande puede ser necesario situarlo con ligera rotación que puede ser corregida posteriormente con ortodoncia, aunque nunca antes del periodo de tres meses, esto mejora el potencial de curación de la pulpa del diente trasplantado, evitando tratamientos endodóncicos y permitir el crecimiento radicular.

*Tasa de éxito y complicaciones:* El éxito de un autotrasplante se determina mediante la presencia o ausencia de desarrollo radicular (se cita que el 21 % de los casos presentan un crecimiento radicular normal y un 66-86 % de los casos continúan el desarrollo radicular, aunque sea parcialmente), vitalidad pulpar, presencia o ausencia de reabsorción o anquilosis (5 % de los casos) así como una correcta relación corono-radicular. Estos son los factores que determinan la longevidad del diente autotrasplantado: aunque complicaciones como la infraoclusión o una relación corono-radicular no favorable, puede clasificar este procedimiento como fracaso a pesar de que el diente permanezca en boca. Así los autotrasplantes con ápices abiertos tienen una tasa de éxito a los 5 años de 95-98 %; en otro estudio con una media de 26 años de seguimiento se cita un 79 % de éxito pero con un 90 % de permanencia de los dientes autotrasplantados en boca. En Japón se han realizado autotrasplantes de dientes con ápices cerrados a los que se les realizaba el tratamiento endodóncico en el mismo acto quirúrgico, con una tasa de supervivencia en boca del 83 % pero solo un 38 % de éxito.

La calcificación de la pulpa se aprecia frecuentemente en los dientes autotrasplantados aunque no signifique vitalidad negativa del diente ni la presencia de radiolucidez apical.

*Comparación con otras técnicas:* Los autotrasplantes serían reemplazos fisiológicos, que crean hueso y pueden erupcionar con el crecimiento alveolar, ofreciendo mejores condiciones y estética gingival; en cambio los



implantes osteointegrados serían reemplazos artificiales, ya que se comportan como dientes anquilosados, que necesitan hueso para ser colocados y pueden presentar recesiones o alteraciones de la papila gingival.

**Casos clínicos:** El primer caso es de una chica de 10 años con clase I molar y apiñamiento en la arcada mandibular, tenía agenesia de incisivos laterales superiores y del primer premolar superior derecho. Como el segundo molar temporal superior derecho presentaba reabsorción radicular de la raíz distal, se dio la opción de un autotrasplante de un primer premolar inferior en el lugar de la agenesia postero-superior y hacer tratamiento ortodóncico para colocar los caninos como laterales. A los cinco años de seguimiento, el diente trasplantado presentaba buena alineación, una relación corono-radicular favorable y una calcificación del canal pulpar con una vitalidad positiva y un continuo desarrollo radicular.

El segundo caso corresponde a una chica de 13 años, con clase II molar y canina y con sobremordida. Presentaba agenesia de 15 (segundo premolar superior derecho) y 35 (segundo premolar inferior izquierdo), con infraoclusión de los molares temporales de la arcada. Se planteó el tratamiento ortodóncico mediante la extracción de premolares superiores dejando una clase I canina y clase II molar. Así se trasplantó el 25 (segundo premolar superior izquierdo) en el lugar del 35 y se exodonció el segundo molar temporal superior derecho. A los cuatro años de seguimiento, el diente trasplantado presentaba una relación corono-radicular favorable y calcificación pulpar con una vitalidad positiva.

El tercer caso corresponde a un niño de 8 años con maloclusión de clase II y desviación de la línea media dental superior hacia la izquierda que presentaba agenesia de 22 (incisivo lateral superior izquierdo) y diente suplementario del 12 (incisivo lateral superior derecho). Se planteó la opción del autotrasplante del diente suplementario del 12 en el lugar del 22, con previa corrección de la línea media para tener un alveolo receptor correcto en cuanto a tamaño y posición de dicho diente. A los cinco años de seguimiento, el diente trasplantado presentaba buena alineación, calcificación del canal pulpar, y una longitud y tamaño radicular menor que el contralateral, debido también a que era un diente suplementario.

**Conclusiones:** Los autotrasplantes pueden ser considerados en el tratamiento del paciente odontopediátrico. El éxito es comparable favorablemente a las alternativas restauradoras cuando hay ausencias de dientes permanentes.

*Dra. Marta Nosàs Garcia*

## **HIPLOCLORITO DE SODIO VERSUS FORMOCRESOL COMO MEDICAMENTOS PARA REALIZAR PULPOTOMÍAS EN MOLARES TEMPORALES: SEGUIMIENTO DE UN AÑO**

**Sodium hypochlorite vs formocresol as medicaments in primary molars: 1-year follow-up**

*Shabzendedar M, Mazhari F, Alami M, Talebi M. Pediatr Dent 2013; 35: 329-332*

La pulpotomía es uno de los tratamientos más usados en molares temporales afectados por caries muy extensas, siendo sus objetivos, la desvitalización, preservación o regeneración. El formocresol (FC) es un agente desvitalizador y ha sido usado como medicamento en las pulpotomías durante muchos años. A pesar de su alta tasa de éxito en el pasado, este medicamento ha sido sustituido debido a hallazgos que lo relacionan a respuesta inflamatoria pulpar, alteraciones sistémicas, citotoxicidad, respuestas inmunológicas, y potencial mutágeno y carcinógeno. Debido a ello, los investigadores han buscado alternativas a este medicamento y han sido indicados otros como el glutaraldehído, el sulfato férrico, el agregado de trióxido mineral (MTA), proteína, proteína osteogénica y colágeno, así como también métodos como la electrocirugía y láser con radiación.

A pesar de todos estos materiales, el hipoclorito de sodio (NaOCl) parece ser una alternativa adecuada al formocresol ya que es un buen agente antimicrobiano y hemostático, dos factores muy importantes en las pulpotomías de dientes temporales. Así pues, el propósito de este estudio fue comparar los resultados clínicos y radiológicos del hipoclorito sódico versus formocresol en pulpotomías realizadas en molares temporales humanos vitales.

**Muestra:** Los participantes fueron 100 niños iraníes con edades comprendidas entre los 3 a 5 años, de los cuales 60 eran varones y 40 hembras. Cada niño debía tener al menos un segundo molar inferior temporal con una caries extensa que requería tratamiento con pulpotomía; todos estaban sanos y eran colaboradores.

Los dientes incluidos en el estudio fueron seleccionados siguiendo los siguientes criterios:

1. Molares primarios con exposiciones pulpares por caries vitales que sangraban al entrar en la cámara pulpar.
2. Ningún síntoma clínico o evidencia de degeneración pulpar, tales como historia de dolor espontáneo o nocturno, dolor a la percusión, historia de inflamación, movilidad, o fístula.
3. No existencia de signos radiológicos de reabsorciones internas o externas y ausencia de radiolucidez en la bifurcación.
4. Los dientes serían restaurados con coronas de acero inoxidable.

Se tomaron radiografías periapicales de todos los dientes con la técnica del paralelismo.

**Intervenciones:** Los 100 niños fueron divididos al azar en dos grupos, cada uno de los cuales recibió un tratamiento pulpar diferente; en el primero, grupo control, la pulpotomía se llevó a cabo con formocresol (solución de Buckley 1:5), y el segundo, grupo experimental, con hipoclorito de sodio al 3 %. Tras administrar el anestésico local, los dientes fueron aislados con el dique de goma, la caries fue eliminada y se conformó la cámara pulpar. Una vez amputada la pulpa coronal se usó una bolita de algodón humedecida con agua para lograr la hemostasia en no más de 5 minutos para tener la seguridad de que la pulpa estaba sana. Si el diente sangraba durante la colocación del medicamento era excluido del estudio. A continuación, se colocaba sobre los muñones pulpares del grupo experimental y del grupo control, respectivamente, una bolita de algodón saturada de NaOCl al 3 % durante 30 segundos o una bolita de algodón humedecida con FC durante 1 minuto. Después de retirar la bolita de algodón,

la cavidad se lavó con suero fisiológico. Para restaurar el molar se empleó en todos los casos óxido de cinc y eugenol reforzado (IRM) antes de colocar la corona de acero inoxidable, que fue cementada con ionómero de vidrio. El operador fue el mismo para todos los pacientes.

**Seguimiento:** Los niños fueron citados para una evaluación clínica y radiológica después de seis y doce meses. Esta fue llevada a cabo por dos dentistas experimentados (ninguno fue el operador) que no conocían la técnica empleada.

**Hipótesis y éxito:** La hipótesis nula de este estudio fue que los dos tratamientos (FC o NaOCl) no mostrarían diferencias en la eficacia clínica y radiológica. El éxito clínico se consideró cuando no había síntomas de dolor, molestia a la percusión, inflamación, fístula, y movilidad patológica. Y el éxito radiológico, si no mostraban evidencia de radiolucidez interradicular o periapical, y reabsorciones internas o externas.

**Tamaño muestral:** Como en otros estudios anteriores, se consideró, que una muestra de 40 en cada grupo podía ser suficiente para detectar diferencias entre ambos después de un seguimiento de doce meses. Considerando la probabilidad de que un 20 % de la muestra no acudiera a la evaluación postoperatoria, se pensó en una muestra de 50 en cada grupo.

**Métodos estadísticos:** Para el análisis estadístico de las diferencias entre los dos tratamientos se empleó el test exacto de Fisher. El nivel de significación fue del 5 %.

**Resultados:** Después de un año, los dientes para reevaluar fueron 45 para el grupo del FC y 36 para el de NaOCl. Tras 6 y 12 meses todos los dientes mostraron éxito clínico al ser evaluados. En la evaluación de los 6 meses, hubo un diente del grupo del NaOCl con fracaso radiológico (éxito del 98 %) y tres del grupo de FC. A los 12 meses, tres dientes tratados con NaOCl mostraron fallo radiológico (éxito del 92 %) y tres de los tratados con FC (93,3 %).

Diversos estudios obtienen diferentes resultados cuando estudian el NaOCl, y concluyen que puede usarse con éxito como medicamento en las pulpotomías. La elección del hipoclorito sódico (a concentraciones del 2,5 al 5,25 %) se debe a sus propiedades de hemostasia cuando se coloca sobre la pulpa expuesta, desinfección y amputación química del coágulo de sangre y fibrina. Además, puede usarse para remover la flora microbiana residual, algo esencial para la salud de la pulpa expuesta.

Los autores concluyen que no se detectaron diferencias estadísticamente significativas entre los dos grupos en los dos periodos de seguimiento y que se necesitan estudios de seguimiento a más largo plazo para evaluar la eficacia del hipoclorito sódico como medicamento para las pulpotomías en dientes primarios.

M<sup>a</sup> Teresa Briones

## FALLO PRIMARIO DE LA ERUPCIÓN O INFRAOCLUSIÓN SEVERA ¿UN DIAGNÓSTICO EQUIVOCADO?

Primary failure of eruption or severe infra-occlusion: a misdiagnosis?

Anthonappa R P, King N M.

Eur Arch Paediatr Dent 2013; 14: 267-270.

La literatura considera el *fallo primario de la erupción* y la *infraoclusión* como dos entidades clínicas separadas y no hay signos ni síntomas identificativos claros que ayuden a facilitar un diagnóstico definitivo entre estas dos condiciones.

*Fallo primario de la erupción* se refiere a aquella situación en la que un diente no anquilosado no erupciona o lo hace parcialmente, debido a una alteración en el mecanismo de erupción; incluso en algunos casos, a pesar de la reabsorción del hueso alveolar que cubre la corona del diente este todavía no erupciona. Tanto los dientes primarios como permanentes pueden verse afectados.

El diente afectado muestra infraoclusión y la extrusión del diente afectado nunca sucede debido a que el diente se anquilosó tan pronto como se aplica una fuerza de ortodoncia para situarlo en el plano oclusal. La prevalencia que afecta a la dentición permanente es aproximadamente del 0,06 %, con una relación favorable para las mujeres de 2,25:1, por lo que respecta a la dentición primaria los datos de los que se dispone son mínimos.

*Infraoclusión* es el término favorito usado para describir la posición de un diente que no ha podido conseguir o no ha podido mantener su relación oclusal con los dientes adyacentes y los opuestos; también se han usado otros términos, tales como dientes sumergidos, anquilosis, retención secundaria y erupción incompleta.

La infraoclusión ocurre con más frecuencia en la dentición primaria, siendo el diente más afectado el primer molar temporal mandibular. La prevalencia de la infraoclusión en dentición primaria varía entre 1-10 %; parece no tener una predilección por el sexo. Se ha señalado una incidencia del 18 % en gemelos.

La infraoclusión puede clasificarse como ligera (diente situado entre la superficie oclusal y el área de contacto interproximal), moderada (dentro de las dimensiones del área de contacto interproximal) y severa (por debajo del área de contacto interproximal, incluyendo dientes situados por debajo de la cresta alveolar). Las formas más frecuentes son la ligera y moderada, siendo la forma severa más rara.

Los molares primarios en infraoclusión se asocian con más frecuencia con agenesia del diente sucesor permanente.

Hay consenso entre los investigadores que la severidad de la infraoclusión es un factor crítico que determina el resultado final, siendo el diente severamente infraocluido el que muestra peor pronóstico.

Los autores presentan un caso de un niño de 5 años y 6 meses de edad con un molar primario mandibular (75) impactado. En la historia clínica no había nada a destacar pertinente al caso. La exploración intraoral reveló un dentición temporal con un 75 en fallo de erupción primaria y no se detectaron otras anomalías dentarias. En la ortopantomografía todos los gérmenes permanentes eran evidentes y consistentes con la edad cronológica del niño. Inicialmente se planteó hacer un seguimiento de la erupción de los molares permanentes seguido de la eliminación quirúrgica del 75 con anestesia general y posterior colocación de un mantenedor de espacio. Sin embargo, con la revisiones posteriores se observó una mejora significativa en la posición del 75, llegándose a descartar la opción quirúrgica; durante los 6 años poste-

riores se realizó un seguimiento de la erupción del 75; el molar con infraoclusión moderada se desplazó hacia mesial, provocando la reabsorción de la raíz distal del primer molar temporal izquierdo (74), el cual más tarde fue extraído para facilitar la erupción del 75; posteriormente el 75 sufrió una exfoliación normal, erupcionando espontáneamente el sucesor permanente (35) en la arcada dental y consiguiendo un buen alineamiento de la arcada.

El diagnóstico de este caso puede variar según el momento en que se haga, desde un fallo primario en la erupción hasta una infraoclusión severa; así cuando el niño se presentó por primera vez a los 5 años de edad, el 75 todavía no estaba erupcionado, lo cual indicaba un fallo primario de la erupción; mientras que en una visita posterior dos años más tarde el 75 estaba en infraoclusión severa.

Se ha señalado que los dientes infraocluidos erupcionan y luego permanecen estáticos mientras que los dientes adyacentes acompañan al crecimiento del hueso alveolar; así en la infraoclusión la obstrucción mecánica causada por la anquilosis u otros factores son las causas primarias del fenómeno. Por el contrario los dientes con fallo primario de la erupción no erupcionan en un primer lugar y la posible obstrucción mecánica es un factor secundario. De todos modos, los casos con fallo primario de la erupción pueden presentar infraoclusión severa en ausencia de registros previos, lo que habría podido ser posible en el presente caso. Por tanto es probablemente más apropiado considerar fallo primario en la

erupción en los casos que cursan con infraoclusión severa de los molares temporales.

En los dientes afectados de fallo primario de la erupción, la presencia y posición del germen del diente sucesor permanente en relación con su predecesor es crítico para el resultado final. Si el sucesor está en la orientación normal, el resultado es favorable a un recambio normal; si por el contrario hay una desviación en la posición del permanente el diente temporal permanece en su posición original y queda sumergido. Por tanto en estos casos una imagen en 3D sería de gran valor para ayudar a la formulación de un plan de tratamiento adecuado y orientarlo según el caso para la extracción o la monitorización de la erupción del diente temporal afectado por fallo primario de la erupción.

Los autores subrayan que aunque en la literatura la opción de tratamiento preferida ante un molar primario con infraoclusión severa es la extracción, debe pensarse que es la edad del paciente en el momento del diagnóstico la que conduce al diagnóstico de infraoclusión y que podría muy bien tratarse de un fallo primario de la erupción. Por tanto la detección temprana puede conducir a un diagnóstico más exacto, lo que a su vez puede llevar a un plan de tratamiento más apropiado y conservador.

*E. Espasa*

*Profesor titular de Odontopediatria  
Facultad de Odontología. Universidad de Barcelona*



## Crónica de la XXXV Reunión Anual de la Sociedad Española de Odontopediatría; SEOP 2013, Alicante

Este año la Sociedad Española de Odontopediatría (SEOP) se ha unido para celebrar su trigésima quinta Reunión Anual en Alicante, los días 16, 17 y 18 de Mayo.

Más de trescientos profesionales del área de la odontopediatría y jóvenes odontopediatras nos reunimos para aunar conocimientos, compartir experiencias, y sobre todo emprender un camino conjunto en los conocimientos actuales de la atención odontológica en el paciente infantil.

Nos es grato observar que año tras año el nivel y rigor científico tanto de ponentes como de comunicaciones orales y posters aumenta exponencialmente. El programa científico de gran relevancia e interés para todos los asistentes comenzó la mañana del 16 de mayo con el curso del Dr. José M<sup>o</sup> Rodríguez Flores bajo el título "Tratamiento de los problemas Funcionales: Respirador Bucal y Deglución Atípica", que se extendió durante toda la mañana. Paralelamente tuvo lugar la defensa de Comunicaciones orales y póster.

La tarde estuvo dedicada al curso titulado "Principios básicos actuales de Ortodoncia Preventiva e Interceptiva" presentada por el Dr. Arturo Vela. Paralelamente, se llevó a cabo la conferencia titulada "Manejo de los problemas de la encía en la infancia y en la adolescencia" presentada por el Dr. Jaime Alcaraz.

Como colofón del primer día del congreso, se procedió a la inauguración oficial del mismo. El Prof. Dr. Juan R. Boj llevó a cabo la Conferencia Inaugural bajo el título "Anarquía ordenada en las pautas de conducta en odontopediatría" posteriormente se procedió a la apertura oficial de la XXXV Reunión de la SEOP presidida por la Alcaldesa de la ciudad de Alicante Ilma. Sra. Doña Sonia Castedo. El día concluyó con un excelente cóctel de bienvenida.

El viernes 17 estuvo dedicado a uno de los temas más controvertidos y de mayor actualidad en Odontología "Traumatismos dentales y nuevos avances en los tratamientos de pulpa vital. Revascularización" dictada por el Dr. Néstor Cohenca, quien supo mantener la expectación de los asistentes mediante la actualización de conocimientos basados en su amplia experiencia investigadora y clínica.



*Fig. 1. La presidenta de la reunión Dra. Cortés junto a la Alcaldesa de Alicante, la Presidenta de la SEOP, Dra. Catalá y el dictante de la conferencia de bienvenida, Prof. Boj.*

Paralelamente, la Dra. Carmen Llena nos puso al día con su conferencia "Blanqueamientos dentales en el paciente joven" una cuestión estética en auge en la actualidad.

Como viene siendo habitual, la Reunión de la SEOP, también se destina a la formación de personal auxiliar e higienistas. En esta Reunión las conferencias y dictantes fueron los siguientes: "Control de conducta" dictado por la Dra. Tábata Álvarez, "Actualización en caries y prevención" Dra. Lola Austro, "Traumatismos dentales" Dra. Isabel Castejón y "Prevención oral en las embarazadas" por parte de la Dra. Yolanda Martínez.

La mañana del día 18 se dedicó al curso de Pacientes Especiales Infantiles, que desde el año 2006, se lleva a cabo de forma ininterrumpida en las Reuniones Anuales de la SEOP.

En esta ocasión estuvo organizado de la siguiente manera: "Sedación Inhalatoria en Odontología" dictado por la Dra. Carmen Gasco, con un curso práctico tras la conferencia y por parte de la Dra. Paloma Planells quien expuso una conferencia sobre las personas con autismo



Fig. 2. La Dra. Beltri con su grupo de alumnas premiadas en la reunión.

titulada: Como tratar a los niños que van "a su bola" en la clínica dental.

También se hizo especial hincapié en la actualización de profesionales del ámbito de la salud infantil, teniendo lugar una mesa redonda conjunta de pediatras y odontopediatras: la Dra. Ruth Mayné, Dra. Paola Beltri, Dña. Loreto Bonmatí López, D. Salvador Borrás Sanchís y la Dra. Filo Estrela, desarrollaron el curso a lo largo de toda la mañana.

El Dr. Sebastián Ortolani dirigió un taller de pulpectomías con sistema de lima única que se desarrolló a lo largo de toda la mañana, con gran éxito de asistencia e interés.

La noche del viernes tuvo lugar la Cena de gala del Congreso, un acto que se celebró en un enclave único como es el Castillo de Santa Bárbara. La cena fue el momento elegido para los merecidos agradecimientos a los participantes y la entrega de premios de la Sociedad Española de Odontopediatría. A continuación se exponen los premiados:

—Premio M<sup>o</sup> Luisa Gozalvo "Ex Aequo":

*Estudio epidemiológico de la Hipomineralización Incisivo Molar en niños de 8 años de la Comunitat Valenciana.*

Miriam García Margarit, José Manuel Almerich Silla, José María Montiel Company, Neus Bonafé Monzó, Montserrat Catalá Pizarro.

—Comparación clínica de la eficacia remineralizado-



Fig. 3. Homenaje a la Dra. Teresa del Bello durante la cena de gala de la reunión.



Fig. 4. El Dr. Cohenca, durante su brillante exposición del curso.

ra en lesiones incipientes de caries de cuatro agentes terapéuticos.

Ana M<sup>o</sup> Leyda Menéndez, Carmen Llena Puy

—Premio Angel Bellet a la mejor comunicación presentada por 1<sup>o</sup> vez en una reunión de la SEOP:

*Defectos de desarrollo del esmalte en dentición temporal y permanente.*

Elena Ruiz Serna, M Jesús Robles Pérez, Matilde Ruiz Linares, Encarnación González Rodríguez, M. Angustias Peñalver Sánchez.

—Premio Juan Pedro Moreno al mejor poster presentado en la SEOP.

1<sup>o</sup> Premio: *Relación entre el tamaño de molares temporales y las coronas de acero preformadas.*

Alejandra Gallego, Vanesa Hurtado, Paola Beltri, José Eduardo Tapia, Luz Torres.

1<sup>o</sup> Accesit: *Evaluación de la ansiedad dental en la primera visita de pacientes pediátricos.*

María del Mar Vilà Torelló, Sandra Fernández Cuchi, Mireia Pascual Sancho, Isabelle Brau Maire, Meritxell Sánchez Molins.

2<sup>o</sup> Accesit: *Manifestaciones orales en la enfermedad de Von Recklinghausen. Presentación de un caso clínico.*

Beatriz Leiva García, Pilar Carrasco Ponce, Jesús Manuel Muñoz-Caro, Juan Carlos Lax Ibarra.

—Premios a los mejores artículos científicos publicados durante ese año en la Revista Odontología Pediátrica:

*Evolución de los protocolos de la International Association of Dental Traumatology (IADT) para la evaluación y manejo de los traumatismos dentales.*

P. Vaquero Niño, P. Planells del Pozo.

—Caso Clínico: *Blanqueamiento de un diente temporal traumatizado: a propósito de un caso.*

M. Ximenes Filho, T. Cezária Triches, A. Rodrigues Lopes Pereira Neto, M. del Piñal, R. de Souza Magín, M. Cardoso.

No nos cansaremos de agradecer al Comité Organizador y Científico, presidido por la Dra. Olga Cortés, a los Patrocinadores y casas comerciales su magnífico trabajo sin duda recompensado por todos los que tuvimos el privilegio de asistir a esta XXXV Reunión Anual de la SEOP.



## Chronicle of the 35<sup>th</sup> Annual Reunion of the Spanish Society of Pediatric Dentists; SEOP 2013, Alicante

This year the Spanish Society of Pediatric Dentistry came together to celebrate its 35th Annual Reunion in Alicante on the 16<sup>th</sup>, 17<sup>th</sup> and 18<sup>th</sup> May.

More than 300 professionals working in the area of pediatric dentistry, together with our young pediatric dentists, met to share their expertise and experiences, but more especially to update their knowledge on dental care for pediatric patients.

We notice year after year that the scientific rigor of both the lecturers and the oral communications and posters increases exponentially. The scientific program that was of great relevance and interest to all those assisting began the morning of the 16<sup>th</sup> of May with a course given by Dr. José M<sup>o</sup> Rodríguez Flores with the title: "Treatment of functional problems: Oral breathing and atypical swallowing", which took up the whole morning. The presentation of the oral communications and posters took place simultaneously.

The afternoon was taken up by a course entitled "Basic principles in current preventive and interceptive orthodontic treatment" which was presented by Dr. Arturo Vela. At the same time there was a lecture entitled "Management of gingival problems during infancy and adolescence" given by Dr. Jaime Alcaraz.

The official inauguration of the first day of the conference was carried out by Prof. Juan R. Boj who gave a speech entitled "Guidelines with ordered anarchy in pediatric dentistry behavior". After this the 35<sup>th</sup> Reunion of the SEOP was opened officially, which was presided by the Mayor of the city of Alicante, Sra. Doña Sonia Castedo. The day concluded with an excellent cocktail party.

Friday the 17<sup>th</sup> was dedicated to one of the most controversial subjects and topical issues in dentistry, "Dental trauma and advances in vital pulp treatment. Revascularization." This lecture was given by Dr. Néstor Cohenca who managed to meet the expectations of those assisting given his ample experience in research and clinical practice.

At the same time Dra. Carmen Llena was able to bring us up to date with her lecture "Tooth bleaching in young patients" an aesthetic issue that is currently on the rise.



Fig. 1. The president of the meeting Dr. Cortés with the Mayor of Alicante, the President of the SEOP, Dra. Catalá and Prof. Boj, the opening speaker of the conference.

As is becoming customary, the SEOP Reunion also serves to train auxiliary staff and hygienists. At this meeting the lectures and speakers were the following: "Behavior control" given by Dra. Tábata Álvarez, "Update on tooth decay and prevention" by Dra. Lola Austro, "Traumatic dental injuries" by Dra. Isabel Castejón and "Oral prevention in pregnant women" by Yolanda Martínez.



Fig. 2. Dr. Beltri with a group of students who received prizes during the meeting.





Fig. 3. Homage to Dr. Teresa del Bello during the gala dinner.



Fig. 4. Dr. Cohenca, during his brilliant speech while giving his course.

The morning of the 18<sup>th</sup> was dedicated to a course on Special Child Patients which has been taking place continuously at the Annual Meetings since 2006.

On this occasion it was organized in the following way: "Inhalation sedation in dentistry" which was given by Dra. Carmen Gasco, with a practical course after the conference. Dra. Paloma Planells gave a lecture on autism regarding how to treat children "who do their own thing" in a dental clinic.

Special emphasis was put on the need for updating child health professionals, and for this there was a round table organized for both pediatricians and pediatric dentists with Dra. Ruth Mayné, Dra. Paola Beltri, Dña. Loreto Bonmatí López, D. Salvador Borrás Sanchís and Dra. Filo Estrela who gave the course during the morning.

Dr. Sebastián Ortolani organized a pulpectomy workshop with single file systems that took up the morning and which was very well attended.

The gala dinner has held on Friday evening at the Castle of Santa Bárbara. During the dinner the participants were thanked and the prizes of the Spanish Society of Pediatric Dentistry were handed out. These were:

—The M<sup>ra</sup> Luisa Gozalvo "prize ex – aequo".

*Epidemiological study of Molar Incisor Hypomineralization in 8-year old children in the Community of Valencia.*

Miriam García Margarit, José Manuel Almerich Sila, José María Montiel Company, Neus BonaféMonzó, Montserrat Catalá Pizarro.

—*Clinical comparison of the efficiency of four therapeutic agents in the remineralization of incipient carious lesions.*

Ana M<sup>a</sup> Leyda Menéndez, Carmen Llana Puy.

—*The Angel Bellet Prize for the best communication presented for the first time at a SEOP Reunion.*

*Developmental defects of the enamel in the primary and permanent dentition.*

Elena Ruiz Serna, M Jesús Robles Pérez, Matilde Ruiz Linares, Encarnación González Rodríguez, M Angustias Peñalver Sánchez

—*The Juan Pedro Moreno prize to the best poster presented in the SEOP:*

*1<sup>st</sup> prize: Relationship between the size of primary molars and preformed metal crowns.*

Alejandra Gallego, Vanesa Hurtado, Paola Beltri, José Eduardo Tapia, Luz Torres

*1<sup>st</sup> accessit prize: Evaluation of dental anxiety during the first visit of pediatric patients.*

María del Mar Vilà Torelló, Sandra Fernández Cuchi, Mireia Pascual Sancho, Isabelle Brau Maire, Meritxell Sánchez Molins

*2<sup>nd</sup> accessit prize: Oral manifestations of von Recklinghausen disease. Presentation of a case report.*

Beatriz Leiva García, Pilar Carrasco Ponce, Jesús Manuel Muñoz- Caro, Juan Carlos Lax Ibarra.

—*Prizes for the best scientific articles published this year in the Pediatric Dentistry Journal.*

*Developments in the protocols of the International Association of Dental Traumatology (IADT) for evaluating and managing dental trauma.*

P. Vaquero Niño, P. Planells del Pozo.

—*Case report: Bleaching a primary tooth with a traumatic injury: a case report.*

M. Ximenes Filho, T. Cezária Triches, A. Rodrigues Lopes Pereira Neto, M. del Piñal, R. de Souza Magín, M. Cardoso

We will not tire of thanking the Scientific Organizing Committee, presided by Dra. Olga Cortés, the Sponsors and companies behind this event, for their magnificent work which was no doubt rewarded by the great number of us who had the privilege of assisting this XXXV Annual Reunion of the SEOP.

V. Gómez Clemente



DENTAL VOLUNTEERS FOR ISRAEL  
ארגון רופאי שיניים מתנדבים לישראל  
The Trudi Birger Dental Clinic



Mr. Avraham Asheri,  
Chairman

Jerusalem, August 1, 2013

**Board Members:**

Mr. Doron Birger  
Mr. Oded Birger  
Mr. Gil Birger  
Prof. Ilana Brin  
Adv. Dr. Yehuda Cohen  
Dr. Moshe Kaplan  
Mr. Joseph Liberman  
Prof. Arie Shteyer  
Mr. Ran Tuttnauer  
Dr. Itzhak Weisz

**Dr. Roy Petel,**  
Director General

**Representatives:**

**Australia**

Dr. A. Deutsch  
Dr. A. Maserow

**Canada**

Dr. R. Nurgitz  
Dr. V. Bederman

**Denmark**

Dr. K. Rasmussen

**Finland**

Dr. E. Kuusisto

**France**

Dr. J. Ciépiélewski

**Germany**

Dr. A. Tarau

**Holland**

Dr. A. Bijloo

Dr. J. Plugge

**Mexico**

Dr. L. Karakowsky

**New Zealand**

Dr. R. Ferguson

**Norway**

Dr. A. Woldhaug

**Spain**

Dr. J. Boj

**South America**

Dr. L. Levin

**Sweden**

Dr. L.Å. Hallin

**Switzerland**

Dr. S. Flisfisch

**United Kingdom**

Dr. R. Wolfson

**United States**

Dr. M. Goldberg

Dr. A. Helfer

Dr. D. Simkin

Dr. A. Wender

Dear Friends, Volunteers & DVI family,

After 33 years of running a free dental clinic in Jerusalem, thanks to dedicated friends like you, we are full of optimism for 5774 – and so we wish you a joyous Shana Tova (Jewish New Year). We are proud to have instituted significant changes in 2013, some of which are discussed in this year's newsletter, enclosed. First and foremost, DVI expanded the age range of children treated from 5 – 18 to 4 – 26, in order to treat at-risk and homeless youth who are unemployable. Thus the clinic now accepts:

- Youth at-risk referred to us by the Jerusalem Municipality's At-Risk Youth Program (Kidum L'Noar), some of whom are homeless,
- Teens and young adults referred to us from Atnachta (including many teens and young women who had descended into drugs and prostitution), and
- Young women from HaBayit Hacham, a shelter specifically for homeless and abused young women.

We have already begun seeing these new patients, and their oral health is disastrous. We know from experience that the education, care and kindness these new patients receive have a direct impact on their ability to escape the cycle of poverty. And as you know, DVI is treating THOUSANDS – on a very tight budget.

**DVI continues to operate at a deficit. Will you please send a donation to DVI today? If every DVI friend donated \$180, DVI's future would be secure. We greatly appreciate any support you may be able to provide.**

B'Kavod Rav (with great respect),

Michelle Levine

Director, International Relations  
Dental Volunteers for Israel





Fall 2013

### Dr. Peter Kurer Sees Each Patient as His Personal Responsibility

Since 2004, Dr. Peter Kurer has been coming to volunteer at DVI three times a year – Peter also served as DVI's UK Representative for many years and recruited many UK dentists to volunteer in Jerusalem. With his bright blue eyes, cheerful manner and calm professionalism, Dr. Kurer is loved by everyone in the clinic. One of the techniques that he has introduced in the clinic is the Kurer anchor system which help rebuilds teeth after root canal. His technique is amazingly successful – in the clinic, DVI dentists from around the world have enjoyed learning the anchor system directly from the master.

Dr. Kurer really sympathizes with patients who require crowns on front teeth. Porcelain crowns require lab work that is beyond DVI's budget and capacity to provide, so patients who cannot afford such treatment merely go without. Every visit Peter selects a few such

special patients, takes an impression, and arranges and pays a private lab to make porcelain crowns for them. By donating and arranging for esthetic crowns for restoring front teeth, Peter is making a profound difference in the lives of some much abused kids. One recent case from June 2013 highlights the value of this extra care, attention and generosity: Removed from a broken home and placed in a state-funded boarding school, Meirav\* was brought to DVI by her school social worker. On her first visit to the clinic, Meirav was dreadfully shy and wouldn't smile, in order not to expose her rotten front teeth. At 18 years old, she still rarely responds when spoken to, and displays a lack of social skills. Dr. Kurer's above-and-beyond caring treatment helped restore her smile and her confidence. Thank you, Peter – we look forward to seeing you again at the clinic!!

*\*For the purposes of anonymity, patients' names have been changed.*



*"For me, this experience is fabulous. Saving teeth that others wouldn't bother with."*

The Canadian Friends of DVI organize an annual musical soiree every Autumn to benefit DVI, but this year, they've gone further. They hosted a magic show in Toronto and held the first sponsorship bike ride on August 11th – all to benefit the clinic! And something special this year! The 4th grade class in Netivot Hatorah Day School in Thornhill, Canada organized a Project Give Back where the children presented charities that are important to them. Yossi Nurgitz chose to present the Canadian Friends of DVI, of which his grandfather is Chairman. He even organized a treasure hunt with candy-corn, representing teeth with cavities! Yossi sent us a letter explaining his presentation. He wrote, "I hope you get a lot more stuff and money to support your charity. Your charity is WONDERFUL!!" Thanks Yossi, we think you're quite wonderful, too!





## A DIGITAL DVI!

DVI is going paperless! In 2011 we took the **first step** when we received a digital, panoramic X-Ray through generous donations from the Kennedy Leigh Charitable Trust, Alpha Omega London, the Rotary Foundation, Rotary Clubs of Jerusalem, Fullerton South, and California, the Alpha Omega Foundation, Manchester Friends of Hebrew University – Dental Section, the Sobell Foundation, and the Brigham Young University Jerusalem Center.

**Step 2** of our "Computerizing the Clinic" project was completed in November 2012, with computers and monitors at every dental station, all running the "Doctor" program (the same used by Hadassah hospital). All new treatments are entered into each patient's electronic file. Funds for these computers were donated by Alpha Omega-London, Brigham Young University Jerusalem Center, and Manchester Friends of Hebrew University – Dental Section.

And finally, **Step 3** A digital x-ray machine has been installed, thanks to the Kennedy Leigh Charitable Trust and generous friends, churches and patients and also kindergartens of German dentist Andrea Motz. In late June 2013 the digital x-ray was installed and the staff trained to use it. DVI is now state-of-the-art, a shining example for other Israeli dental clinics!



## New website about one of DVI's founders

Zev Birger, a Holocaust Survivor and ghetto fighter, committed his life to public service and helping the needy. The website gives a glimpse of his and Trudi's history and their pioneering contribution to the young state of Israel, which serves as an example of optimism and revival from ashes.



Please visit  
[www.zevbirger.com](http://www.zevbirger.com)

### DVI Trudi Birger Clinic

29 Mekor Chaim  
Jerusalem 93465 Israel  
tel: (972) 678-3101  
fax: (972) 678-4737  
email: [international@dental-dvi.org.il](mailto:international@dental-dvi.org.il)  
website: [www.dental-dvi.org.il](http://www.dental-dvi.org.il)

### American Friends of DVI

PO Box 127  
New York, NY 10185  
tel: 201-336-0230  
email: [americanfriendsofdvi@gmail.com](mailto:americanfriendsofdvi@gmail.com)  
website: [www.americanfriendsofdvi.org](http://www.americanfriendsofdvi.org)

### Canadian Friends of DVI

c/o Dr. Victor Bederman  
69 Yonge St. PO Box 17001  
Toronto, Ontario M5E 1K0  
email: [chair@canadianfriendsofdvi.org](mailto:chair@canadianfriendsofdvi.org)

### French Friends of DVI

email: [ciepident@gmail.com](mailto:ciepident@gmail.com)

### Dutch Friends of DVI

email: [a.w.bijloo@azar-ict.nl](mailto:a.w.bijloo@azar-ict.nl)

### UK Friends of DVI

email: [ukfriends@dental-dvi.org.il](mailto:ukfriends@dental-dvi.org.il)

### Norwegian Friends of DVI

email: [post@hjhome.org](mailto:post@hjhome.org)

### DVI News

Graphics: [studiohadag.com](http://studiohadag.com)

Note: When e-mailing any DVI Friends Group, please include "DVI" in the subject line.



**Avraham Asheri**, Chairman  
**Dr. Roy Petel**, General Director  
**Michelle Levine**, Director, Development

## DVI thanks its corporate sponsors



Name

Street

City and State

Country

Email

Phone/Cell

Postal Code

Please send your check or money order to Friends of DVI in your country or From the Rest of the World,  
Please send your check or money order to DVI, 29 Mekor Chaim, Jerusalem 93465, ISRAEL!



## NORMAS PARA LA PUBLICACIÓN DE TRABAJOS INSTRUCCIONES PARA LOS AUTORES

### 1. INTRODUCCIÓN

ODONTOLOGÍA PEDIÁTRICA, la revista de la Sociedad Española de Odontopediatría, tiene como objetivo colaborar en la difusión de trabajos de investigación.

Serán considerados para su publicación los siguientes tipos de trabajos:

- 1.1. *Artículos originales*: trabajos de investigación clínica o experimental.
- 1.2. *Artículos seleccionados*: procedentes de otras revistas de ámbito internacional que por su interés merezcan ser traducidos y publicados íntegramente siempre y cuando lo autorice el editor correspondiente.
- 1.3. *Revisiones de la literatura*: síntesis y puestas al día de conocimientos actuales sobre determinados aspectos clínicos o experimentales de la odontología pediátrica. Deben incluir un apartado de conclusiones al final.
- 1.4. *Casos clínicos*: descripción de uno o más casos que supongan un aporte fundamental a la práctica clínica. Redactados de forma breve sin dejar de respetar los apartados habituales en la estructura de los trabajos de investigación (véase apartado nº 2).

Todos los trabajos deben ser originales e inéditos, no remitidos a otra publicación ni en vías de publicación simultánea en otro lugar. Se exceptúan a esta condición los trabajos publicados en el apartado de artículos seleccionados.

El autor es el único responsable de las afirmaciones sostenidas en su artículo. El Consejo Editorial de Odontología Pediátrica revisará los originales y se reserva el derecho de rechazar los que no juzgue apropiados.

Todos los originales aceptados quedan como propiedad permanente de la S.E.O.P. y no podrán ser reproducidos en parte o totalmente sin permiso de la revista.

Para su publicación se remitirán los artículos, enviando duplicado tanto del texto como de figuras y tablas si las hubiere.

El autor debe conservar una copia del original para evitar pérdidas irreparables o daños del material.

Los manuscritos deben presentarse mecanografiados a doble espacio en papel blanco de tamaño folio o Din A-4 escritos por una sola cara con margen lateral de al menos 2,5 cm. Todas las hojas irán numeradas correlativamente en el ángulo superior derecho. Deberá adjuntarse el trabajo en soporte informático (diskette de PC o Macintosh), indicando el programa que se ha utilizado.

### 2. ESTRUCTURA DE LOS TRABAJOS DE INVESTIGACIÓN

El manuscrito debe incluir los siguientes apartados dispuestos según el orden que se indica:

- 2.1. *Título*: incluirá el título del artículo, nombre del autor/es en el orden que se deseen ver publicados, lugar de origen de cada uno, cargo e institución a la que pertenecen. Consignando la dirección postal completa del responsable de la correspondencia.
- 2.2. *Resumen*: el resumen tendrá un máximo de 100 palabras y en él se relatarán de manera breve los objetivos, materiales, diseño, método y las principales observaciones y conclusiones. En español e inglés.
- 2.3. *Palabras clave*: lista de palabras clave en español e inglés que reflejan la naturaleza del trabajo.

2.4. *Texto*: las selecciones que subdividen el texto deben incluir los apartados utilizados normalmente en artículos científicos:

2.4.1. *Introducción*: será lo más breve posible y señalará claramente el propósito del artículo. Incluyendo las mínimas referencias necesarias que relacionen la investigación con conceptos o estudios anteriores, sin realizar una revisión bibliográfica detallada.

2.4.2. *Material y método*: debe describirse claramente la selección de los sujetos experimentales, las técnicas y aparatos utilizados, así como el nombre genérico de los fármacos de forma que permita a otros investigadores reproducir los resultados. Si los métodos no son originales es preferible citar únicamente las referencias en que se basaron.

2.4.3. *Resultados*: deben utilizarse las tablas, gráficos y figuras para clarificar los hallazgos. Se presentarán en una secuencia lógica que apoye o refute la hipótesis o responda a la pregunta planteada en la introducción.

2.4.4. *Discusión*: se deben discutir y comentar los datos citados en la sección de resultados. La discusión implica la comparación con otros estudios publicados previamente, señalando las limitaciones que pueda haber sobre el tema discutido. Pueden incluirse recomendaciones prácticas y nuevas hipótesis cuando lógicamente puedan apoyarse en los datos ofrecidos.

2.4.5. *Conclusiones*: se deberán señalar las conclusiones generales y específicas relativas al trabajo realizado. No deberán incluirse como conclusiones aquellas que no puedan deducirse claramente del trabajo.

2.4.6. *Agradecimientos*: se puede agradecer a las personas o entidades que hayan colaborado en la realización del trabajo.

2.4.7. *Bibliografía*: las referencias deben ser numeradas consecutivamente en el orden en que se citan por primera vez en el texto. Las referencias se identifican en el texto tablas y pies de figura utilizando números arábigos entre paréntesis. Las referencias citadas sólo en tablas o en pies de figura deben ser numeradas de acuerdo con la secuencia establecida al identificarse por primera vez la tabla o figura correspondiente en el texto.

Se utiliza el estilo usado en los ejemplos dados a continuación, que se basan en los formatos utilizados por la Biblioteca Nacional de Medicina (NLM) de los EE.UU. en el *Index Medicus*. Los títulos de las revistas deben ser abreviados conforme al estilo utilizado en el *Index Medicus*. Consulte la *List of Journals Indexed in Index Medicus*, publicada anualmente como una publicación independiente de la biblioteca y como una lista recogida en el número de enero de *Index Medicus*. La lista también puede obtenerse en la página web de la biblioteca: <http://www.nlm.nih.gov>. Los resúmenes no deben utilizarse como referencias. Las referencias a trabajos aceptados, pero todavía inéditos deben ser señaladas como "en prensa" o "en preparación"; los autores deben obtener autorización por escrito para citar estos trabajos y verificar que han sido aceptados para publicación. La información procedente de manuscritos presentados, pero no aceptados debe ser citada en el texto como "observaciones sin publicar" con la autorización por escrito del origen.



Se debe evitar citar la comunicación personal salvo que ésta proporcione una información esencial no disponible en ningún recurso público, en cuyo caso se cita el nombre de la persona y la fecha de la comunicación entre paréntesis en el texto. Para los artículos científicos, los autores deben obtener la autorización por escrito y la confirmación de la certidumbre de la fuente de una comunicación personal.

Las referencias deben ser comprobadas por el autor o autores contrastándolas con los documentos originales.

El estilo de los "Requisitos de uniformidad" (el estilo Vancouver) se basa en su mayor parte en un estilo normativo ANSI adaptado por la NLM para sus bases de datos. Se señalan aquellos puntos donde el estilo Vancouver ahora difiere del estilo utilizado por la NLM.

#### Artículos de revista

1. *Artículo de revista característico.* Se citan los seis primeros autores seguido por et al. (Nota: la NLM ahora cita hasta 25 autores; si hay más de 25 autores, la NLM indica los primeros 24 seguidos por el último autor y, a continuación, et al.)  
Vega KI, Pina I, Krevsky B. Heart transplantation is associated with an increased risk for pancreatobiliary disease. *Ann Intern Med* 1 de junio 1996; 124 (11): 980-3.  
Como una opción, si una revista utiliza la paginación continua en un volumen entero (muchas revistas médicas lo hacen), se puede omitir el mes y el número del número. (Nota: para asegurar la uniformidad, esta opción se utiliza en todos los ejemplos de "Requisitos de uniformidad". La NLM no utiliza esta opción.)  
Vega KI, Pina I, Krevsky B. Heart transplantation is associated with an increased risk for pancreatobiliary disease. *Ann Intern Med* 1996; 124: 980-3.  
Cuando hay más de seis autores: Paricin DM, Clayton D, Black Ri, Masuyer E, Friedl HP, Ivanov E, et al. Childhood leukaemia in Europe after Chernobyl: 5 year followup. *Br J Cancer* 1996; 73: 1006-12.
2. *Una organización como autor.* The Cardiac Society of Australia and New Zealand. Clinical exercise stress testing. Safety and performance guidelines. *Med J Aust* 1996; 164: 282-4.
3. *Ningún autor dado.* Cancer in South Africa (editorial). *S Afr Med J* 1994; 84: 15.
4. *Artículo publicado en otro idioma.* (Nota: la NLM traduce el título, incluye la traducción en corchetes y añade una abreviatura que indica el idioma.)  
Ryder TE, Haukeland EA, Solhaug JH. Bilateral infrapatellar senescence in hos tidligere frisk kvinne. *Tidsskr No Laegeforen* 1996; 110: 41-2.
5. *Volumen con suplemento.* Shen HM, Zhang OF. Risk assessment of nickel carcinogenicity and occupational lung cancer. *Environ Health Perspect* 1994; 102 Suppl 1: 27582.
6. *Número con suplemento.* Payne DK, Sullivan MD, Massie MI. Women's psychological reactions to breast cancer. *Semin Oncol* 1996; 23(1 Suppl 2): 89-97.
7. *Volumen con parte.* Ozben T, Nacitarhan S, Tuncer N. Plasma and urine sialic acid in non-insulin dependent diabetes mellitus. *Ann Clin Biochem* 1995; 32(Pt 3): 303-6.
8. *Número con parte.* Poole GH, Mills SM. One hundred consecutive cases of flap lacerations of the leg in ageing patients. *N Z Med J* 1994; 107(986 Pt 1): 377-8.
9. *Número sin volumen.* Turan I, Wredmark T, Feilander-Tsai L. Arthroscopic ankle arthrodesis in rheumatoid arthritis. *Clin Orthop* 1995; (320): 110-4.
10. *Sin número ni volumen.* Browell DA, Lennard TW. Immunologic status of the cancer patient and the effects of blood transfusion on antitumor responses. *Curr Opin Gen Surg* 1993: 325-33.
11. *Paginación en números romanos.* Fisher GA, Sikic BI. Drug resistance in clinical oncology and hematology. Introduction. *Hematol Oncol Clin North Am* abril 1995; 9(2): xi-xii.
12. *Tipo de artículo indicado cuando es necesario.* Enzensberger W, Fischer PA. Metronome in Parkinson's disease (carta). *Lancet* 1996; 347: 1337.

Clement J, De Bock R. Hematological complications of hantavirus nephropathy HVN) *Iresumenl. Kidney Int* 1992; 42: 1285.

13. *Artículo con una retractación.* Garey CE, Schwarzman AL, Rise ML, Seyfried TN. Ceruloplasmin gene defect associated with epilepsy in EL mice (retractación de Garey CE, Schwarzman AL, Rise ML, Seyfried TN. *En: Nat Genet* 1994; 6: 426-31). *Nat Genet* 1995; 11: 104.
14. *Artículo retractado.* Liou GI, Wang M, Matragoon S. Precocious IRBP gene expression during mouse development. *Invest Ophthalmol Vis Sci* 1994; 35: 31271. *Invest Ophthalmol Vis Sci* 1994; 35: 1083-8.
15. *Artículo con fe de errata publicada.* Hamlin JA, Kahn AL. Herniorrhaphy in symptomatic patients following inguinal hernia repair. *Life de errata publicada aparece en West J Med* 1995; 162: 2781. *West J Med* 1995; 162: 28-31.

#### Libros y otras monografías

(Nota: El estilo Vancouver previo ponía una coma en lugar de un punto y coma entre la editorial y la fecha.)

16. *Autor o autores particulares.* Ringsven MK, Bond D. Gerontology and leadership skills for nurses. 2.ª ed. Albany (NY): Delmar Publishers; 1996.
  17. *Uno o más editores o compiladores como autores.* Norman IJ, Redfern SJ, editores. Mental health care for elderly people. New York: Churchill Livingstone; 1996.
  18. *Organización como autor y editorial.* Institute of Medicine (EE.UU.). Looking at the future of the Medicaid program. Washington (DC): The Institute; 1992.
  19. *Capítulo de un libro.* (Nota: El estilo Vancouver previo ponía dos puntos en lugar de p. antes de los números de página.)  
Phillips SJ, Whisnant JP. Hypertension and stroke. *En: Laragh JH, Brenner BM, editores. Hypertension: pathophysiology, diagnosis, and management.* 2.ª ed. New York: Raven Press; 1995. p. 465-78.
  20. *Actas de conferencia.* Kimura J, Shibasaki H, editores. Recent advances in clinical neurophysiology. Proceedings of the 10th International Congress of EMG and Clinical Neurophysiology; 15-19 de octubre 1995; Kyoto, Japón. Amsterdam: Elsevier; 1996.
  21. *Ponencia de conferencia.* Bengtsson S, Solheim BG. Enforcement of data protection, privacy and security in medical informatics. *En: Lun KC, Degoulet P, Piemme TE, Rienhoff O, editores. MEDINFO 92. Proceedings of the 7th World Congress on Medical Informatics; 6-10 de septiembre 1992; Ginebra, Suiza. Amsterdam: North Holland; 1992. p. 1561-5.*
  22. *Informe científico o técnico:*  
—Emitido por la agencia que lo ha financiado/patrocinado: Smith P, Gollady K. Payment for durable medical equipment billed during skilled nursing facility stays. Final report. Dallas (TX): Dept. of Health and Human Services (US), Office of Evaluation and Inspections; octubre de 1994 Report No.: HHSIGOE169200860.  
—Emitido por la agencia que lo ha realizado: Field MJ, Tranquada RE, Feasley JC, editores. Health services research: work force and education issues. Washington: National Academy Press; 1995. Contract N°: AHCPR28942008. Patrocinado por la Agency for Health Care Policy and Research.
  23. *Tesis doctoral.* Kaplan SJ. Post-hospital home health care: the elderly's access and utilization (tesis doctoral). St. Louis (MO): Washington Univ.; 1995.
  24. *Patente.* Larsen CE, Trip R Johnson CR, inventores; Novoste Corporation, asignado. Methods for procedures related to the electrophysiology of the heart. US patenl 5,529,067. 25 de junio 1995.
- #### Otro material publicado
25. *Artículo de periódico.* Lee G. Hospitalizations tied to ozone pollution: study estimates 50,000 admissions annually. *The Washington Post* 21 de junio 1996; 5ect. A:3 (col. 5).
  26. *Material audiovisual.* HIV+/AIDS: the facts and the future (cinta de vídeo). St. Louis (MO): Mosby-Year Book; 1995.
  27. *Material legal*  
—Derecho público: Preventive Health Amendments of 1993, Pub. L. N°. 103-183, 107 Stat. 2226 (14 de diciembre 1993).



- Proyecto de ley sin promulgar: Medical Records Confidentiality Act of 1995 S. 1360, 104th Cong., 1st Sess. (1995).
  - Código de Regulaciones Federales (EE.UU.): Informed Consent, 42 C.F.R. Sect. 441.257 (1995).
  - Audiencia: Increased Drug Abuse: the Impact on the Nation's Emergency Rooms: Hearings before the Subcomm. On Human Resources and Intergovernmental Relations of the House Comm. On Government Operations, 103rd Cong., 1st Sess. (25 mayo 1993).
28. *Mapa*. North Carolina. Tuberculosis rates per 100,000 population, 1990 (mapa demográfico). Raleigh: North Carolina Dept. of Environment, Health, and Natural Resources, Div. of Epidemiology; 1991.
  29. *Libro de la Biblia*. The Holy Bible. KingJames version. Grand Rapids (MI): Zondervan Publishing House; 1995. Ruth 3: 1-18.
  30. *Diccionarios, obras de consulta similares*. Stedman's medical dictionary. 26. ed. Baltimore: Williams & Wilkins; 1995. Apraxia; p. 119-20.
  31. *Material de los clásicos*. The Winter's Tale: acto 5, escena 1, líneas 13-16. The complete works of William Shakespeare. Londres: Rex; 1973.

#### Material inédito

32. *En prensa*. (Nota: La NLM prefiere "en preparación" porque no todos los trabajos serán publicados.) Leshner AL. Molecular mechanisms of cocaine addiction. N Engl J Med. En prensa 1997.

#### Material electrónico

33. *Artículo de revista en formato electrónico*. Morse SS. Factors in the emergence of infectious diseases. Emerg Infect Dis (periódico en línea) enero-marzo 1995 (citado de 5 de junio 1996; 1(1): 24 pantallas). Disponible en: URL: <http://www.cdc.gov/ncidod/EID/eid.htm>.

34. *Monografía en formato electrónico*. CDI, clinical dermatology illustrated (monografía en CD-ROM). Reeves JRT, Maibach H. CNEA Multimedia Group, productores, 2. ed. Versión 2.0. San Diego: CMEA; 1995.
35. *Archivo de computadora*. Hemodynamics III: the ups and downs of hemodynamics (programa de ordenador). Versión 2.2. Orlando (FL): Computerized Educational Systems; 1993.

#### 3. GRÁFICOS Y FOTOGRAFÍAS

El formato preferible para enviar las figuras es en TIFF o JPEG (indistinto MAC o PC) siempre a 300 ppi y con un ancho de 9 cm. Si la figura es una foto y dispone del original, lo adecuado sería remitirnos el mismo para que así pueda publicarse con la más alta resolución. Al dorso de cada fotografía se anotará el número de figura, apellidos del autor y título abreviado del trabajo. No se aceptarán xerocopias ni negativos de radiografías.

Los gráficos y fotografías se remitirán en sobre aparte acompañadas de las hojas con el texto que deberá figurar al pie de cada una de ellas.

#### 4. ORIGINALES DE LOS MISMOS

El comité de redacción acusará recibo de los trabajos enviados a la revista e informará a los autores acerca de la aceptación de los originales o de las modificaciones que considere necesario deban introducirse para poder ser publicados. El autor firmante en primer lugar recibirá 15 separatas de su trabajo libres de todo gasto. Un número superior requiere ser previamente contratado.

El envío del texto y correspondencia referente a publicaciones deberán dirigirse a:

ODONTOLOGÍA PEDIÁTRICA  
ARÁN EDICIONES, S.L.  
C/ Castelló, 128 - 1.º  
28006 MADRID



# Ya disponible en iPad

Descárgate nuestra aplicación  
"Arán Ediciones" en el App Store

## PRECIO DE LA DESCARGA

3 TOMOS: **99,99€**

1 TOMO: **44,99€**

[www.grupoaran.com](http://www.grupoaran.com)