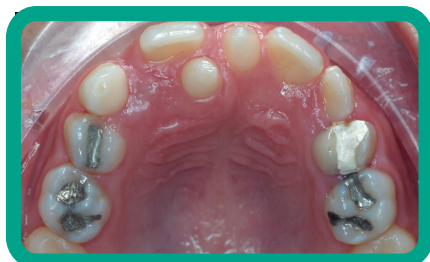
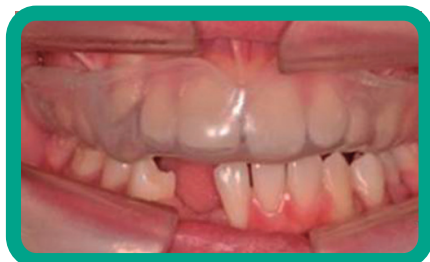
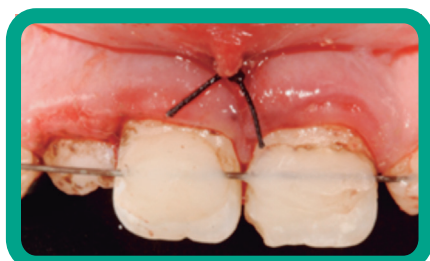Odontología Pediátrica

Volumen 22 / Número 3 / Septiembre - Diciembre 2014



Editorial 181
P. Planells

Casos clínicos 183
Protocolo de actuación y tratamiento adecuado de las complicaciones para el éxito del reimplante tras una avulsión dental. Caso clínico
C. Gómez Ponce, A. Iglesias Linares, M.D. Huertas, A. Mendoza Mendoza

Protector bucal individualizado mediante la técnica de formación al vacío. A propósito de un caso 195
F. Guinot Jimeno, R. Torrents Gras, A. Armengol Olivares, C. Cuadros Fernández, A.I. Lorente Rodríguez

Anomalías dentarias de número: hiperodoncia/hipodoncia. A propósito de un caso 209
R. Ramón Herrero, M. Miegimolle Herrero, L. Gallegos López

Resúmenes Bibliográficos 216

Noticias SEOP 221


www.odontologiapediatrica.com



SOCIEDAD ESPAÑOLA DE ODONTOPEDIATRÍA



Cuando ellos sonríen usted también sonríe



La Sociedad Española de Odontopediatría conoce que solamente cuando nuestros pacientes comprenden nuestros procedimientos clínicos los demandan. Por este motivo, la SEOP ha puesto a la venta folletos con información de los procedimientos preventivos y de las técnicas de tratamiento más frecuentes en nuestras clínicas. Así se imprimirán en color estos folletos, de manera que el coste sea lo más ventajoso posible. Selladores, Ortodoncia y Caries del Biberón serán los temas que publicaremos.

Si estás interesado en hacer un pedido de estos folletos, ponte en contacto telefónico solicitando el tema y el número que desearías adquirir con:

Julián Aguirrezábal
 C/ Iparraguirre, 34 - 3.ª - 48011 BILBAO
 Tel. 94 444 68 13 - Fax: 94 444 12 66

Nombre DNI o CIF

Apellidos

Dirección Teléfono

Población CP Provincia

ORTODONCIA N.º CARIES DEL BIBERÓN N.º

SELLADORES N.º OBTURACIONES (invisibles) N.º

RADIOLOGÍA N.º



Odontología Pediátrica

Órgano de Difusión de la Sociedad Española de Odontopediatria
Fundada en 1991 por Julián Aguirrezábal

Sociedad Española de Odontopediatria
c/ Alcalá, 79-2 - 28009 Madrid
Tel.: 650 42 43 55

e-mail: secretaria@odontologiapediatria.com
<http://www.odontologiapediatria.com>

Revista Odontología Pediátrica
<http://www.grupoaran.com>

Directora:

Prof. Dra. Paloma Planells del Pozo

Directores Adjuntos:

Dr. Julián Aguirrezábal, Prof. Dra. Montse Catalá Pizarro

Director de la página web SEOP

Prof. Dr. Miguel Hernández Juyol

Consejo Editorial Nacional:

Dra. Paola Beltri Orta
Prof. Dr. Juan Ramón Boj Quesada
Dr. Abel Cahuana Cárdenas
Dra. Olga Cortés Lillo
Dra. Rosa Echániz Valiente
Dra. Pilar Echeverría Lecuona
Prof. Dr. Enrique Espasa Suárez de Deza
Dra. Filo Estrela Sanchís
Dr. Miguel Facal García
Prof. Dr. Carlos García Ballesta
Prof. Dra. Encarnación González Rodríguez
Dra. Eva María Martínez Pérez
Prof. Dra. Asunción Mendoza Mendoza
Dra. Mónica Miegimolle Herrero
Prof. Dra. M^a Jesús Ostos Garrido
Prof. Dra. M^a Angustias Penalver Sánchez

Consejo Editorial Internacional:

Prof. Dr. R. Abrams (EE. UU.)
Prof. Dr. S. Rothberg (México)
Prof. Dra. A. Fuks (Israel)
Prof. Dra. M. T. Flores (Chile)
Prof. Dr. L. E. Onetto (Chile)
Prof. N. A. Lygidakis (Grecia)
M. Saadia (EE. UU.)
J. Toumba (Reino Unido)

Directores de Sección:

Prof. Dra. Elena Barbería Leache (*Información Universidad*)
Prof. Dr. J. Enrique Espasa Suárez de Deza (*Resúmenes bibliográficos*)
Dra. Paola Beltri Orta (*Agenda SEOP*)

Junta Directiva de la SEOP:

Presidenta: Dra. Olga Cortés Lillo
Presidente saliente: Dra. Montserrat Catalá Pizarro
Vicepresidenta: Dra. Paola Beltri Orta
Tesorera: Dra. M^a Filomena Estrela Sanchís
Secretaria: Dra. Mónica Miegimolle Herrero
Vocal: Dr. José del Piñal Matorras
Vocal: Dra. M^a Antonia Alcaina Lorente
Vocal: Dr. Francisco Guinot Jimeno
Editor de la Revista: Dra. Paloma Planells del Pozo
Editor Pág. Web: Dr. Miguel Hernández Juyol

Comité Científico:

Dr. Abel Cahuana Cárdenas
Dra. Ruth Mayné Ación
Dra. Elena Vidal Lekuona

INCLUIDA EN EL ÍNDICE MÉDICO ESPAÑOL

Administración y Dirección: ARÁN EDICIONES, S.L.
C/ Castelló, 128, 1.º - 28006 MADRID

© Copyright 2014. Sociedad Española de Odontopediatria. ARÁN EDICIONES, S.L. Reservados todos los derechos. Ninguna parte de esta publicación puede ser reproducida, transmitida en ninguna forma o medio alguno, electrónico o mecánico, incluyendo fotocopias, grabaciones o cualquier sistema de recuperación de almacenaje de información, sin la autorización por escrito del titular del Copyright. Publicación cuatrimestral con 3 números al año.

Tarifa suscripción anual: Odontólogos/Estomatólogos: 75 €; Organismos y Empresas: 98 €; Países zona Euro: 296 €; Resto de países: 400 €.
Ejemplar suelto: 30 €.

Suscripciones: ARÁN EDICIONES, S.L. Castelló, 128 - Telf.: 91 745 17 27 - Fax: 91 561 57 87 - 28006 MADRID.

e-mail: publicaciones@grupoaran.com

ODONTOLOGÍA PEDIÁTRICA se distribuye de forma gratuita a todos los miembros de la Sociedad Española de Odontopediatria.

Publicación autorizada por el Ministerio de Sanidad como Soporte Válido en trámite. ISSN: 1133-5181. Depósito Legal: V-1389-1994.

ARÁN EDICIONES, S.L.

28006 MADRID - Castelló, 128, 1.º - Telf.: 91 782 00 35 - Fax: 91 561 57 87

e-mail: edita@grupoaran.com - <http://www.grupoaran.com>



SOLICITUD DE ADMISIÓN COMO MIEMBRO NUMERARIO DE LA SOCIEDAD ESPAÑOLA DE ODONTOPEDIATRÍA



**Sociedad Española
de Odontopediatría**

DR./DRA.

ODONTÓLOGO: DESDE:

ESTOMATÓLOGO: DESDE:

DOMICILIO CLÍNICA:

.....

CÓDIGO POSTAL: CIUDAD:

TELF.: FAX:

COLEGIADO EN:..... N.º:

PRÁCTICA ODONTOPEDIÁTRICA: EXCLUSIVA NO EXCLUSIVA

PROFESORA/A DE UNIVERSIDAD:

COLABORADOR: DESDE:

AYUDANTE: DESDE:

ASOCIADO: DESDE:

TITULAR: DESDE:

FECHA SOLICITUD:

FIRMA:

Secretaría técnica

C/ Alcalá, 79-2

28009 MADRID

e-mail:

secretaria@odontologiapediatrica.com





Odontología Pediátrica

SUMARIO

Volumen 22 • Número 3 • 2014

- **EDITORIAL**
P. Planells 181

- **CASOS CLÍNICOS**
PROTOCOLO DE ACTUACIÓN Y TRATAMIENTO ADECUADO DE LAS COMPLICACIONES PARA
EL ÉXITO DEL REIMPLANTE TRAS UNA AVULSIÓN DENTAL. CASO CLÍNICO
C. Gómez Ponce, A. Iglesias Linares, M.D. Huertas, A. Mendoza Mendoza 183

PROTECTOR BUCAL INDIVIDUALIZADO MEDIANTE LA TÉCNICA DE FORMACIÓN AL VACÍO.
A PROPÓSITO DE UN CASO
*F. Guinot Jimeno, R. Torrents Gras, A. Armengol Olivares,
C. Cuadros Fernández, A.I. Lorente Rodríguez*..... 195

ANOMALÍAS DENTARIAS DE NÚMERO: HIPERODONCIA/HIPODONCIA.
A PROPÓSITO DE UN CASO
R. Ramón Herrero, M. Miegimolle Herrero, L. Gallegos López 209

- **RESÚMENES BIBLIOGRÁFICOS**..... 216

- **NOTICIAS SEOP** 221



SOLICITUD DE ADMISIÓN

**Sociedad Española
de Odontopediatría**

A la atención del Presidente de la Sociedad Española de Odontopediatría

DATOS PERSONALES

NOMBRE APELLIDOS.....

CENTRO:

C.P.: CIUDAD:

PROVINCIA: PAÍS:

TELF.: MÓVIL: FAX:

EMAIL: WEB:

DNI: COLEGIADO EN:

No acepto que mis datos se publiquen en el directorio de la página web de la SEOP

DOMICILIACIÓN BANCARIA DE LOS RECIBOS ANUALES

Residentes en España

ENTIDAD OFICINA DC CUENTA

No residentes

TRANSFERENCIA BANCARIA A LA CUENTA DE LA SEOP

**Por la presente solicito ser admitido como miembro ordinario en la
Sociedad Española de Odontopediatría**

Fecha

Firma

ENVIAR A:

Secretaría Técnica de la SEOP. Bruc, 28, 2º-2ª - 08010 Barcelona
Telf.: 650 424 355 - Fax: 922 654 333 e-mail: secretaria@odontologiapediatrica.com



Odontología Pediátrica

S U M M A R Y

Volume 22 • No. 3 • 2014

■ EDITORIAL	
<i>P. Planells</i>	181
■ CLINICAL CASES	
PROTOCOL OF ACTION AND APPROPRIATE TREATMENT OF COMPLICATIONS FOR REPLANTATION SUCCESS FOLLOWING DENTAL AVULSION. A CASE REPORT <i>C. Gómez Ponce, A. Iglesias Linares, M.D. Huertas, A. Mendoza Mendoza</i>	183
THE CUSTOM-FABRICATED MOUTHGUARD WITH VACUUM FORMING TECHNIQUE. A CASE REPORT <i>F. Guinot Jimeno, R. Torrents Gras, A. Armengol Olivares, C. Cuadros Fernández, A.I. Lorente Rodríguez</i>	195
NUMERICAL DENTAL ANOMALIES OF TEETH: HYPERDONTIA/HYPODONTIA. A CASE REPORT <i>R. Ramón Herrero, M. Miegimolle Herrero, L. Gallegos López</i>	209
■ BIBLIOGRAPHIC SUMMARIES	216
■ SEOP NEWS	221

DATOS PERSONALES

NOMBRE:
1.º APELLIDO..... FECHA NACIMIENTO
2.º APELLIDO DNI o CIF:
DIRECCIÓN PARTICULAR:
CÓDIGO CIUDAD TELF.

PRÁCTICA PÚBLICA

DIRECCIÓN:
CÓDIGO CIUDAD TELF.
CARGO QUE DESEMPEÑA:
¿QUÉ TANTO POR CIENTO DE SU PRÁCTICA DIARIA DEDICA A LA ACTIVIDAD PÚBLICA?

PRÁCTICA PRIVADA

COLEGIADO: N.º
DIRECCIÓN CLÍNICA 1ª:
CÓDIGO CIUDAD TELF.
DIRECCIÓN CLÍNICA 2ª:
CÓDIGO CIUDAD TELF.
¿QUÉ TANTO POR CIENTO DE SU PRÁCTICA DIARIA DEDICA A LA ODONTOPEDIATRÍA?

DIRECCIÓN Y TELÉFONO DE CONTACTO:

CURRÍCULUM

FECHA Y LUGAR DONDE TERMINÓ SUS ESTUDIOS DENTALES:
.....
TÍTULO OBTENIDO MÁS ALTO:
RECIBÍ ENTRENAMIENTO EN LAS ESPECIALIDADES DENTALES
DE: LUGAR: AÑOS:
DE: LUGAR: AÑOS:
OTROS:

DATOS BANCARIOS

NOMBRE DEL BANCO:
DIRECCIÓN DE LA SUCURSAL:
N.º DE CUENTA:
CUOTA: 69 €



Editorial

Hemos llegado a las 15 ediciones y ¡todos nos debemos felicitar por ello!

Hace ya muchos años, concretamente en diciembre de 1999, nos propusimos comenzar con un proyecto común, cargados de ilusión y sin plantearnos un futuro a largo plazo.

Con la primera edición de las Jornadas de Encuentro Pediatría Odontopediatría sólo pretendimos poner a prueba un formato original y, para los que lo propusimos, imprescindible en el campo de la formación en salud infantil.

Edición tras edición hemos perseguido variar la temática sobre la patología pediátrica y odontopediátrica común, tratando de actualizarla conforme a las enfermedades emergentes y sus distintas terapias en cada momento.

Por la parte odontopediátrica, siempre hemos escuchado a nuestros colegas pediatras y, atendiendo a sus necesidades y sugerencias, hemos llevado a cabo actualizaciones de los temas que más comúnmente se presentan en su atención clínica y que más dudas les generan.

Es realmente apasionante comprobar que nunca se acaban las posibilidades de formación en temática de salud. Más bien parece que fuera al contrario, ¡cuanto más te formas más necesidades encuentras para completar tu aprendizaje!

Los presidentes y coordinadores de las Jornadas de Encuentro Pediatría Odontopediatría tenemos que agradecer infinitamente la calidad de los ponentes y sus presentaciones.

Desde un primer momento fue un éxito (y una agradable sorpresa) para nosotros poder realizar estas Jornadas de forma absolutamente gratuita para los asistentes. Hasta ahora, hemos podido mantener esta premisa gracias a nuestros incondicionales apoyos sucesivos de la industria del sector pediátrico y odontopediátrico, y ello pese a que no siempre los momentos económicos han sido favorables. Mil gracias a todos ellos por hacerlo posible.

Esperamos poder seguir contando con los fieles asistentes a estos encuentros que año tras año aumentan en número e interés. Por nuestra parte haremos lo imposible por mejorar siempre llevados por sus valiosas sugerencias.

No se nos olvida que, tanto por parte de la AEP como de la SEOP, hemos recibido un apoyo incondicional desde el comienzo, avalando sucesivamente cada una de nuestras acciones.

Por mi parte permitidme que agradezca a las Dras. Martínez y Miegimolle su excelente trabajo para permitir que estas Jornadas se lleven a cabo con una excelente eficiencia.

Me resta únicamente poner en valor a mi compañero de camino, el Dr. Marina, quien creyó desde el primer momento en este proyecto y que, con su energía personal, genera la positividad imprescindible para el éxito y continuidad de estas Jornadas de Encuentro.

P. Planells

Directora de la Revista

We have reached our 15th edition and we should all congratulate ourselves for this!

Many years ago, in December 1999 to be exact, we decided to start a common project. We were full of expectations but we did not have a long term plan. With the first edition of the Pediatrics-Pediatric Dentists Meeting our aim was only to try out an original format which we felt was indispensable in the area of child health training.

After every session we have varied and up-dated the topics on the common pathologies in pediatric and pediatric dentistry according to the emerging diseases and the different therapies at the time.

On our part, we have always listened to our pediatric colleagues, catering to their needs and areas that most commonly appear in their clinical care, and any other queries or suggestions that they may have had. It is fascinating that the possibilities of training in the area of health are never-ending. It actually seems that the opposite is true, the more you train the greater your needs are to complete your learning! The presidents and coordinators of the Pediatric-Pediatric Dentistry Meetings would like to thank the speakers extensively for the quality of their presentations.

From the first moment it was a great success for us (and a wonderful surprise) that we could hold these Meetings so that they were completely free for those attending. Up until now we have been able to keep this premise thanks to the unconditional support from the pediatric and pediatric dentistry sector, despite the economy not always being favorable. We would like to give a big thank you to those who made this possible.

We hope to continue to have the support of our loyal attendees at these meetings, which year after year increase in number and interest. And we will do the impossible to ensure that we improve and follow your valuable suggestions. It has not been overlooked that the AEP and the SEOP have received unconditional support from the start, and that our efforts have been successively supported.

I would like to thank Dr. Martínez and Dr. Miegimolle for their excellent work which has enabled these meetings to be carried out extremely efficiently.

Lastly, I would like to acknowledge the support given by Dr. Marina, my companion on this journey, who from the start supported this project with his personal energy, generating the positivity necessary for the success and continuity of these Meetings.

P. Planells

Journal Director

Caso clínico

Protocolo de actuación y tratamiento adecuado de las complicaciones para el éxito del reimplante tras una avulsión dental. Caso clínico

C. GÓMEZ PONCE¹, A. IGLESIAS LINARES², M.D. HUERTAS¹, A. MENDOZA MENDOZA¹

¹Departamento de Estomatología. Odontopediatría. Facultad de Odontología. Universidad de Sevilla. Sevilla.

²Departamento de Estomatología IV. Facultad de Odontología. Universidad Complutense de Madrid. Madrid

RESUMEN

La prevalencia de avulsión dental supone del 0,5-16 % de todas las lesiones traumáticas. Se presenta el tratamiento efectuado a una niña de 8 años que sufrió avulsión de un incisivo superior permanente inmaduro. El diente fue reimplantado en la consulta odontológica después de 40 minutos en seco y 1 hora de almacenamiento en agua. En la monitorización, a la primera semana se detectó reabsorción radicular externa que fue tratada con hidróxido cálcico. A los 6 meses se realizó el cierre apical con MTA y finalmente la endodoncia de la pieza. Se describe el caso tras 4 años de seguimiento mostrándose el diente funcional y estético en la cavidad oral, habiéndose iniciado un tratamiento ortodóncico a los 2 años del trauma sin observar reactivación de la lesión. En el presente trabajo, se ilustra y enfatiza cómo la importancia de un tratamiento inmediato y el seguimiento de pautas clínicas protocolizadas basadas en la evidencia son claves en el éxito del tratamiento de los dientes avulsionados.

PALABRAS CLAVE: Avulsión dental. Exarticulación. Trauma dental. Reimplantación dental.

INTRODUCCIÓN

La avulsión dental supone una lesión grave en la cual el diente se desplaza por completo fuera del alveolo dañando los tejidos de unión y el soporte vasculo-nerfioso (1). La prevalencia de esta lesión varía del 0,5 % al 16 % de todos los casos de trauma dental en dentición permanente (2) y los dientes más frecuentemente afectados son los incisivos centrales superiores (3,4) entre los 7 y los 9 años (5). En estas edades, los dientes están erupcionando y el desarrollo de las raíces está completándose, por lo que el ligamento está poco estructurado

Recibido: 26-03-2014
Aceptado: 22-01-2015

SUMMARY

The prevalence of dental avulsion represents 0.5-16 % of all traumatic injuries. The present study describes the treatment of an 8 year-old girl who suffered an avulsion of an immature permanent maxillary incisor. Replantation was performed in the dental office after 40 minutes dry time and 1 hour water storage. During the first week of monitoring, external root resorption was detected which was treated with calcium hydroxide. At 6 months apical closure was carried out with MTA and root canal therapy was finally performed. The case is described with 4-year follow up of the tooth which met the functional and aesthetic requirements in the individual. Orthodontic treatment was started 2 years after the traumatic injury and there was no sign of any aggravation of the injury. This study illustrates and emphasizes the importance of immediate treatment and of following an evidence-based protocol and clinical guidelines that are key for treating avulsed teeth.

KEY WORDS: Tooth avulsion. Exarticulation. Dental trauma. Tooth replantation.

y es flexible, además el hueso alveolar es más “elástico”, de esta forma, los niños son más propensos a sufrir una avulsión dental (6).

Las causas directas o factores etiológicos de este tipo de trauma son las caídas, actividades deportivas, accidentes de tráfico y la violencia (4). Además, existen factores predisponentes que aumentan el riesgo de sufrir una avulsión dental, como son la protrusión de los incisivos superiores, un labio superior corto y antecedentes de trauma (7).

La tasa de éxito de los dientes reimplantados oscila del 9 % al 50 % (8). Esta tasa asciende cuando los dientes son reimplantados en condiciones favorables entre un 71 % y un 82 % (9) llegando al 95,6 % según Chappius (10).

CASO CLÍNICO

DESCRIPCIÓN Y DIAGNÓSTICO

Acude a la consulta de atención odontopediátrica especializada, una niña de 8 años de edad sin patología sistémica tras una caída en el colegio, a consecuencia de la cual sufrió la avulsión de un incisivo central superior derecho (Fig. 1A). Clínicamente se observaba formación de coágulo sanguíneo (Fig. 1B) y radiográficamente el alveolo vacío (Fig. 1C). El diente se mantuvo en una servilleta durante 40 minutos con inclusión posterior en agua durante una hora. Al llegar a la clínica el diente se mostraba íntegro observándose la no finalización en el desarrollo apical.

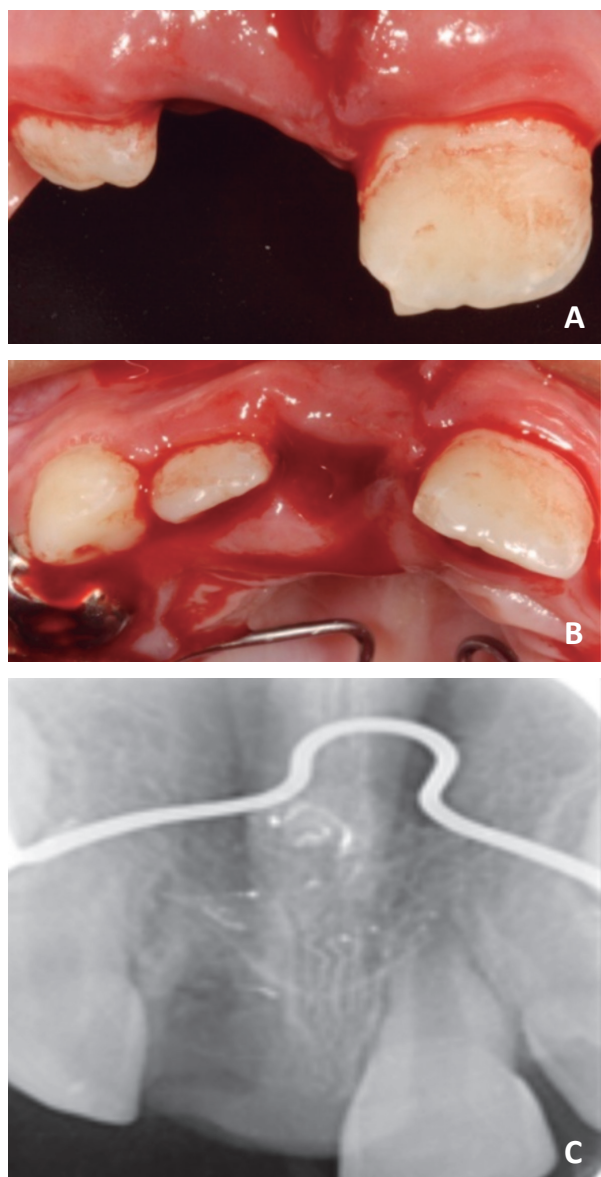


Fig. 1. Aspecto clínico y radiológico inicial. A. Vista frontal del aspecto clínico inicial donde observamos ausencia del 11. B. Vista palatina del aspecto clínico inicial donde observamos el alveolo sangrante y vacío. C. Radiografía periapical de la zona para verificar la ausencia de fragmentos dentales en el alveolo o cuerpos extraños.

PROTOCOLO DE TRATAMIENTO

El diente fue reimplantado siguiendo las directrices actuales de la IADT (11). Se anestesió a la paciente (Mepivalem® 3 % SV, mepivacaína sin vasoconstrictor, Dentsply), se examinó el alveolo para comprobar que no existía obstáculo para el reimplante, se efectuó una radiografía oclusal y otra periapical con técnica de la bisectriz (aparato de rayos Sidexis), y se irrigó el alveolo con suero para eliminar el coágulo sanguíneo (Fig. 2). En este caso no se encontraron fracturas óseas pero se suturó una laceración en tejido blando a nivel del frenillo labial. Por otro lado, el diente se introdujo durante 5 minutos en una solución con 20 ml de suero fisiológico + 1 mg doxiciclina (Fig. 3) para favorecer la revascularización y la cicatrización periodontal (12-15).

Posteriormente reimplantamos el diente con presión digital suave y aplicamos una férula flexible o semirrígida (Fig. 4A). Efectuamos una radiografía de control para verificar la posición correcta del diente (Fig. 4B). La férula (alambre 0,015 pulgadas tri-flex®) se mantiene siete días (11,12,16,17).

Se corroboró la existencia de protección inmunológica antitetánica, asimismo se prescribió cobertura antibiótica (50 mg/kg/día amoxicilina 7 días) (11,18). Siguiendo el protocolo internacional se sugiere como primera opción

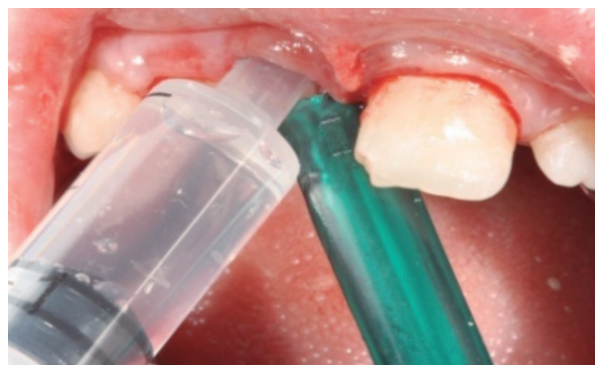

Fig. 2. Tras la anestesia se comprueba que no existe obstáculo para el reimplante y se irriga el alveolo con solución salina para eliminar el coágulo.

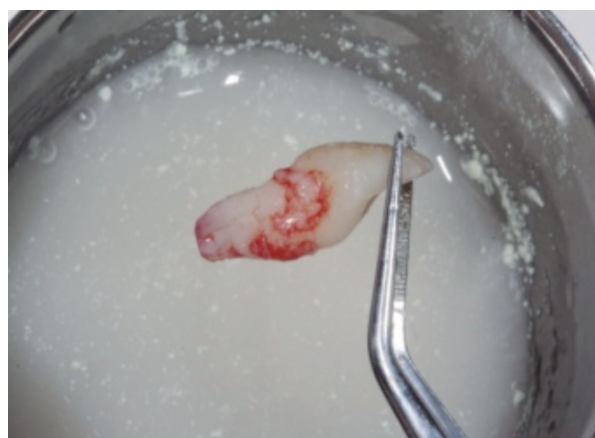

Fig. 3. Introducción del diente en 20 ml de suero + 1 mg doxiciclina durante 5 minutos.

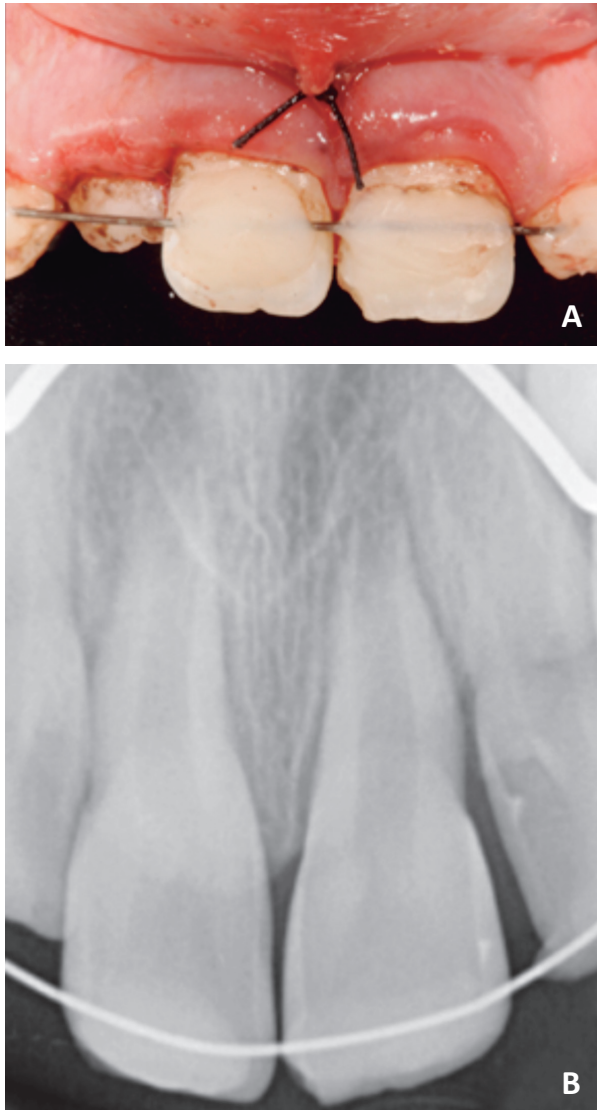

Fig. 4. Reimplante y ferulización. A. Vista clínica de la ferulización tras el reimplante. B. Verificación radiológica de la posición correcta tras el reimplante y la ferulización.

la tetraciclina (doxiciclina 2 veces al día durante una semana con dosis adaptada para edad y peso) y como alternativa en pacientes jóvenes con riesgo de decoloración la amoxicilina o fenoximetilpenicilina (11,16).

Por último, se dieron pautas de dieta blanda durante dos semanas e higiene con cepillo suave y enjuagues con clorhexidina (0,1 %) 2 veces al día durante una semana (11,12,16,19).

MONITORIZACIÓN CLÍNICA Y RADIOLÓGICA

El trauma se sometió a un control clínico y radiográfico periódico a la semana, 4 semanas, 3 y 6 meses, al año, y luego anualmente durante cuatro años. La IADT recomienda un seguimiento anual durante cinco años (11,12,16).

En el examen radiográfico realizado a la semana se observó una lesión por reabsorción radicular externa en

el tercio medio de la raíz (Fig. 5A). Se extirpó la pulpa, desbridando con limas K (Fig. 5B) e irrigando con hipoclorito al 5 % y se introdujo hidróxido cálcico puro hasta observar detención en la reabsorción radicular a los 6 meses (Fig. 5C). Posteriormente se facilitó el cierre apical mediante MTA (ProRoot® MTA, Dentsply) y se efectuó la endodoncia de la pieza con gutapercha y sellador (AH26, Dentsply) (Fig. 5D). El caso cuenta con un seguimiento anual durante 4 años (Figs. 6-8) observando que el diente mantiene estabilidad, funcionalidad y estética aceptable durante el tiempo de monitorización.

DISCUSIÓN

El protocolo correcto ante una avulsión dental incluye unos primeros auxilios en el lugar del accidente: mantener la calma, manipular el diente a nivel de la corona y

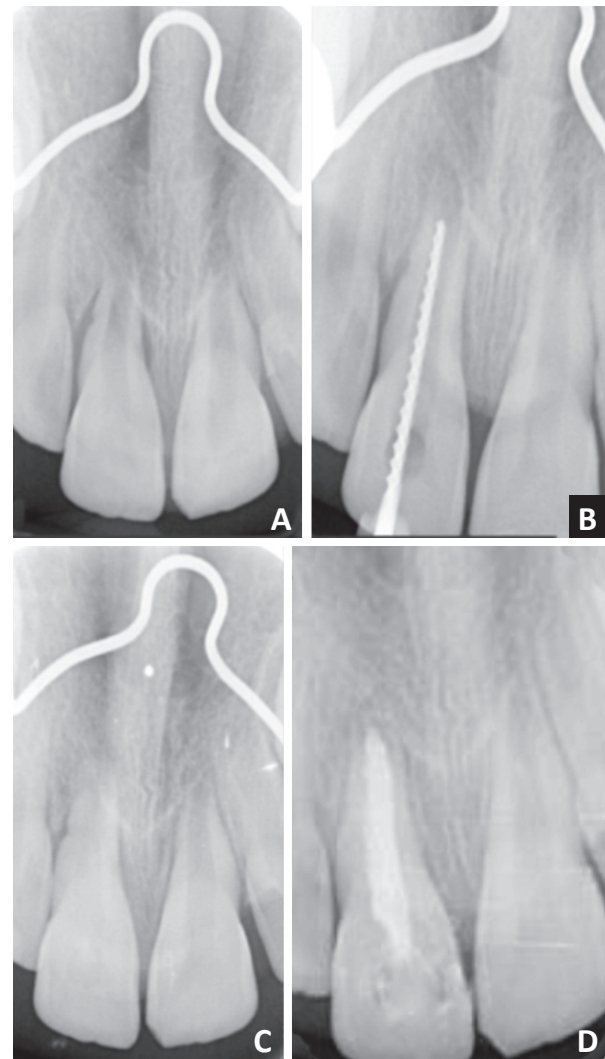


Fig. 5. Seguimiento radiológico. A. En el seguimiento a la semana se detectó radiológicamente lesión por reabsorción radicular externa en el tercio medio de la raíz. B. Tratamiento intraconducto con hidróxido de calcio para frenar la reabsorción radicular externa. C. Detención en la reabsorción radicular a los 6 meses. D. Cierre apical mediante MTA y endodoncia.

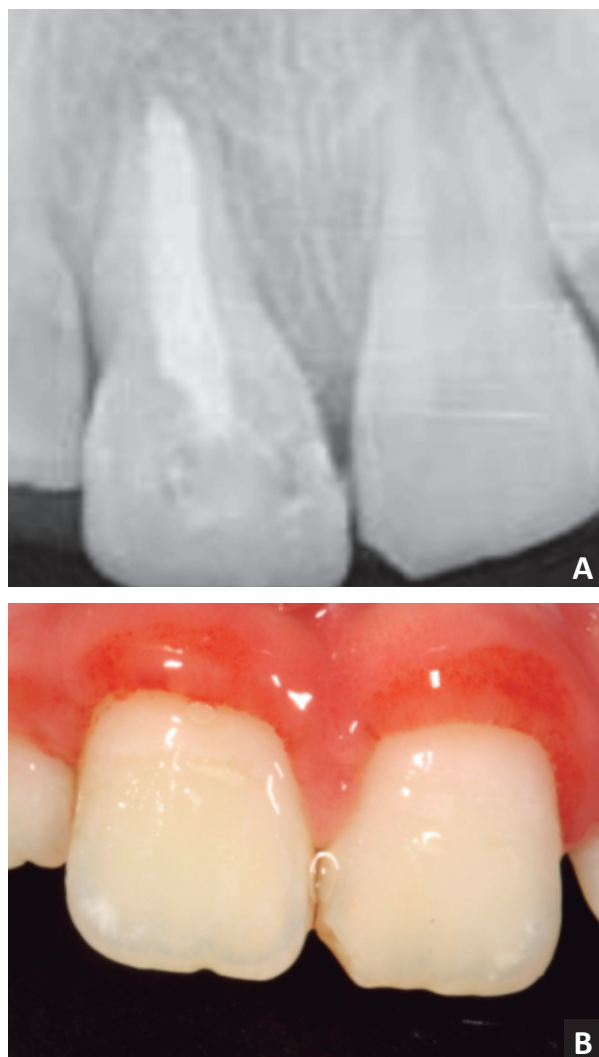


Fig. 6. Aspecto clínico y radiológico al año.

asegurarnos de que se trata de un diente permanente ya que no es recomendable reimplantar dientes temporales (11,16). Si el diente estuviese sucio debemos lavarlo con agua o suero 10 segundos (11,16,21,22).

Posteriormente el tratamiento de elección es su reimplante (6,11,12,16,23). El reimplante inmediato (antes de 5 minutos) asegura la viabilidad del ligamento (6, 29-27) y una curación completa (23). Todos los esfuerzos deben hacerse para reimplantar el diente dentro de los primeros 15-20 minutos donde es posible la cicatrización periodontal (9,28-30). Si no fuese posible el diente debe almacenarse en un medio adecuado (11,12,16,23). El medio idóneo es la solución salina equilibrada de Hank (11,12,31-33). No obstante, la disponibilidad de este tipo de medio en el público general es irreal, con lo cual la leche desnatada, el suero o en último término la saliva pueden ser medios sustitutivos bastante útiles (1,11,16). El agua, utilizada en este caso, se debe evitar (11,16,34).

Nuestro tratamiento y el pronóstico del diente es condicionado por 2 factores clínicos, el desarrollo apical y la condición de las células del ligamento (1,10-12,16,23). Esta última depende a su vez del tiempo en seco y del medio de almacenamiento (6,11,12,16,35,36).

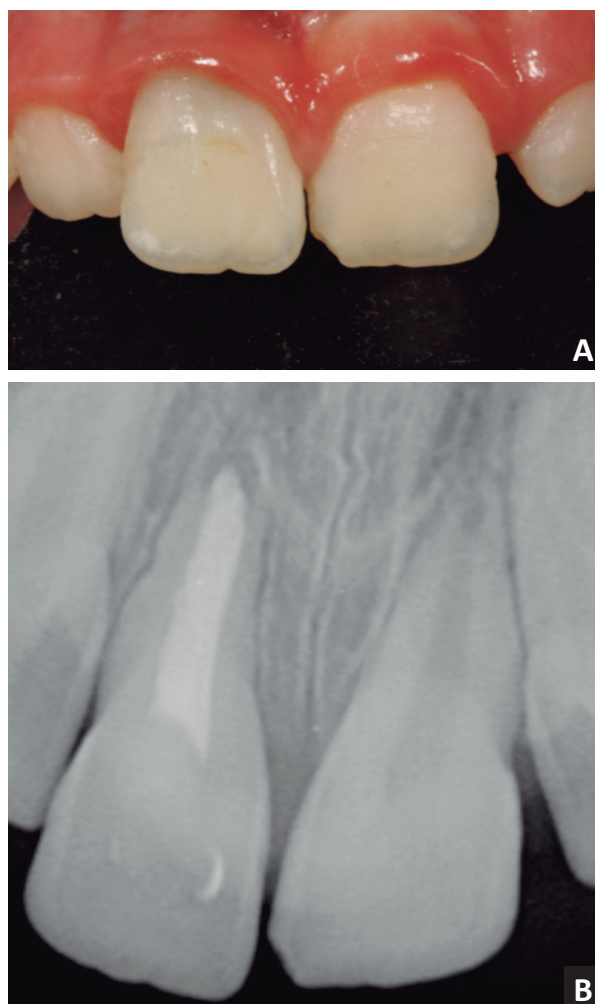


Fig. 7. Aspecto clínico y radiológico a los 2 años.

Respecto al desarrollo apical es importante conocer que sólo en dientes inmaduros es posible esperar la revascularización pulpar, por lo que sólo en estos casos no efectuaremos el tratamiento de conductos –salvo que existan indicios de necrosis pulpar (11,16) o se excedan los 60 minutos en seco (1,11,16). Para favorecer la revascularización se introduce el diente en doxiciclina o minociiclina 0,05 % (1 mg/20 ml) 5 minutos antes del reimplante (11-16). En dientes con desarrollo apical maduro siempre efectuaremos tratamiento de conductos. El momento del tratamiento de conductos depende del periodo extraoral (11,12,16,37) y el hidróxido de calcio es el medicamento de elección (11).

La viabilidad del ligamento es el otro factor a considerar. En este caso, estaba disminuida puesto que a los 30 minutos en seco se produce la muerte del 50 % de las células y a la hora apenas quedan células viables (38). Para aumentar la cicatrización periodontal debemos introducir el diente antes del reimplante en 1 mg minociiclina o doxiciclina/20 ml solución salina 5 minutos. Sin embargo, cuando el tiempo extraoral en seco es superior a 60 minutos las células están necróticas y son inviables (23,28,30), debemos entonces eliminar el ligamento (11,12,16,23,39) y esperar la reabsorción sustitutiva y

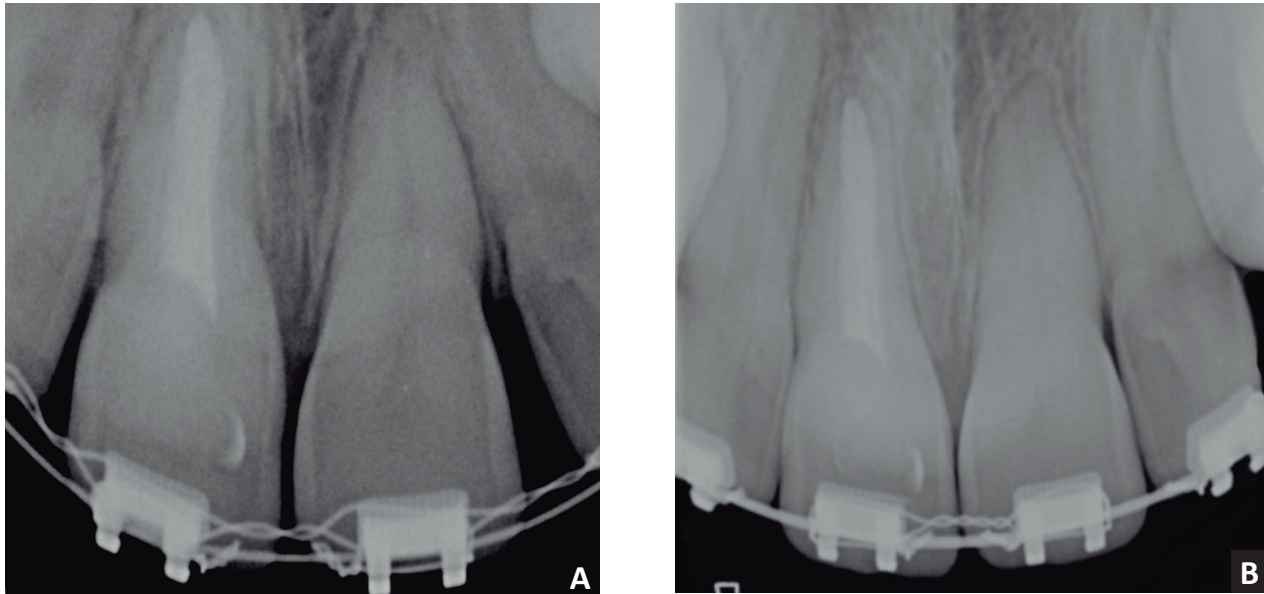


Fig. 8. A. Aspecto radiológico a los 3 años y medio durante el movimiento ortodóncico. B. Seguimiento radiológico a los 4 años. El diente se mantuvo estable funcional y estéticamente aceptable. No se observó reabsorción inflamatoria ni anquilosis.

anquilosis (11,16). El objetivo del reimplante en estos casos es estético, funcional, por razones psicológicas y para mantener el hueso alveolar (11,16,39). Para reducir la velocidad de reemplazo óseo pueden introducirse estos dientes antes de su reimplantación en una solución al 2 % de fluoruro de sodio 20 minutos (11).

La condición de las células del ligamento también pudo verse afectada por el medio de almacenamiento. El agua tiene baja osmolaridad (28,40), al ser hipotónica provoca la lisis celular (41) y el aumento de la inflamación en el reimplante (34). Según Andreasen (6) el almacenamiento en agua más de 20 minutos siempre dará como resultado reabsorción radicular, pero este mismo autor mostró cómo dientes reimplantados después de largos periodos extraorales no mostraron reabsorción radicular (44); también mostró un caso en el que dos incisivos que habían estado fuera de la boca 16 horas permanecieron funcionales 2 años. Shiu-yin Cho (45) mostró funcionalidad y estética durante 2 años de un diente que estuvo en seco 18 horas. Khalilak (46) describió estabilidad durante 5 años de un diente reimplantado tras 270 minutos. Siguiendo estas recomendaciones el diente fue reimplantado después de una hora y cuarenta minutos extraorales considerando comprometida la viabilidad del ligamento pero corroborando tras 4 años de seguimiento que el diente permanece funcional y estético en la cavidad oral.

Adicionalmente, el caso descrito aborda una pieza dental inmadura donde había que sopesar el intento de revascularización frente a la posible aparición de complicaciones debido al largo periodo extraoral.

Dos factores son críticos para que la revascularización pueda tener éxito, el tiempo (26,47) y la presencia de bacterias (26,47,48), ambos factores comprometidos en nuestro caso. Respecto al tiempo Kling (47) y Andreasen (26) consideran posible la revascularización si el diente se reimplanta dentro de los 45 minutos posteriores

al trauma. Cvek (48) y otros autores (26,47) describen que la ocurrencia de revascularización es altamente dependiente de la presencia o ausencia de bacterias en la pulpa (13,15). En la actuación de dicho caso se intentó favorecer la revascularización introduciendo el diente en 20 ml de solución salina y 1 mg de doxiciclina (11). No consiguió la revascularización en este caso, pero pudo contribuir a la atenuación de la reabsorción radicular y a la curación periodontal. Además, el tratamiento sistémico antibiótico también ayudó a evitar la proliferación bacteriana y limitar la reabsorción inflamatoria (49,50).

En el control radiológico a la semana se detectó reabsorción radicular inflamatoria externa en el tercio medio de la raíz. Este tipo de reabsorción está asociada con necrosis e infección de la pulpa, de forma que las bacterias entran en el espacio periodontal a través de los túbulos dentinarios (4) y junto al daño en el cemento resulta en reabsorción inflamatoria externa (51). Actualmente el tratamiento, prevención o limitación de la reabsorción radicular incluye la terapia con hidróxido de calcio (52), aunque también existen buenos resultados con una combinación de antibiótico y corticoide como Ledermix (53-56). Estudios actuales plantean el posible uso de corticoides (57), calcitonina (58), acetazolamida (59), bifosfonatos (60,61) o derivado de la matriz del esmalte (62,63). Sin embargo, hoy día, el hidróxido cálcico sigue siendo el medicamento de elección y fue el que usamos en el presente caso. Posteriormente se facilitó el cierre apical mediante MTA y finalmente se efectuó la endodoncia de la pieza.

CONCLUSIONES

Reimplantar el diente a la mayor brevedad posible o mantenerlo en un medio adecuado son parámetros clínicos fundamentales en el pronóstico de la pieza avulsionada.

CORRESPONDENCIA:

Cristina Gómez Ponce
 Departamento de Estomatología
 Odontopediatría
 Facultad de Odontología
 Universidad de Sevilla
 e-mail: cristinagomezponce@hotmail.com

El estado del ápice y el periodo extraoral en seco condicionan dramáticamente el pronóstico del diente avulsionado.

El seguimiento de pautas clínicas protocolizadas basadas en la evidencia determinan en gran medida el éxito del tratamiento a pesar de su mal pronóstico inicial.

BIBLIOGRAFÍA

1. Trope M. Clinical management of the avulsed tooth: present strategies and future directions. *Dent Traumatol* 2002;18:1-11.
2. Davidovich E, Moskovitz M, Moshonov J. Replantation of an immature permanent central incisor following pre-eruptive traumatic avulsion. *Dent Traumatol* 2008;24(5):e47-52.
3. Gonda F, Nagase M, Chem RB, Yakata H, Nakajima T. Replantation: An analysis of 29 teeth. *Oral Surg Oral Med Oral Pathol* 1990;70:650-5.
4. Tzigkounakis V, Merglová V, Hecová H, Netolický J. Retrospective clinical study of 90 avulsed permanent teeth in 58 children. *Dent Traumatol* 2008;24:598-602.
5. Baginska J, Wilczynska-Borawska M. First-aid algorithms in dental avulsion. *J Sch Nurs* 2012;28(2):90-4.
6. Andreasen JO, Borum MK, Jacobsen HL, Andreasen FM. Replantation of 400 avulsed permanent incisors. 4. Factors related to periodontal ligament healing. *Endodontics Dent Traumatol* 1995;11:76-89.
7. Brin I, Ben-Bassat Y, Heling I, Brezniak N. Profile of an orthodontic patient at risk of dental trauma. *Endod Dent Traumatol* 2000;16:111-5.
8. Steiner DR. Avulsed maxillary central incisors: The case for replantation. *Am J Orthod Dentofacial Orthop* 2012;142(1):8, 10, 12, 14, 16.
9. Andersson L, Bodin I. Avulsed human teeth replanted within 15 minutes—a long-term clinical follow-up study. *Endod Dent Traumatol* 1990;6:37-42.
10. Chappuis V, von Arx T. Replantation of 45 avulsed permanent teeth: A 1-year follow-up study. *Dent Traumatol* 2005;21(5):289-96.
11. Andersson L, Andreasen JO, Day P, Heithersay G, Trope M, Diangelis AJ, et al. International Association of Dental Traumatology guidelines for the management of traumatic dental injuries: 2. Avulsion of permanent teeth. *Dent Traumatol* 2012;28(2):88-96.
12. Flores MT, Andreasen JO, Bakland LK, Feiglin B, Gutmann JL, Oikarinen K et al.; International Association of Dental Traumatology. Guidelines for the evaluation and management of traumatic dental injuries. *Dent Traumatol* 2001;17:193-8.
13. Cvek M, Cleaton-Jones P, Austin J, Lownie J, Kling M, Fatti P. Effect of topical application of doxycycline on pulp revascularization and periodontal healing in reimplanted monkey incisors. *Endod Dent Traumatol* 1990;6(4):170-6.
14. Yanpiset K, Trope M. Pulp revascularization of replanted immature dog teeth after different treatment methods. *Endod Dent Traumatol* 2000;16:211-7.
15. Ritter AL, Ritter AV, Murrah V, Sigurdsson A, Trope M. Pulp revascularization of replanted immature dog teeth after treatment with minocycline and doxycycline assessed by laser Doppler flowmetry, radiography, and histology. *Dent Traumatol* 2004;20:75-84.
16. Flores MT, Andersson L, Andreasen JO, Bakland LK, Malmgren B, Barnett F. Guidelines for the management of traumatic dental injuries. II. Avulsion of permanent teeth. *Dent Traumatol* 2007;23:130-6.
17. Andreasen JO, Friskopp J, Blomloff L. Fiberglass splinting of traumatized teeth. *J Dent Child* 1983;3:21-24.
18. Hammarstrom L, Blomloff L, Feiglin B, Andersson L, Lindskog S. Replantation of teeth and antibiotic treatment. *Endod Dent Traumatol* 1986;2:51-7.
19. Ram D, Cohenca N. Therapeutic protocols for avulsed permanent teeth: Review and clinical update. *Pediatr Dent* 2004;26:251-5.
20. Davidovich E, Moskovitz M, Moshonov J. Replantation of an immature permanent central incisor following pre-eruptive traumatic avulsion. *Dent Traumatol* 2008;24:e47-e52.
21. Neslami JO, Sinn DP. Tooth avulsion. *Clinical Pediatric Emergency Medicine* 2010;11:108-11.
22. Emerich K, Kaczmarek J. First aid for dental trauma caused by sports activities. State of knowledge, treatment and prevention. *Sports Med* 2010;40(5):361-6.
23. Trope M. Avulsion of permanent teeth: Theory to practice. *Dental Traumatology* 2011;27(4):281-94.
24. Andreasen JO, Borum MK, Jacobsen HL, Andreasen FM. Replantation of 400 avulsed permanent incisors. 1. Diagnosis of healing complications. *Endod Dent Traumatol* 1995;11:51-8.
25. Andreasen JO, Borum MK, Jacobsen HL, Andreasen FM. Replantation of 400 avulsed permanent incisors. 2. Factors related to pulpal healing. *Endod Dent Traumatol* 1995;11:59-68.
26. Andreasen JO, Borum MK, Jacobsen HL, Andreasen FM. Replantation of 400 avulsed permanent incisors. 3. Factors related to root growth. *Endod Dent Traumatol* 1995;11:69-75.
27. Kinirons MJ, Gregg TA, Welbury RR, Cole BOI. Variations in the presenting and treatment features in reimplanted permanent incisors in children and their effect on the prevalence of root resorption. *Br Dent J* 2000;189:263-6.
28. Andreasen JO. The effect of extra-alveolar period and storage media upon periodontal and pulpal healing after replantation of mature permanent incisors in monkeys. *Int J Oral Surg* 1981;10:43-53.
29. Barrett EJ, Kenny DJ. Avulsed permanent teeth: A review of the literature and treatment guidelines. *Endod Dent Traumatol* 1997;13:153-63.
30. Soder PO, Otteskog P, Andreasen JO, Modeer T. Effect of drying on viability of periodontal membrane. *Scand J Dent Res* 1977;85:167-72.
31. Hiltz J, Trope M. Vitality of human lip fibroblasts in milk. Hank's balanced salt solution and Via Span storage media. *Endod Dent Traumatol* 1991;7:69-72.
32. Ashkenazi M, Sarnat H, Keila S. In vitro viability, mitogenicity and clonogenic capacity of periodontal ligament cells after storage in six different media. *Endod Dent Traumatol* 1999;15:149-56.
33. Trope M, Friedman S. Periodontal healing of replanted dog teeth stored in Viaspan, milk and Hanks Balanced Salt Solution. *Endod Dent Traumatol* 1992; 8:183-8.
34. Blomloff L. Milk and saliva as possible storage media for traumatically exarticulated teeth prior to replantation. *Swed Dent J Suppl* 1981;8:1-26.
35. Pettiette M, Hupp J, Mesaros S, Trope M. Periodontal healing of extracted dogs' teeth air-dried for extended periods and soaked in various media. *Endod Dent Traumatol* 1997;13:113-8.
36. Lin DG, Kenny DJ, Barrett EJ, Lekic P, McCulloch CAG. Storage conditions of avulsed teeth affect the phenotype of cultured human periodontal ligament cells. *J Periodont Res* 2000;35:42-50.
37. Giannetti L, Murri A. Clinical evidence and literature to compare two different therapeutic protocols in tooth avulsion. *Eur J Pediatr Dent* 2006;7:122-30.
38. Flogia I. Avulsión dentaria. Otros recursos terapéuticos. *EJER* 2012;11(1):575-96.
39. Panzarini SR, Gulinelli JL, Poi WR, Sonoda CK, D Pedrini, Brandini DA. Treatment of root surface in delayed tooth replantation: A review of literature. *Dent Traumatol* 2008;24(3):277-82.
40. Sigalas E, Regan JD, Kramer PR, Witherspoon DE, Opperman LA. Survival of human periodontal ligament cells in media proposed for transport of avulsed teeth. *Dent Traumatol* 2004;20:21-8.
41. Marino TG, West LA, Liewehr FR, Mailhot JM, Buxton TB, Runner RR, et al. Determination of periodontal ligament cell viability in long shelf-life milk. *J Endod* 2000;26:699-702.

42. Pohl Y, Tekin U, Boll M, Filippi A, Kirschner H. Investigation on a cell culture medium for storage and transportation of avulsed teeth. *Aust Endod J* 1999;25:70-5.
43. Andersson L, Bodin I, Sorensen S. Progression of root resorption following replantation of human teeth after extended extraoral storage. *Endod Dent Traumatol* 1989;5:38-47.
44. Andreasen JO, Hjorting-Hansen E. Replantation of teeth. I. Radiographic and clinical study of 110 human teeth replanted after accidental loss. *Acta Odontol Scand* 1966;24:263-86.
45. Cho SY, Cheng AC. Replantation of an avulsed incisor after prolonged dry storage: A case report. *J Can Dent Assoc* 2002;68(5):297-300.
46. Khalilak Z, Shikhoulisami M, Mohajeri L. Delayed tooth replantation after traumatic avulsion: A case report. *Iran Endod J* 2008;3(3):86-9.
47. Kling M, Cvek M, Mejare I. Rate and predictability of pulp revascularization in therapeutically reimplanted permanent incisors. *Endod Dent Traumatol* 1986;2(3):83-9.
48. Cvek M, Cleaton-Jones P, Austin J, Lownie J, Kling M, Fatti P. Pulp revascularization in reimplanted immature monkey incisors – predictability and the effect of antibiotic systemic prophylaxis. *Endod Dent Traumatol* 1990;6:157-69.
49. Hammarstrom L, Pierce A, Blomlof L, Feiglin B, Lindsog S. Tooth avulsion and replantation: A review. *Endod Dent Traumatol* 1986;2:1-9.
50. Sae-Lim V, Wang CY, Trope M. Effect of systemic tetracycline and amoxicillin on inflammatory root resorption of replanted dog teeth. *Endod Dent Traumatol* 1998;14:216-20.
51. Tronstad L. Root resorption etiology, terminology and clinical manifestations. *Endod Dent Traumatol* 1988;4:241.
52. Barnett F. The role of endodontics in the treatment of luxated permanent teeth. *Dent Traumatol* 2002;18(2):47-56.
53. Bryson EC, Levin L, Banchs F, Abbott PV, Trope M. Effect of immediate intracanal placement of Ledermix Paste(R) on healing of replanted dog teeth after extended dry times. *Dent Traumatol* 2002;18:316-21.
54. Wong KS, Sae-Lim V. The effect of intracanal Ledermix on root resorption of delayed-replanted monkey teeth. *Dent Traumatol* 2002;18:309-15.
55. Pierce A, Lindsog S. The effect of an antibiotic corticosteroid combination on inflammatory root resorption. *J Endod* 1988;14:459-64.
56. Thong YL, Messer HH, Siar CH, Saw LH. Periodontal response to two intracanal medicaments in replanted monkey incisors. *Dent Traumatol* 2001;17:2549.
57. Kirakozova A, Teixeira FB, Curran AE, Gu F, Tawil PZ, Trope M. Effect of intracanal corticosteroids on healing of replanted dog teeth after extended dry times. *J Endod* 2009;35:663-7.
58. Pierce A, Berg JO, Lindsog S. Calcitonin as an alternative therapy in the treatment of root resorption. *J Endod* 1988;14:459-65.
59. Mori GG, Garcia RB. Microscopic study of the effect of root surface treatment with acetazolamida in avulsed and reimplanted rat teeth. *Rev Fac Odontol Bauru* 2002;10:180-5.
60. Lustrosa-Pereira A, Garcia RB, de Moraes IG, Bernadineli N, Bramante CM, Bortoluzzi EA. Evaluation of the topical effect of alendronate on the root surface of extracted and replanted teeth. Microscopic analysis on rats' teeth. *Dent Traumatol* 2006;22:30-5.
61. Levin L, Bryson EC, Caplan D, Trope M. Effect of topical alendronate on root resorption of dried replanted dog teeth. *Dent Traumatol* 2001;17:120-6.
62. Schjott M, Andreasen JO. Emdogain does not prevent progressive root resorption after replantation of avulsed teeth: A clinical study. *Dent Traumatol* 2005;21:46-50.
63. Filippi A, Pohl Y, von Arx T. Treatment of replacement resorption by intentional replantation, resection of the ankylosed sites, and Emdogain – results of a 6-year survey. *Dent Traumatol* 2006;22:307-11.

Clinical case

Protocol of action and appropriate treatment of complications for replantation success following dental avulsion. A case report

C. GÓMEZ PONCE¹, A. IGLESIAS LINARES², M.D. HUERTAS¹, A. MENDOZA MENDOZA¹

¹*Department of Dentistry. Pediatric Dentistry. Faculty of Dentistry. University of Seville. Seville, Spain.* ²*Department of Dentistry IV. Faculty of Dentistry. Universidad Complutense de Madrid. Madrid, Spain*

SUMMARY

The prevalence of dental avulsion represents 0.5-16 % of all traumatic injuries. The present study describes the treatment of an 8 year-old girl who suffered an avulsion of an immature permanent maxillary incisor. Replantation was performed in the dental office after 40 minutes dry time and 1 hour water storage. During the first week of monitoring, external root resorption was detected which was treated with calcium hydroxide. At 6 months apical closure was carried out with MTA and root canal therapy was finally performed. The case is described with 4-year follow up of the tooth which met the functional and aesthetic requirements in the individual. Orthodontic treatment was started 2 years after the traumatic injury and there was no sign of any aggravation of the injury. This study illustrates and emphasizes the importance of immediate treatment and of following an evidence-based protocol and clinical guidelines that are key for treating avulsed teeth.

KEY WORDS: Tooth avulsion. Exarticulation. Dental trauma. Tooth replantation.

RESUMEN

La prevalencia de avulsión dental supone del 0,5-16 % de todas las lesiones traumáticas. Se presenta el tratamiento efectuado a una niña de 8 años que sufrió avulsión de un incisivo superior permanente inmaduro. El diente fue reimplantado en la consulta odontológica después de 40 minutos en seco y 1 hora de almacenamiento en agua. En la monitorización, a la primera semana se detectó reabsorción radicular externa que fue tratada con hidróxido cálcico. A los 6 meses se realizó el cierre apical con MTA y finalmente la endodoncia de la pieza. Se describe el caso tras 4 años de seguimiento mostrándose el diente funcional y estético en la cavidad oral, habiéndose iniciado un tratamiento ortodóncico a los 2 años del trauma sin observar reactivación de la lesión. En el presente trabajo, se ilustra y enfatiza cómo la importancia de un tratamiento inmediato y el seguimiento de pautas clínicas protocolizadas basadas en la evidencia son claves en el éxito del tratamiento de los dientes avulsionados.

PALABRAS CLAVE: Avulsión dental. Exarticulación. Trauma dental. Reimplantación dental.

INTRODUCTION

Tooth avulsion is a serious injury during which a tooth is completely displaced from the alveolus, attachment damage occurs and the neurovascular bundle is affected (1). The prevalence of this lesion varies between 0.5 % and 16 % of all dental trauma cases related to the permanent dentition (2) and the teeth that are more commonly affected are the upper central incisors (3,4) between the ages of 7 and 9 years (5). At this age the teeth have erupted but root development is not quite complete. The periodontal ligament lacks some structure and it is flexible and, in addition, the alveolar bone is more “elastic”. Because of this children are more inclined to suffer the avulsion of a tooth (6). The direct causes or etiological factors behind this type of traumatic injury are falls, sporting activities, traffic accidents and violence (4). In addition there are predisposing factors that increase the risk of suffering tooth avulsion such as protrusion of the upper incisors, short lower lip, and antecedents of trauma (7).

The success rate of replanted teeth ranges between 9 % and 50 % (8). This rate increases when the teeth are replanted in favorable conditions to 71 % and 82 % (9) even reaching 95.6 % according to Chappius (10).

CASE REPORT

DESCRIPTION AND DIAGNOSIS

An 8 year-old girl, with no systemic disease, attended the specialized pediatric dentistry department after a fall at school involving the avulsion of the upper right central incisor (Fig. 1A). The clinical examination revealed the formation of a blood clot (Fig. 1B) and the radiographic findings showed an empty alveolus (Fig. 1C). The tooth had been kept in a napkin for 40 minutes and it was later placed in water for an hour. On arrival at the clinic the tooth was intact and incomplete apical closure could be observed.

TREATMENT PROTOCOL

The tooth was reimplemented following the current guidelines of the IADT (11). The patient was anesthetized with (3 % Mepivalem® SV, mepivacaine without vasoconstrictor, Dentsply). The alveolus was examined in order to verify that no obstacles would be encountered during the replantation and an occlusal radiograph and another periapical radiograph were carried out using the bisecting angle technique (Sidexis X-ray machine). The alveolus was irrigated with saline in order to eliminate the blood clot (Fig. 2). Bone fractures were not found but a laceration of the soft tissues by the labial frenulum was sutured. The tooth was placed for 5 minutes in a solution of 20 ml of saline with 1 mg of doxycycline (Fig. 3) in order to encourage revascularization and periodontal healing (12-15).

The tooth was then reimplemented with gentle finger pressure and a flexible or semi-rigid splint was fitted (Fig. 4A). A control radiograph was taken in order to verify the correct position of the tooth (Fig. 4B). The

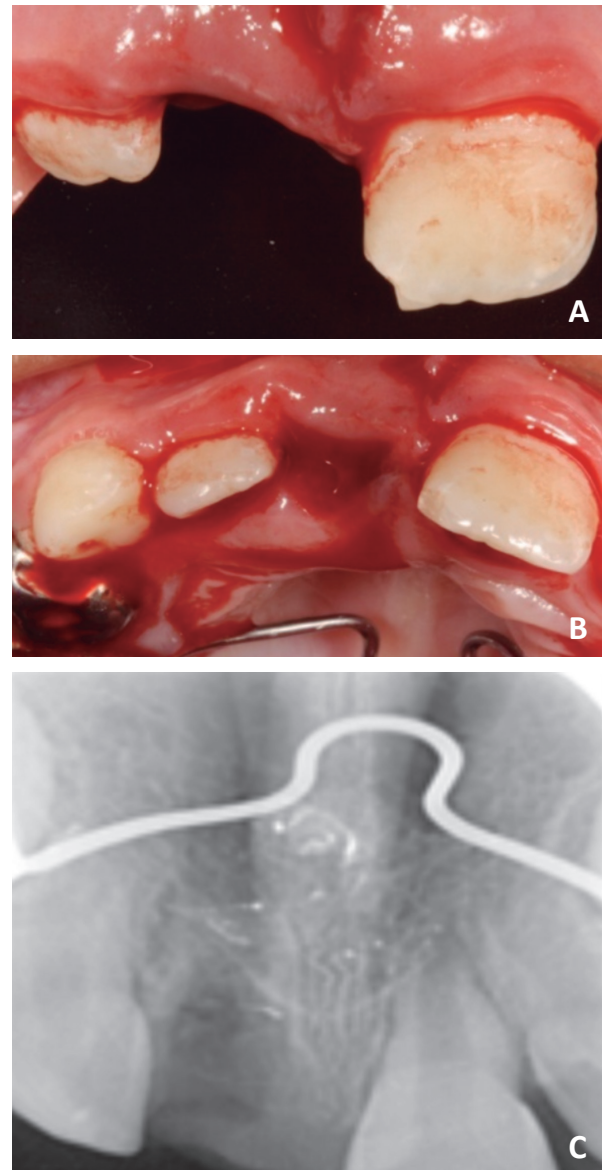


Fig. 1. Initial clinical and radiologic findings. A. Frontal view of initial clinical appearance showing missing 11; B. Palatal view of initial clinical appearance showing bleeding alveolar socket. C. Periapical radiograph of the area in order to ensure no tooth fragment or foreign body in the alveolar socket.

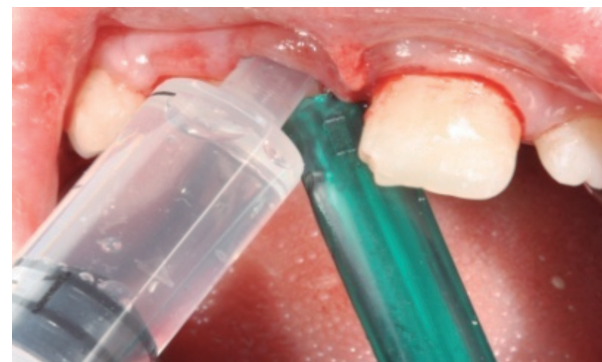

Fig. 2. Following anesthesia, the area was checked to ensure there was nothing hampering the replantation. The alveolar socket was irrigated with saline solution in order to eliminate the blood clot.

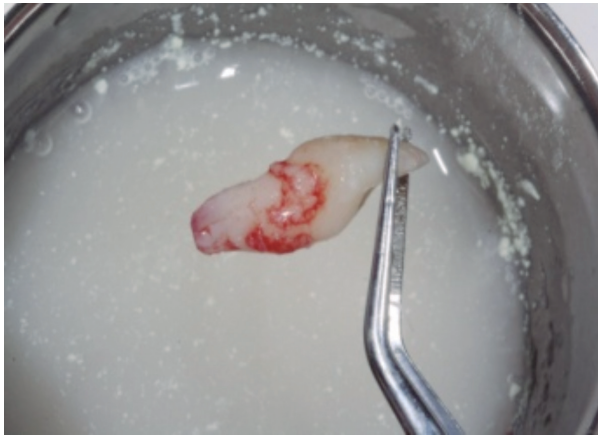

Fig. 3. The tooth was placed in 20 ml of saline solution + 1 mg doxycycline for 5 minutes.

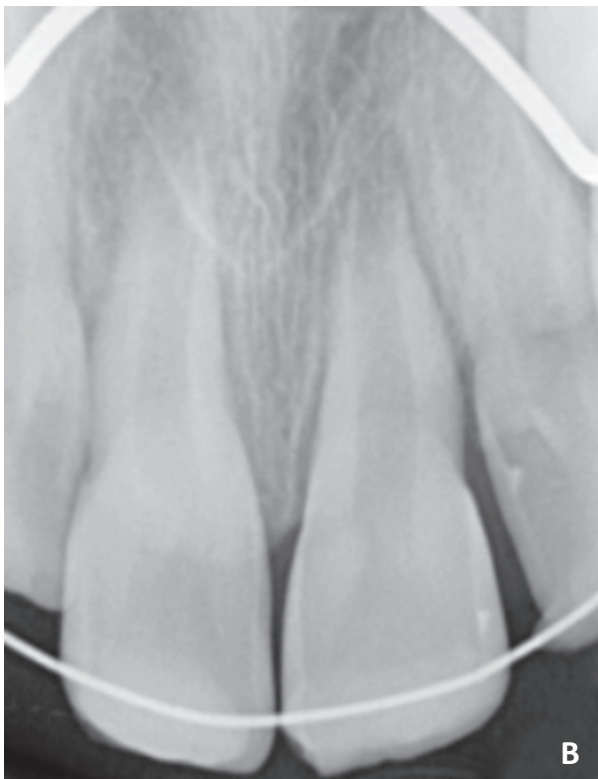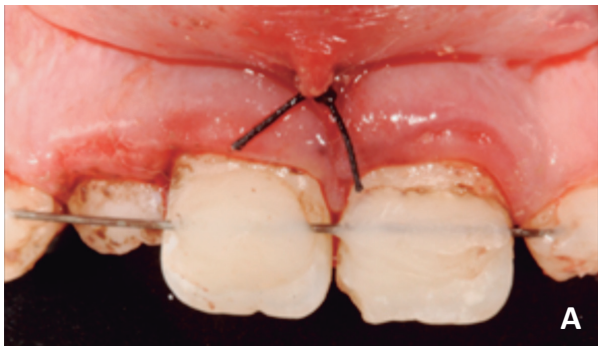


Fig. 4. Replantation and splinting. A. Clinical appearance of splinting after the replantation. B. correct position after replantation and splinting is verified radiographically.

splint (0.015 inch tri-flex® wire) was kept in place for a week (11,12,16,17).

Her anti-tetanus status was checked, and antibiotic was prescribed (50 mg/kg/day amoxicillin for a week) (11,18). The international protocol suggests tetracycline as a first option (doxycycline twice a day for a week with the dosage adapted to age and weight) and for young patients at risk of discoloration amoxicillin or phenoxymethylpenicillin (11,16).

Lastly, instructions were given regarding a soft diet for two weeks and hygiene with a soft toothbrush and chlorhexidine rinses (0.1 %) twice a day for a week (11,12,16,19).

CLINICAL MONITORING AND RADIOLOGY

The traumatic injury was monitored clinically and radiographically over regular periods: At one week, 4 weeks, 3 and 6 months and at one year, and then annually for four years. The IADT recommends an annual follow-up of five years (11,12,16).

During the radiographic examination a week later a lesion was observed as a result of external root resorption in the mid-third of the root (Fig. 5A). The pulp was extracted, debridement was performed with a K-file (Fig. 5B) and it was irrigated with 5 % hypochlorite. Pure calcium hydroxide was introduced until the root resorption was arrested at 6 months (Fig. 5C).

Apical closure was then achieved with MTA (Pro-Root® MTA, Dentsply) and root canal treatment was carried out with gutta-percha and a sealant (AH26, Dentsply) (Fig. 5D). The case has had an annual follow-up of 4 years (Figs. 6-8) and the tooth has shown stability and functionality during monitoring, and an acceptable aesthetic appearance.

DISCUSSION

The correct protocol for an avulsed tooth includes first aid at the site of the accident: Keeping calm, handling the tooth by the crown and ensuring that it is a permanent tooth, as the replantation of primary teeth is not recommendable (11,16). If the tooth is dirty it should be cleaned with water or saline for 10 seconds (11,16,21,22).

After this the treatment of choice is replantation (6,11,12,16,23). Immediate replantation (after 5 minutes) ensures the viability of the ligament (6,29-27) and complete healing (23). Every effort should be made to reimplant the tooth within the first 15-20 minutes to facilitate periodontal healing (9,28-30). If not possible the tooth should be stored in a suitable media (11,12,16,23). The ideal medium is Hanks balanced salt solution (11,12,31-33). Nevertheless, the availability of this type of medium among the general public is unrealistic, and skimmed milk, saline or as a last resort saliva can be quite useful substitutes (1,11,16). Water in this case should be avoided (11,16,34). The treatment given and the prognosis of the tooth is conditioned by two clinical factors, root development stage and the condition of the ligament cells (1,10-12,16,23). The latter depends on the dry time and the storage medium (6,11,12,16,35,36).

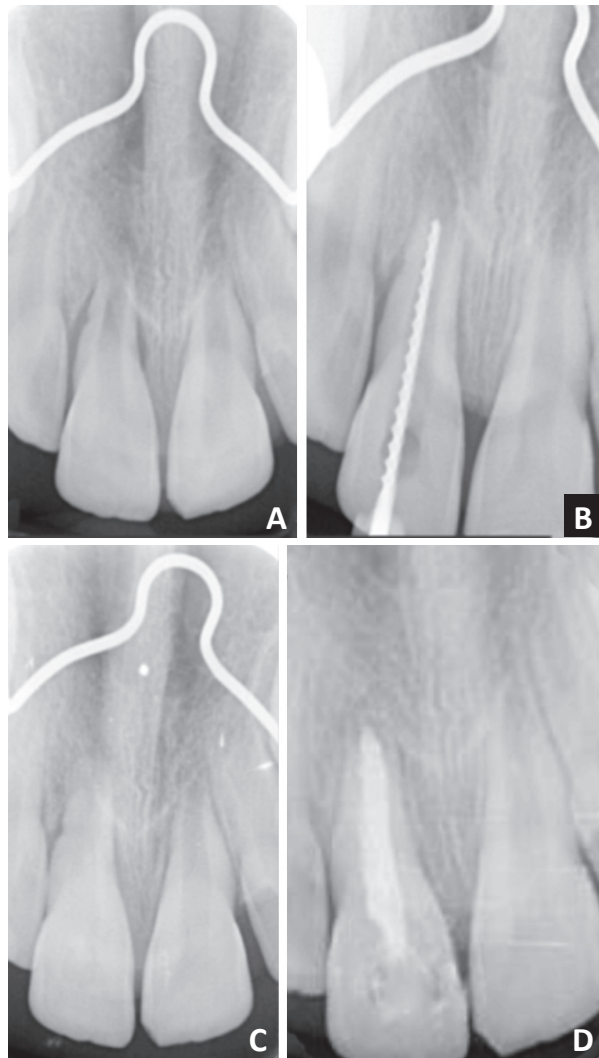


Fig. 5. Radiological follow-up. A. During follow-up at one week, the lesion was detected radiologically due to external root resorption in the mid-third of the root. B. Root canal treatment with calcium hydroxide in order to arrest external root resorption. C. Arrested root resorption at 6 months. D. Closure of the apex using MTA and root canal therapy.

With regard to root development stage, it is important to be aware that with immature teeth it is possible to wait for pulp revascularization, and only in these cases should root canal therapy not be carried out (unless there is evidence of pulp necrosis (11,16) or if there is dry time of over 60 minutes (1,11,16). In order to promote revascularization, the tooth should be introduced in doxycycline or minocycline 0.05 % (1 mg/20 ml) for 5 minutes before replantation (11-16). Root canal therapy should always be carried out in teeth with mature apices. The extraoral period (11,12,16,37) will determine when root canal therapy is carried out, and calcium hydroxide is the treatment of choice (11).

The viability of the ligament is another factor to take into consideration. In the present case it was reduced because after 30 minutes dry time, 50 % of the cells die and after an hour there will hardly be any viable cells

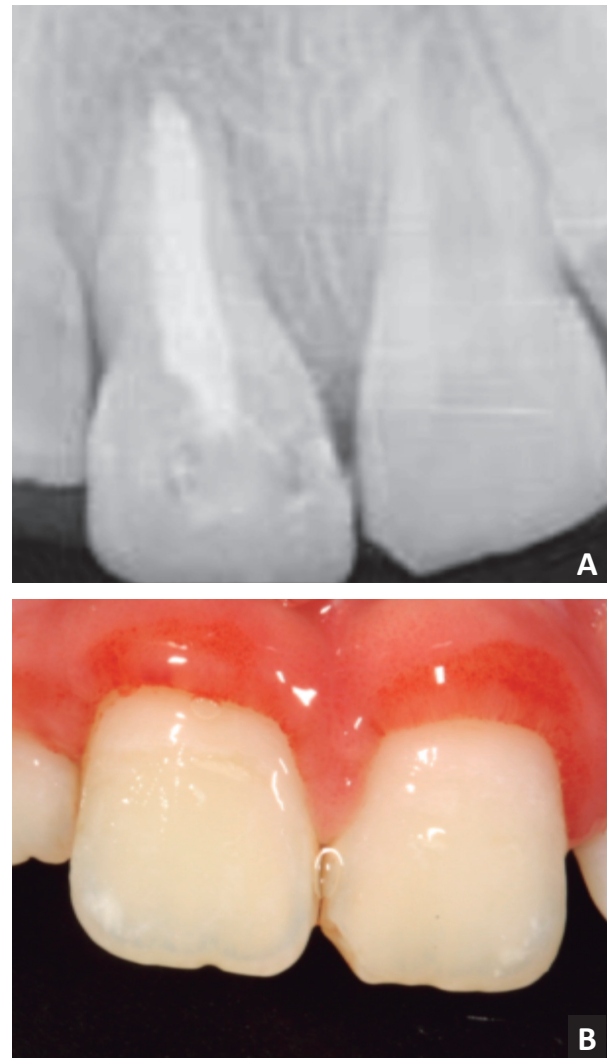


Fig. 6. Clinical and radiographic appearance at one year.

at all (38). In order to encourage periodontal healing, the tooth should be introduced before the replantation into 1 mg of minocycline or doxycycline/20 ml of saline solution for 5 minutes. However, when the extraoral dry time is over 60 minutes the cells will be necrotic and non-viable (23,28,30), and the ligament should be eliminated (11,12,16,23,39) as replacement resorption and ankylosis will ensue (11,16). The aim of the replantation in these cases is aesthetic and functional, due to psychological reasons and to preserve the alveolar bone (11,16,39). In order to reduce the rate of bone replacement, these teeth can be placed in a solution of 2 % sodium fluoride for 20 minutes (11).

The condition of the ligament cells may also have been affected by the storage medium. Water has low osmolarity (28,40), and the hypotonic effect will lead to cell lysis (41) and increased inflammation of the replantation (34). According to Andreasen (6) water storage of more than 20 minutes will always lead to root resorption, but this same author showed how replanted teeth after an extended extraoral periods did not result in induced root resorption (44). He also reported a case in which two

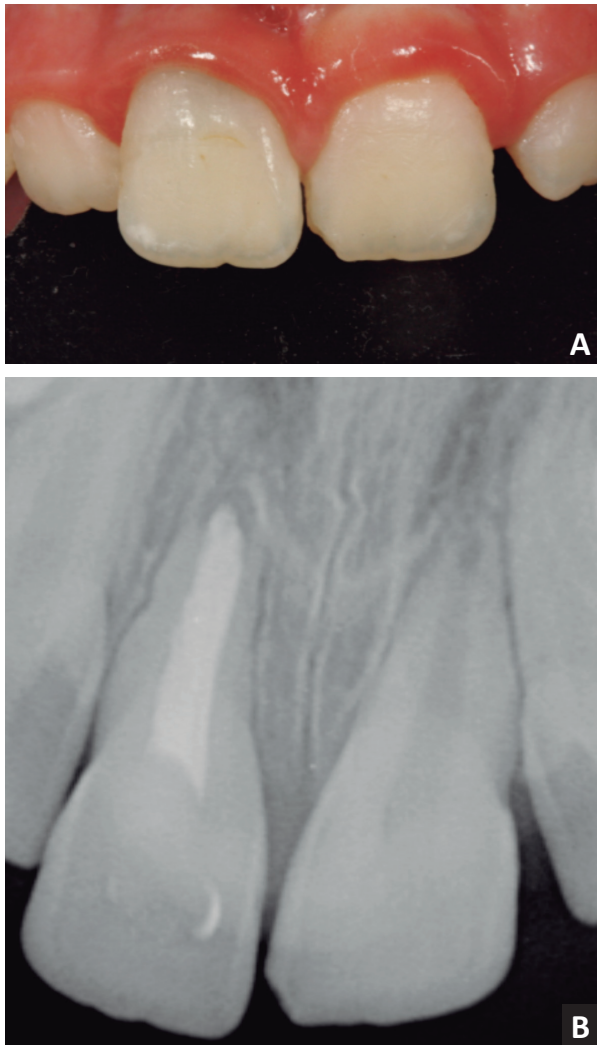


Fig. 7. Clinical and radiographic appearance at two years.

incisors that had been outside the mouth for 16 hours remained functional for two years. Shiu-yin Cho (45) demonstrated the functionality and aesthetic appearance for 2 years of a tooth that had been kept dry for 18 hours. Khalilak (46) described stability over 5 years of a tooth that was replanted after 270 minutes. Following these recommendations the tooth was replanted after one hour and forty minutes extraoral time although the viability of the ligament was considered compromised but, after a follow-up of four years the tooth showed functional stability and it had an acceptable aesthetic appearance in the oral cavity.

Additionally, the case described concerned an immature tooth where the attempt to revascularize had to be weighed up against the possible appearance of complications due to the extended extraoral time.

Two factors are critical for revascularization to be successful, time (26,47) and the presence of bacteria (26,47,48), and both factors but our case in jeopardy. With regard to time, Kling (47) and Andreasen (26) consider that revascularization is possible if the tooth is replanted within 45 minutes of the trauma. Cvek (48) and other authors (26,47) showed that pulp revascularization is highly dependent upon the presence or absence of bacteria in the pulp (13,15). In this case of ours, revascularization was encouraged by placing the tooth in 20ml of saline solution and 1 mg of doxycycline (11). Revascularization was not achieved in this case but it may have contributed to the attenuation of root resorption and periodontal healing. In addition systemic antibiotic treatment also helped to avoid bacterial proliferation and to limit inflammatory root resorption (49,50).

Monitoring by X-ray a week later revealed external inflammatory root resorption at the mid-third of the root. This type of resorption is associated with necrosis and pulp infection, as bacteria enter the periodontal space through the dentinal tubules (4) and, with the damage to the cementum,

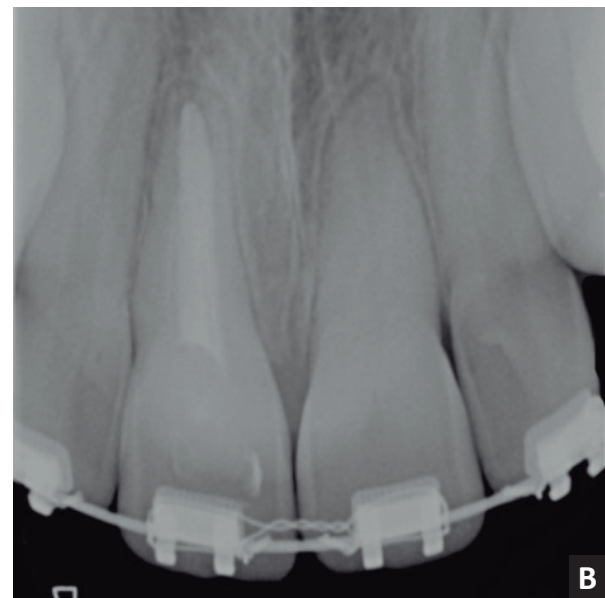
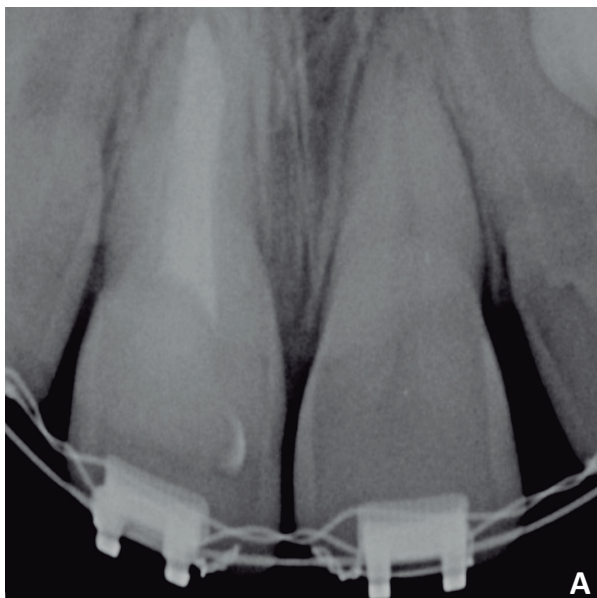


Fig. 8. A. Radiographic appearance at 3 years and a half during orthodontic movement. B. Radiological follow-up at 4 years. The tooth remained stable and functional and it had an aesthetically acceptable appearance. There was no inflammatory resorption or ankylosis.

there is external inflammatory resorption (51). Currently the treatment, prevention or control of root resorption includes calcium hydroxide therapy (52), although there are also good results with a combination of antibiotics and corticosteroid such as Ledermix (53-56). Current studies raise the possibility of using corticosteroids (57), calcitonine (58), acetazolamide (59), bisphosphonates (60,61) or enamel matrix derivatives (62,63). However, calcium hydroxide continues being the medication of choice and it was used in this case study. Closure of the root apex was carried out with MTA and lastly root canal therapy was performed.

CONCLUSIONS

Replantation of the tooth as quickly as possible, or maintaining it in suitable media, are basic clinical parameters for the prognosis of an avulsed tooth.

The condition of the apex and the extraoral dry time have a dramatic effect on the prognosis of the avulsed tooth.

Following evidence-based clinical guidelines that are protocolized will determine to a large extent the success of the treatment despite the initial prognosis being poor.

Protector bucal individualizado mediante la técnica de formación al vacío. A propósito de un caso

F. GUINOT JIMENO, R. TORRENTS GRAS, A. ARMENGOL OLIVARES, C. CUADROS FERNÁNDEZ, A.I. LORENTE RODRÍGUEZ

Departamento de Odontopediatria. Facultad de Odontología. Universitat Internacional de Catalunya. Sant Cugat del Vallès, Barcelona

RESUMEN

Introducción: la gran popularidad de los deportes de equipo entre niños y jóvenes, y el alto nivel de competitividad, han dado lugar a un número significativo de lesiones dentales y faciales durante su práctica (10-39 % de todas las lesiones dentales en niños de entre 7 y 11 años de edad). La mayoría de estas afectan al labio superior, maxilar superior e incisivos superiores, acrecentando la frecuencia en niños que presentan resalte aumentado e inadecuado sellado labial. Estas lesiones orofaciales pueden minimizarse mediante la utilización de protectores bucales individualizados.

Caso clínico: paciente varón de 12 años y 4 meses de edad, jugador de fútbol, resalte aumentado, sellado labial forzado y antecedentes de fractura no complicada de esmalte y dentina del incisivo central superior derecho permanente. Considerando los factores de riesgo que presenta el paciente, se procedió a la fabricación de un protector bucal individualizado con la técnica de formación al vacío.

PALABRAS CLAVE: Protector bucal. Lesiones dentales. Traumatismos. Deporte.

INTRODUCCIÓN

Las lesiones dentales traumáticas son un problema de salud muy común (1). Las principales causas de lesiones dentales son: caídas, colisiones, actividades deportivas y accidentes de tráfico (2,3). Los accidentes durante las actividades deportivas representan el 10-39 % de todas las lesiones dentales en niños (4), y las edades más susceptibles son entre los 7 y los 11 años de edad (4,5). Una cantidad importante de lesiones bucales y dentales resultan de la participación en deportes de contacto como

SUMMARY

Background: The great popularity of team sports among children and adolescents, and the high level of competitiveness, has led to a significant number of dental and facial injuries during practice (10-39 % of all dental injuries in children between 7 and 11 years). Most of these affect the upper lip, the upper jaw and maxillary incisors. The frequency of dental trauma is significantly higher for children with increased overjet and inadequate lip coverage. These orofacial injuries can be minimized by the use of custom-fabricated mouthguards that will protect the teeth and soft tissues from direct and indirect blows.

Case report: A male patient aged 12 years and 4 months, football player, with increased overjet, forced lip seal and a history of uncomplicated enamel and dentin fracture of the right permanent maxillary central incisor. Given the patient's risk factor, a custom-fabricated mouthguard was made using the vacuum-forming technique.

KEY WORDS: Mouthguard. Dental injuries. Trauma. Sport.

fútbol americano, baloncesto, rugby, fútbol, boxeo, lucha libre o deportes que utilizan un "stick" (6).

Se ha demostrado una correlación positiva entre la frecuencia de traumatismos en los incisivos superiores y los siguientes factores: resalte aumentado (7), maloclusión de clase II (8), aumento de sobremordida (9) e incompetencia labial (10). La mayoría de las lesiones dentales y orofaciales relacionadas con el deporte afectan el labio superior, maxilar superior, y los incisivos superiores, afectándose los incisivos maxilares en un 50-90 % de los casos (4,11). Por lo tanto, se ha sugerido que debe iniciarse un tratamiento ortodóntico preventivo en dentición mixta temprana, para reducir el riesgo de traumatismo (2). Otro grupo que debe recibir atención especial son aquellas personas que hayan sufrido una lesión previa,

ya que tienen mayor probabilidad de sufrir otra lesión en comparación con los demás (12,13).

Las consecuencias de los traumatismos orofaciales son importantes para los niños y sus familias, ya que cursan con dolor, generan efectos a nivel psicológico y requieren de implicación económica (14). Los niños con dientes permanentes traumatizados no tratados presentan un mayor impacto en su vida cotidiana que los que no han sufrido ningún traumatismo (15).

Los padres, maestros, entrenadores y otros profesionales no dentales pueden desempeñar un papel importante en la gestión de lesiones dentales traumáticas (16) y mejorar su pronóstico. Sin embargo, estos adultos generalmente tienen poco conocimiento acerca del correcto manejo de estas lesiones (17,18).

PROTECTORES BUCALES EN ODONTOLOGÍA

Los protectores bucales intraorales son aparatos accesorios flexibles que permiten minimizar las lesiones orales, en particular las de los dientes y estructuras adyacentes (19). También se ha sugerido que pueden reducir la probabilidad de sufrir lesiones cervicales, concusiones o hemorragias cerebrales (20). El primer protector bucal apareció el año 1892. Fue diseñado por el Dr. Wolf Krause que colocó puntas de gutapercha sobre los incisivos superiores de un boxeador y se confeccionó media hora antes del combate (21). En la actualidad, existen tres grupos de protectores bucales: los no adaptables o prefabricados, los adaptables (de revestimiento y reutilizables) y los individualizados (Tabla I). Los protectores bucales de

TABLA I
CLASIFICACIÓN ACTUAL DE LOS PROTECTORES BUCALES. DESCRIPCIÓN, LUGAR DE ADQUISICIÓN, VENTAJAS E INCONVENIENTES

<i>Tipo I - Prefabricados</i>			
<i>Descripción</i>	<i>Adquisición</i>	<i>Ventajas</i>	<i>Inconvenientes</i>
<ul style="list-style-type: none"> • Materiales: goma, silicona y látex 	<ul style="list-style-type: none"> • Tiendas deportivas 	<ul style="list-style-type: none"> • Precio asequible • Adquisición fácil 	<ul style="list-style-type: none"> • Medidas preestablecidas (no adaptables) • Incómodos • No retentivos • Interfieren en fonación, respiración y deglución • Voluminosos • No hay evidencias de que sean efectivos • Los autores desaconsejan su uso
<i>Tipo II - Adaptables</i>			
<i>Descripción</i>	<i>Adquisición</i>	<i>Ventajas</i>	<i>Inconvenientes</i>
<ul style="list-style-type: none"> • Condiciones fijas que se adaptan a la boca del portador <p><i>Revestimiento:</i></p> <ul style="list-style-type: none"> • Poco utilizados • Cubierta rígida de cloruro de vinilo • Revestimiento suave y flexible • Se adapta a los dientes <p><i>Reutilizables:</i></p> <ul style="list-style-type: none"> • Los más populares • Materiales termoplásticos (PVC y EVA) • Para obtener buenos resultados deben ser adaptados por un profesional 	<ul style="list-style-type: none"> • Tiendas deportivas 	<ul style="list-style-type: none"> • Precio asequible • Adquisición fácil • Buena retención 	<p><i>Revestimiento:</i></p> <ul style="list-style-type: none"> • Demasiado voluminosos • Incómodos • Inestables dimensionalmente • Sin la elasticidad necesaria • Sabor y olor desagradables <p><i>Reutilizables:</i></p> <ul style="list-style-type: none"> • Extensiones inadecuadas que no suelen cubrir todos los dientes posteriores • Se deforman al morderlos y carecen de integridad estructural a largo plazo • Falsa sensación de protección • Reducción de su espesor oclusal entre un 70 y 99 % durante el proceso de modelado y confección
<i>Tipo III - Individualizados</i>			
<i>Descripción</i>	<i>Adquisición</i>	<i>Ventajas</i>	<i>Inconvenientes</i>
<ul style="list-style-type: none"> • El más satisfactorio • Se confecciona individualmente a partir de una impresión de alginato y un modelo de yeso • Se realiza con EVA (polietileno acetato de polivinilo) • Espesor mínimo de 3 mm 	<ul style="list-style-type: none"> • Realizados únicamente por odontólogos 	<ul style="list-style-type: none"> • Buena adaptación • Buena retención • Protección adecuada • Cómodo • Materiales estables • Interfiere lo mínimo en el habla y no influye sobre la respiración • Puede modificarse para los pacientes portadores de ortodoncia o pacientes con dentición mixta 	<ul style="list-style-type: none"> • Más costosos

tipo III, es decir, los individualizados, pueden realizarse utilizando dos técnicas distintas (22-24) (Tabla II).

TABLA II
TÉCNICAS DE ELABORACIÓN DE LOS
PROTECTORES BUCALES INDIVIDUALIZADOS:
TÉCNICA DE FORMACIÓN AL VACÍO Y TÉCNICA
DE LAMINADO A PRESIÓN

<i>Protectores bucales tipo III – Individualizados</i>	
<i>Técnica</i>	<i>Descripción</i>
Técnica de formación al vacío	<ul style="list-style-type: none"> • La tradicional. Puede realizarla el odontólogo en la consulta si dispone de la máquina • Modelo de la arcada superior • Deben cubrir los primeros molares • Respetar las inserciones musculares • Protectores de una sola capa
Técnica de laminado a presión	<ul style="list-style-type: none"> • La realiza en el laboratorio el protésico, con maquinaria específica • Ajuste más preciso • Mantiene la integridad estructural durante más tiempo • Se realiza con 2 o 3 capas de EVA hasta lograr el espesor necesario • Permite añadir aditamentos o aumentar el grosor en una zona determinada • Condiciones de alta temperatura y presión • Protectores de múltiples capas

Los protectores bucales ejercen unas funciones que permiten dar seguridad y confianza a los jugadores que los utilizan (25) (Tabla III). Para que los protectores bucales sean eficaces deben absorber el impacto o disipar la fuerza a través del material del protector bucal, que cubre la superficie vestibular de los incisivos maxilares, o de los incisivos mandibulares para los casos graves de protrusión mandibular. En segundo lugar han de estar reforzados cubriendo la superficie palatina de los incisivos superiores y, por último, deben permitir el apoyo de los dientes maxilares y huesos alveolares superiores en la mandíbula. Este tercer efecto se logra cuando los

TABLA III
FUNCIONES DE LOS PROTECTORES BUCALES

- Proteger los dientes y estructuras blandas de golpes directos
- Evitar impactos por mecanismo indirecto, provocados por golpes en el mentón
- Estabilizar la mandíbula protegiendo la articulación temporomandibular
- Evitar lesiones cervicales
- Impedir el microtraumatismo dental durante el esfuerzo o en pacientes bruxistas
- Completar los espacios libres en la arcada en portadores de prótesis removibles, evitando su rotura, deglución o inhalación de fragmentos
- Aportar confianza y seguridad a los deportistas

protectores tienen una oclusión equilibrada, consiguiéndose únicamente si se añade material en las superficies palatinas de los incisivos, logrando una oclusión balanceada (11,24).

Takeda y cols. (11) confirmaron que la capacidad de absorción de golpes de un protector bucal es proporcional a su espesor. Por lo tanto, lo que determina sus cualidades beneficiosas es el espesor, la capacidad de absorción de energía y la efectividad contra un impacto directo a los dientes anteriores. Hunter (26) afirmaba que los protectores debían tener un determinado espesor, sin llegar a ser voluminosos. Sugirió un grosor de 3 mm por vestibular, 2 mm por palatino y 3 mm por oclusal. Por otra parte, se cree que la oclusión incompleta de un protector bucal puede causar artrosis temporomandibular (27).

CASO CLÍNICO

Paciente varón de 12 años y 4 meses de edad que acude al Máster de Odontopediatría Integral de la Universitat Internacional de Catalunya, Sant Cugat del Vallès (Barcelona) para realizar el tratamiento estético del diente fracturado, como motivo de consulta. El niño es jugador de fútbol, y tal y como se observa en las fotografías extraorales e intraorales del paciente (Figs. 1-3), presentaba resalte aumentado (5 mm) y sellado labial forzado. Refiere antecedentes de fractura no complicada de esmalte y dentina del incisivo central superior derecho permanente. En dos ocasiones anteriores se le realizó la adhesión del fragmento fracturado. Debido al fracaso del tratamiento previo, se decidió realizar la reconstrucción estética del incisivo afectado con composite estético Enamel Plus HRi® color UD2 y UE3 (Micerium, Avegna, Italy) (Fig. 3). Tras la evaluación individualizada de los factores de riesgo del paciente, se procedió a la fabricación de un protector bucal individualizado con la técnica de formación al vacío.

Para la fabricación del protector bucal individualizado se tomó una impresión de la arcada superior con alginato

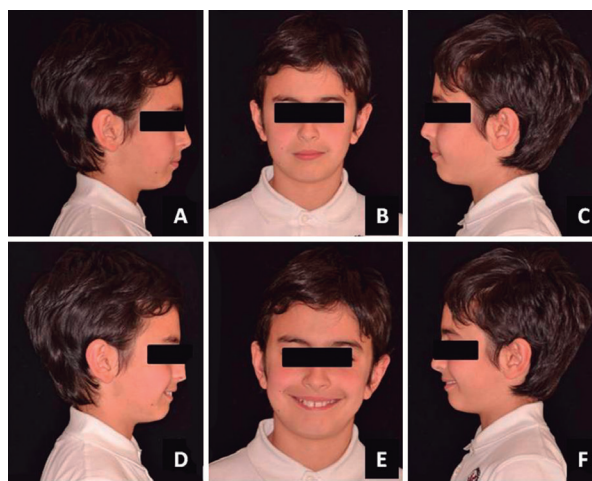


Fig. 1. Fotografías extraorales del paciente. A. Lateral derecha en reposo. B. Frontal en reposo. C. Lateral izquierda en reposo. D. Lateral derecha en sonrisa. E. Frontal en sonrisa. F. Lateral izquierda en sonrisa.

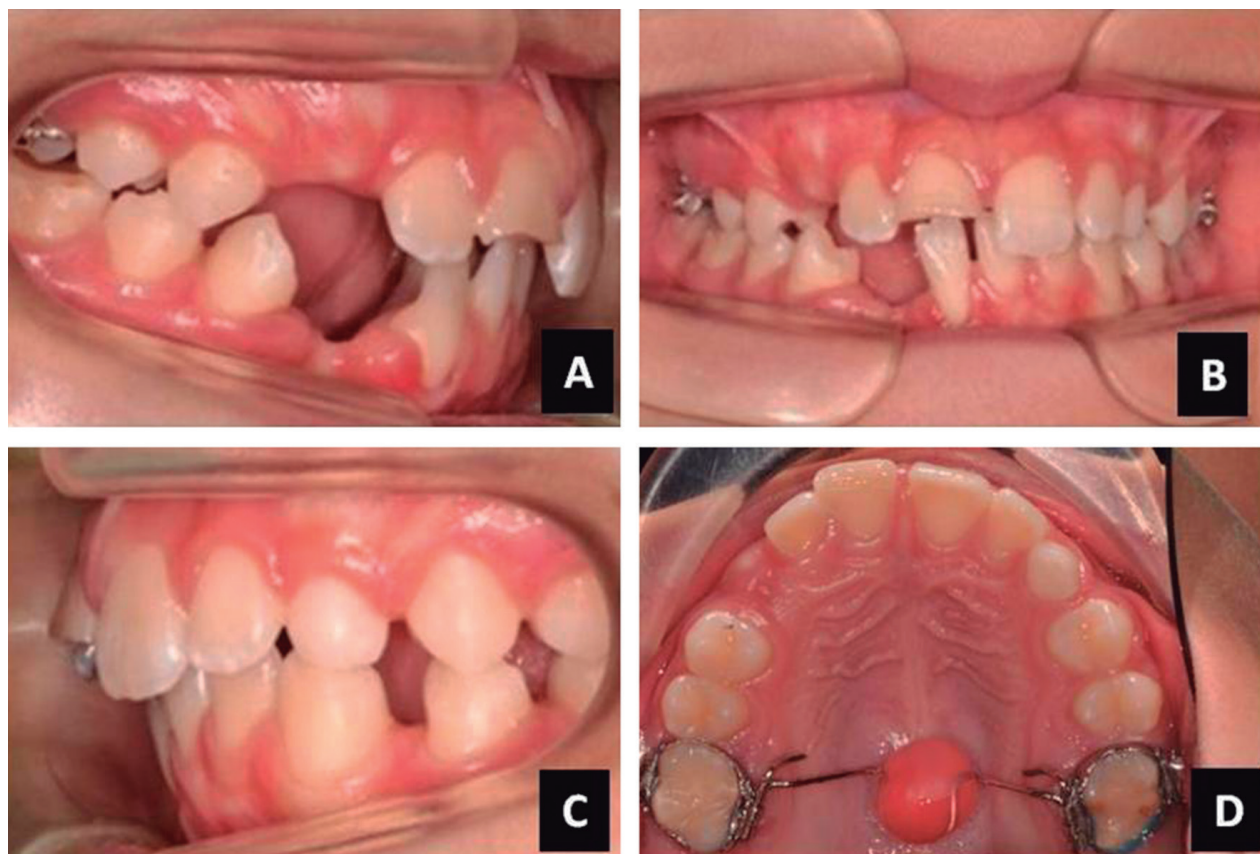


Fig. 2. Fotografías intraorales del paciente previamente a la reconstrucción del I.1. A. Lateral derecha. B. Frontal. C. Lateral izquierda. D. Oclusal superior.

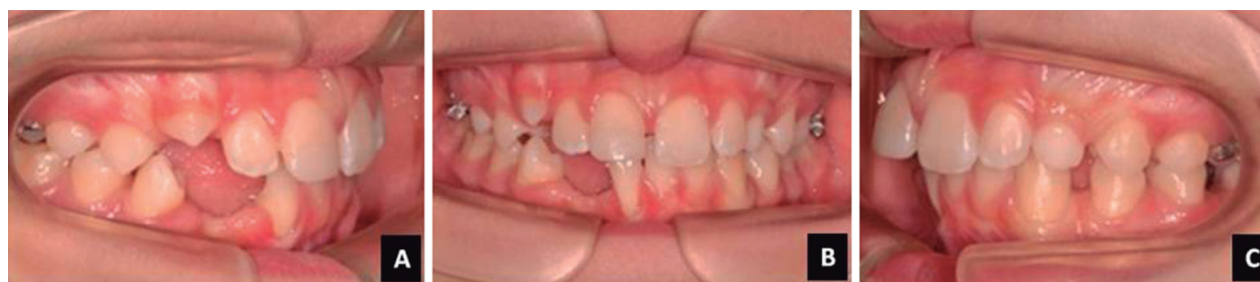

Fig. 3. Fotografías intraorales del paciente posteriores a la reconstrucción del I.1. A. Lateral derecha. B. Frontal. C. Lateral izquierda.

cromático hydrocolor 5 (Zhermack®, Roma, Italy). El paciente presentaba una barra transpalatina con un botón de resina en la arcada superior; por lo tanto, se recubrieron las bandas con cera de ortodoncia blanca (Vitis®, Barcelona, España) para no desgarrar el material de impresión. Seguidamente, se obtuvo el modelo de yeso (Ortoguix Protechno®, Girona, España) y se procedió a la confección del protector bucal (Fig. 4). Para ello se utilizó: una lámina de EVA (polietileno acetato de polivinilo) de 3,2 mm (Dentaflux, Madrid, España), resina fotopolimerizable Triad® (Dentsply, España) para recubrir los cajetines de las bandas y para prever la trayectoria de erupción de los dientes permanentes, un lápiz, un rotulador permanente, un bisturí, unas tijeras y fresas de pieza de mano para el pulido final Edenta® Ref. 0090SO (Edenta, Au, St. Gallen, Switzerland).

En primer lugar se recortó el modelo de yeso y se realizó un agujero en el centro del paladar para facilitar la adaptación al vacío de la lámina de EVA (Dentaflux, Madrid, España) (Fig. 4B). A continuación se dibujó con un lápiz y un rotulador permanente el diseño del protector deseado (Figs. 4 B y C). Los criterios de diseño que se siguieron fueron (28-30):

- Se cubrieron todas las superficies oclusales de los dientes de la arcada superior, ya que el paciente presentaba una maloclusión de clase II. En caso de maloclusiones de clase III, el protector se realizaría en la arcada inferior.
- El diseño se realizó con la intención de no interferir en la exfoliación y erupción de los dientes definitivos. En el modelo de trabajo se colocó un separador en la trayectoria de erupción de la denti-

ción permanente para lograr un ajuste y protección adecuados (31).

- Espesor adecuado del material para reducir las fuerzas de impacto (mínimo 3 mm). El material utilizado fue flexible, biocompatible, inocuo, atóxico y antialérgico.
- Debía ser retentivo, de modo que se extendió mínimamente hacia los tejidos blandos, dejando libres los movimientos linguales y las inserciones musculares. Los rebordes se extendieron a nivel vestibular, sobrepasando 3 mm el límite mucogingival. A nivel palatino se extendió aproximadamente 5 mm, abarcando la tuberosidad de ambos lados.
- No interferir en la deglución, fonación ni en la respiración.
- Condiciones estéticas aceptables.
- Ser confortable, es decir, reproducir la relación oclusal normal, sin interferencias.
- Fácil de limpiar, insípido e inodoro.

A continuación, se procedió a la colocación del modelo a la máquina de formación al vacío (Fig. 4D), adaptando la lámina de EVA caliente al modelo (Fig. 4E). Una vez el material estuvo totalmente frío, se retiró de

la máquina y se marcaron con un bisturí las zonas a recortar. Con unas tijeras, se recortó el sobrante y posteriormente se pulió con fresas de pulir de pieza de mano Edenta® Ref. 0090SO (Edenta, Au, St. Gallen, Switzerland) (Figs. 4 G-I).

En la siguiente visita se realizó la prueba del protector en la cavidad oral del paciente (Fig. 5), asegurando la correcta adaptación de este, y liberando las zonas de frenillos e inserciones musculares. El paciente se citó al cabo de un mes para valorar que la adaptación del protector fuese la adecuada, para que de esta forma pudiese cumplir todas las funciones que se esperan de él. Posteriormente, los controles pertinentes del protector bucal fueron realizados cada 6 meses, conjuntamente a las revisiones rutinarias.

DISCUSIÓN

La gran popularidad de los deportes de equipo entre niños y jóvenes, y el alto nivel de competitividad, han dado lugar a un número significativo de lesiones dentales y faciales durante su práctica (32), afectando a un eleva-

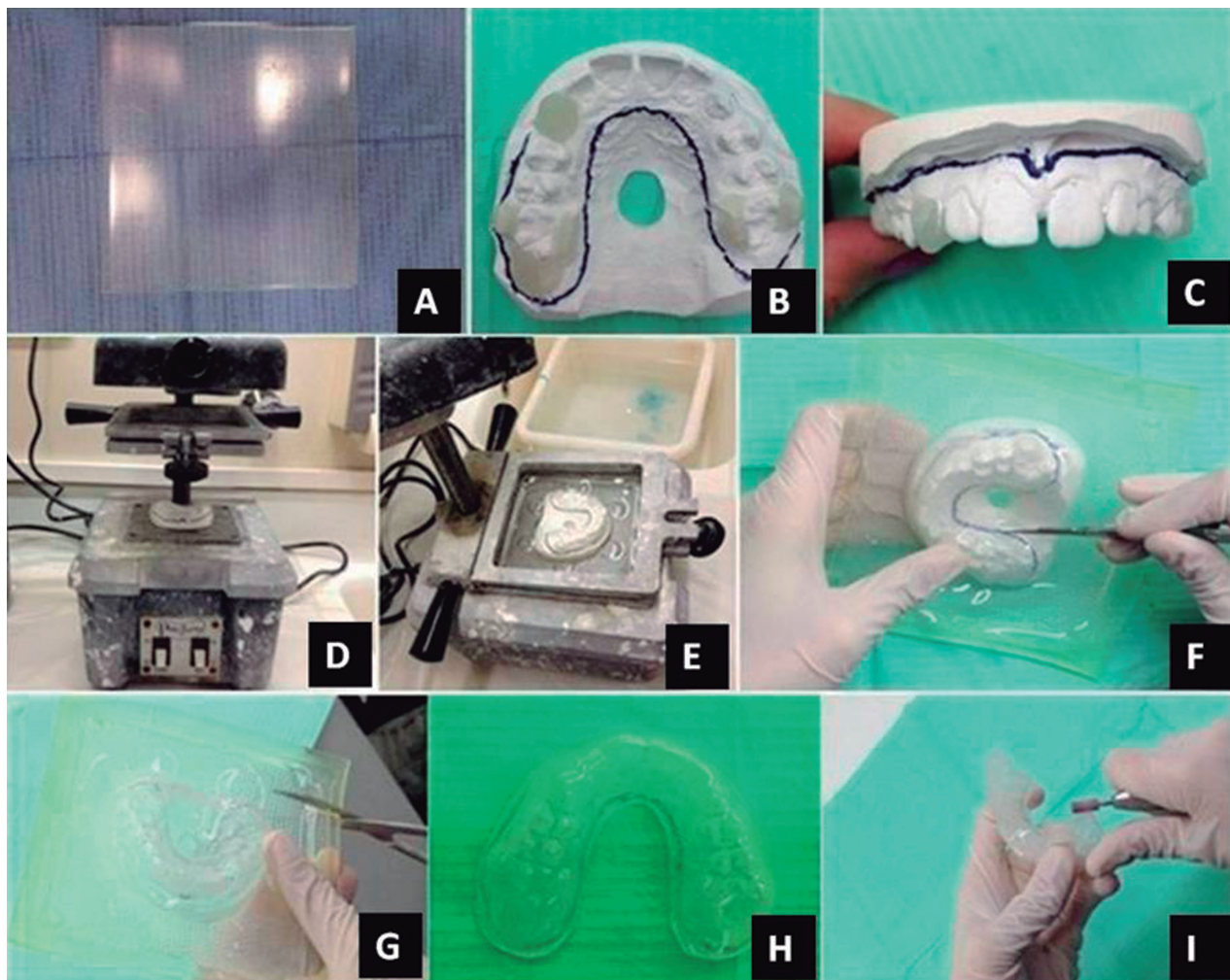


Fig. 4. Realización del protector bucal individualizado. A. Plancha de EVA (polietileno acetato de polivinilo) de 3,2 mm. B. Recubrimiento de las bandas y predicción de la trayectoria de erupción mediante resina fotopolimerizable Triad®. C. Diseño del protector. D y E. Máquina de formación al vacío. F-H. Recortado del protector. I. Pulido del protector.

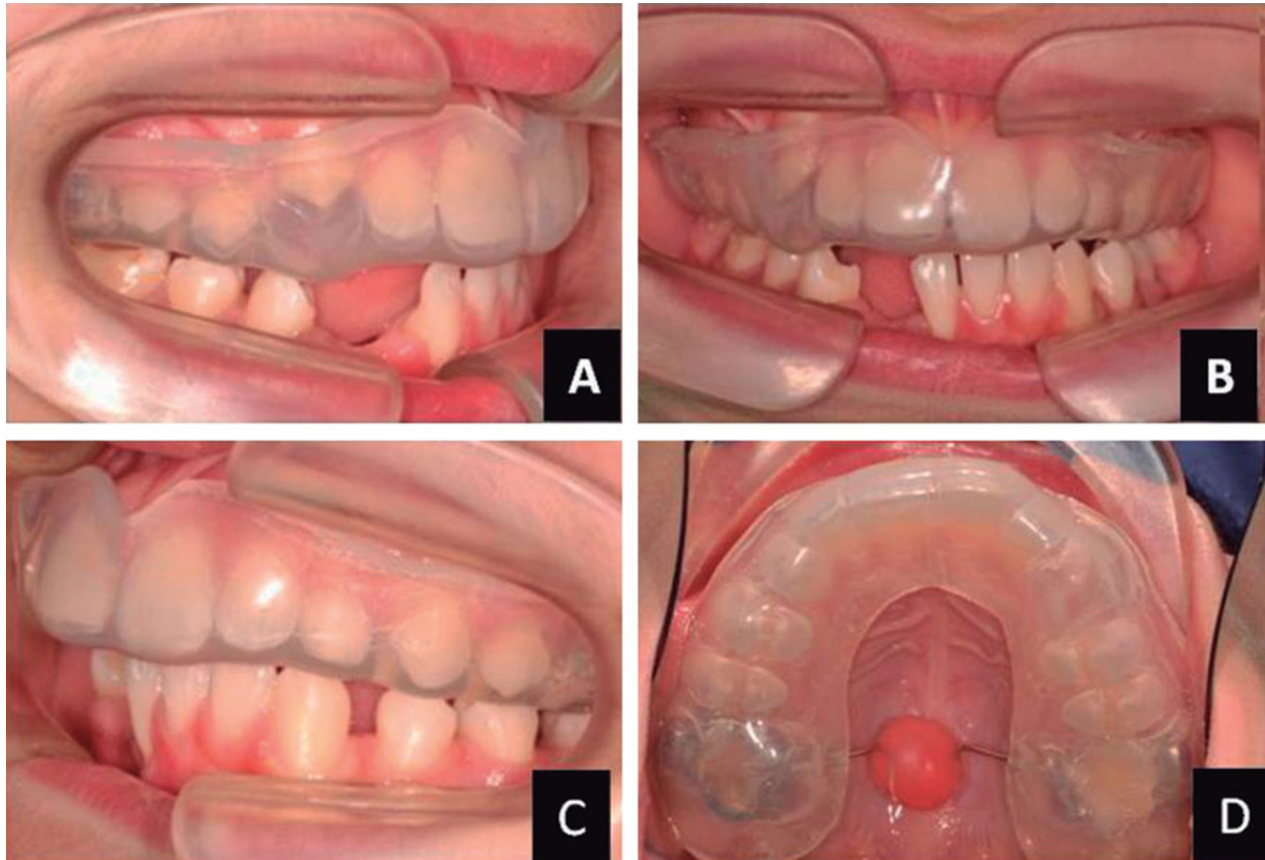


Fig. 5. Fotografías intraorales el día de la colocación del protector bucal. A. Lateral derecha. B. Frontal. C. Lateral izquierda. D. Oclusal superior.

do porcentaje de la población de entre seis y veintiocho años de edad (33,34), con tasas variables según los diferentes autores, pero que podría establecerse en un 30 % a los seis años y un 20 % a los doce (35).

El odontólogo debe ser capaz de identificar y modificar los factores predisponentes (36,37). Actualmente, se considera que el sexo del paciente influye en el riesgo de sufrir un traumatismo dental, siendo mayor la predisposición en varones. Respecto a la edad del niño, la frecuencia es más elevada a los 8 años. También debe tenerse en cuenta la oclusión dental, ya que el riesgo de traumatismo se multiplica por dos cuando el resalte es superior a 4 mm, cuando hay incompetencia labial o hábito de interposición labial o lingual. La mayoría de las lesiones se producen durante la práctica de deporte, ya sea como juego o como competición; por ello, es importante conocer el tipo de deporte y la frecuencia con la que se practica. Si el paciente presenta alteraciones conductuales, como TDAH, la probabilidad también se incrementa. Sin embargo, el factor de riesgo más importante es haber sufrido una lesión con anterioridad. El riesgo de sufrir múltiples lesiones ha sido señalado 8,4 veces superior cuando el primer episodio traumático ocurrió a los 9 años de edad, en comparación con los que ocurrieron a los 12 años (13).

En los casos de dentición mixta, pueden utilizarse protectores bucales individualizados, pero debe bloquearse la trayectoria de erupción de la dentición permanente sobre el modelo de trabajo, para lograr un ajuste y pro-

tección adecuados, tal y como se realizó en este caso clínico. Además, en los casos de pacientes portadores de ortodoncia, se pueden diseñar de forma que no interfieran con los objetivos del ortodoncista (24).

La actitud de los entrenadores tampoco ayuda, en general, respecto al apoyo del uso de medidas preventivas durante la práctica deportiva, ya que no han recibido ningún tipo de formación básica para la prevención de lesiones (38). La responsabilidad de su uso debería recaer en las federaciones deportivas, ya que pueden tomar decisiones sobre su obligatoriedad, teniendo en cuenta la opinión de los profesionales de la odontología (39).

La mejor prevención de las lesiones dentales y bucales recae en la educación, tanto en cómo evitar las lesiones como en el protocolo de manejo de estas. Debe estar orientada por igual a niños y adolescentes, a padres, maestros y entrenadores. Los padres juegan un papel importante en la adquisición de un protector bucal. Sin embargo, parece que existe una falta de comprensión total acerca de sus beneficios tras la realización de una encuesta a los padres sobre las indicaciones para el uso de protectores bucales (34). En la actualidad, el 90 % de los protectores que se utilizan son prefabricados o termoadaptables, ya que los entrenadores y la mayoría de la población desconocen la existencia de los individualizados (40).

En este caso clínico se escogió el protector bucal individualizado teniendo en cuenta las características oclusales que presenta el paciente, los antecedentes

traumáticos y el deporte de riesgo que practicaba. La ASD, Academy for Sports Dentistry, recomienda el uso de estos protectores supervisados por un odontólogo para todos los deportes de contacto. Al realizarlo de forma personalizada, puede conseguirse una oclusión anterior apropiada, integrando la arcada superior con la inferior, asegurando el grosor suficiente para que la fuerza del impacto pueda absorberse y distribuirse adecuadamente (11,41,42). Por el contrario, la utilización de los otros dos tipos de protectores presentes en el mercado (tipo I y tipo II) reduce drásticamente el grado de seguridad (27).

A pesar de las numerosas ventajas descritas en la literatura de los protectores bucales individualizados (22), existen algunas barreras que impiden que su uso sea generalizado. Este tipo de protectores requiere de un mayor gasto económico por parte de los padres que los otros, supone acudir a varias visitas con el odontólogo, y en casos de dentición mixta o de pacientes con tratamiento ortodóntico, deben sustituirse de forma regular, cada 4 o 6 meses aproximadamente (22,24).

Se han encontrado pocos estudios (43,44) que comparen los protectores adaptados por el profesional con los adaptados por el propio paciente. Sin embargo, concluyen que proporcionan más comodidad, que la adaptación es mejor y que el deportista puede respirar y hablar con más facilidad.

Se necesitan estudios epidemiológicos amplios sobre las lesiones deportivas y su prevención, y un estudio detallado de la relación coste-beneficio, para poner en evidencia y poder confirmar a la población la efectividad de los protectores bucales individualizados.

CONCLUSIONES

Las consecuencias de los traumatismos orofaciales son importantes para los niños y sus familias, ya que cursan con dolor, generan efectos psicológicos y requieren de implicación económica.

Los padres, maestros, entrenadores y otros profesionales no dentales pueden desempeñar un papel importante en la gestión de lesiones dentales traumáticas y mejorar su pronóstico. Sin embargo, estos adultos generalmente tienen poco conocimiento acerca del correcto manejo de estas lesiones.

Los protectores bucales individualizados son los más efectivos para minimizar las lesiones orofaciales.

CORRESPONDENCIA:

Ana Isabel Lorente Rodríguez
Universitat Internacional de Catalunya
Facultad de Odontología
Departamento de Odontopediatría
Hospital General de Catalunya
Josep Trueta, s/n
08190 Sant Cugat del Vallès - Barcelona
e-mail: alorente@uic.es

BIBLIOGRAFÍA

- Chen DR, McGorray SP, Dolce C, Wheeler TT. Effect of early class II treatment on the incidence of incisor trauma. *Am J Orthod Dentofacial Orthop*;140:e155-60.
- Bauss O, Rohling J, Schweska-Polly R. Prevalence of traumatic injuries to the permanent incisors in candidates for orthodontic treatment. *Dent Traumatol* 2004;20:61-6.
- Caliskan MK, Turkun M. Clinical investigation of traumatic injuries of permanent incisors in Izmir, Turkey. *Endod Dent Traumatol* 1995;11:210-3.
- Newsome PR, Tran DC, Cooke MS. The role of the mouthguard in the prevention of sports-related dental injuries: A review. *Int J Paediatr Dent* 2001;11:396-404.
- Tesini DA, Soporowski NJ. Epidemiology of orofacial sports-related injuries. *Dent Clin North Am* 2000;44:1-18, v.
- Skaare AB, Jacobsen I. Etiological factors related to dental injuries in Norwegians aged 7-18 years. *Dent Traumatol* 2003;19:304-8.
- O'Mullane DM. Some factors predisposing to injuries of permanent incisors in school children. *Br Dent J* 1973;17:134:328-32.
- Ravn JJ. Dental injuries in Copenhagen schoolchildren, school years 1967-1972. *Community Dent Oral Epidemiol* 1974;2:231-45.
- Brin I, Ben-Bassat Y, Heling I, Breznjak N. Profile of an orthodontic patient at risk of dental trauma. *Endod Dent Traumatol* 2000;16:111-5.
- Burden DJ. An investigation of the association between overjet size, lip coverage, and traumatic injury to maxillary incisors. *Eur J Orthod* 1995;17:513-7.
- Takeda T, Ishigami K, Nakajima K, Naitoh K, Kurokawa K, Handa J, et al. Are all mouthguards the same and safe to use? Part 2. The influence of anterior occlusion against a direct impact on maxillary incisors. *Dent Traumatol* 2008;24:360-5.
- Glendor U. On dental trauma in children and adolescents. Incidence, risk, treatment, time and costs. *Swed Dent J Suppl* 2000;140:1-52.
- Glendor U, Kouchecki B, Halling A. Risk evaluation and type of treatment of multiple dental trauma episodes to permanent teeth. *Endod Dent Traumatol* 2000;16:205-10.
- American Academy on Pediatric Dentistry Clinical Affairs Committee; American Academy on Pediatric Dentistry Council on Clinical Affairs. Policy on prevention of sports-related orofacial injuries. *Pediatr Dent* 2008;30:58-60.
- Berger TD, Kenny DJ, Casas MJ, Barrett EJ, Lawrence HP. Effects of severe dentoalveolar trauma on the quality-of-life of children and parents. *Dent Traumatol* 2009;25:462-9.
- Pacheco LF, Filho PF, Letra A, Menezes R, Villoria GE, Ferreira SM. Evaluation of the knowledge of the treatment of avulsions in elementary school teachers in Rio de Janeiro, Brazil. *Dent Traumatol* 2003;19:76-8.
- Panzarini SR, Pedrini D, Brandini DA, Poi WR, Santos MF, Correa JP, et al. Physical education undergraduates and dental trauma knowledge. *Dent Traumatol* 2005;21:324-8.
- Andersson L, Al-Asfour A, Al-Jame Q. Knowledge of first-aid measures of avulsion and replantation of teeth: an interview of 221 Kuwaiti schoolchildren. *Dent Traumatol* 2006;22:57-65.
- Ranalli DN. Prevention of sports-related traumatic dental injuries. *Dent Clin North Am* 2000;44:35-51, v-vi.
- Ou M, Taniguchi, Ohyama T. Analysis on decay rate of vibration following impact to human dry skull with and without mouthguards. *Bull Tokyo Med Dent Univ* 1996;43:13-24.
- Reed RV, Jr. Origin and early history of the dental mouthpiece. *Br Dent J* 1994;25;176:478-80.
- Sigurdsson A. Prevención de lesiones dentales y orales. En: Andreasen FM, Andreasen JO, Andersson L. Texto y atlas a color de lesiones traumáticas a las estructuras dentales. 4ª ed. Oxford: Amolca; 2009. p. 814-34.
- Pérez L, García Ballesta C, López M. Prevención de los traumatismos dentales en el deporte. En: García Ballesta C, Mendoza A. Traumatología oral en odontopediatría: diagnóstico y tratamiento integral. Madrid: Ergon; 2003. p. 315-29.
- Padilla RR. Prevención de traumatismos orofaciales. En: Berman LH, Blanco L, Cohen S. Manual clínico de traumatología dental. 1ª ed. Madrid: Elsevier; 2008. p. 197-223.
- Powers M. Oral and maxillofacial trauma. Philadelphia: Saunders Co; 1995. p. 323-58.
- Hunter K. Modern mouthguards. *Dental Outlook* 1989;15:3-5.
- Takeda T, Ishigami K, Hoshina S, Ogawa T, Handa J, Nakajima K, et al. Can mouthguards prevent mandibular bone fractures and contusions? A laboratory study with an artificial skull model. *Dent Traumatol* 2005;21:134-40.

28. Croll TP, Castaldi CR. Customized protective mouthguards for orthodontic patients. *J Clin Orthod* 1996;30:15-9.
29. Federation Dentaire International. Commission on dental products. Working party; 1995.
30. Hoffmann J, Alfter G, Rudolph NK, Goz G. Experimental comparative study of various mouthguards. *Endod Dent Traumatol* 1999;15:157-63.
31. Croll TP, Castaldi CR. The custom-fitted athletic mouthguard for the orthodontic patient and for the child with a mixed dentition. *Quintessence Int* 1989;20:571-5.
32. Castaldi CR. Sports-related oral and facial injuries in the young athlete: A new challenge for the pediatric dentist. *Pediatr Dent* 1986;8:311-6.
33. Andreasen JO, Andreasen FM. Textbook and color atlas of traumatic injuries to the teeth. 3rd ed. Copenhagen: Munksgaard; 1994.
34. Gutmann JL, Gutmann MS. Cause, incidence, and prevention of trauma to teeth. *Dent Clin North Am* 1995;39:1-13.
35. Andreasen JO, Andreasen FM. Dental trauma. En: Pine CM. *Community Dental Health*. Oxford: Wright; 1997. p. 94-8.
36. Lombardi SM, Sellar B, Williams B. Diagnosis and treatment of dental trauma in a children's hospital. *Pediatr Dent* 1998;20:112-8.
37. VanMechelen W, Twisk J, Molendijk A, Blom B, Snel J, Kemper HC. Subject-related risk factors for sports injuries: A 1-years prospective study in young adults. *Med Sci Sports Exerc* 1996;28:117-9.
38. Diab N, Mourino AP. Parental attitudes toward mouthguards. *Pediatr Dent* 1997;19:455-60.
39. Ferrari CH, Ferreria de Medeiros JM. Dental trauma and level of information: Mouthguard use in different contact sports. *Dent Traumatol* 2002;18:144-7.
40. Chapman PJ, Nasser BP. Attitudes to mouthguards and prevalence of orofacial injuries in four teams competing at the second Rugby World Cup. *Br J Sports Med* 1993;27:197-9.
41. Academy for Sports Dentistry. Position statement: Mouthguard mandates. 2010. Available at: "http://www.academyforsportsdentistry.org /Organization/PositionStatement/tabid/58/Default.aspx". Accessed March 24, 2013.
42. Jarvinen S. Traumatic injuries to upper permanent incisors related to age and incisal overjet. A retrospective study. *Acta Odontol Scand* 1979;37:335-8.
43. DeYoung AK, Robinson E, Godwin WC. Comparing comfort and wearability: Custom-made vs. self-adapted mouthguards. *J Am Dent Assoc* 1994;125:1112-8.
44. Bass EH, Williams FA. A comparison of custom vs. standard mouth guards. A preliminary study. *N Y State Dent J* 1989;55:74-6.

Clinical case

The custom-fabricated mouthguard with vacuum forming technique. A case report

F. GUINOT JIMENO, R. TORRENTS GRAS, A. ARMENGOL OLIVARES, C. CUADROS FERNÁNDEZ, A.I. LORENTE RODRÍGUEZ

Health Sciences Faculty. Universitat Internacional de Catalunya. Sant Cugat del Vallès, Barcelona, Spain

SUMMARY

Background: The great popularity of team sports among children and adolescents, and the high level of competitiveness, has led to a significant number of dental and facial injuries during practice (10-39 % of all dental injuries in children between 7 and 11 years). Most of these affect the upper lip, the upper jaw and maxillary incisors. The frequency of dental trauma is significantly higher for children with increased overjet and inadequate lip coverage. These orofacial injuries can be minimized by the use of custom-fabricated mouthguards that will protect the teeth and soft tissues from direct and indirect blows.

Case report: A male patient aged 12 years and 4 months, football player, with increased overjet, forced lip seal and a history of uncomplicated enamel and dentin fracture of the right permanent maxillary central incisor. Given the patient's risk factor, a custom-fabricated mouthguard was made using the vacuum-forming technique.

KEY WORDS: Mouthguard. Dental injuries. Trauma. Sport.

RESUMEN

Introducción: la gran popularidad de los deportes de equipo entre niños y jóvenes, y el alto nivel de competitividad, han dado lugar a un número significativo de lesiones dentales y faciales durante su práctica (10-39 % de todas las lesiones dentales en niños de entre 7 y 11 años de edad). La mayoría de estas afectan al labio superior, maxilar superior e incisivos superiores, acrecentando la frecuencia en niños que presentan resalte aumentado e inadecuado sellado labial. Estas lesiones orofaciales pueden minimizarse mediante la utilización de protectores bucales individualizados.

Caso clínico: paciente varón de 12 años y 4 meses de edad, jugador de fútbol, resalte aumentado, sellado labial forzado y antecedentes de fractura no complicada de esmalte y dentina del incisivo central superior derecho permanente. Considerando los factores de riesgo que presenta el paciente, se procedió a la fabricación de un protector bucal individualizado con la técnica de formación al vacío.

PALABRAS CLAVE: Protector bucal. Lesiones dentales. Traumatismos. Deporte.

INTRODUCTION

Traumatic dental injuries are a very common health problem (1). The main causes of dental injuries are: Falls, collisions, sporting activities and traffic accidents (2,3). Accidents during sporting activities represent 10-39 % of all dental injuries in children (4), and children are most susceptible between the ages of 7 and 11 years (4,5). A considerable number of oral and dental injuries arise from participating in contact sports such as American football, basketball, rugby, football, boxing, wrestling or sports requiring a stick (6).

A positive correlation has been demonstrated between the rate of traumatic injuries of the upper incisors and the following factors: Increased overjet (7), class II malocclusion (8), increased overbite (9) and lip incompetence (10). Most dental and orofacial sporting injuries affect the upper lip, upper jaw and upper incisors, and in 50-90 % of cases the maxillary incisors are affected (4,11). Therefore, it has been suggested that preventative orthodontic treatment in the early mixed dentition should be started in order to reduce the risk of traumatic injuries (2). Another group that should be given special attention are those with a previous injury, as they have a greater probability of suffering further injury compared with their counterparts (12,13).

The consequences of orofacial traumatic injuries are considerable for both the child and family due to the pain, the psychological impact and the financial implications (14). A child with untreated traumatized permanent teeth will notice a greater impact on their everyday life than those who have not suffered any trauma (15).

Parents, teachers, trainers and other non-dental professionals can play an important role in managing traumatic dental injuries (16) and improving the prognosis. However, these adults generally have little knowledge regarding the correct management of these injuries (17,18).

MOUTHGUARDS IN DENTISTRY

Intraoral mouthguards are flexible appliances that permit minimizing oral injuries, particularly to the teeth and adjacent structures (19). It has also been suggested that they can reduce the probability of suffering a neck injury, concussion or a brain hemorrhage (20). The first mouthguard appeared in the year 1892. It was designed by Dr. Wolf Krause and assembled after placing gutta-percha strips on the upper incisors of a boxer half an hour before a match (21). There are currently three types of mouthguards: Preformed or non-adjusting protectors, adaptable protectors that can be shaped and reused, and custom-made ones (Table I). Type III mouthguards, that is to say the custom-fabricated ones, can be made using two different techniques (22-24) (Table II).

Mouthguards give the players using them a sense of safety and confidence (25) (Table III). For the mouthguards to be effective they should absorb the impact or dissipate the force through the material in the mouthguard that covers the labial surface of the upper incisors, or the lower incisors when there is serious mandibular protrusion.

Secondly, they should be reinforced by covering the palatal surface of the upper incisors, and lastly, the upper teeth and upper alveolar bones should be able to rest on the mandible. This third effect is achieved when the protectors have a balanced occlusion and this is accomplished only if the material is added to the palatal surfaces of the incisors, and balanced occlusion is achieved (11,24).

Takeda et al. (11) confirmed that the absorption capacity from blows of a mouthguard is proportional to its thickness. Therefore, what determines the beneficial quality is the thickness, the energy absorption capacity and the effectiveness against a direct impact to the anterior teeth. Hunter (26) affirmed that protectors should have a certain thickness, without being bulky. He suggested a labial thickness of 3 mm, a palatal thickness of 2 mm and an occlusal thickness of 3 mm. Moreover, it is believed that incomplete occlusion of a mouthguard can cause temporomandibular arthrosis (27).

CASE REPORT

Male patient aged 12 years and 4 months presented to the Masters Degree course on Integral Pediatric Dentistry of the Universitat Internacional de Catalunya, in Sant Cugat del Vallès (Barcelona, Spain) requesting aesthetic treatment for a fractured tooth. The boy was a football player and, as can be seen in the extraoral and intraoral photographs of the patient (Figs. 1-3), he had increased overjet (of 5 mm) and forced lip seal. He had a history of uncomplicated enamel and dentine fractures of the permanent upper right central incisor. On two previous occasions, the fractured fragment had been reattached. Given the previous treatment failure, it was decided that the incisor affected required aesthetic reconstruction with the aesthetic composite Enamel Plus HRi[®], color UD2 and UE3 (Micerium, Avegna, Italy) (Fig. 3). After the evaluation of the individual risk factors of the patient, a custom-made mouthguard was made using the vacuum forming technique.

In order to make the custom-made mouthguard, an impression was taken of the upper arch with hydro-color 5 chromatic alginate (Zhermack[®], Rome, Italy). The patient had been fitted with a transpalatal bar with a resin button in the upper arch. The bands were covered with white orthodontic wax (Vitis[®], Barcelona, Spain) to avoid the impression material being torn. After this, the plaster model was obtained (Ortoguix Protechno[®], Girona, Spain) and the mouthguard was made (Fig. 4). For this the following was used: A sheet of EVA (polyethylene polyvinyl acetate) measuring 3.2 mm (Dentaflux, Madrid, Spain), photopolymerizable resin Triad[®] (Dentsply, Spain) for covering the band tubes and for preparing the eruption path of the permanent teeth, a pencil, a permanent marker, a bistoury, some scissors and a handpiece bur by Edenta[®] Ref. 0090SO (Edenta, Au, St. Gallen, Switzerland) for the final polish.

The plaster model was cut out and a hole was made in the center of the palate in order to facilitate adapting the vacuum of the EVA sheet (Dentaflux, Madrid, Spain) (Fig. 4B). Next, with a pencil and permanent marker the

TABLE I
CURRENT CLASSIFICATION OF MOUTHGUARDS. DESCRIPTION, PLACE OF ACQUISITION, ADVANTAGES AND DISADVANTAGES

<i>Type I - Preformed</i>			
<i>Description</i>	<i>Acquisition</i>	<i>Advantages</i>	<i>Disadvantages</i>
<ul style="list-style-type: none"> Materials: Rubber, silicone and latex 	<ul style="list-style-type: none"> Sports shops 	<ul style="list-style-type: none"> Affordable Easily acquired 	<ul style="list-style-type: none"> Pre-established measurements (not adaptable) Uncomfortable Not retentive Interfere with speech, breathing and swallowing Bulky No evidence that they are effective Considered inadvisable by author
<i>Tipo II - Adaptable</i>			
<i>Description</i>	<i>Acquisition</i>	<i>Advantages</i>	<i>Disadvantages</i>
<ul style="list-style-type: none"> Fixed conditions that adapt to mouth of carrier <p><i>Coating:</i></p> <ul style="list-style-type: none"> Little used Rigid outer shell of vinyl chloride Soft and flexible lining Adapts to teeth <p><i>Reusable:</i></p> <ul style="list-style-type: none"> Most popular Thermoplastic material (PVC and EVA) In order to obtain good results they should be adapted by a professional 	<ul style="list-style-type: none"> Sports shops 	<ul style="list-style-type: none"> Affordable Easily acquired Good retention 	<p><i>Coating:</i></p> <ul style="list-style-type: none"> Too bulky Uncomfortable Dimensionally unstable Without the necessary elasticity Disagreeable smell and taste <p><i>Reusable:</i></p> <ul style="list-style-type: none"> Unsuitable extensions that tend not to cover all the posterior teeth Lose shape when bitten, no long-term structural integrity False sense of protection Decrease in occlusal thickness by 70 to 99 % during the molding and manufacturing process
<i>Type III - Custom-fabricated</i>			
<i>Description</i>	<i>Acquisition</i>	<i>Advantages</i>	<i>Disadvantages</i>
<ul style="list-style-type: none"> The most satisfactory Made individually from an impression using alginate and a plaster model Carried out with EVA (polyethylene acetate from polyvinyl) Minimum thickness of 3 mm 	<ul style="list-style-type: none"> Made only by dentists 	<ul style="list-style-type: none"> Proper adaptation Good retention Suitable protection Comfortable Stable material Minimal interference with speech, does not influence breathing Can be modified for patients with orthodontic appliances or patients in the mixed dentition 	<ul style="list-style-type: none"> More expensive

design of the protector desired was drawn (Figs. 4 B and C). The design criteria followed were (28-30):

- All the occlusal surfaces of the teeth of the upper arch were covered as the patient had type II malocclusion. For class III malocclusion the protector is made for the lower arch.
- The design was such that the shedding of the primary teeth and eruption of the permanent teeth was not interfered with. A separator was placed on the work model in the eruption path of the permanent dentition, in order to achieve proper adjustment and protection (31).
- The right thickness of the material for reducing the forces of impact (minimum 3 mm) was calculated. The material used was flexible, biocompatible, innocuous, non-toxic and anti-allergic.

- The protector was retentive, it extended minimally into the soft tissues, while leaving the tongue and muscle insertions to move freely. The labial surface extended beyond the mucogingival border by 3 mm. The palatal aspect extended approximately 5 mm to cover the tuberosity on both sides.
- It did not affect swallowing, speech or breathing.
- The aesthetic conditions were acceptable.
- It was comfortable, and the normal occlusal relationship was not affected.
- It was easy to clean, insipid and odorless.

Next, the model was placed in the vacuum forming machine (Fig. 4D), and the warm EVA sheet was adapted to the model (Fig. 4E). Once the material was completely cold, it was removed from the machine and the areas to

TABLE II
TECHNIQUES FOR ELABORATING INDIVIDUAL MOUTHGUARDS: VACUUM FORMING TECHNIQUE AND PRESSURE LAMINATION TECHNIQUE

<i>Type III mouthguards – Custom-fabricated</i>	
<i>Técnica</i>	<i>Description</i>
<i>Vacuum-forming technique</i>	<ul style="list-style-type: none"> • Traditional. Can be carried out by dentists in the consulting room if they have the machine • Model of upper arch • The first molars should be covered • Insertions of muscles should be respected • Single layer protectors
<i>Pressure lamination technique</i>	<ul style="list-style-type: none"> • Carried out in a prosthetic laboratory with specific equipment • Adjustment more precise • Maintains structural integrity for more time • It is carried out with 2 to 3 layers of EVA until the right thickness is achieved • Additions can be made or the thickness of a certain area increased • High temperature and precision conditions • Multilayered mouthguards

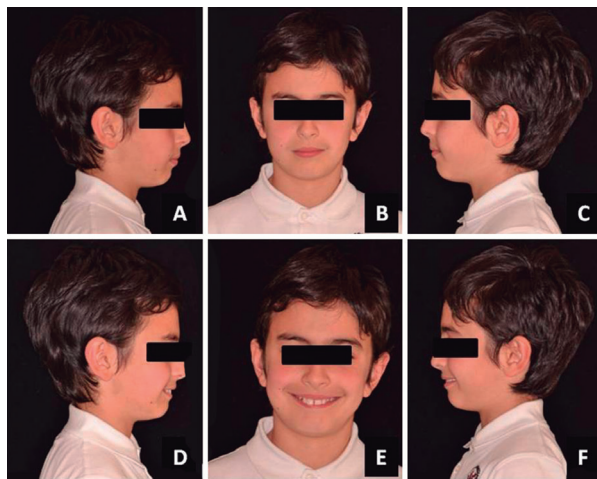


Fig. 1. Extraoral photographs of patient. A. Right side rest position. B. Frontal view rest position. C. Left side rest position. D. Right side smile view. E. Frontal smile view. F. Left side smile view.

be cut out were marked with a bistoury. The remaining area was cut off with scissors and it was then polished using a handpiece bur by Edenta® Ref. 0090SO (Edenta, Au, St. Gallen, Switzerland) (Figs. 4 G-I).

On the next visit, the protector was tested in the patient's oral cavity (Fig. 5) to check that it was correctly adapted and that the areas of the frenulum and muscle insertions were free. The patient was told to come back after a month in order to check the adjustment, and to check that the protector was carrying out all the func-

TABLE III
FUNCTIONS OF MOUTHGUARDS

<ul style="list-style-type: none"> • Protect the teeth and soft tissues from direct blows • Avoid impacts through indirect mechanism, due to blow to the chin • Stabilize the mandible and protect the temporomandibular joint • Avoid neck injuries • Stop dental microtraumas during the effort or in patients with bruxism • Fill in free spaces in the arch for removable prosthesis wearers, avoiding tears, swallowing or inhalation of fragment • Give athletes confidence and provide safety

tions it had been designed for. After this it was checked every six months during the patient's routine dental visit.

DISCUSSION

The huge popularity of team sports among children and youngsters, added to the high level of competitiveness, has given rise to a significant number of dental and facial injuries (32). A high percentage of the population aged between 6 and 28 years is affected (33,34). The rates according to the different authors are variable, but these could be established at 30 % for six year olds and 20 % for twelve year olds (35).

Dentists should be able to identify and modify the predisposing factors (36,37). It is currently believed that the sex of the patient influences the risk of suffering dental trauma, and that males are more susceptible. With regard to the age of the child, the rate is higher at the age of 8. Dental occlusion should also be taken into account, as the risk of trauma doubles when the overjet is over 4 mm, or when there is lip incompetence, lip interposition or tongue thrust. Most of the injuries arise when practicing sports, either during a game or a competition. Therefore, being familiar with the type of sport and how often it is practiced is important. If the patient has behavioral disturbances, such as ADHD, the probability also increases. However, the most important risk factor is previous injury. The risk of sustaining multiple injuries has been reported to be 8.4 times higher when the first trauma episode occurred at 9 years of age, compared with those occurring at 12 years of age (13).

During the mixed dentition, individual mouthguards can be used but the eruption path of the permanent dentition should be blocked on the work model, in order to achieve proper adjustment and protection, as was done in this case report. In addition, in the case of patients wearing orthodontic appliances, the mouthguard can be designed so that it does not interfere with the objectives of the orthodontist (24).

The attitude of the trainers in general is not very helpful with regard to the implementation of preventative measures when playing a sport, as they have not received any type of basic training for the prevention of injuries (38). The responsibility regarding the use of

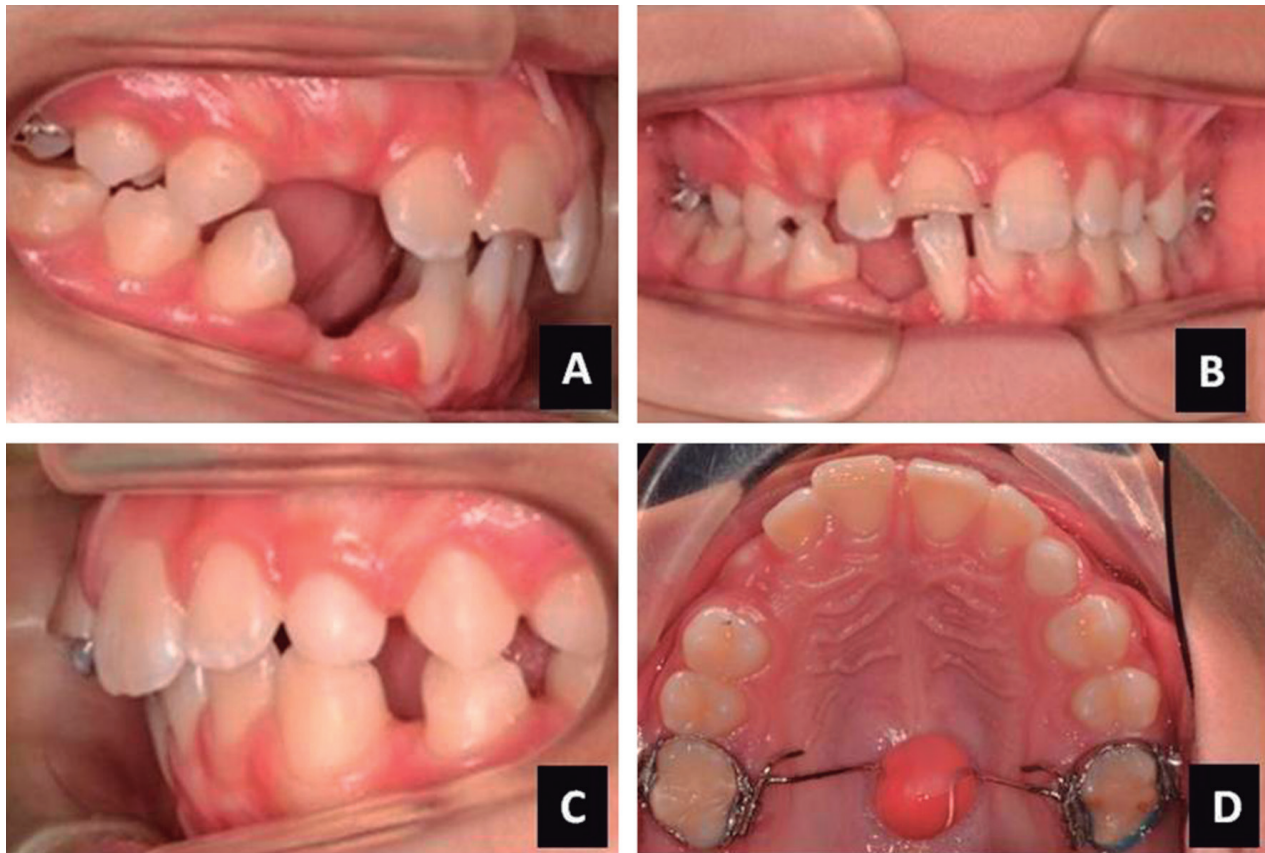


Fig. 2. Intraoral photographs of patient before reconstruction of I.1. A. Right side view. B. Front view. C. Left side view. D. Upper occlusal view.

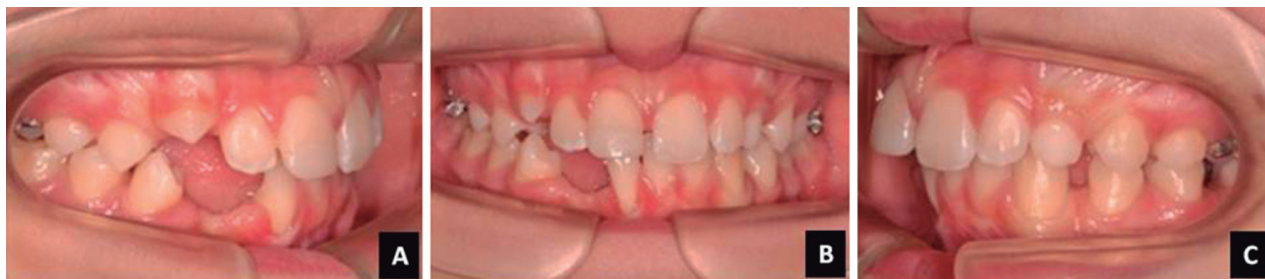

Fig. 3. Intraoral photographs of the patient after the reconstruction of I.1. A. Right side. B. Frontal view. C. Left side.

mouthguards should lie with the sports federations as they can make these compulsory, given the opinion of dentists (39).

The best way of preventing oral and dental trauma lies in reeducation in both, avoiding injuries and having a protocol for managing these. This should be directed equally at children and adolescents, parents, teachers and trainers. Parents play an important role in a child acquiring a mouthguard. However, after a survey was carried out on parents regarding the indications for the use of a mouthguard, it would appear that the benefits of mouthguards are not fully understood (34). Currently 90 % of protectors that are used are over-the-counter or thermoformed as trainers and most of the population are unaware of the existence of custom-made ones (40).

In this case report, the custom-made mouthguard was chosen taking into account the occlusal characteristics of the patient, previous trauma and the dangers involved in the sport he practiced. The ASD, Academy for Sports Dentistry recommends the use of these protectors with the supervision of a dentist for all contact sports. As it they are custom-made, proper anterior occlusion can be achieved. The upper arch was integrated into the lower arch and there was sufficient thickness for the force of an impact to be adequately absorbed and distributed (11,41,42). The use of the two other types of protectors on the market (type I and type II) drastically reduces the degree of safety (27).

Despite the numerous advantages described in the literature of custom-made mouthguards (22), there are certain barriers stopping their widespread use. This type of protector requires a greater financial outlay by parents




Fig. 4. The custom-made mouthguard is created. A. EVA sheet (polyethylene polyvinyl acetate) measuring 3.2 mm. B. The bands are covered and the eruption path is predicted using photopolymerizable resin Triad®. C. Design of the mouthguard. D and E. Vacuum-forming machine. F-H. Cutting out the mouthguard. I. Polishing the mouthguard.

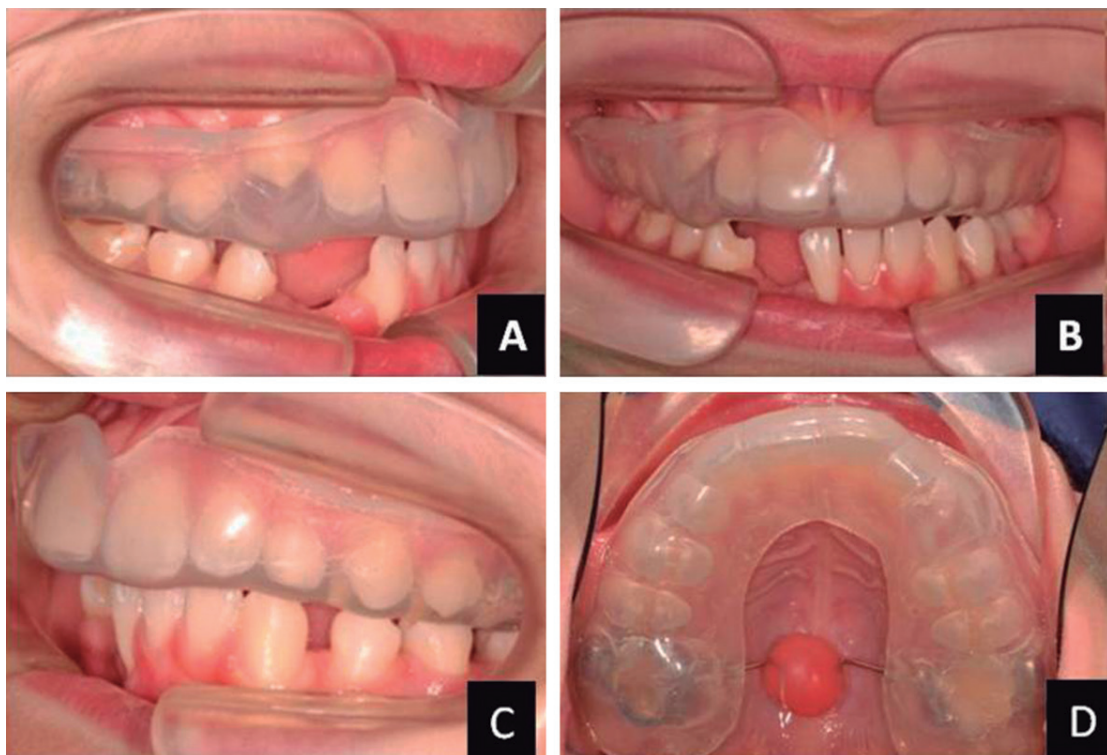


Fig. 5. Intraoral photographs the day the mouthguard was fitted. A. Right side. B. Frontal view. C. Left side. D. Upper occlusal view.

than the other mouthguards, it entails several visits to the dentist and, in the mixed dentition or when receiving orthodontic treatment, these should be replaced regularly every 4 to 6 months approximately (22,24).

Very few studies have been found (43,44) that compare mouthguards adapted by professionals with those adapted by the patients themselves. However, these conclude that the former are more comfortable, the adaptation is better and the athlete can breath and speak with greater ease.

Wider epidemiological studies are needed on sports injuries and on how to prevent these, with a detailed cost-benefit ratio, in order to demonstrate and confirm to the population the effectiveness of custom-made mouthguards.

CONCLUSIONS

The consequences of traumatic orofacial injuries are considerable for children and their families, as they involve pain, they have a psychological effect and they have an economic impact.

Parents, teachers, trainers and other non-dental professionals can play an important role in the management of dental trauma and in improving prognosis. However, in general, these adults have little knowledge regarding the correct management of these injuries.

Custom-fitted mouthguards are the most effective for minimizing orofacial injuries.

Anomalías dentarias de número: hiperodoncia/hipodoncia. A propósito de un caso

R. RAMÓN HERRERO¹, M. MIEGIMOLLE HERRERO², L. GALLEGOS LÓPEZ³

¹Departamento de Odontología. Universidad CEU San Pablo. Máster Odontopediatría. Universidad Europea de Madrid.
²Máster en Odontopediatría. Universidad Complutense de Madrid. Universidad Europea de Madrid. ³Máster en Odontopediatría. Universidad Complutense de Madrid. Universidad Alfonso X El Sabio. Máster en Odontopediatría. Universidad Europea de Madrid

RESUMEN

Introducción: una de las patologías más frecuentes en la consulta odontopediátrica son las alteraciones en el número de dientes, ya sean por la presencia de dientes en exceso, lo que se conoce como dientes supernumerarios o por la ausencia de alguno/s de ellos, agenesia dental. La simultaneidad de agenesias y supernumerarios en un mismo individuo es conocido como “hipo-hiperodoncia concomitante” (CHH).

Caso clínico: se describe el caso de un paciente varón de 10 años de edad, que tras el examen clínico y radiográfico, se diagnostica la presencia de un doble mesiodens en la línea media maxilar, además de la ausencia del 2º premolar mandibular izquierdo (3.5).

Discusión: la existencia de “hipo-hiperodoncia concomitante” en un paciente es una anomalía reportada pocas veces en la bibliografía revisada. La etiología no está del todo clara, existiendo varias teorías descritas, aunque la mayoría de los autores coinciden en alteraciones locales durante el periodo de formación dentaria. Suele presentarse con mayor frecuencia en hombres, aunque las diferencias no son estadísticamente significativas. Tampoco lo son en cuanto a la localización, siendo más comunes, tanto las agenesias como los dientes supernumerarios, en maxilar que en mandíbula, contradictorio a nuestro caso ya que la agenesia la presenta en la mandíbula.

Conclusión: en conclusión, el diagnóstico precoz de este tipo de anomalías es de suma importancia para prevenir o minimizar futuras complicaciones así como para instaurar un tratamiento eficaz.

PALABRAS CLAVE: Agenesia dental. Dientes supernumerarios.

INTRODUCCIÓN

Las alteraciones dentarias de número constituyen una patología relativamente frecuente en la consulta odontopediátrica, pudiendo ser por exceso o por defecto. Se considera

SUMMARY

Background: One of the most common pathologies observed in pediatric dentistry is a variation in the number of teeth, either due to an excessive number of teeth, which is known as supernumerary teeth, or to missing teeth, which is known as agenesis. When agenesis and supernumerary teeth arise simultaneously in the same individual, this is known as “concomitant hypo-hyperdontia” (CHH).

Case report: The case is described of a male patient aged 10 years who was diagnosed with double maxillary midline mesiodens following clinical and radiographical examination, in addition to missing the mandibular left second premolar (3.5).

Discussion: The existence of “concomitant hypo-hyperdontia” (CHH) in a patient is a rare anomaly in the literature reviewed. The etiology is not completely clear, but various theories have been proposed. Most authors agree on there being local disturbances during the tooth formation period. The condition arises more frequently in men, although the differences are not statistically significant. Neither are there statistically significant differences with regard to location. Agenesis and supernumerary teeth are more common in the upper than in the lower jaw, but in this present case agenesis was in the mandible.

Conclusion: In conclusion, the early diagnosis of this type of anomaly is very important in order to prevent or minimize future complications, and to start efficient treatment.

KEY WORDS: Tooth agenesis. Supernumerary teeth.

que ambas anomalías ocurren durante la etapa de iniciación del desarrollo de la dentición (1). Las variaciones numéricas de los dientes parecen ser el resultado de trastornos locales en los fenómenos de inducción y diferenciación de la lámina dental durante el proceso de la formación dentaria. La acción del agente causal sobre la lámina dentaria o sobre los gérmenes dentarios puede tener como consecuencia un aumento o una disminución del número de dientes (2). La

simultaneidad de agenesias y supernumerarios en un mismo individuo es conocido como "hipo-hiperodoncia concomitante" (CHH) (1).

La *hiperodoncia* es un aumento en la formación del número de dientes siendo el mesiodens el diente más frecuente (50-80 %) (3-5), localizados en el maxilar en la línea media entre los incisivos centrales, suelen tener una forma cónica y de menor tamaño (6). Por su morfología se clasifican en: suplementarios, que tienen una morfología similar a los dientes adyacentes, y rudimentarios que suelen ser dimórficos y con formas atípicas (7).

La *hipodoncia* o agenesia es una disminución en el número de piezas dentales. Las piezas principalmente involucradas son los terceros molares, los incisivos laterales superiores y los segundos premolares (8).

La presencia de ambas anomalías en un mismo individuo es poco común, existiendo una prevalencia que oscila entre 0,002-3,1 %. Son más comunes en el género masculino. Aparecen más frecuentemente en la dentición permanente que en la decidua, y constituyen uno de los factores locales asociados a la etiología de maloclusiones (9).

En cuanto a la etiología de estas anomalías hay muchas teorías descritas. Por un lado, la causa etiológica más aceptada de la hiperodoncia es la teoría de la hiperactividad de la lámina dental, que consiste en una hiperactividad de las células epiteliales embrionarias que comparten la lámina dentaria o a una avulsión accidental del folículo dental (10-12). Otros autores manejan la teoría de la dicotomía del folículo dental, dientes iguales o uno normal y otro dismórfico. La presencia de mesiodens es mayor en pacientes con paladar fisurado y se asocia con anomalías congénitas como disostosis cleido-craneal (3). Esta anomalía parece tener componente hereditario.

En cuanto a la hipodoncia, cabe destacar la teoría filogenética propuesta por Owen. Este autor considera la agenesia como una disminución fisiológica de la dentición del hombre moderno, lo que es citado por Mendoza. Mayoral también hace referencia a este aspecto y señala que hay muchos signos que demuestran la posibilidad de que la fórmula dentaria se reduzca en el futuro. La herencia ha sido aceptada como factor causal por diversos autores, al observar en la gran mayoría de los casos una distribución familiar de esta enfermedad (13,14).

Para un correcto diagnóstico se debe realizar un completo examen clínico y radiológico, siendo las radiografías más utilizadas la radiografía oclusal, periapical y panorámica. En ocasiones, se completa con técnicas más sofisticadas como la tomografía computerizada, para poder tener una información tridimensional. En cuanto a la clínica del mesiodens, podemos sospechar la presencia de ellos por inspección, estando parcial o totalmente erupcionados (25 % de los casos) o en el caso de estar intraóseos, podremos palparlos o encontrar signos como dientes retenidos o retraso en la erupción, erupciones ectópicas, malposición dentaria, diastema en línea media maxilar, caries o reabsorción radicular de dientes vecinos, apiñamiento del sector anterior, quistes derivados del folículo del supernumerario o erupción en la cavidad nasal (4,10). El diagnóstico precoz de este tipo de anomalías es de suma importancia para prevenir o minimizar futuras complicaciones así como para instaurar un tratamiento precoz.

El tratamiento es, por regla general, la extracción de estos dientes supernumerarios a fin de evitar complicaciones, aunque se discute todavía cuál es el mejor momento para la intervención quirúrgica (6). Además, será necesario un análisis detallado para valorar los problemas estéticos y funcionales, y poder determinar la necesidad de exodonciar los dientes sobrantes o de reponer los dientes faltantes mediante prótesis o cierre de los espacios con ortodoncia.

En todo caso será necesaria una estrecha relación multidisciplinar entre odontopediatras, ortodoncistas y cirujanos maxilofaciales (7).

OBJETIVOS

Presentación de un caso clínico de un paciente infantil con anomalías de número, tanto en exceso como en defecto, que presenta doble mesiodens y agenesia de un premolar.

CASO CLÍNICO

Se describe el caso clínico de un niño de 10 años de edad, que acude al centro universitario odontológico de la Universidad Europea de Madrid (UEM) por motivos ortodóncicos (Figs. 1 y 2).

En la *historia clínica* se observa que no tiene antecedentes médicos ni familiares relevantes. Tampoco historia alguna de traumatismos ni infecciones.

En el *examen clínico intraoral* se observa la presencia de varias obturaciones en piezas 5.5, 5.4, 6.5, 7.5, 7.4 y 8.5; una pulpotomía en la pieza 7.4; dos caries en piezas 3.6 y 4.6, un mantenedor banda-ansa en la pieza 8.5 y la presencia de dos dientes conoides supernumerarios a nivel de la línea media maxilar, por palatino (Figs. 3-5).

En el *examen radiográfico* se realiza una ortopantomografía en la cual se confirma la ausencia de la pieza 3.5 y de los gérmenes de las piezas 1.8, 2.8, 3.8 y 4.8 (Fig. 6).

También se observa la presencia de dos supernumerarios a nivel de la línea media.

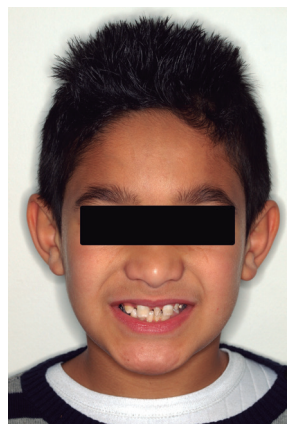

Fig. 1. Paciente de 10 años de edad. Fotografía de frente.

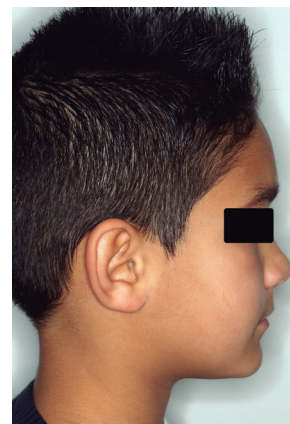


Fig. 2. Paciente de 10 años de edad. Fotografía de perfil.

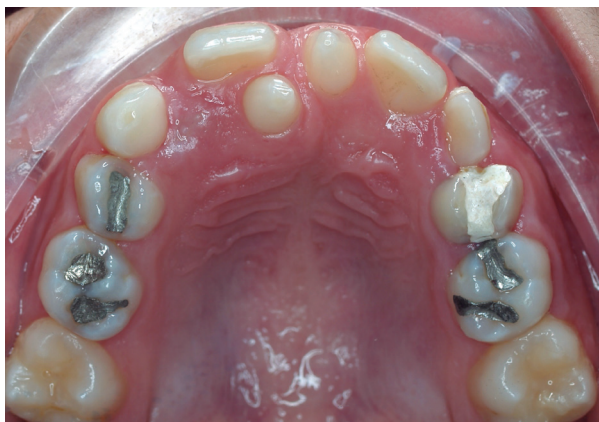

Fig. 3. Fotografía intraoral del maxilar superior. En ella se observan los dos dientes supernumerarios de morfología conoide, localizados a nivel anterior.

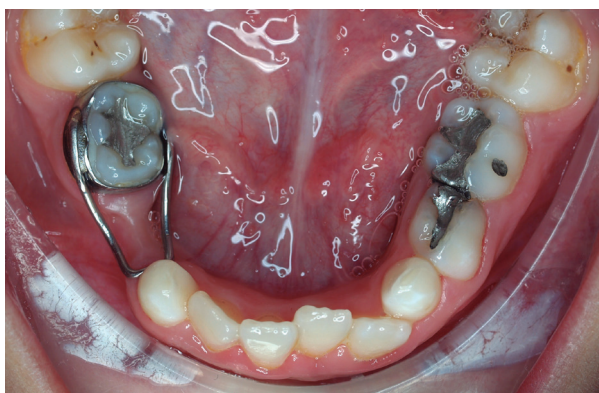


Fig. 4. Fotografía intraoral del maxilar inferior. En ella se muestra la permanencia de la pieza 75, cuyo sucesor es inexistente.

DISCUSIÓN

La presencia de alteraciones de número por defecto y exceso en un mismo paciente no es una anomalía muy frecuentemente encontrada en la bibliografía revisada, siendo escasos los casos reseñados.

Novak fue uno de los pioneros al estudiar anomalías de número. En 1974 realizó un estudio con 161 pacientes que presentaban dientes supernumerarios y, en 5 de ellos, encontró que también presentaban agenesia de una o más piezas, por lo que la frecuencia de CCH en pacientes con dientes supernumerarios fue de 3,1 % (1).

Gibson, en 1979, clasifica el síndrome de CCH en 4 subtipos, sin tener en cuenta los terceros molares a la hora de valorar las agenesias, al contrario que Gran que sí los incluye a la hora de estudiar la hipo-hiperodoncia concomitante. Para clasificar los subtipos hace referencia a la localización de la anomalía. Premaxilar si dicha anomalía se presenta de canino a canino; maxilar, mandibular y bimaxilar, si se presenta en ambos maxilares, superior e inferior (9).

En 2003, Polder y cols. realizaron un metaanálisis sobre la agenesia dental, donde se incluyeron poblaciones caucásicas de Norte América, Australia y Europa, pues las demás poblaciones, según estos autores, se limitaron por los escasos informes. En sus resultados, la agenesia

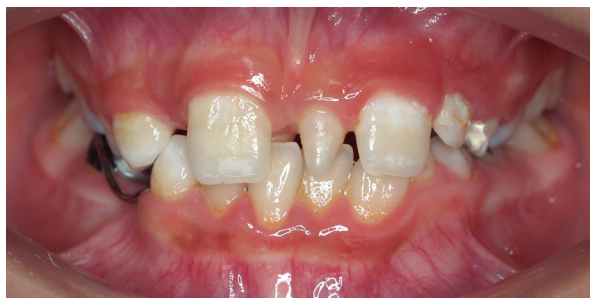

Fig. 5. Fotografía intraoral en oclusión. En ella se observa uno de los dientes supernumerarios localizado a nivel de la línea media.

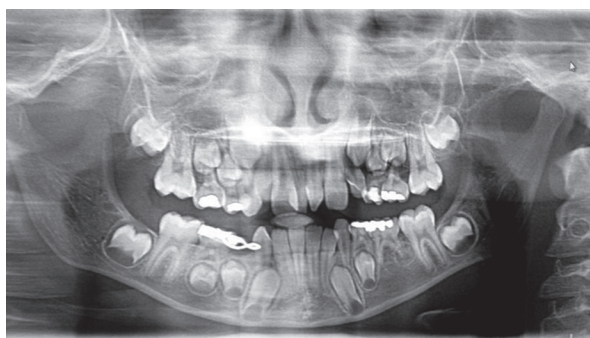


Fig. 6. Ortopantomografía. En se observa la presencia de doble mesiodens a nivel de la línea media superior y la agenesia de la pieza 35.

dental difiere por sexo: 1,37 veces más en mujeres, de forma más marcada en Europa (con un 6,3 % sobre 4,6 % en los hombres). La forma unilateral es más común, no hay diferencias generales por maxilares, aunque cuando se analiza por grupos de dientes sí las hubo (15).

Más adelante, entre los años 2006-2007, Rivas de Armas y Canto Pérez hicieron una revisión en la que observaron que la agenesia era la anomalía dentaria que se presentaba con mayor prevalencia en la población occidental. Diversos estudios muestran valores entre el 0,39 % y el 11,4 %, con una frecuencia más elevada en la dentición definitiva y en mujeres. Algunos estudios demuestran que la prevalencia en Europa y Australia es mayor que en Norte América. Un gran número de estudios recientes ha reforzado la teoría sobre la base genética de la agenesia dental que propone un patrón de herencia autosómico dominante con penetración incompleta y expresión variable (16).

Eduardo Chappuzeau López, en 2008, examinó 452 pacientes, registrando que un 5,75 % de los pacientes presentaba agenesias (8), lo que está dentro del rango planteado por los estudios internacionales que señalan valores extremos de 1,6 % y 11,3 % (17-19), lo que también concuerda con lo encontrado por Palacios y cols. (20).

Este mismo autor encuentra un bajo porcentaje en el caso de la presencia de supernumerarios, siendo un 2 % del total de los pacientes examinados, similar al rango que muestra la literatura consultada, que oscila entre un 0,15- 2,2 % (8,11).

Con respecto a la localización de estas anomalías, en ambos casos, la frecuencia resultó mayor en maxilar. En el caso de las agenesias, un 60 % se presentaban en el maxilar y un 40 % en la mandíbula. En el caso de los supernumerarios el porcentaje era de un 100 % maxilar (8).

Autores como Varela, Arrieta y Ventureira realizaron un estudio en 2009 para investigar la frecuencia de CCH en una muestra de 2.108 sujetos sin enfermedades sindrómicas, en el cual concluyeron que sólo un 0,33 % de la muestra presentaba CCH. Ambas anomalías aparecían más comúnmente en dentición permanente que en decidua. Con respecto a la localización, las hipodoncias aparecían más frecuentemente en mandíbula, al contrario de la hiperodoncia que aparecían con mayor frecuencia en el maxilar (1).

Más adelante, en 2013, Nirmala y cols. presentaron el caso de un paciente con doble agenesia de caninos superiores y la presencia de un mesiodens en la línea media (9).

CONCLUSIONES

En la exploración del paciente infantil es muy importante la realización de un correcto examen clínico y radiográfico con el fin de diagnosticar anomalías de número que pueden confundirse con retraso eruptivo en la mayoría de los casos, como en el caso de la agenesia. Se debe tener un control sobre la secuencia y cronología de erupción en el paciente para evaluar el paso de dentición temporal a dentición permanente de una manera armónica y sin patología asociada.

El diagnóstico precoz de este tipo de anomalías es de suma importancia para prevenir o minimizar futuras complicaciones, tales como dientes retenidos o retraso en la erupción, erupciones ectópicas, malposiciones dentarias, diastema en línea media maxilar, caries o reabsorción radicular de dientes vecinos, apiñamiento del sector anterior, quistes derivados del folículo del diente supernumerario o erupción en la cavidad nasal. Así mismo, dicha patología ha de ser diagnosticada de manera temprana para minimizar sus consecuencias en el desarrollo y establecimiento de la dentición permanente.

CORRESPONDENCIA:

Rocio Ramón Herrero
Departamento de Odontología
Universidad CEU San Pablo. Madrid
e-mail: rociaramonherrero@hotmail.com

BIBLIOGRAFÍA

- Varela M, Arrieta P, Ventureira C. Non-syndromic concomitant hypodontia and supernumerary teeth in an orthodontic population. *Eur J Orthod* 2009;31:632-7.
- Barberia Leache E. Atlas de Odontología Infantil para Pediatras y Odontólogos. España: Ripano; 2005.
- Baca R, López C, Alobera MA, Leco MI. Mesiodens mandibular. *Cient Dent* 2007;4(3):199-202.
- Contreras Martínez MA, Alaejos Algarra C, Buenechea Imaz R. Mesiodens: concepto, evaluación clínica, diagnóstico y tratamiento. *Anales de Odontostomatología* 1996;4:175-9.
- Díaz Ortiz ML, Vicente Rodríguez M. Mesiodens: presentación de tres casos. *Pediatría en Atención Primaria* 2010;12(45):79-87.
- Leco Berrocal MI, Martín Morales JS, Martínez González JM. Estudio observacional sobre la frecuencia de dientes supernumerarios en una población de 2000 pacientes. *Med Oral Patol Cir Bucal* 2007;12:96-100.
- Silva AS, Ustrell JM, Ferreira F. Prevalencia de dientes supernumerarios en la zona norte de Portugal. *JADA* 2008;3(5):254-9.
- Chappuzeau López E, Cortés Caballero D. Anomalies of developing teeth: Hypodontia and hyperdontia. *Revista dental de Chile* 2008;99(2):3-8.
- Nirmala SVSG, Mallineni SK, Nuvvula S. Pre-maxillary hypohyperdontia. *Rom J Morphol Embryol* 2013;54(2):443-5.
- Brenes Baquero JL. Dientes supernumerarios. *Revista Científica Odontológica* 2009;5(2):58-62.
- Çolak H, Uzgur R, Tan E, Hamidi MM. Investigation of prevalence and characteristics of mesiodens in a non-syndromic 11256 dental outpatients. *Eur Rev Med Pharmacol Sci* 2013;17:2684-9.
- Mangalekar SB, Ahmed T, Zakirulla M, Shivappa HS, Bheemappa FB, Yavagal C. Molariform mesiodens in primary dentition. *Case Rep Dent* 2013;2013:750107. doi: 10.1155/2013/750107.
- Gómez Antón G, Munguía AJM, Sáez Martínez S, Bellet Dalmau LJ. Agenesias y supernumerarios: a propósito de un caso. *Rev Oper Dent Endod* 2008;5:88-93.
- Larmour CJ, Mossey PA, Thind BS, Forgie AH, Stirrups DR. Hypodontia - A retrospective review of prevalence and etiology. Part I. *Quintessence Int* 2005;36:263-70.
- Polder BJ, Van't Hof MA, Van der Linden FP, Kuijpers-Jagtman AM. A meta-analysis of the prevalence of dental agenesis of permanent teeth. *Comm Dent Oral Epidemiol* 2004;32(3):217-26.
- Rivas de Armas RA, Canto Pérez M. Anomalías de número, forma y tamaño de los dientes. *Acta Médica del Centro* 2007;1:2.
- Thongudomporn U, Freer T. Prevalence of dental anomalies in orthodontic patients. *Aus Dent J* 1998;43:395-8.
- Davis PJ. Hypodontia and hyperdontia of permanent teeth in Hong Kong schoolchildren. *Community Dent Oral Epidemiol* 1987;15:218-20.
- Lai PY, Seow WK. A controlled study of the association of various dental anomalies with hypodontia of permanent teeth. *Pediatr Dent* 1989;11:291-6.
- Palacios S, Hidalgo ME, Larach X, et al. Agenesias de piezas dentarias permanentes en Chile. *Rev Chil Ortodoncia* 1996;13:68-78.

Clinical case

Numerical dental anomalies of teeth: Hyperdontia/hypodontia. A case report

R. RAMÓN HERRERO¹, M. MIEGIMOLLE HERRERO², L. GALLEGOS LÓPEZ³

¹Dentistry. Universidad CEU San Pablo. Masters Degree in Pediatric Dentistry. Universidad Europea de Madrid. Professor of Integrated Child Dentistry. Universidad Europea de Madrid. Spain. ²Masters Degree in Pediatric Dentistry. Universidad Complutense de Madrid. Universidad Europea de Madrid. Spain. ³Masters Degree in Pediatric Dentistry. Universidad Complutense de Madrid. Universidad Alfonso X El Sabio. Masters Degree in Pediatric Dentistry. Universidad Europea de Madrid. Spain

SUMMARY

Background: One of the most common pathologies observed in pediatric dentistry is a variation in the number of teeth, either due to an excessive number of teeth, which is known as supernumerary teeth, or to missing teeth, which is known as agenesis. When agenesis and supernumerary teeth arise simultaneously in the same individual, this is known as “concomitant hypo-hyperdontia” (CHH).

Case report: The case is described of a male patient aged 10 years who was diagnosed with double maxillary midline mesiodens following clinical and radiographical examination, in addition to missing the mandibular left second premolar (3.5).

Discussion: The existence of “concomitant hypo-hyperdontia” (CHH) in a patient is a rare anomaly in the literature reviewed. The etiology is not completely clear, but various theories have been proposed. Most authors agree on there being local disturbances during the tooth formation period. The condition arises more frequently in men, although the differences are not statistically significant. Neither are there statistically significant differences with regard to location. Agenesis and supernumerary teeth are more common in the upper than in the lower jaw, but in this present case agenesis was in the mandible.

Conclusion: In conclusion, the early diagnosis of this type of anomaly is very important in order to prevent or minimize future complications, and to start efficient treatment.

KEY WORDS: Tooth agenesis. Supernumerary teeth.

INTRODUCTION

Anomalies of tooth number are a relatively common finding in the pediatric dental office, either due to an excess in number or to missing teeth. It is believed that both anomalies occur during the initiation stage of dental development (1). The numerical variations of the teeth appear to be the result of local disturbances in the induction and differentiation of the dental lamina during the tooth formation process. The action of the causal agent on the dental lamina or on the tooth buds can lead to an increase or decrease in the number of teeth (2). “Concomitant hypo-hyperdontia” is the term used when agenesis and supernumerary teeth arise in the same individual (1).

Hyperdontia is an increase in the number of teeth formed and mesiodens is the most common type (50-80 %) (3-5). They are located in the upper jaw in the midline between the central incisors. They tend to be smaller and cone shaped (6). Given their morphology they are classified into: Supplemental, when they have a similar morphology to the adjacent teeth, or rudimentary, when they are dysmorphic and have atypical shapes (7).

Hypodontia or agenesis is a reduction in the number of teeth. These teeth tend to be third molars, upper lateral incisors and second premolars (8).

The presence of both anomalies in the same person is uncommon, and the prevalence is between 0.002-3.1 %. It is more frequently observed in the male sex, appearing more commonly in the permanent than in the primary dentition, and it is one of the local factors associated with the etiology of malocclusions (9).

RESUMEN

Introducción: una de las patologías más frecuentes en la consulta odontopediátrica son las alteraciones en el número de dientes, ya sean por la presencia de dientes en exceso, lo que se conoce como dientes supernumerarios o por la ausencia de alguno/s de ellos, agenesia dental. La simultaneidad de agenesias y supernumerarios en un mismo individuo es conocido como “hipo-hiperodoncia concomitante” (CHH).

Caso clínico: se describe el caso de un paciente varón de 10 años de edad, que tras el examen clínico y radiográfico, se diagnostica la presencia de un doble mesiodens en la línea media maxilar, además de la ausencia del 2º premolar mandibular izquierdo (3.5).

Discusión: la existencia de “hipo-hiperodoncia concomitante” en un paciente es una anomalía reportada pocas veces en la bibliografía revisada. La etiología no está del todo clara, existiendo varias teorías descritas, aunque la mayoría de los autores coinciden en alteraciones locales durante el periodo de formación dentaria. Suele presentarse con mayor frecuencia en hombres, aunque las diferencias no son estadísticamente significativas. Tampoco lo son en cuanto a la localización, siendo más comunes, tanto las agenesias como los dientes supernumerarios, en maxilar que en mandíbula, contradictorio a nuestro caso ya que la agenesia la presenta en la mandíbula.

Conclusión: en conclusión, el diagnóstico precoz de este tipo de anomalías es de suma importancia para prevenir o minimizar futuras complicaciones así como para instaurar un tratamiento eficaz.

PALABRAS CLAVE: Agenesia dental. Dientes supernumerarios.

With regard to the etiology of these anomalies, many theories have been described. The most accepted etiology behind hyperdontia is the theory of hyperactivity of the dental lamina that consists in the hyperactivity of embryonic epithelial cells sharing the dental lamina or accidental avulsion of the tooth follicle (10-12). Other authors have put forward the theory of dichotomy of the dental follicle, teeth that are the same or one normal tooth and another dysmorphic. The presence of mesiodens is greater in cleft-palate patients and it is associated with congenital anomalies such as cleidocranial dysostosis (3). This anomaly appears to have a hereditary component.

With regard to hypodontia, the phylogenetic theory proposed by Owen should be highlighted. This author considers agenesis to be a physiological reduction in the dentition of modern man, which is quoted by Mendoza. Mayoral also refers to this aspect, pointing out that there are signs that the number of teeth will reduce in the future. Inheritance has been accepted as a causal factor by various authors as in most cases a family history has been observed with this disease (13,14).

In order to be diagnosed correctly, a complete clinical and radiographical examination should be carried out, and for this occlusal, periapical and panoramic radiographs are the most used. On occasions, this is completed with more sophisticated techniques such as computerized tomography in order to have tridimensional information. With regard to the clinical findings of mesiodens, this can be suspected following an examination when either partially or totally erupted (25 % of cases). If intraosseous, palpation can be performed or we can look for signs such as retained teeth, delayed eruption, ectopic eruption,

dental malpositions, maxillary midline diastemas, caries or root resorption of neighboring teeth, overcrowding in the anterior sector, follicular cysts from the supernumerary tooth or an eruption in the nasal cavity (4,10). An early diagnosis of this type of anomaly is very important in order to prevent or minimize future complications and to start treatment early.

The treatment involves, as a general rule, the extraction of the supernumerary teeth in order to avoid complications, although the best moment for surgical intervention is still under discussion (6). In addition, a detailed analysis is needed in order to evaluate the aesthetic and functional problems and in order to determine the need for extracting superfluous teeth or for replacing missing teeth with prosthetic or orthodontic space closure.

In any event, close multidisciplinary cooperation will be necessary between pediatric dentists, orthodontists and maxillofacial surgeons (7).

OBJECTIVES

The case is presented of a child patient with numerical anomalies, with both missing and an excess number of teeth, involving double mesiodens and agenesis of a premolar.

CASE REPORT

The case is described of a 10-year old boy, who attended the university dental center of the European University of Madrid (UEM) for orthodontic reasons (Figs. 1 and 2).

He had no relevant personal or family history. Nor had he a history of any traumatic injuries or infections.

During the *clinical oral examination*, various fillings were observed of teeth 5.5, 5.4, 6.5, 7.5, 7.4 and 8.5 and a pulpotomy of tooth 7.4, caries in 3.6 and 4.6, an ansa band on tooth 8.5 and two supernumerary conoid teeth by the maxillary midline on the palatal side (Figs. 3-5).

The radiographic examination was performed using orthopantomography which confirmed the absence of 3.5 and the tooth buds of 1.8, 2.8, 3.8 y 4.8 (Fig. 6).

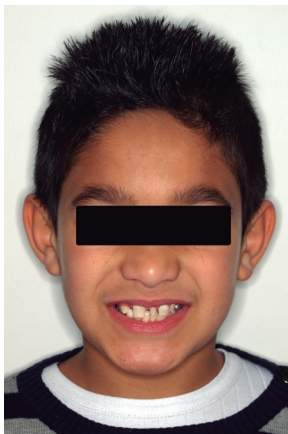

Fig. 1. Ten year-old patient. Face on photograph.

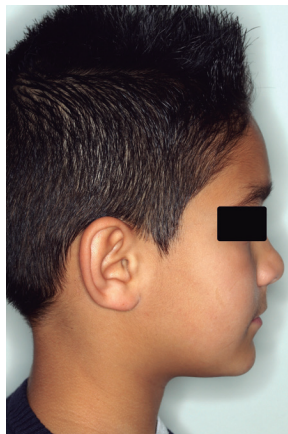


Fig. 2. Ten year-old patient. Profile photograph.

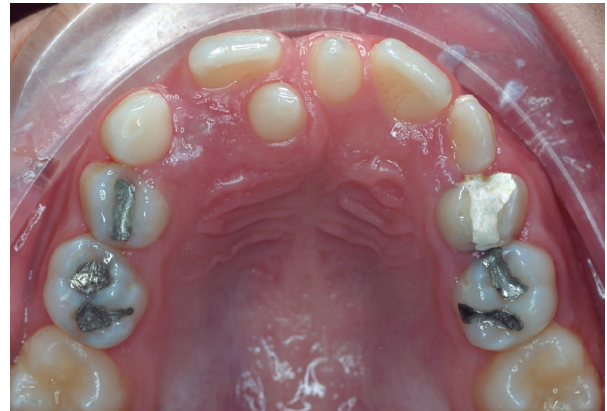

Fig. 3. Intraoral photograph of the upper jaw. The two supernumerary teeth with conoid morphology can be observed in the anterior sector.

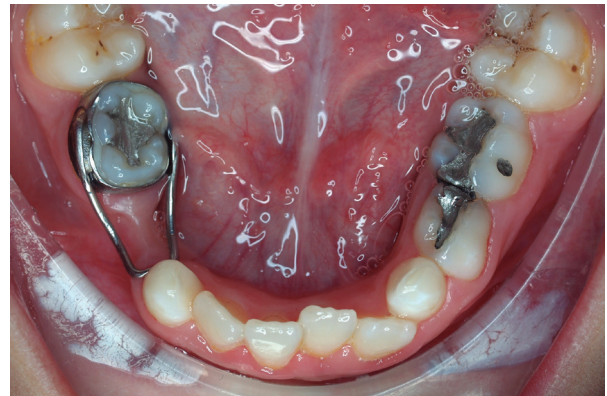


Fig. 4. Intraoral photograph of the lower jaw. Tooth 75 can be observed but the successor is inexistent.

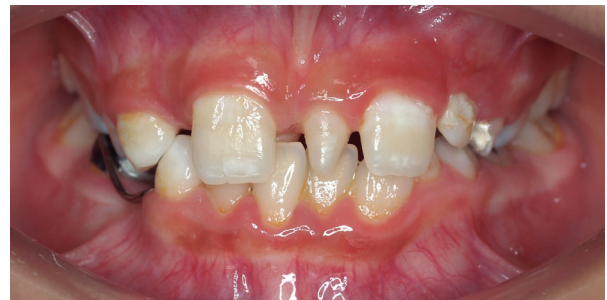

Fig. 5. Intraoral photograph showing occlusion. One of the supernumerary teeth can be observed in the midline.

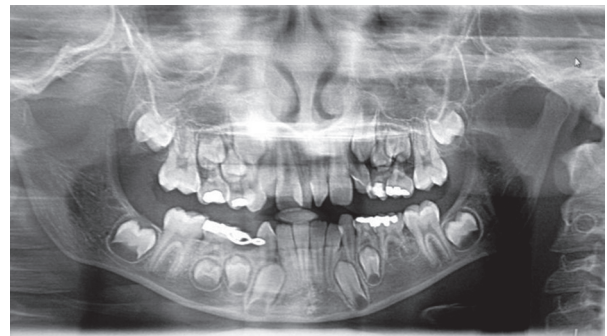

Fig. 6. Orthopantomography. Double mesiodens can be observed in the upper midline and agenesis of tooth 35.

Two supernumerary teeth were also observed along the midline.

DISCUSSION

Numerical disturbances as a result of both missing and an excess number of teeth in the same patient are not a common occurrence in the literature reviewed, and very few cases can be found.

Novak was one of the pioneers of numerical anomaly studies. In 1974 he carried out a study with 161 patients who had supernumerary teeth. He found that five patients also had agenesis of one or more teeth and that the frequency of CHH in patients with supernumerary teeth was 3.1 % (1).

In 1979 Gibson classified CHH syndrome into four subtypes without taking into account third molars when evaluating agenesis. However, Gran did include these when studying concomitant hypo-hyperdontia and, in order to classify the subtypes he refers to the location of the anomaly. Premaxillary if the anomaly arises between the canines; maxillary, mandibular, and bimaxillary if in both the upper and lower jaws (9).

In 2003, Polder et al carried out meta-analysis on dental agenesis that included Caucasian populations in North America, Australia and Europe. With regard to other populations there was a lack of reports. Their results showed that dental agenesis differed according to sex: 1.37 times greater in women and more pronounced in Europe (6.3 % as opposed to 4.6 % in men). The unilateral form is the most common, there are no general differences between jaws although when analyzed by tooth groups differences were found (15).

Later on, between 2006 and 2007, Rivas de Armas and Canto Pérez carried out a review of the literature and observed that agenesis is a dental anomaly that has a greater prevalence among the western population. Various studies have reported values of between 0.39 % and 11.4 %, with a higher frequency in the permanent dentition and in women. Some studies show that the prevalence in Europe and Australia is greater than in North America. Recently numerous studies have reinforced the theory of a genetic basis of dental agenesis and proposed an autosomal dominant inheritance pattern with incomplete penetrance and variable expression (16).

In 2008, Eduardo Chappuzeau López examined 452 patients and found that 5.75 % of patients had agenesis (8), which is within the range of other international studies that point to extremes of 1.6 % and 11.3 % (17-19) which also concurs with the findings of Palacios et al. (20).

This same author found a low percentage regarding supernumerary teeth, 2 % of all the patients examined, which is similar to the range appearing in the literature that varies between 0.15-2.2 % (8,11).

With regard to the location of these anomalies, in both cases the frequency was greater in the maxilla. In the cases of agenesis, 60 % appeared in the maxilla and 40 % in the mandible. In the case of supernumerary teeth the percentage was 100 % in the maxilla (8).

In 2009 Varela, Arrieta and Ventureira carried out a study in order to investigate the frequency of CCH in a sample of 2,108 non-syndromic patients. They concluded that only 0.33 % of the sample had CCH. Both anomalies appear more frequently in the permanent than in the primary dentition. With regard to location, hypodontia appeared more frequently in the mandible, unlike hyperdontia that appeared more frequently in the maxilla (1).

Later on in 2013, Nirmala et al. presented the case of a patient with double agenesis of the upper canines and the presence of mesiodens in the midline (9).

CONCLUSIONS

When examining a child patient a correct clinical and radiographic examination is very important in order to diagnose numerical anomalies that can be confused with eruption delay in most cases, such as in agenesis. The chronology and sequence of eruption of a patient should be monitored so that the transition from primary to permanent dentition is harmonious and no disease arises.

An early diagnosis of this type of anomaly is very important for preventing or minimizing future complications such as retained teeth or delayed eruption, ectopic eruption, dental malpositions, maxillary midline diastemas, caries or root resorption of neighboring teeth, overcrowding of the anterior sector, cysts arising from the follicle of a supernumerary tooth or an eruption in the nasal cavity. Any pathology should therefore be diagnosed early in order to minimize the consequences on the permanent dentition.

Resúmenes Bibliográficos

Director de sección

Prof. Dr. J. Enrique Espasa Suárez de Deza

Colaboran

M. T. Briones Luján

O. Cortés Lillo

E. Espasa

M. Nosás

DIENTES PERMANENTES INMADUROS CON PERIODONTITIS APICAL Y ABSCESO TRATADOS CON UN TRATAMIENTO ENDODÓNTICO REGENERATIVO UTILIZANDO HIDRÓXIDO DE CALCIO Y MTA; A PROPÓSITO DE 2 CASOS

**Inmature permanent teeth with apical periodontitis
and abscess treated by regenerative endodontic
treatment using calcium hydroxide and MTA:
A report of two cases**

Park M, Ahn BD

Pediatric Dentistry 2014;36:107-10

El tratamiento de los dientes inmaduros con pulpa necrótica infectada resulta muy comprometido debido al escaso desarrollo radicular y las paredes delgadas que incrementan un riesgo de fractura. Tradicionalmente, estos dientes se trataban con hidróxido de calcio para inducir una barrera apical o con la aplicación de MTA.

Recientemente se han introducido técnicas endodónticas regenerativas para solventar los inconvenientes de estos dientes inmaduros. El protocolo típico conlleva la desinfección mediante hipoclorito sódico, la aplicación de pasta triantibiótica y el sellado de la cámara con MTA. El hidróxido de calcio, también ha sido utilizado eficazmente en algunos casos de revascularización como medicación intracanal.

La actividad antimicrobiana del hidróxido de calcio es debida a la liberación de iones hidroxilo que daña los componentes celulares bacterianos. Su ventaja, frente a la pasta triantibiótica, es que no produce tinción y que es más fácil disponer en la consulta.

El propósito de este trabajo ha sido presentar dos casos con periodontitis severa apical y abscesos tratados mediante una técnica regenerativa con hidróxido de calcio.

Caso 1. Niño de 11 años con tumefacción facial y dolor en la zona premolar mandibular izquierda. En el

examen intraoral se observó absceso con fistula a nivel del 2º premolar inferior izquierdo, que presentaba una *dens evaginatus* con fractura, con dolor a la percusión y ensanchamiento del espacio periodontal.

Debido a la presencia de un ápice abierto y paredes delgadas se estableció un tratamiento mediante la técnica regenerativa; se irrigó la cámara pulpar con hipoclorito sódico al 2,5%, se secó la cámara, se aplicó hidróxido de calcio en el tercio coronal, y se obturó con un provisional. Se dio una pauta de antibiótico y antiinflamatorio. A la semana se controló, observando que la inflamación y el dolor habían desaparecido. De nuevo, se repitió el procedimiento. Tres semanas después se limpió el hidróxido de calcio y el espacio coronal se selló con MTA con un provisional. A la semana, el provisional se retiró y se restauró de manera definitiva. A los 15 meses el paciente continuaba asintomático y la radiografía mostró evidencia de continuidad en el desarrollo radicular, con mayor grosor de las paredes y cierre apical, así como completa curación periapical.

Caso 2. Niña de 10 años con dolor, inflamación y movilidad en segundo premolar izquierdo. En la radiografía se observó lesión periapical y ápices abiertos. Se apreció que un *dens evaginatus* fue la causa de la patología.

Para el tratamiento se procedió a la apertura y eliminación de los tejidos necróticos de la mitad coronal y se procedió al control de la hemorragia. La mitad coronal fue irrigada con hipoclorito sódico al 2,5% y rellenada con hidróxido de calcio. Se aplicó un tratamiento con antibiótico y antiinflamatorio durante 5 días. A la semana se estableció un control y se observó que la inflamación y movilidad habían desaparecido. Se repitió de nuevo el mismo procedimiento. Una semana después, el diente estaba asintomático, y se procedió a la eliminación del hidróxido de calcio con irrigación. Se introdujo una lima y se rellenó la parte coronal con MTA y un provisional. A la semana se restauró con un material definitivo. Se rea-

lizó un control a los dos meses y a los 15 meses, observándose en la radiografía mayor grosor de las paredes, cierre apical y completa curación perirradicular.

Discusión: La técnica regenerativa se basa en la capacidad de las células pluripotenciales de la pulpa y la papila, una vez controlada la infección y en un ambiente adecuado, en diferenciarse en células pseudodontoblasticas que permiten un depósito de dentina.

En este trabajo los autores comentan que se evitó la instrumentación de los tejidos para no ocasionar lesión de las células de la pulpa y de la papila, en su lugar consideraron abundante irrigación. En el primer caso se rellenó de hidróxido de calcio sólo la parte coronal, mientras que en el segundo se rellenó la mitad coronal. En ambos casos se observó éxito en la regeneración de los tejidos, y como diferencia, en el segundo caso se produjo una obliteración del conducto y un desarrollo romo de las raíces. Comentan el hecho que si el material queda en la mitad coronal, se observa más desarrollo y grosor de las paredes que cuando esté sobrepasa esta mitad.

Hacen referencia a los inconvenientes que presenta la pasta triantibiótica: cambio de coloración, resistencia bacteriana y reacciones alérgicas; por el contrario, el hidróxido de calcio tiene más fácil disponibilidad, aunque como inconveniente tiene un elevado pH, que puede ocasionar daño en las células epiteliales de la vaina de Hertwig, por ello los autores abogan la aplicación sólo en la mitad coronal, que puede ayudar a reducir su toxicidad celular.

En cuanto a la identificación histológica de los tejidos, según los autores se precisan más estudios histológicos en humanos que los determinen.

Concluyen que el éxito de la regeneración depende la desinfección del conducto y un sellado apical adecuado. Otros aspectos deben ser decididos por el clínico en función de cada caso. Para los autores esta técnica con desinfección con hidróxido de calcio y sellado con MTA puede ser una alternativa exitosa para los dientes inmaduros con pulpa necrótica.

O. Cortés

Profa. Contratada. Doctor Odontopediatría.
Universidad de Murcia

SIMPOSIUM SOBRE COMPORTAMIENTO; REVISIÓN Y DIRECTRICES ACTUALIZADAS Behavior symposium workshop a report - current guidelines/revision

McWhorter AG, Townsend JA
Pediatric Dentistry 2014;36:52-3

Se presenta un resumen de los tópicos y discusiones centradas en la situación actual socio-económica, presentadas en el Workshops “beyond the guidelines: Factors affecting behavior guidance” de la AAPD.

- *Cultura de la pobreza y estrés tóxico.* Se recomendó añadir la descripción de estrés tóxico a las

guías de conducta (*behaviour guidance guidelines*). El estrés tóxico consistiría en la excesiva o prolongada situación de respuestas fisiológicas estresantes sin estar disponibles las relaciones protectoras que sirven de amortiguador. Del mismo modo, la pobreza puede afectar en el comportamiento de los pacientes odontopediátricos y de sus padres. Así convendría destacar la importancia de la identificación de los niños más susceptibles al entorno y con respuestas altamente negativas a las adversidades para poder reconocer las necesidades de un mejor apoyo, y así considerarlos en las guías de conducta.

- *Herramienta de asesoramiento para los comportamientos de riesgo.* El desarrollo de una herramienta de asesoramiento para los comportamientos de riesgo sería útil para identificar factores asociados a comportamientos incompatibles con tratamientos dentales seguros. Dichos factores serían por ejemplo: edad, sexo y temperamento del paciente, tipo y cantidad de tratamiento necesario, dolor, retraso en el desarrollo o bien del lenguaje, experiencias negativas previas y factores sociales como seguridad en el hogar; introduciendo preguntas del tipo “te sientes seguro en tu casa?”, tal y como se usan en algunas visitas médicas.
- *Asesoramiento y manejo el dolor.* Las consecuencias del dolor no reconocido o no bien controlado puede causar sensibilizaciones negativas, traumas psicológicos y el riesgo potencial de mal comportamiento en una consulta médica. Se enfatizó el hecho de que un estímulo doloroso puede ser malinterpretado en un niño al que se trata con estabilización de protección.
- *Tratamientos retrasados.* Se tiende a realizar plan de tratamiento menos focalizado en la resolución quirúrgica inmediata de la patología y más focalizado en la filosofía del cuidado del paciente siempre y cuando el comportamiento sea un obstáculo y el tratamiento se pueda posponer o minimizar con técnicas mínimamente invasivas o para retrasar sus consecuencias médicas.
- *Presencia de los padres en la intervención.* Se debería personalizar en cada caso la presencia o no de los padres en la intervención dependiendo en los mismos padres; los padres ansiosos pueden transmitir dicha ansiedad al paciente odontopediátrico resultando en un deterioro de la cooperación.
- *Estabilización de protección.* Se justificaría el uso de la estabilización protectora en caso de que la falta de tratamiento dental derivara en dolor o en un resultado de tratamiento pésimo para el paciente y no para la necesidad o conveniencia de poder realizar mayor tratamiento en una visita. Se recomendó añadir a la lista de guía del comportamiento que la estabilización de protección puede provocar sensibilización para futuros tratamientos médicos.

M. Nosàs García

Profesora Asociada. Universidad de Barcelona

PREVALENCIA Y FACTORES DE RIESGO DE LA EROSIÓN DENTAL EN NIÑOS AMERICANOS

Prevalence and risk factors of dental erosion in American children

Habib M, Hottel TL, Hong L.

J Clin Pediatr Dent 2013;38:143-8

La erosión dental es la pérdida irreversible de los tejidos duros dentales causada por procesos químicos sin que las bacterias estén involucradas. El ácido que causa la erosión no es de origen bacteriano como sucede con las lesiones de caries. Ocurre tanto en dentición temporal como permanente, siendo las superficies vestibular, oclusal y lingual las más afectadas. En un principio las superficies dentales se reblandecen debido a la pérdida de fosfato y calcio y finalmente habrá una pérdida de estructura dental. La apariencia clínica de la erosión dental incluye amplias cavidades de las superficies libres del esmalte y un aumento de la translucidez incisal, lo que puede conllevar implicaciones estéticas indeseables. Además, la pérdida de esmalte puede dejar la dentina expuesta e hipersensible, e incluso progresar dejando la pulpa expuesta en casos extremos.

Los estudios epidemiológicos sobre erosión dental muestran un amplio intervalo de prevalencia, dependiendo del tipo de diente, grupos de edad, índices de medida, muestras de población, y entrenamiento y calibración de los examinadores. Muchos estudios, a pesar de identificar varios factores de riesgo de la erosión dental, no son concluyentes, y la etiología de la erosión dental aún no es bien conocida.

En los Estados Unidos apenas existe información disponible sobre erosión dental y su prevalencia, y por ello los autores de este artículo llevan a cabo un estudio en el que se describe la prevalencia de la erosión dental y evalúan los factores de riesgo asociados a esta condición entre los niños. Para llevarlo a cabo, utilizaron una muestra compuesta por 243 sujetos provenientes de guarderías y escuelas de primaria y secundaria de la ciudad de Kansas. A todos ellos se les examinó valorando su condición de erosión dental, midiendo tanto la profundidad como el área de pérdida de la superficie dental de los cuatro incisivos superiores (temporales o permanentes). Los sujetos también recibieron unos cuestionarios para obtener información socio-demográfica, de cuidados en casa en salud oral y de acceso a atención dental. Los niños explorados se dividieron en dos grupos, los de 2 a 4 años de edad y los de 12 años, grupos que servirían para representar la erosión dental en dentición temporal y permanente. Después de obtener el consentimiento informado de los padres, a cada niño lo examinaron cuatro higienistas dentales bien informadas y entrenadas.

El análisis bivariado de la relación entre factores de riesgo individuales y erosión dental se llevó a cabo con el test del Chi-cuadrado. Los factores de riesgo individual incluyeron género, grupo de edad, raza, elección de un programa de almuerzo gratis o de precio reducido, educación de los padres, ingresos familiares, seguros dentales, visitas al dentista, cepillado dental, fuente de agua de bebida, lactancia materna, consumo de zumos de fruta,

y consumo de bebidas carbónicas. Después del análisis bivariado, aquellos factores de riesgo con un valor de $p < 0,05$ fueron seleccionados para un análisis de regresión logística multivariable.

Estos fueron los resultados del estudio: los sujetos fueron un 60% de raza caucásica, un 31% de raza negra, un 7% fueron hispanos y un 2% pertenecía a otra raza. El 34% de los niños no recibió asistencia dental a pesar de necesitarlo en los últimos 12 meses, y el 61% de los niños se cepillaban los dientes 2 o más veces al día. Del total de niños estudiados, el 12% presentaba erosión dental, siendo el 13% (164) los niños de 2 a 4 años y el 10% (79) los niños de 12 años, con la mayoría de las lesiones erosivas limitadas al esmalte. Los ingresos familiares ($p = 0,021$) y el consumo de zumos de frutas ($p = 0,038$) fueron factores de riesgo significativos para la erosión dental, incluso después de controlar otros factores, tales como la fuente de agua de bebida y la higiene oral usando análisis de regresión logística.

Este estudio tiene varias limitaciones, por ejemplo, que la muestra estaba constituida por un grupo local de niños, que no es representativo de todos los niños de los Estados Unidos. Además, aunque se emplearon procesos de aleatorización, no fue una verdadera muestra aleatoria puesto que algunas escuelas fueron elegidas a petición de la agencia de financiación. De los 573 niños examinados, tan sólo se incluyeron en el análisis 243 y los otros 330 fueron excluidos debido a que los datos de sus cuestionarios fueron incompletos. Por otra parte, se realizaron exámenes parciales de la boca ya que tan sólo se incluyeron los incisivos maxilares, lo que podría subestimar la verdadera prevalencia de erosión dental en estos niños. A pesar de todas estas limitaciones, este estudio transversal proporciona alguna información valiosa sobre la erosión dental en los niños de los Estados Unidos y se reconocen algunos factores de riesgo.

La conclusión a la que llega dicho estudio es que la erosión dental es un problema relativamente común entre los niños estudiados y que se trata de un proceso multifactorial.

M. T. Briones Luján

Prof. Colaboradora. Máster Odontopediatría

REPARACIÓN EN CLÍNICA DE CORONAS DE ACERO INOXIDABLE DE MOLARES TEMPORALES CON CUBRIMIENTO ESTÉTICO: UN ESTUDIO PILOTO

Chairside repair of preveneered primary molar stainless steel crowns: A pilot study

Kratunova E, O'Connell AC.

Pediatric Dentistry 2015;37:46-50.

Los fabricantes de coronas estéticas para molares temporales usan técnicas propias patentadas para unir la carilla de composite a la superficie de acero inoxidable. Ante el riesgo de fractura de la carilla que con el tiempo se puede producir y los pacientes no están satisfechos

con la pérdida de estética, los fabricantes recomiendan generalmente el reemplazo de la corona. La reparación directa de una carilla de composite fracturada es una alternativa atractiva al reemplazo de la corona, puesto que la estructura de acero inoxidable permanece intacta. La reparación ofrecería un ahorro de tiempo y del coste con el mínimo riesgo de traumatismo operatorio adicional al diente.

El objetivo de este estudio clínico piloto fue probar un protocolo de reparación en clínica usando dos tipos de coronas Kinder Krowns® (Mayclin Dental Studios, Minneapolis, Minn., USA) y NuSmile® (Orthodontic Technologies, Houston, Texas, USA) y determinar la viabilidad y el éxito de la reparación de coronas de acero inoxidable estéticas fracturadas en pacientes pediátricos.

Kinder Krowns® tiene una subestructura perforada de metal para mejorar la unión al revestimiento de resina. Por otra parte, las coronas NuSmile® tienen una superficie subyacente de metal intacta.

Los participantes en el estudio se seleccionaron de un grupo de pacientes a los que se les había colocado previamente NuSmile® o Kinder Krowns® y que en la revisión presentaban algún tipo de fractura en el revestimiento de composite. La pérdida de composite se clasificó como menor del 50% o mayor del 50% de la superficie de la corona.

Se incluyeron en el estudio diez coronas NuSmile®, todas colocadas sobre molares primarios (4 maxilares y 6 mandibulares). Ocho de estas coronas mostraban fracturas de menos del 50% de la superficie (siete de la superficie oclusal y sólo una de dos superficies oclusal y vestibular). Dos Coronas NuSmile® tenían más del 50% de pérdida del recubrimiento de composite (una de la superficie oclusal y otra de las superficies oclusal y vestibular).

Las coronas Kinder Krowns® reparadas fueron nueve; cuatro de estas tenían menos del 50% de la pérdida de composite. Tres coronas Kinder Krowns® tenían sólo la superficie vestibular, cuatro tenían fracturas de la cara oclusal y dos coronas tenían pérdida del composite oclusal y vestibular.

El protocolo de reparación fue el siguiente: tras el aislamiento con dique de goma, la superficie estética inmediatamente adyacente al metal expuesto se abrasionó con una fresa abrasiva. La superficie subyacente expuesta se chorreó con arena CoJet (partículas de tamaño de 30-µm) usando CoJet Prep durante aproximadamente 15 seg. Posteriormente se aplicó el agente de unión silano ESPE Sil y se dejó secar durante 30 segundos. Se mezcló el Opaquer Sinfony en una proporción polvo/líquido de 1/1, se cubrió la superficie de metal formando una delgada capa para enmascarar la sombra del metal y se fotopolimerizó durante 10 segundos. Luego se aplicó y se fotocuró (20 segundos) el adhesivo Visio Bond y se colocó un composite (Herculite XRV, Kerr Corporation, Orange, Calif., USA), fotopolimerizándose durante 40 segundos en capas separadas para conseguir la restauración completa de la superficie estética. El área de reparación fue convenientemente ajustada y pulida usando Sof-Lex Discs (3M ESPE) para asegurar un contacto oclusal balanceado. En este estudio se escogió deliberadamente la sombra A3 para el Sinfony Opaquer y el composite de

la superficie para distinguirlo claramente de la sombra A1 de la corona estética y facilitar la evaluación posterior de la reparación.

Todas las reparaciones fueron realizadas por un operador. Las reparaciones se evaluaron a los tres meses mediante inspección visual. Para valorar las reparaciones se usaron tres categorías: intacto, presente parcialmente y ausente.

Tres meses más tarde la reparación estaba totalmente intacta (n = 5) o perdida completamente (n = 14). Ninguna corona mostró reparaciones con pérdida parcial. Las dos coronas Kinder Krowns® reparadas exitosamente tenían la mayor área de superficie oclusal. Sin embargo la presencia de perforaciones en las coronas Kinder Krowns® no aumentó el éxito de la reparación en relación a las superficies de metal intactas de las coronas NuSmile®. El protocolo de reparación usado en este estudio tuvo un porcentaje de éxito del 26%.

La adhesión de las resinas al metal es un asunto tratado ampliamente en prostodoncia. En odontopediatría el metal usado en las coronas es acero inoxidable y se han propuesto varias técnicas para la adhesión del composite pero se consideran demasiado engorrosas. Los autores han usado un sistema nuevo de silinización para mejorar la adhesión del composite al metal. Este método fue aceptado ampliamente por todos los niños. Ninguno de los participantes, ni sus padres expresaron insatisfacción y el procedimiento en clínica ocupó 15 minutos por diente. El polvo creado por el arenado fue mínimo y no problemático para el niño o el operador. CoJet Sand es un sustancia silicatada de corindón que cuando se emplea como arenador favorece la abrasión micro-retentiva y el cubrimiento del tipo cerámico de la superficie tratada. Es apropiado para uso intraoral. El aplicador se empalma a una pieza de mano de alta velocidad, así que no se requiere instrumentación adicional. Con el tamaño de las partículas finas de 30 µm se consigue mayor precisión al arenar áreas pequeñas, también reduce la abrasión y el riesgo de daño a la superficie, y permite un mejor control del volumen de la arena que sale en forma de aerosol. Durante el proceso de arenado las partículas impactan sobre el metal hasta una profundidad de 15 µm dejando una capa parecida a la cerámica incorporada en la superficie. Combinado con el ESPE Sil y Visio Bond, esta capa produce una unión química y libre de microgaps entre la superficie tratada y el composite usado en la restauración.

En este estudio que parece que es la primera evaluación clínica conocida de una reparación de coronas con carilla estética en molares temporales, sólo el 26% de las reparaciones se encontró intacta después de 3 meses. Esto quizás no es sorprendente puesto que el recubrimiento original se había fracturado previamente y la corona reparada seguía colocada en el mismo entorno, persistiendo el riesgo de fractura.

Todos los molares temporales con reparación intacta fueron primeros molares (cuatro dientes maxilares y sólo uno mandibular), en todos ellos las reparaciones tuvieron lugar en la superficie oclusal. Las dos coronas Kinder Krowns® reparadas con éxito tenían la superficie oclusal readherida mayor, comparadas con las otras Kinder Krowns® que habían tenido fallos en la reparación. Las coronas Kinder Krowns® usan una subestructura

perforada de metal. El fabricante propugna que el metal fenestrado relleno con *tags* de resina mejora la fuerza de adhesión de la carilla estética.

Las coronas estéticas de los segundos molares temporales usadas en este estudio fueron Kinder Crowns® inferiores, con la carilla estética sólo en la superficie vestibular; las tres coronas mostraron pérdida completa de la carilla. La carilla reparada también se perdió totalmente a los 3 meses.

Las cúspides vestibulares de los segundos molares temporales con corona ocluían con la fosa central de los molares maxilares en máxima intercuspidadación. Este es el sitio de la interfase metal-composite del recubrimiento y estaba sujeto a altas cargas oclusales multiaxiales. Se puede argumentar que la interfase del metal y el recubrimiento estético presentan una unión débil que recibe fuerzas significativas de cizallamiento, lo que podría explicar la razón de la pérdida del recubrimiento original de estas coronas.

Es difícil establecer por qué algunas coronas estéticas muestran pérdida de la carilla con el tiempo y otras permanecen intactas después de un extenso uso. Las condiciones oclusales y funcionales individuales pueden

intervenir en la fractura de las carillas estéticas; también pueden influir tensiones internas durante su fabricación o la ausencia de un ajuste pasivo durante la cementación. Puesto que la causa de la fractura es desconocida y no se puede predecir, hay que tener en cuenta que cualquier reparación o reemplazo de la corona es probable que también tenga un riesgo de fractura.

Conclusiones:

1. El método propuesto para reparar las coronas de acero inoxidable con pérdida de la carilla estética fue bien aceptado por los participantes en el estudio observando una mejora inmediata; sin embargo a los 3 meses mostró bajo porcentaje de éxito.
2. El protocolo de reparación *in vivo* de las carillas estéticas fracturadas puede usarse como un sencillo método provisional pero no puede ser recomendado para realizarlo de forma rutinaria.

E. Espasa
Prof. Titular de Odontopediatria. Facultad de
Odontología. Universidad de Barcelona

15º Jornadas de Encuentro Pediatría-Odontopediatría

Pediatría y Odontopediatría se dan la mano en Madrid

Más de 350 profesionales participaron en las decimoquintas Jornadas Pediatría-Odontopediatría en la sede de CTO Medicina

Bajo la dirección de los profesores Carlos Marina y Paloma Planells, y la coordinación de las doctoras Eva María Martínez y Mónica Miegimolle, se celebraron en la sede de CTO Medicina en Madrid las Jornadas de Encuentro Pediatría-Odontopediatría, que este año alcanzaban su decimoquinta edición.

Las ponencias comenzaron por la puesta en común de un tema absolutamente actual: “Ciberacoso en la infancia y adolescencia”, por la Dra. M.ª Angustias Salmerón Ruiz, pediatra de la Unidad de Medicina de la Adolescencia

del Hospital Universitario Infantil La Paz de Madrid.

La Dra. Salmerón supo mantener la atención de todos los asistentes debido a la preocupación que existe, no sólo a nivel de padres y profesionales de la salud sobre este tema, sino también de la administración, ya que sus consecuencias están consideradas como alerta en salud pública, debido a que las repercusiones de las mismas derivan habitualmente en el suicidio del menor.

A continuación, la ponencia titulada “Odontología mínimamente invasiva. Sus aplicaciones en Odontope-



Fig. 1. De izquierda a derecha: Dr. Capdevila, Dr. Marina, Dr. Zalba, Dra. Planells, Dra. Cortés, Dra. Mendoza, Dra. Salmerón y Dr. Delgado.

diatría”, fue expuesta por el Dr. Ignacio Zalba Elizarri, director del Centro Avanzado en Prevención de Navarra.

El citado ponente nos puso al día en esta interesante rama de odontología que se desarrolla fundamentalmente en el paciente en edad infantil.

El Dr. Óscar Sans Capdevilla, coordinador de la Unidad de Trastornos del Sueño del Hospital de Sant Joan de Déu de Barcelona, expuso de forma magistral las consecuencias clínicas y sistémicas del “Síndrome de apnea/hipoapnea obstructiva del sueño en el paciente infantil”. Una patología muy frecuente en la infancia y de consecuencias que van más allá del área oral.

“Respuestas del pediatra en traumatología dentaria” fue la última de las ponencias dictada por la Dra. Asun-

ción Mendoza Mendoza, profesora titular de Odontopediatria de la Universidad de Sevilla, y como todos reconocemos, una experimentada y experta odontopediatra en esta materia.

Todos los ponentes, una vez finalizadas sus intervenciones, abrieron el turno de preguntas para resolver las dudas de los participantes, en total, más de 350 personas, reunidas con el interés de conocer más profundamente las diferentes áreas de mejora de la salud integral en el niño.

Agradecemos muy especialmente a las empresas Dentaid, *Gaceta Dental* y GC su incondicional y fiel ayuda para mantener y respaldar la formación continua en la SEOP.

SEOP News

15th Pediatrics-Pediatric Dentistry Meeting

Pediatrics and pediatric dentistry come together in Madrid

More than 350 people from the profession participated in the fifteenth Pediatrics-Pediatric Dentistry meeting at the headquarters of CTO Medicine

Under the direction of professors Carlos Marina and Paloma Planells, and with the coordination of doctors Eva María Martínez and Mónica Miegimolle, the meet-

ing of Pediatricians and Pediatric Dentists, now in its 15th edition, took place at the headquarters of CTO Medicine in Madrid.



Fig. 1. From left to right: Dr. Capdevilla, Dr. Marina, Dr. Zalba, Dr. Planells, Dr. Cortés, Dr. Mendoza, Dr. Salmerón and Dr. Delgado.

The first presentation was on a very relevant subject: “Cyberbullying during childhood and adolescence”, and it was given by Dr. M.ª Angustias Salmerón Ruiz, a pediatrician at the Department of Medicine for Adolescents at the Hospital Universitario Infantil La Paz in Madrid.

Dr. Salmerón was able to keep the attention of her audience given the concern that there is, not only among parents and health professionals on this subject, but also in the public administration, as the consequences are considered a public health alert, given that the repercussions usually lead to the suicide of the youngster.

After this we listened to a speech called “Minimally invasive dentistry. Applications in Pediatric Dentistry”, which was given by Dr. Ignacio Zalba Elizarrri, director of the Advanced Center for Prevention in Navarra. This speaker brought us up-to-date in this interesting area of dentistry which centers chiefly on child patients.

Dr. Óscar Sans Capdevilla, coordinator of the Sleep Disturbance Unit of the Hospital de Sant Joan de Déu

in Barcelona, gave an excellent speech on the clinical and systemic consequences of “Obstructive sleep apnea-hypopnea in child patients”. This is a very common childhood pathology, and the consequences extend further than simply the mouth.

“The response of pediatricians to dental traumatology” was the last presentation which was given by Dr. Asunción Mendoza Mendoza, staff lecturer on Pediatric Dentistry of the University of Seville, and a well-known experienced and expert pediatric dentist in this area.

After their presentations all the speakers allowed a question time for any queries the participants may have had. A total of 350 people had gathered together in order to discover the different areas of integral pediatric health that could be improved.

We would especially like to thank Dentaaid, *Gaceta Dental* and GC for their unconditional and loyal support of the SEOP’s continuous training program.

¿Eres odontólogo? ¿Te gustaría trabajar como voluntario? Odontólogos voluntarios para Israel

J.R. BOJ QUESADA¹, A. BARRETO RAMÍREZ²

¹Catedrático de Odontopediatría. Facultad de Odontología. Universidad de Barcelona. Barcelona.

²Máster en Odontopediatría. Universidad de Barcelona. Barcelona

Israel es una de las naciones más prósperas dentro del Oriente Medio. Sin embargo, en su capital Jerusalén existen áreas muy desfavorecidas en las que habitan un número significativo de niños y jóvenes en situación de riesgo social y pobreza extrema (1). Como resultado de la mala alimentación y la falta de hábitos de higiene oral, estos niños suelen sufrir problemas dentales severos. Por esta razón su acceso a la atención odontológica se convierte en una necesidad prioritaria por cubrir (2).

Trudi Birger, una microbióloga sobreviviente del holocausto, dedicó su vida al bienestar de los otros. Durante su trabajo con los niños más necesitados se dio cuenta de los graves problemas físicos y psicológicos que estos niños sufrían debido a una escasa salud oral (3). En 1980, Trudi fundó DVI (Dental Volunteers for Israel), una clínica sin fines de lucro que ofrece educación en salud oral y atención gratuita a niños y jóvenes en situación de riesgo social sin importar su origen, raza o religión (4). Hoy, inspirados en su visión y vocación, existen personas que se encargan de asegurar que DVI continúe ofreciendo este servicio tan importante para los menos privilegiados (2,3).

Actualmente, DVI es la mayor clínica dental de Israel que ofrece tratamientos gratuitos gracias a la colaboración de dentistas voluntarios de muchos países del mundo (4).

La clínica DVI dispone de equipos con tecnología avanzada y materiales dentales que han sido donados por compañías odontológicas internacionalmente reconocidas y por esto está capacitada para ofrecer tratamientos de la mejor calidad a los pacientes (2). DVI hace grandes esfuerzos para mantener una atención de alto nivel, bajo la filosofía de que cada niño necesitado debería recibir la misma calidad de tratamiento que recibiría si sus padres pudieran pagarlo (1,3). DVI no toma en cuenta el coste del tratamiento en absoluto, sólo se centra en lo que es mejor para el niño y su situación (3). Nunca recibe dinero por ningún tratamiento, por lo que la falta de recursos económicos no será igual a la falta de salud dental (1).

La clínica cuenta con un grupo de auxiliares dentales e higienistas altamente calificados y multilingües que están dirigidos por el Dr. Roy Petel, DMD, PhD, especialista en Odontopediatría y profesor en Hadassah School of Dental Medicine (4). Todos los odontólogos son voluntarios y son un pilar fundamental y necesario.



Fig. 1. Michelle Levine, actual Directora de DVI, Relaciones Internacionales y Desarrollo, y el Dr. Boj.

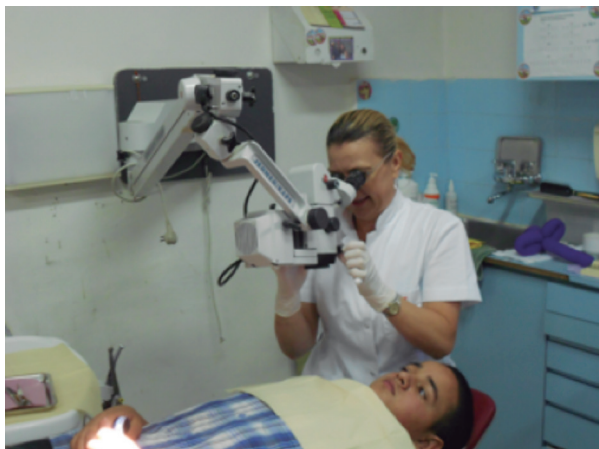

Fig. 2. Los dentistas disponen de toda la tecnología necesaria. En este caso, vemos una colaboradora utilizando el microscopio.

DVI acepta a dentistas con un mínimo de dos años de experiencia profesional y cuenta con muchos voluntarios de todo el planeta: dentistas generales, especialistas en odontopediatría, endodoncia, cirugía oral y periodoncia entre otras (3,4). Más de 4.500 dentistas voluntarios han trabajado en DVI desde que se fundó (3).

El idioma que hable no será una limitación para poder trabajar en DVI. Los asistentes dentales con los que cuenta la clínica estarán encantados de realizar traducción simultánea, en el caso de que sea necesario (4). En la experiencia de los voluntarios que han estado allí trabajando los niños captan mucho más de su tono de voz y la actitud general que de las palabras; ellos saben que has llegado desde el extranjero especialmente para brindarles atención y la manera cariñosa en la que te relacionas con ellos, cualesquiera que sean las palabras que utilices, marca la diferencia (4).

Esta es una valiosa oportunidad para conocer y trabajar con colegas de todo el mundo en un moderno centro de nivel universitario, ayudando a los niños y jóvenes menos privilegiados de Jerusalén (2).

La clínica DVI ofrece alojamiento gratuito para los dentistas voluntarios y sus familiares en apartamentos que tiene disponibles y distribuidos en Jerusalén. Los voluntarios deben cubrir los gastos del billete aéreo, seguro de viaje, alimentación y actividades turísticas durante su estancia (2).

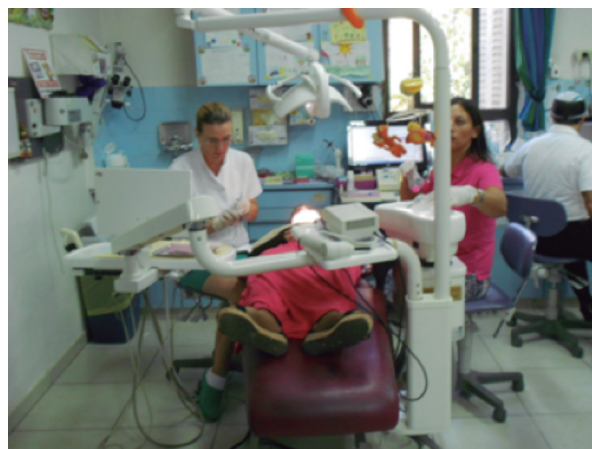

Fig. 3. Dentistas de todo el mundo participan en el proyecto.

Para poder participar en el programa su única obligación es prestar servicio al menos una semana (4). El horario de trabajo es por las mañanas, cuatro días de la semana (domingos, lunes, martes y jueves); el tiempo libre lo puede organizar para hacer turismo (1,4). Israel es un país muy pequeño y es fácil viajar para conocer los sitios históricos y culturales más importantes. Quedarse en Jerusalén también es una opción, donde siempre hay excursiones interesantes, museos, conciertos, tiendas y eventos deportivos (4).

Si usted es dentista y no ha trabajado todavía como voluntario en la clínica DVI, considere hacerlo. La experiencia es muy gratificante tanto a nivel profesional como personal y una valiosa oportunidad para conocer compañeros de otras partes del mundo. Piense en tomarse unas vacaciones para visitar Jerusalén mientras trabaja a la vez por fines benéficos (1). Si está interesado en vivir esta gran experiencia, puede consultar más detalles en la página web: www.dental-dvi.org.il

BIBLIOGRAFÍA

1. Levine M. Volunteering in Jerusalem – mixing a bit of dentistry with a mediterranean vacation. *Pediatric Dentistry Today* 2011. p. 18.
2. Boj JR. Odontología solidaria a niños necesitados en Israel. *Odontol Pediatr (Madrid)* 2012;20(1):116-20.
3. Wolfson R. Inside Israel. News feature. May 2010. P. 20-2. Available at: www.dentistry.co.uk.
4. www.dental-dvi.org.il.

SEOP News

Are you a dentist? Would you like to work as a volunteer? Dental volunteers for Israel

J.R. BOJ QUESADA¹, A. BARRETO RAMÍREZ²

¹Professor of Pediatric Dentistry. Faculty of Dentistry. University of Barcelona. Barcelona, Spain.

²Master Degree in Pediatric Dentistry. University of Barcelona. Barcelona, Spain

Israel is one of the most prosperous nations within the Middle East. However, there are many disadvantaged areas with a significant number of children and youngsters who are at risk of social exclusion and extreme poverty (1). Due to a poor diet and a lack of oral hygiene these children tend to suffer severe dental problems. For this reason it is essential that they receive dental care (2).

Trudi Birger was a microbiologist and holocaust survivor who dedicated her life to improving the wellbeing of others. While she was working with needy children she became aware of their serious physical and psychological problems as a result of poor oral health (3). In 1980 Trudi founded DVI (Dental Volunteers for Israel), a non-profit clinic that offers oral health education and free care for at-risk children and youth regardless of origin, race or religion (4). Today, inspired by her vision and vocation, those at DVI ensure that this very important service for the under privileged continues (2,3).

Currently DVI is the largest dental clinic in Israel offering free treatment thanks to the cooperation of volunteer dentists from many countries around the world (4).

The clinic uses advanced technology and dental material that has been donated by internationally recognized dental companies and, thanks to this, it is able to offer its patients treatment of the highest quality (2).

DVI makes a great effort to offer top level care, and their philosophy is that every child needs to receive the same quality of treatment that he would receive were his parents able to pay for it (1,3). DVI does not take into account the cost of the treatment; only what is best

for the child and his needs is considered (3). Money is never received for any treatment and a lack of financial resources does not mean a lack of dental health (1).

The clinic has a group of dental assistants and hygienists who are highly qualified and multilingual. They are directed by Dr. Roy Petel, DMD, PhD, a Pediatric Dentistry specialist and professor at the Hadassah School of Dental Medicine (4). All the dentists are volunteers and they are the cornerstone of the clinic. DVI accepts dentists with a minimum of two years work experience and it has volunteers from all over the planet: general dentists, specialists in pediatric dentistry, endodontics, oral surgery and periodontics among other things (3,4). More than 4,500 volunteer dentists have worked in DVI since it was founded (3).

Language is not a limitation for working at DVI. The dental assistants at the clinic are delighted to carry out simultaneous translation if this proves necessary (4). The experience of the volunteers is that the children pick up much more from the tone of voice and general attitude than from words. They know that you have come from abroad especially to give them your attention, and an



Fig. 1. Michelle Levine, current Director of DVI, International Relations and Development with Dr. Boj.

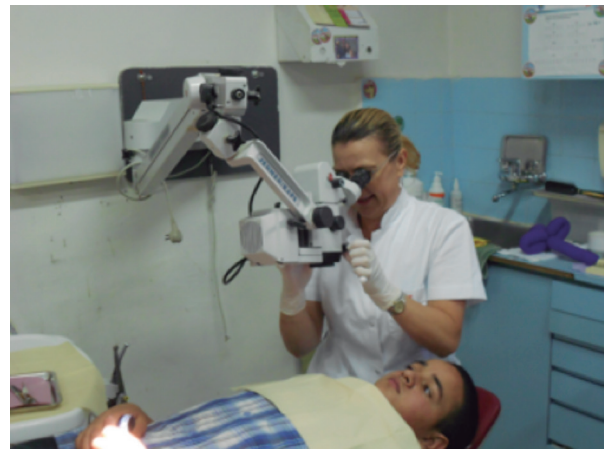

Fig. 2. Dentists have all the necessary technology. In this case we see a volunteer using a microscope.

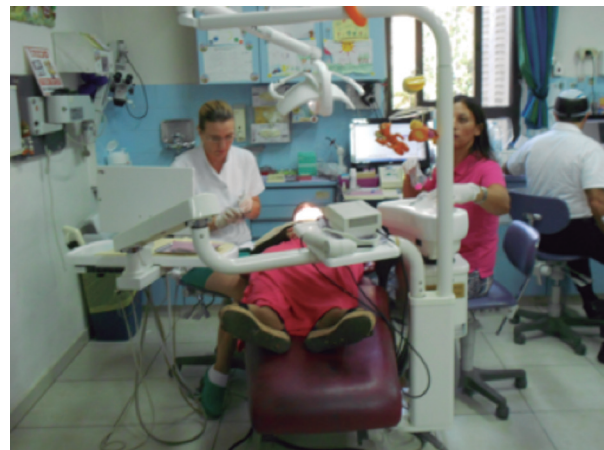

Fig. 3. Dentists from all over the world participate in the project.

affectionate approach regardless of the words used, will make the difference (4).

This is a valuable opportunity for getting to know and work with colleagues from all over the world at a modern center with a university standard, and for helping the underprivileged children and youngsters of Jerusalem (2).

The DVI clinic offers free accommodation for volunteer dentists and their relatives in apartments that are available around Jerusalem. The volunteers have to meet the cost of the plane ticket, travel insurance, food and tourism during their stay (2).

In order to participate in the program, the only obligation is to provide service for at least a week (4). The working hours are during the morning, four days a week (Sundays, Mondays, Tuesdays and Thursdays) and free

time can be organized for touristic activities (1,4). Israel is a very small country, traveling about is easy, as is visiting the more important historic and cultural sites. Staying in Jerusalem itself is also an option as there are always interesting excursions, museums, concerts, shops and sporting events (4).

If you are a dentist and you have still not worked as a volunteer at the DVI clinic, you should give it some thought. The experience is very rewarding at both a professional and personal level and it is a valuable opportunity for meeting companions from other parts of the world. Think about taking a holiday to visit Jerusalem while doing some charity work at the same time (1). If you are interested in this wonderful experience you can find more details on the following web page: www.dental-dvi.org.il



Odontología Pediátrica

Órgano de difusión de la Sociedad Española de Odontopediatría
(3 núms. año)

- | | |
|--|-----------------|
| <input type="checkbox"/> Profesionales | 83,60 € |
| <input type="checkbox"/> Organismos y Empresas | 107,80 € |
| <input type="checkbox"/> Países (zona Euro) | 296 € |
| <input type="checkbox"/> Resto de países | 400 € |

BOLETÍN DE SUSCRIPCIÓN AÑO 2015

DIRECCIÓN DE ENVÍO

Nombre y apellidos _____
Dirección _____
Tel. _____ E-mail _____
Población _____ Cod. Postal _____ Provin. _____
Especialidad _____ Centro _____ Cargo _____

SUSCRÍBANME A:



Odontología
Pediátrica (3 núms. año)

- A través de mi cuenta bancaria (cumplimento autorización adjunta)
- Mediante talón n.º _____ que adjunto
- Contra reembolso

ORDEN DE PAGO POR DOMICILIACIÓN BANCARIA


ODONTOLOGÍA PEDIÁTRICA

BANCO/CAJA _____

DIRECCIÓN _____ POBLACIÓN _____ C.P. _____

TITULAR DE LA CUENTA _____

CÓDIGO C/C.: BANCO SUCURSAL D.C. N.º CUENTA

Ruego a ustedes se sirvan tomar nota de que, hasta nuevo aviso, deberán adeudar en mi cuenta con esa entidad el recibo o letra que anualmente y a mi nombre les sean presentados para su cobro por  ediciones s.l.

Les saluda atentamente,

(Firma) _____

de _____ de 20 _____

DOCUMENTO PARA EL BANCO



ARÁN ediciones s.l.

Más información o envíos a:

Castelló, 128, 1º - 28006 Madrid - Teléfono 917 820 030 - Fax: 915 615 787
e-mail: suscripc@grupoaran.com - www.grupoaran.com



Odontología Pediátrica

NORMAS PARA LA PUBLICACIÓN DE TRABAJOS INSTRUCCIONES PARA LOS AUTORES

1. INTRODUCCIÓN

ODONTOLOGÍA PEDIÁTRICA, la revista de la Sociedad Española de Odontopediatría, tiene como objetivo colaborar en la difusión de trabajos de investigación.

Serán considerados para su publicación los siguientes tipos de trabajos:

- 1.1. *Artículos originales*: trabajos de investigación clínica o experimental.
- 1.2. *Artículos seleccionados*: procedentes de otras revistas de ámbito internacional que por su interés merezcan ser traducidos y publicados íntegramente siempre y cuando lo autorice el editor correspondiente.
- 1.3. *Revisiones de la literatura*: síntesis y puestas al día de conocimientos actuales sobre determinados aspectos clínicos o experimentales de la odontología pediátrica. Deben incluir un apartado de conclusiones al final.
- 1.4. *Casos clínicos*: descripción de uno o más casos que supongan un aporte fundamental a la práctica clínica. Redactados de forma breve sin dejar de respetar los apartados habituales en la estructura de los trabajos de investigación (véase apartado nº 2).

Todos los trabajos deben ser originales e inéditos, no remitidos a otra publicación ni en vías de publicación simultánea en otro lugar. Se exceptúan a esta condición los trabajos publicados en el apartado de artículos seleccionados.

El autor es el único responsable de las afirmaciones sostenidas en su artículo. El Consejo Editorial de Odontología Pediátrica revisará los originales y se reserva el derecho de rechazar los que no juzgue apropiados.

Todos los originales aceptados quedan como propiedad permanente de la S.E.O.P. y no podrán ser reproducidos en parte o totalmente sin permiso de la revista.

El autor debe conservar una copia del original para evitar pérdidas irreparables o daños del material.

Los manuscritos deben presentarse mecanografiados a doble espacio en papel blanco de tamaño folio o Din A-4 escritos por una sola cara con margen lateral de al menos 2,5 cm. Todas las hojas irán numeradas correlativamente en el ángulo superior derecho.

2. ESTRUCTURA DE LOS TRABAJOS DE INVESTIGACIÓN

El manuscrito debe incluir los siguientes apartados dispuestos según el orden que se indica:

- 2.1. *Título*: incluirá el título del artículo, nombre del autor/es en el orden que se deseen ver publicados, lugar de origen de cada uno, cargo e institución a la que pertenecen. Consignando la dirección postal completa del responsable de la correspondencia.
- 2.2. *Resumen*: el resumen tendrá un máximo de 100 palabras y en él se relatarán de manera breve los objetivos, materiales, diseño, método y las principales observaciones y conclusiones. En español e inglés.
- 2.3. *Palabras clave*: lista de palabras clave en español e inglés que reflejan la naturaleza del trabajo.

2.4. *Texto*: las selecciones que subdividen el texto deben incluir los apartados utilizados normalmente en artículos científicos:

- 2.4.1. *Introducción*: será lo más breve posible y señalará claramente el propósito del artículo. Incluyendo las mínimas referencias necesarias que relacionen la investigación con conceptos o estudios anteriores, sin realizar una revisión bibliográfica detallada.
 - 2.4.2. *Material y método*: debe describirse claramente la selección de los sujetos experimentales, las técnicas y aparatos utilizados, así como el nombre genérico de los fármacos de forma que permita a otros investigadores reproducir los resultados. Si los métodos no son originales es preferible citar únicamente las referencias en que se basaron.
 - 2.4.3. *Resultados*: deben utilizarse las tablas, gráficos y figuras para clarificar los hallazgos. Se presentarán en una secuencia lógica que apoye o refute la hipótesis o responda a la pregunta planteada en la introducción.
 - 2.4.4. *Discusión*: se deben discutir y comentar los datos citados en la sección de resultados. La discusión implica la comparación con otros estudios publicados previamente, señalando las limitaciones que pueda haber sobre el tema discutido. Pueden incluirse recomendaciones prácticas y nuevas hipótesis cuando lógicamente puedan apoyarse en los datos ofrecidos.
 - 2.4.5. *Conclusiones*: se deberán señalar las conclusiones generales y específicas relativas al trabajo realizado. No deberán incluirse como conclusiones aquellas que no puedan deducirse claramente del trabajo.
 - 2.4.6. *Agradecimientos*: se puede agradecer a las personas o entidades que hayan colaborado en la realización del trabajo.
 - 2.4.7. *Bibliografía*: las referencias deben ser numeradas consecutivamente en el orden en que se citan por primera vez en el texto. Las referencias se identifican en el texto tablas y pies de figura utilizando números arábigos entre paréntesis. Las referencias citadas sólo en tablas o en pies de figura deben ser numeradas de acuerdo con la secuencia establecida al identificarse por primera vez la tabla o figura correspondiente en el texto.
- Se utiliza el estilo usado en los ejemplos dados a continuación, que se basan en los formatos utilizados por la Biblioteca Nacional de Medicina (NLM) de los EE.UU. en el Index Medicus. Los títulos de las revistas deben ser abreviados conforme al estilo utilizado en el Index Medicus. Consulte la List of Journals Indexed in Index Medicus, publicada anualmente como una publicación independiente de la biblioteca y como una lista recogida en el número de enero de Index Medicus. La lista también puede obtenerse en la página web de la biblioteca: <http://www.nlm.nih.gov>. Los resúmenes no deben utilizarse como referencias. Las referencias a trabajos aceptados, pero todavía inéditos deben ser señaladas como "en prensa" o "en preparación"; los autores deben obtener autorización por escrito para citar estos trabajos y verificar que han sido aceptados para publicación. La información procedente de manuscritos presentados, pero no aceptados debe ser citada en el texto como "observaciones sin publicar" con la autorización por escrito del origen.

Se debe evitar citar la comunicación personal salvo que ésta proporcione una información esencial no disponible en ningún recurso público, en cuyo caso se cita el nombre de la persona y la fecha de la comunicación entre paréntesis en el texto. Para los artículos científicos, los autores deben obtener la autorización por escrito y la confirmación de la certidumbre de la fuente de una comunicación personal.

Las referencias deben ser comprobadas por el autor o autores contrastándolas con los documentos originales.

El estilo de los "Requisitos de uniformidad" (el estilo Vancouver) se basa en su mayor parte en un estilo normativo ANSI adaptado por la NLM para sus bases de datos. Se señalan aquellos puntos donde el estilo Vancouver ahora difiere del estilo utilizado por la NLM.

Artículos de revista

1. *Artículo de revista característico.* Se citan los seis primeros autores seguido por et al. (Nota: la NLM ahora cita hasta 25 autores; si hay más de 25 autores, la NLM indica los primeros 24 seguidos por el último autor y, a continuación, et al.)
Vega KI, Pina I, Krevsky B. Heart transplantation is associated with an increased risk for pancreatobiliary disease. *Ann Intern Med* 1 de junio 1996; 124 (11): 980-3.
Como una opción, si una revista utiliza la paginación continua en un volumen entero (muchas revistas médicas lo hacen), se puede omitir el mes y el número del número. (Nota: para asegurar la uniformidad, esta opción se utiliza en todos los ejemplos de "Requisitos de uniformidad". La NLM no utiliza esta opción.)
Vega KI, Pina I, Krevsky B. Heart transplantation is associated with an increased risk for pancreatobiliary disease. *Ann Intern Med* 1996; 124: 980-3.
Cuando hay más de seis autores: Paricin DM, Clayton D, Black Ri, Masuyer E, Friedl HP, Ivanov E, et al. Childhood leukaemia in Europe after Chernobyl: 5 year followup. *Br J Cancer* 1996; 73: 1006-12.
2. *Una organización como autor.* The Cardiac Society of Australia and New Zealand. Clinical exercise stress testing. Safety and performance guidelines. *Med J Aust* 1996; 164: 282-4.
3. *Ningún autor dado.* Cancer in South Africa (editorial). *S Afr Med J* 1994; 84: 15.
4. *Artículo publicado en otro idioma.* (Nota: la NLM traduce el título, incluye la traducción en corchetes y añade una abreviatura que indica el idioma.) Ryder TE, Haukeland EA, Solhaug JH. Bilateral infrapatellar seneruptur hos tidligere frisk kvinne. *Tidsskr No Laegeforen* 1996; 110: 41-2.
5. *Volumen con suplemento.* Shen HM, Zhang OF. Risk assessment of nickel carcinogenicity and occupational lung cancer. *Environ Health Perspect* 1994; 102 Suppl 1: 27582.
6. *Número con suplemento.* Payne DK, Sullivan MD, Massie MI. Women's psychological reactions to breast cancer. *Semin Oncol* 1996; 23(1 Suppl 2): 89-97.
7. *Volumen con parte.* Ozben T, Nacitarhan S, Tuncer N. Plasma and unne sialic acid in non-insulin dependent diabetes mellitus. *Ann Clin Biochem* 1995; 32(Pt 3): 303-6.
8. *Número con parte.* Poole GH, Mills SM. One hundred consecutive cases of flap laceradons of the leg in ageing patients. *N Z Med J* 1994; 107(986 Pt 1): 377-8.
9. *Número sin volumen.* Turan I, Wredmark T, Feilander-Tsai L. Arthroscopic ankie arthrodesis in rheumatoid arthritis. *Clin Orthop* 1995; (320): 110-4.
10. *Sin número ni volumen.* Broweil DA, Lennard TW. Immunologic status of the cancer patient and the effects of blood transfusion on antitumor responses. *Curr Opin Gen Surg* 1993: 325-33.
11. *Paginación en números romanos.* Fisher GA, Sikic BI. Drug resistance in clinical oncology and hematology. Introduction. *Hematol Oncol Clin North Am* abril 1995; 9(2): xi-xii.
12. *Tipo de artículo indicado cuando es necesario.* Enzensberger W, Fischer PA. Metronome in Parkinson's disease (carta). *Lancet* 1996; 347: 1337. Clement J, De Bock R. Hematological complications of hantavirus nephropathy (HVN) Iresumenl. *Kidney Int* 1992; 42: 1285.
13. *Artículo con una retractación.* Garey CE, Schwarzman AL, Rise ML, Seyfried TN. Ceruloplasmin gene defect associated with epilepsy in EL mice (retractación de Garey CE, Schwarzman AL, Rise ML, Seyfried TN. En: *Nat Genet* 1994; 6: 426-31). *Nat Genet* 1995; 11: 104.
14. *Artículo retractado.* Liou GI, Wang M, Matragoon S. Precocious IRBP gene epression during mouse development Iretractado en *Invest Ophthalmol Vls Sci* 1994; 35: 31271. *Invest Ophthalmol Vis Sci* 1994; 35: 1083-8.
15. *Artículo con fe de errata pulicada.* Hamlin JA, Kahn AI, L Her-niography un symptomatic patients following inguinal hernia repair lfe de errata publicada aparece en *West J Med* 1995; 162: 2781. *West J Med* 1995: 162: 28-31.

Libros y otras monografías

(Nota: El estilo Vancouver previo ponía una coma en lugar de un punto y coma entre la editorial y la fecha.)

16. *Autor o autores particulares.* Ringsven MK, Bond D. Gerontology and leader ship skills for nurses. 2.ª ed. Aibany (NY): Delmar Publishers; 1996.
17. *Uno o más editores o compiladores como autores.* Norman IJ, Redfern SJ, editores. Mental health care for elderly people. New York: Churchill Linvingstone; 1996.
18. *Organización como autor y editorial.* Institute of Medicine (EE. UU.). Looking at the future of the Medicaid program. Washington (DC): The Institute; 1992.
19. *Capítulo de un libro.* (Nota: El estilo Vancouver previo ponía dos puntos en lugar de p. antes de los números de página.) Phillips SJ, Whisnant JP. Hypertension and stroke. En: Laragh JH, Brenner BM, editores. Hypertension: pathophysiology, diagnosis, and management. 2.ª ed. New York: Raven Press; 1995. p. 465-78.
20. *Actas de conferencia.* Kimura J, Shibusaki H, editores. Recent advances in clinical neurophysiology. Proceedings of the I 0th International Congress of EMG and Ciinical Neurophysiology; 15-19 de octubre 1995; Kyoto, Japón. Amsterdam: Elsevier; 1996.
21. *Ponencia de conferencia.* Bengtsson S, Solheim BG. Enforcement of data protection, privacy and security in medical informatics. En: Lun KC, Degoulet P, Piemme TE, Rienhoff O, editores. MEDINFO 92. Proceedings of the 7th World Congress on Medical Informatics; 6-10 de septiembre 1992; Ginebra, Suiza. Amsterdam: North Holland; 1992. p. 1561-5.
22. *Informe científico o técnico:*
 - Emitido por la agencia que lo ha financiado/patrocinado: Smith P, Gollady K. Payment for durable medical equipment billed during skilled nursing facility stays. Final report. Dallas (TX): Dept. of Health and Human Services (US), Office of Evaluation and Inspections; octubre de 1994 Report No.: HHSIGOE169200860.
 - Emitido por la agencia que lo ha realizado: Field MJ, Tranquada RE, Feasley JC, editores. Health services research: work force and education issues. Washington: National Academy Press; 1995. Contract N°: AHCPR28942008. Patrocinado por la Agency for Health Care Policy and Research.
23. *Tesis doctoral.* Kaplan SJ. Post-hospital home heath care: the elderly's access and utilization ltesis doctoral). St. Louis (MO): Washington Univ.; 1995.
24. *Patente.* Larsen CE, Trip R Johnson CR, inventores; Novoste Corporation, asignado. Methods for procedures related to the electro-physiology of the heart. US patenl 5,529,067. 25 de junio 1995.

Otro material publicado

25. Artículo de periódico. Lee G. Hospitalizations tied to ozone pollution: study estimates 50,000 admissions annually. *The Washington Post* 21 de junio 1996; 5ect. A:3 (col. 5).
26. Material audiovisual. *HiV+/AIDS: the facts and the future* (cinta de vídeo). St. Louis (MO): Mosby-Year Book; 1995.
27. Material legal
 - Derecho público: Preventive Health Amendments of 1993, Pub. L. Nº. 103-183, 107 Stat. 2226 (14 de diciembre 1993).
 - Proyecto de ley sin promulgar: Medical Records Confidentiality Act of 1995 S. 1360, 104th Cong., 1st Sess. (1995).
 - Código de Regulaciones Federales (EE.UU.): Informed Consent, 42 C.F.R. Sect. 441.257 (1995).
 - Audiencia: Increased Drug Abuse: the Impact on the Nation's Emergency Rooms: Hearings before the Subcomm. On Human Resources and Intergovernmental Relations of the House Comm. On Government Operations, 103rd Cong., 1st Sess. (25 mayo 1993).
28. *Mapa*. North Carolina. Tuberculosis rates per 100,000 population, 1990 (mapa demográfico). Raleigh: North Carolina Dept. of Environment, Health, and Natural Resources, Div. of Epidemiology; 1991.
29. *Libro de la Biblia*. The Holy Bible. KingJames version. Grand Rapids (MI): Zondervan Publishing House; 1995. Ruth 3: 1-18.
30. *Diccionarios, obras de consulta similares*. Stedman's medical dictionary. 26. ed. Baltimore: Williams & Wilkins; 1995. Apraxia; p. 119-20.
31. *Material de los clásicos*. The Winter's Tale: acto 5, escena 1, líneas 13-16. The complete works of William Shakespeare. Londres: Rex; 1973.

Material inédito

32. *En prensa*. (Nota: La NLM prefiere "en preparación" porque no todos los trabajos serán publicados.) Leshner AL. Molecular mechanisms of cocaine addiction. *N Engl J Med*. En prensa 1997.

Material electrónico

33. *Artículo de revista en formato electrónico*. Morse SS. Factors in the emergence of infectious diseases. *Emerg Infect Dis* (periódico en línea) enero-marzo 1995 (citado de 5 de junio 1996; 1(1): 24 pantallas). Disponible en: URL: <http://www.cdc.gov/ncidod/EID/eid.htm>.
34. *Monografía en formato electrónico*. CDI, clinical dermatology illustrated (monografía en CD-ROM). Reeves JRT, Maibach H. CNEA Multimedia Group, productores, 2. ed. Version 2.0. San Diego: CMEA; 1995.
35. *Archivo de computadora*. Hemodynamics III: the ups and downs of hemodynamics (programa de ordenador). Versión 2.2. Orlando (FL): Computerized Educational Systems; 1993.

3. GRÁFICOS Y FOTOGRAFÍAS

El formato preferible para enviar las figuras es en TIFF o JPEG (indistinto MAC o PC) siempre a 300 ppi y con un ancho de 9 cm. Si la figura es una foto y dispone del original, lo adecuado sería remitirnos el mismo para que así pueda publicarse con la más alta resolución.

4. ORIGINALES DE LOS MISMOS

El comité de redacción acusará recibo de los trabajos enviados a la revista e informará a los autores acerca de la aceptación de los originales o de las modificaciones que considere necesario deban introducirse para poder ser publicados.

ODONTOLOGÍA PEDIÁTRICA

ARÁN EDICIONES, S.L.

C/ Castelló, 128 - 1.º

28006 MADRID

e-mail: rpalacios@grupoaran.com



Ya disponible en iPad

Descárgate nuestra aplicación
"Arán Ediciones" en el App Store

PRECIO DE LA DESCARGA

3 TOMOS: **99,99€**

1 TOMO: **44,99€**

www.grupoaran.com



Odontología Pediátrica

VOLUMEN 22 • NÚMERO 2 • MAYO-AGOSTO 2014