

Odontología Pediátrica

Volumen 23 / Número 1 / Enero - Abril 2015



www.odontologiapediatrica.com

Editorial 1

P. Planells

XXXVII Reunión de la Sociedad Española de Odontopediatría (SEOP) 3

Comunicaciones orales y pósteres

Noticias SEOP 117



SOCIEDAD ESPAÑOLA DE ODONTOPEDIATRÍA





OrthoLab
laboratorio de ortodoncia exclusiva y ATM

We ♥ Odontopediatria
Gracias por dejarnos vivirla a vuestro lado

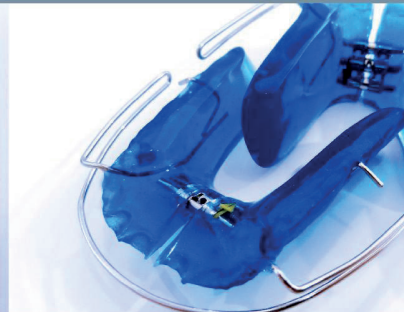
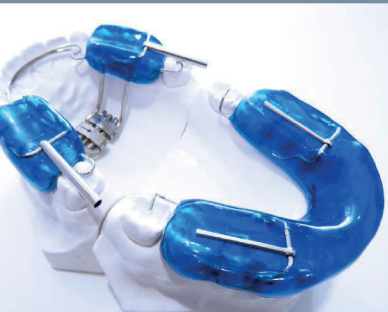

966313108 / 628947367 / 674719070

solo whatsapp



www.ortholab.es
laboratorio@ortholab.es
Tel. 966313108 - 628947367





Odontología Pediátrica

Órgano de Difusión de la Sociedad Española de Odontopediatria

Fundada en 1991 por Julián Aguirrezábal

Sociedad Española de Odontopediatria

c/ Alcalá, 79-2 - 28009 Madrid

Tel.: 650 42 43 55

e-mail: secretaria@odontologiapediatrica.com

http://www.odontologiapediatrica.com

Revista Odontología Pediátrica

http://www.grupoaran.com

Directora:

Profa. Dra. Paloma Planells del Pozo

Directores Adjuntos:

Dr. Julián Aguirrezábal, Profa. Dra. Montse Catalá Pizarro

Director de la página web SEOP

Prof. Dr. Miguel Hernández Juyol

Consejo Editorial Nacional:

Dra. Paola Beltri Orta

Prof. Dr. Juan Ramón Boj Quesada

Dr. Abel Cahuana Cárdenas

Profa. Dra. Montserrat Catalá Pizarro

Dra. Olga Cortés Lillo

Dra. Pilar Echeverría Lecuona

Prof. Dr. Enrique Espasa Suárez de Deza

Dra. Filo Estrela Sanchís

Dr. Miguel Facal García

Profa. Dra. Encarnación González Rodríguez

Prof. D. Miguel Hernández Juyol

Dra. Eva María Martínez Pérez

Profa. Dra. Asunción Mendoza Mendoza

Dra. Mónica Miegimolle Herrero

Profa. Dra. M^a Angustias Penalver Sánchez

Consejo Editorial Internacional:

Prof. Dr. R. Abrams (EE. UU.)

Prof. Dr. S Rotberg (México)

Profa. Dra. A Fuks (Israel)

Profa. Dra. M. T. Flores (Chile)

Prof. Dr. L. E. Onetto (Chile)

Prof. N. A. Lygidakis (Grecia)

M. Saadia (EE. UU.)

J. Toumba (Reino Unido)

Directores de Sección:

Profa. Dra. Elena Barbería Leache (*Información Universidad*)

Prof. Dr. J. Enrique Espasa Suárez de Deza (*Resúmenes bibliográficos*)

Dra. Paola Beltri Orta (*Agenda SEOP*)

Junta Directiva de la SEOP:

Presidenta: Dra. Olga Cortés Lillo

Presidente saliente: Dra. Montserrat Catalá Pizarro

Vicepresidenta: Dra. Paola Beltri Orta

Tesorera: Dra. M^a Filomena Estrela Sanchís

Secretaria: Dra. Mónica Miegimolle Herrero

Vocal: Dr. José del Piñal Matorras

Vocal: Dra. M^a Antonia Alcaina Lorente

Vocal: Dr. Francisco Guinot Jimeno

Editor de la Revista: Dra. Paloma Planells del Pozo

Editor Pág. Web: Dr. Miguel Hernández Juyol

Comité Científico SEOP:

Dr. Abel Cahuana Cárdenas

Dra. Ruth Mayné Ación

Dra. Elena Vidal Lecuona

INCLUIDA EN EL ÍNDICE MÉDICO ESPAÑOL

Administración y Dirección: ARÁN EDICIONES, S.L.

C/ Castelló, 128, 1.º - 28006 MADRID

© Copyright 2015. Sociedad Española de Odontopediatria. ARÁN EDICIONES, S.L. Reservados todos los derechos. Ninguna parte de esta publicación puede ser reproducida, transmitida en ninguna forma o medio alguno, electrónico o mecánico, incluyendo fotocopias, grabaciones o cualquier sistema de recuperación de almacenaje de información, sin la autorización por escrito del titular del Copyright. Publicación cuatrimestral con 3 números al año.

Tarifa suscripción anual: Odontólogos/Estomatólogos: 83,60 €; Organismos y Empresas: 107,80 €; Países zona Euro: 325,00 €;

Resto de países: 443,00 €. Ejemplar suelto: 30 €.

Suscripciones: ARÁN EDICIONES, S.L. Castelló, 128 - Telf.: 91 782 00 30 - Fax: 91 561 57 87 - 28006 MADRID.

e-mail: suscripc@grupoaran.com

ODONTOLOGÍA PEDIÁTRICA se distribuye de forma gratuita a todos los miembros de la Sociedad Española de Odontopediatria. Publicación autorizada por el Ministerio de Sanidad como Sопorte Válido en trámite. ISSN: 1133-5181. Depósito Legal: V-1389-1994.

ARÁN EDICIONES, S.L.

28006 MADRID - Castelló, 128, 1.º - Telf.: 91 782 00 35 - Fax: 91 561 57

87 e-mail: suscripc@grupoaran.com - http://www.grupoaran.com

SOLICITUD DE ADMISIÓN COMO MIEMBRO NUMERARIO DE LA SOCIEDAD ESPAÑOLA DE ODONTOPEDIATRÍA



**Sociedad Española
de Odontopediatría**

DR./DRA.

ODONTÓLOGO: DESDE:

ESTOMATÓLOGO: DESDE:

DOMICILIO CLÍNICA:

.....

CÓDIGO POSTAL: CIUDAD:

TELF: FAX:

COLEGIADO EN:..... N.º:

PRÁCTICA ODONTOPEDIÁTRICA: EXCLUSIVA NO EXCLUSIVA

PROFESOR/A DE UNIVERSIDAD:

COLABORADOR: DESDE:

AYUDANTE: DESDE:

ASOCIADO: DESDE:

TITULAR: DESDE:

FECHA SOLICITUD:

FIRMA:

Secretaría técnica

C/ Alcalá, 79-2

28009 MADRID

e-mail:

secretaria@odontologiapediatrica.com





Odontología Pediátrica

S U M A R I O

Volumen 23 • Número 1 • 2015

- **EDITORIAL**
P. Planells 1

- **XXXVII REUNIÓN ANUAL DE LA SOCIEDAD ESPAÑOLA
DE ODONTOPEDIATRÍA (SEOP)**
COMUNICACIONES ORALES Y PÓSTERES 3

- **NOTICIAS SEOP** 117



SOLICITUD DE ADMISIÓN

Sociedad Española
de Odontopediatría

A la atención del Presidente de la Sociedad Española de Odontopediatría

DATOS PERSONALES

NOMBRE APELLIDOS.....

CENTRO:

C.P.: CIUDAD:

PROVINCIA: PAÍS:

TELF.: MÓVIL: FAX:

EMAIL: WEB:

DNI: COLEGIADO EN:

No acepto que mis datos se publiquen en el directorio de la página web de la SEOP

DOMICILIACIÓN BANCARIA DE LOS RECIBOS ANUALES

Residentes en España

ENTIDAD OFICINA DC CUENTA

No residentes

TRANSFERENCIA BANCARIA A LA CUENTA DE LA SEOP

**Por la presente solicito ser admitido como miembro ordinario en la
Sociedad Española de Odontopediatría**

Fecha

Firma

ENVIAR A:

Secretaría Técnica de la SEOP. Bruc, 28, 2º-2ª - 08010 Barcelona
Telf.: 650 424 355 - Fax: 922 654 333 e-mail: secretaria@odontologiapediatrica.com



Odontología Pediátrica

S U M M A R Y

Volume 23 • No. 1 • 2015

- **EDITORIAL**
P. Planells 1

- **XXXVII ANNUAL REUNION OF THE SPANISH SOCIETY OF PEDIATRIC DENTISTRY (SEOP)**
ORAL AND POSTERS COMMUNICATIONS..... 3

- **SEOP NEWS** 117

DATOS PERSONALES

NOMBRE:
1.º APELLIDO FECHA NACIMIENTO
2.º APELLIDO DNI o CIF:
DIRECCIÓN PARTICULAR:
CÓDIGO CIUDAD TELF.

PRÁCTICA PÚBLICA

DIRECCIÓN:
CÓDIGO CIUDAD TELF.
CARGO QUE DESEMPEÑA:
¿QUÉ TANTO POR CIENTO DE SU PRÁCTICA DIARIA DEDICA A LA ACTIVIDAD PÚBLICA?

PRÁCTICA PRIVADA

COLEGIADO: N.º
DIRECCIÓN CLÍNICA 1ª:
CÓDIGO CIUDAD TELF.
DIRECCIÓN CLÍNICA 2ª:
CÓDIGO CIUDAD TELF.
¿QUÉ TANTO POR CIENTO DE SU PRÁCTICA DIARIA DEDICA A LA ODONTOPEDIATRÍA?

DIRECCIÓN Y TELÉFONO DE CONTACTO:

CURRÍCULUM

FECHA Y LUGAR DONDE TERMINÓ SUS ESTUDIOS DENTALES:
.....
TÍTULO OBTENIDO MÁS ALTO:
RECIBÍ ENTRENAMIENTO EN LAS ESPECIALIDADES DENTALES
DE: LUGAR: AÑOS:
DE: LUGAR: AÑOS:
OTROS:

DATOS BANCARIOS

NOMBRE DEL BANCO:
DIRECCIÓN DE LA SUCURSAL:
N.º DE CUENTA:
CUOTA: 69 €



XXXVII Reunión Anual de la Sociedad Española de Odontopediatría (SEOP)

Denia, 14-16 de mayo de 2015

Comunicaciones Orales

Cariología/Epidemiología/Odontología preventiva

1. *Perfil del niño con CPI-S en una población de menores 4 años, en medio hospitalario*
Azofeifa AL, Cahuana A, González Y
2. *Relación entre el conocimiento de salud oral del equipo docente y la presencia de CIPS*
Cornejo Surjan S, Chavez Farias C, Cortés Santander S, Quiroz Díaz M, Onetto JE
3. *Situación bucodental y mucositis oral en pacientes pediátricos oncohematológicos: importancia de la prevención oral efectiva*
Gómez Clemente V, Adanero Velasco A, Martínez Pérez EM, Mata Fernández C, Planells del Pozo
4. *Relación de la lactancia materna con caries y maloclusiones en niños preescolares*
Hihepa D, Guinot F, Torrents R, Virolés M, Lorente A
5. *Epidemiología y factores etiológicos en la hipomineralización incisivo molar (MIH): revisión sistemática*
Kantaoui Kantaoui J, Gavara Navarro MJ, Ribelles Llop M
6. *Fosfopéptido de caseína fosfato de calcio amorfo. Actualización en odontopediatría*
Musa Herranz S, Cuesta Zuccarelli L, Hernández Guevara A, Real Benlloch I, Barbería Leache E
7. *La hipomineralización en molares temporales como factor predictivo de hipomineralización incisivo molar*
Negre-Barber A, Montiel-Company JM, Boronat Catalá M, Catalá-Pizarro M, Almerich-Silla JM
8. *Selladores de fosas y fisuras: resinas de composite autograbadoras vs. sellado tradicional*
Pagán Cánovas E, Sotoca Tobarra A, Germán Cecilia C, Ortiz López AJ, Cepillo Boluda AJ
9. *Predicción de caries futuras mediante el Cariogram®*
Pereda Auriguiberry P, López Moreno C, Torres Moreta L, López de la Hoz M, Costa Ferrer F
10. *Comparación de los factores de riesgo de la CPI-S en preescolares de diferentes niveles socioeconómicos*
Rabassa J, Marès C, Palma C

11. *Prevalencia de anomalías dentales de número en los pacientes odontopediátricos de la Clínica Universitaria de Odontología de la Universidad Internacional de Catalunya*
Serra Redondo X, Guinot Jimeno F, Martínez P, Cuadros C, Lorente Rodríguez A
12. *Conocimientos en traumatología dentaria antes y después de asistir a una conferencia sobre el tema*
Valdepeñas Morales J, Adanero Velasco A, Planells del Pozo P
13. *Estudio sobre los conocimientos en salud oral de un colectivo de matronas*
Vidal Montolío I, Andrés Planells A, Estrela Sanchís F, Catalá Pizarro M

Cirugía oral

14. *Dientes supernumerarios anteriores no erupcionados. Revisión de 50 casos*
Alegret E, Brunet LI, Cahuana A
15. *Tratamiento de la fibromatosis gingival hereditaria en el paciente infantil*
Almiñana Pastor PJ, Buitrago Vera PJ, Catalá Pizarro M, Alpiste Illueca FM
16. *Mucoceles en la infancia y adolescencia*
Camps Raga M, Tortosa Royo P, Martorell Cebollada M
17. *Fracaso de erupción de incisivos centrales maxilares. Estudio de 45 casos*
Fernández M, Brunet LI, González Y
18. *La piezocisión en caninos ectópicos en pacientes odontopediátricos. A propósito de 2 casos*
Florit Pons T, Mir Orfila P, Mir Marí X
19. *Autotrasplante como alternativa a la tracción ortodóntica en incisivos maxilares con pronóstico dudoso*
Laplana Farré A, González Aroca I, Sánchez Borrego E, Mendoza Mendoza A, Iglesias Linares A
20. *Evaluación del éxito de autotrasplantes*
Torregrosa N, Brunet LI, González Y

Odontología restauradora

21. *Aparato de Groper en preescolares: reportaje de una serie de casos*
Blanco Baños A, García Villa C, Palma Portaro
22. *Amelogénesis imperfecta. A propósito de un caso con un seguimiento de 5 años*
Giorgiana MJ, Yuste S, Requena C, Cuadros C, Lorente A
23. *Comparación in vitro de la estabilidad del color de coronas pediátricas estéticas de zirconio*
Lorente Farré P, Torrents Gras R, Cuadros Fernández C, Lorente Rodríguez AI, Cano Batalla J
24. *Incrustaciones de composite en molares temporales en infraoclusión con agenesia del sucesor*
Redondo Santiago G, Mayné Acien R, Yuste Bielsa S, Maristany Vilanova J
25. *Impacto psicológico en pacientes con amelogénesis imperfecta*
Román Arenas F, Mendoza Mendoza A, Iglesias A, Domínguez Zamora R, Payá Jiménez M

Odontología conductual

26. *Dispositivo protector de automutilación en caso de tumor rabdoide teratoide atípico*
Cuesta Zuccarelli L, Gallegos López L, Gallegos López JL, Hernández Guevara A
27. *Influencia del sexo del odontólogo al buscar atención odontopediátrica por parte de los padres*
Esqueira A, Boj JR, Espasa E, Hernández M
28. *Relación de las características físicas y dentofaciales y el acoso en escolares chilenos de zonas urbano-rurales*
Fierro Monti C, Pérez Flores MA, Agurto López C, Señor MF, Vera Abara C
29. *Factores etiológicos que influyen en la ansiedad y miedo dental en la consulta odontopediátrica*
Gutiérrez Jáuregui NE, Borrell García C, Ribelles Llop M, Carmona Santamaría M
30. *La radiografía intraoral no está hecha para la odontopediatría*
Lacalle C, Giraldo M, Beltri P, Costa F, Reyes A
31. *El paciente infantil y la fobia al dentista: el papel de la primera experiencia*
López de Francisco C, Mendoza Mendoza A, Biedma Perea M, Yáñez-Vico RM, Iglesias-Linares A
32. *Limitaciones del odontopediatra en la aplicación de técnicas de conducta científicamente aceptadas y válidas*
Morera M, Boj JR, Espasa E, Hernández M
33. *Influencia del nivel educativo de los padres en la colaboración de los niños*
Munné C, Boj JR, Espasa E, Hernández M
34. *Métodos de guía de la conducta basados en distracción del paciente. Revisión de la literatura*
Pina Sarrión M, Leyda Menéndez A, Ribelles Llop M

Ortodoncia

35. *Péndulo modificado de Scuzzo o cómo solucionar las clases II de forma fácil y predecible*
Adobes Martín M, Gandía Franco JL, Garcovich D

36. *Nueva aparatología para el tratamiento de la hipoplasia mandibular*
Austro MD, Cortés O, Vicente A, Castejón I, Magán R
37. *Ortopedia prequirúrgica en neonatos con fisura labiopalatina unilateral mediante modelado nasoolveolar: análisis sobre modelos STL*
Floria LM, Tejero AM, Mejía M, Cimadevila MJ, Gandía JL
38. *Diagnóstico precoz de la mordida cruzada unilateral para prevenir futuras complicaciones*
Frechina N, Tortosa P
39. *Opciones terapéuticas en ortodoncia de mínima intervención en el tratamiento de la mordida cruzada anterior*
Garcovich D, Adobes Martín M, Ribelles Llop M, Carmona Santamaría M
40. *Relación entre la postura de la cabeza y las mordidas cruzadas posteriores unilaterales*
Garrido Benzecry, A, Ramón R, Torres L, Reyes A, Pérez E
41. *Relación entre la escoliosis idiopática y los distintos tipos de alteraciones dento-faciales: revisión sistemática*
Giraldo Doncel M, Costa Ferrer F, Albajara Velasco L, Beltri Orta P, Lacalle Muñoz de Cuerva C
42. *Medición de vías aéreas en pacientes pediátricos con síndrome de apnea obstructiva del sueño*
Leng Muñoz IC, Beltri Orta P, Luckow S, Ortiz de Artiñano S
43. *Ortopedia dentofacial en clase III esquelética con anclaje óseo vs. anclaje dentoalveolar: revisión sistemática*
Payá Jiménez M, Morales Fernández M, Iglesias-Linares A, Mendoza Mendoza A, Yáñez-Vico R
44. *Percepción DE la estética del perfil facial por parte del paciente pediátrico*
Pinilla Blanco KJ, Baquero Artieda L, Beltri Orta P, Costa F, Pérez E
45. *Importancia del tratamiento temprano de las maloclusiones transversales. Evidencias clínicas*
Rincón Montoro R, Valderrama Ponce de León J, Caleyá Zambraño AM, Gallardo López NE, Barbería Leache E
46. *Control vertical en niños. Más allá de la oclusión*
Tortosa P, Frechina N, Camps M
47. *La importancia de interceptar la acentuación de la curva de Spee en dentición mixta*
Valderrama Ponce de León J, Rincón Montoro R, Caleyá Zambraño AM, Gallardo López NE, Barbería Leache E
48. *Tratamiento precoz de la mordida cruzada con pistas directas de planas*
Wang HY, Yuste Bielsa S, Pérez Alarcón J, Cuadros Fernández C, Lorente Rodríguez AI

Pacientes con necesidades especiales

49. *Uso de bifosfonatos en pacientes odontopediátricos y sus posibles repercusiones a nivel odontológico*
Betancur Polo N, Cornejo Surjan S, Pache Aucique LM, Gómez Clemente V, Planells del Pozo P
50. *Querubismo severo; un caso de 14 años de seguimiento*
Carvajal C, Brunet LI
51. *Situación bucodental y mucositis oral en pacientes pediátricos oncohematológicos: importancia de la prevención oral efectiva*
Gómez Clemente V, Adanero Velasco A, Martínez Pérez EV, Mata Fernández C, Planells del Pozo P

52. *Importancia de una adecuada actuación odontopediátrica en pacientes con discapacidad intelectual*
González Aroca IM, Biedma Perea M, Caleza Jiménez C, Iglesias Linares A, Mendoza Mendoza A
53. *Tratamiento odontológico de un paciente con inmunodeficiencia combinada severa. Caso clínico*
João Aparicio J, Armas M, Torrents R, Cuadros Fernández C, Lorente Rodríguez AI
54. *El reto en el tratamiento odontológico del paciente infantil con epidermolísis bullosa hereditaria*
Pacheco Aucique L, Cornejo Surjan S, Padilla Miranda M, Martín R, Planells del Pozo P
55. *Síndrome de apnea obstructiva del sueño: diagnóstico de sospecha en odontopediatría*
Rangel López J, Aznar Marín A, Ferrer Tuset I, Zaragaza Fernández A, Catalá Pizarro M
56. *Bifosfonatos en el paciente infantil: lo que debe saber el odontopediatra*
Redondo Martínez I, Seguí Rubio M, Estrela Sanchís F, Bagán Sebastián JV, Catalá Pizarro M
57. *¿Influye la experiencia profesional en el tratamiento odontológico bajo anestesia general de pacientes discapacitados pediátricos?*
Varela Aneiros I, del Llano Fernández A, Branco Fernández A, Fernández Feijoo J, Limeres Posse J
58. *Manifestaciones orales y grado de cumplimiento de higiene oral en pacientes pediátricos oncológicos*
Vilà MM, Brunet LI, González Y

Pulpa/Endoconcia/Traumatología

59. *Estudio in vitro de la adherencia de dos materiales con base de MTA a fibroblastos humanos del ligamento periodontal*
Alcaina Lorente MA, Cortés Lillo O, Guzmán Pina S, Austro Martínez MD
60. *Conocimiento y manejo de traumatismos dentales por el profesorado de infantil y primaria: estudio piloto*
Bernabé Llopis A, González Galván F, Ribelles Llop M
61. *Pulpotomía con MTA versus formocresol. Repercusión en el permanente a largo plazo*
Biedma Perea M, Caleza Jiménez C, Laplana Farre S, Iglesias-Linares A, Mendoza Mendoza A
62. *Decoronación como tratamiento para dientes anteriores jóvenes avulsiónados: a propósito de un caso*
Cuba González Y, Armas Serret M, Cuadros Fernández C, Varela P, Lorente Rodríguez A
63. *Revascularización en dientes permanentes inmaduro con pupa necrótica y patología apical: serie de casos*
Domínguez Zamora R, López de Francisco C, Román Arena F, Mendoza Mendoza A, Iglesias Linares A
64. *Controversias en el tratamiento de la pulpitis irreversible en dentición temporal*
Gómez Ríos I, González Unibaso N, Pérez Silva A, Serna Muñoz C, Ortiz Ruiz A
65. *Terapia pulpar en molares permanentes inmaduros*
Parada MF, Ruiz A, Díez S, Cuadros C, Lorente A
66. *Consecuencias de los traumatismos en dentición temporal. A propósito de un caso*
Real Benloch I, Musa Herranz S, Mourelle Martínez RM, Barbería Leache E

Otros

67. *Desarrollo tardío de dientes supernumerarios: presentación de 4 casos clínicos*
Caleza Jiménez C, Sarango Calero LJ, López de Francisco C, Iglesias Linares A, Mendoza Mendoza A
68. *El uso de la tomografía computarizada de haz cónico en odontopediatría*
Germán Cecilia C, Pérez Silva A, Hernández Martínez E, Teruel Fernández JD, Ortiz Ruiz AJ
69. *Relación entre síndrome MIH y erupción ectópica*
Ramón R, Garrido A, Beltri P, Gallegos L, Bartolomé B

Comunicaciones Pósteres

Cariología/Epidemiología/Odontología preventiva

- Prevalencia de caries dental en escolares del departamento de salud de Denia de 2003 a 2014*
Adam Llopis MI, Goig de la Concepción A, Martínez Mañas A, Lloréns Ivorra C
- Etiología de la hipomineralización incisivo molar: una revisión sistemática*
Almerich Torres T, Bellot Arcés C, Montiel Company JM, Catalá Pizarro M, Almerich Silla JM
- Educación en salud oral para embarazadas y bebés*
Castejón Navas I, Magan Sánchez R, Alfaro Alfaro A, Austro MD, Cortés Lillo O
- Caries de la primera infancia y salud bucodental materna*
Freire A, Berasategui M, Beltri P, Albergo G
- Cepillos manuales vs. cepillos eléctricos. ¿Elegiste la mejor opción para la higiene oral de tu hijo?*
Gasía Pérez MM, Castro Pérez A, Bartolomé Villar B, Albergo Romano G, Beltri Orta P
- Caries de primera infancia: una revisión bibliográfica de las causas, diagnóstico y tratamiento*
Ghabani MK, Ferro MJ, Traver Ferrando C, Marín F
- Lactancia materna: beneficios y factores de riesgo asociados a la caries de aparición temprana*
Hueso Valladolid E, Fernández Mafé M, Marín Sanz F, Ferro de Farisato MJ, Sanchís Forés C
- Estado de salud oral en pacientes pediátricos con diabetes mellitus tipo I*
López MC, Pereda AP, Albergo RG, Albajara VL, López MA
- Actualización ante la erupción dentaria decidua: distintas medidas a tomar*
Navarro Garrido S, Hernández Fernández A, Fernández Miñano E, Germán Cecilia C, Martínez Hernández E
- Actualización de la edad de erupción del primer diente en una población de 120 niños*
Pérez Pardo A, Alcaina Lorente MA, Jiménez Rejon S, Fernández Miñano E, Hernández Fernández A

11. *Desconocimiento de los alimentos cariogénicos en una muestra de población española*
Pérez Rodríguez AJ, Semisa A, Costa Ferrer F, López de la Hoz MA, López C
12. *Diente de Turner. Presentación de un caso y su tratamiento con mínima intervención*
Sandoval-Peñuelas S, Herrera-Gutiérrez B, Pacheco-Santiesteban R, Estrada-Macías M
13. *Relación entre el pH salival y la aparición de la caries*
Semisa A, Pérez AJ, Alonso Y, Albergo G, Chung Leng I
14. *Caries primera infancia. Revisión y relato de un caso*
Soares D, Lopes L, Rey-Joly Maura C, Bexiga F
15. *Edad y motivo de consulta de las primeras visitas en pacientes odontopediátricos de la Universidad Internacional de Catalunya*
Vilella Pastor S, Cuadros C, Lorente Rodríguez A

Cirugía oral

16. *Tumoración paranasal con histología con mixoma odontogénico en un paciente odontopediátrico*
López Jiménez AJ, Torres Moneu A, Padilla Miranda M, Muñoz Caro JM, Planells del Pozo P
17. *Odontoma compuesto. A propósito de un caso*
López Velasco A, Hueso Valladolid E, Sanchís Forés C, Gómez Adrián MD, Gascón Balaguer A
18. *Quiste solitario mandibular*
Seguí Rubio M, Redondo Martínez I, Martí Guillem MJ, Sanchís Bielsa JM, Catalá Pizarro M
19. *Colocación de implantes post-traumatismos en niños. Caso clínico*
Sotoca Tobarra A, Pagán Cánovas E, Cepillo Boluda AJ, Germán Cecilia C, Sotoca Tobarra S

Odontología restauradora

20. *Abordaje multidisciplinario de la rehabilitación funcional y estética en paciente adolescente clase III amelogenénesis imperfecta*
Mezquita Mulet S, Cañadas Murillo A, Bartolomé Villar B, Pérez Márquez F, Ramos González V
21. *Dentinogénesis imperfecta tipo II: a propósito de un caso clínico*
Sarango Calero LJ, Mendoza Mendoza A, Iglesias Linares A, Huertas López MD, Laplana Farre S

Odontología conductual

22. *Factores estresores en el atendimento odontológico infantil*
Cadore G, de Oliveira J
23. *La adopción y la odontopediatría*
Díaz M, Boj JR, Espasa E, Hernández M
24. *Situación actual de las escalas de medición de conducta en odontopediatría*
Galicia A, Boj JR, Espasa E, Hernández M
25. *Sedación consciente inhalatoria y farmacológica, eficacia en reconducir la conducta en la consulta odontopediátrica*
Guerrero F, Umaña A, Sanchís C, Onrubia X, Fernández M

26. *Influencia de las barreras de protección en la conducta del niño*
Lluch C, Boj JR, Espasa E, Hernández M
27. *Influencia en la colaboración del niño con la edad del odontopediatra*
Romo C, Boj JR, Espasa E, Hernández M
28. *Anestesia local convencional vs. anestesia computarizada*
Vistós Aliaga JL, Carmona Santamaría M, Borrel García C, Garcovich D, González Gandía D

Ortodoncia

29. *Urgencias de ortodoncia en el Máster de Odontopediatría*
Berasategui Sánchez M, Fernández Freire A, Chung Leng I, Torres L, López C
30. *Lactancia materna y mordida cruzada posterior en dentición mixta*
Boronat Catalá M, Bellor Arcís C, Montiel Company JM, Estarlich Estarlich ML, Alrerich Silla JM
31. *Diferentes opciones de tratamiento para misma situación clínica: pacientes mellizos. A propósito de un caso*
Cañadas Murillo A, Mezquita Mulet S, Pérez E, Beltri Orta P, Pérez F
32. *Extracción temprana de primeros molares permanentes con hipoplasia severa: factores a considerar*
Del Barrio Valiente MP, Heranz Martínez M, Rivero Lesmes JC, Planells del Pozo P
33. *Tratamiento precoz de la mordida cruzada unilateral en dentición temporal*
Muñoz Mulero MJ
34. *Dermatitis alérgica de contacto por el uso de máscara facial en pacientes en dentición mixta*
Paredes V, Peiró MA, Tarazona B, Zamora N, Gandía JL
35. *Predicción de la impactación del canino superior mediante la trayectoria eruptiva del segundo premolar inferior*
Peiró Guijarro MA, Tarazona B, Zamora N, Cibrián R, Gandía JL
36. *Predicción del tamaño dentario de dientes no erupcionados en niños mediante ecuaciones de regresión*
Tarazona Álvarez B, Peiró Guijarro MA, Zamora Martínez N, Paredes Gallardo V, Gandía Franco JL
37. *Evaluación de las dosis de radiación del Cone Beam Computed Tomography en niños y adolescentes*
Zamora Martínez N, Peiró Guijarro MA, Tarazona Álvarez B, Paredes Gallardo V, Gandía Franco JL

Pacientes con necesidades especiales

38. *Actitud terapéutica ante el paciente infantil con mastocitosis*
Andrés Planells P, Vidal Montolio I, Estrela Sanchis F, Valls Meyer P, Catalá Pizarro M
39. *Querubismo: diagnóstico y actitud terapéutica*
Aznar Marín A, Rangel López J, Bonafé Monzó N, Bagán Sebastián JV, Catalá Pizarro M
40. *Apoyo visual para comunicación con pacientes especiales en la consulta dental*
Canorea Díaz E, Cruz Vázquez S, Martín-Rubio Zamorano N, Valcarcel Soria R, Mora Fernández MG

41. *Síndrome cardio-facio-cutáneo y periodontitis agresiva. ¿Una nueva variante fenotípica? Caso clínico*
Del Llano Fernández A, Varela Aneiros I, Pico Blanco A, Caneiro Queija L, Blanco Carrión J
42. *Intervención del odontopediatra en la distracción osteogénica craneofacial en paciente con síndrome de Goldenhar*
Morales Loya NI, Barraza Lerma N, de la Riva V
43. *Síndrome Clapo, ¿qué debe conocer el odontopediatra sobre esta reciente entidad nosológica?*
Padilla Miranda M, López Jiménez AJ, Gómez Clemente V, Muñoz Caro JM, Planells del Pozo P
44. *Guía de prevención e higiene oral en pacientes pediátricos con fisura de labio y/o paladar*
Torres Moneu A, Gómez Clemente V, López Jiménez A, Betancur Polo N, Planells del Pozo P

Pulpa/Endoconcia/Traumatología

45. *¿Es la revascularización de dientes permanentes inmaduros una técnica eficaz y reproducible?*
Chen Y, Jovani Sancho MM, Sheth Shah CC, Ribelles Llop M, Garcovich D
46. *Revascularización en dientes permanentes con ápices inmaduros*
Díez Cano MI, Tafalla Pastor H, Berenguer Mira MT, Crespo Muñoz A, Vicedo Quereda E
47. *Actividad antimicrobiana de la pasta triantibiótica e hidróxido de calcio en la revascularización pulpar: evaluación in vitro*
Guzmán S, Cortés O, Alcaina A, Austro MD, Castejón I
48. *Puesta al día en los medios de transporte para diente avulsionado*
López González E, Vilar Rodríguez C, Calvo Sagastuy A, Miegimolle Herrero M, Arner Cortina C
49. *Restauración biológica de fractura coronaria en dentición temporal. Reporte de un caso*
Macías Gamboa DM, Pacheco Santiesteban R

Otros

50. *Anomalías dentarias de número, forma y erupción*
Baquero Artieda L, Pinilla Blanco K, Bartolomé B, Costa F, Gallegos L
51. *El uso de la transiluminación en odontopediatría*
Castro Pérez A, Gasia M, Costa Ferrer F, López Moreno C, Torres L
52. *Incidencia, etiología y manejo clínico de la infraoclusión de molares temporales*
González Arjona R, Marqués L, Pérez Martínez C, Sastriques Mateu C, Vilar Pinazo A
53. *Repercusión psicológica en el niño de la lactancia a demanda*
Lea M, Boj JR, Espasa E, Hernández M
54. *Conocimientos sobre erosión dental en una muestra de estudiantes adolescentes*
Tovar Flores W, Marqués Martínez L, Gavara Navarro MJ, Ribelles Llop M
55. *Agnesia múltiple en odontopediatría: a propósito de un caso*
Viñeglas C, González Y
56. *Revisión bibliográfica de los factores socioeconómicos y familiares como posibles desencadenantes de bruxismo infantil*
Viteri D, Sanchís Fores C, Ochando Perales G

Editorial

A lo largo del desarrollo de nuestra última Reunión Nacional de Jóvenes Odontopediatras tuvimos ocasión de comprobar la motivación existente por parte de los alumnos de los últimos cursos del Grado de Odontología, por profundizar en el conocimiento del paciente odontológico en edad pediátrica.

A pesar de ello, cuando llega el momento de replantearse su formación de post-grado, son más “populares” otras especialidades, casi siempre las que llevan implícitas mejores resultados económicos...

¿Porqué hemos llegado a esta situación?

Las circunstancias derivadas de la plétora profesional actual nos llevan a ver que en la mayoría de los centros de multiespecialidades odontológicas donde comienzan sus trabajos nuestros recién graduados no se exige formación postgraduada para ejercer como odontopediatra, basta con comentar “se me dan bien los niños” para tener la agenda repleta de pacientes infantiles.

Si a ello sumamos la auténtica ola de tratamientos que se están realizando sin anestesia y con mínimos procedimientos “invasivos”, parece que cualquier recién egresado de la Universidad se encuentra en plenas capacidades de “ver niños”.

Igualmente este perfil de profesionales tiene una gran movilidad en cuanto a su ejercicio profesional, lo que le impide, en muchas ocasiones, poder reevaluar los casos y con ello evidenciar sus procedimientos a corto, medio y largo plazo.

Los padres y los niños no pueden ser engañados con falsas promesas y excusas por un tratamiento realizado sin garantías y frecuentemente con escasez de pruebas complementarias diagnósticas.

¿Qué podemos hacer para aumentar la demanda de la odontopediatría como estudio de post-grado?

Todos los que ejercemos la odontopediatría desde hace décadas deseamos que esta corriente cambie, que el niño sea respetado como merece desde sus primeros tratamientos odontológicos y que los profesionales que le atienden estén convenientemente formados para ello.

Deberíamos empezar por poner en valor la odontopediatría de calidad, el correcto trato al paciente infantil y el trabajo basado fundamentalmente en la evidencia científica.

Debemos sumar esfuerzos desde la SEOP y las universidades. Acercar a los alumnos desde su formación la necesidad de un estudio serio y en profundidad de la fisiopatología de las enfermedades orales en el niño, sin olvidar los valores éticos fundamentales en la aplicación de las terapias en el ser humano en crecimiento.

P. Planells

Directora de la Revista

During the last National Meeting of Young Pediatric Dentists we were able to observe the motivation of the students in their last years of the Dentistry Degrees and their desire to deepen their knowledge of pediatric dental patients.

Despite this, when the moment comes to decide on their postgraduate studies, other specialties are more “popular”, particularly those that lead to better financial results...

How have we reached this situation?

The circumstances that arise from the current professional surfeit lead us to see that in most of the multi-specialty dental centers where our more recent graduates start their work, postgraduate training is not required for working as a pediatric dentist, and “I’m good with kids” is enough to have an appointment schedule that is bulging with pediatric dentists.

If to this we add the wave of treatments that are being carried out without anesthesia and with minimally “invasive” procedures, it would appear that any graduate is qualified to “see children”.

This profile of professionals is very mobile with regard to professional practice, which on many occasions impedes being able to reevaluate the cases and therefore observe the procedures in the short, medium and long term.

Parents and children should not be deceived with false promises and excuses for treatment carried out without guarantees and often with a lack of diagnostic complementary tests.

What can we do to increase the demand of pediatric dentistry as a postgraduate program?

All of us who have worked in the field of pediatric dentistry for decades would like this trend to change, and we would like children to have the respect they deserve as from the first time they are treated, and we would like the dentists treating them to be properly trained for this.

We would like to start putting some value on quality pediatric dentistry, the correct treatment of a child patient and work that is based essentially on scientific evidence.

We would like all of us to make an effort from the SEOP and the universities to make students aware during their training of the need for studying seriously and in depth the physiopathology of oral diseases in children, without forgetting ethical values that are essential when applying therapies in growing humans.

P. Planells

Journal Director

Comunicaciones Orales

CARIOLOGÍA/EPIDEMIOLOGÍA/ ODONTOLOGÍA PREVENTIVA

1. PERFIL DEL NIÑO CON CPI-S EN UNA POBLACIÓN DE MENORES 4 AÑOS, EN MEDIO HOSPITALARIO

Azofeifa AL, Cahuana A, González Y

*Hospital Sant Joan de Déu. Universidad de Barcelona.
Barcelona*

Introducción/Justificación: La caries de la primera infancia (CPI) es una enfermedad que en la actualidad se considera un problema de salud pública que afecta a los infantes en todo el mundo. Muchos estudios han identificado factores de riesgo asociados entre los que destaca: errores dietéticos, placa bacteriana madura, nula higiene bucal, y adquisición temprana y colonización del *S. mutans*; así como el nivel socioeconómico y educativo de los padres o cuidadores del niño.

Objetivos: Describir el perfil de niños con CPI severa (CPI-S) en una población de pacientes menores de 4 años de edad, atendidos en el Hospital San Joan Déu, con el propósito de conocer la incidencia de los factores de riesgo.

Material/ Metodología: Estudio transversal en pacientes con diagnóstico de CPI-S durante el periodo de diciembre de 2014 a febrero de 2015 en el Hospital San Joan Déu (Barcelona). Se efectuó un examen bucodental tanto al niño como al acompañante (madre/padre/tutor) registrando: dentición, salud oral, hábitos higiénicos, hábitos dietéticos e índice CAO, e informando instrucciones de higiene oral, utilización de clorhexidina y flúor, así como las pautas de alimentación necesarias.

Resultados: Se evaluaron un total de 50 niños, edad media de 29 meses, con un porcentaje mayor del sexo femenino (56%). Con índice CAO en ambos sexos de 6,94, y un patrón de caries asociado a hábitos (68%). Una lactancia materna a demanda y nocturna (76%). Además de una alimentación diaria rica en carbohidratos (70%), e inicio de cepillado tardío mayor a los 18 meses (95%), media de edad de inicio 29 meses.

En relación a la de las madres que acompañaron a la visita (73%), con edad media de 34 años, nacionalidad extranjera (62%). Observándose un nivel alto de caries activas (65%). Un índice de CAO de 10,3 por individuo en ambos sexos, y un nivel educacional bajo del 76%.

Conclusiones: La población estudiada presenta niveles altos de caries dental, lo que es de esperar porque los niños que acuden al hospital son formas severas. Hay un porcentaje alto de LM y biberón nocturno y a demanda, acompañado de un inicio tardío de la higiene oral, y un elevado porcentaje de madres extranjeras, con caries activas representando un mayor riesgo de transmisión

bacteriana. Todo lo cual refleja que aún es necesario avanzar en la promoción de políticas de salud bucal para la primera infancia.

2. RELACIÓN ENTRE EL CONOCIMIENTO DE SALUD ORAL DEL EQUIPO DOCENTE Y LA PRESENCIA DE CIPS

Cornejo Surjan S^{1,2}, Chavez Farias C¹, Cortés Santander S¹, Quiroz Díaz M¹, Onetto JE¹

¹Universidad de Valparaíso. Chile. ²Universidad Complutense de Madrid. Madrid

Introducción: La Junta Nacional de Jardines Infantiles (JUNJI) es una institución Chilena creada en 1970 por la Ley N.º 17.301, como un estamento autónomo vinculado al Ministerio de Educación chileno y cuyo fin es atender la educación inicial del país. Su compromiso consiste en dar una educación primaria de calidad a niños y niñas, preferentemente menores de cuatro años y en situación de vulnerabilidad social, para así generar las mejores condiciones educativas y contribuir a la igualdad de oportunidades. En esta etapa se inculcan en los niños los primeros valores, normas y costumbres, lo que convierte a los educadores en pilares importantes también en la promoción y prevención en la salud oral.

Objetivos: Determinar si los conocimientos en salud oral de los educadores como factor incidente para el desarrollo de caries de inicio precoz severa (CIPS) en niños asistentes a jardines infantiles de la JUNJI en Valparaíso y Viña del Mar, V Región, Chile, año 2012. Determinar la prevalencia de caries de primera infancia. Evaluar conocimientos sobre higiene y salud bucal de los educadores.

Materiales y métodos: Estudio descriptivo transversal realizado en 6 jardines infantiles (JUNJI) de Valparaíso y Viña del Mar. La muestra comprende a 350 niños y 75 educadores. Se realizó un examen clínico oral al grupo de niños, mientras el grupo de los educadores fue sometido a una encuesta sobre cuidados orales y hábitos saludables ($p \geq 0,05$).

Resultados: El porcentaje de educadores que aprobaron la evaluación fue de un 64%. Proporcionalmente los maestros presentaron un porcentaje mayor de aprobación (74%) en comparación con los auxiliares (58%). No se encontraron diferencias estadísticamente significativas respecto al nivel de conocimiento de los educadores y la presencia de CIP en los niños que tenían a su cargo. La prevalencia total de CIP es de un 45,7% y de CIP-S es de un 33%.

Conclusiones: Se encontró una alta prevalencia de caries de primera infancia severa en los niños examinados en este estudio.

Las educadoras encuestadas en este estudio poseen los conocimientos suficientes en salud bucal.

No se encontró relación directa entre el conocimiento de las educadoras y la presencia de caries de primera infancia.

3. SITUACIÓN BUCODENTAL Y MUCOSITIS ORAL EN PACIENTES PEDIÁTRICOS ONCOHEMATOLÓGICOS: IMPORTANCIA DE LA PREVENCIÓN ORAL EFECTIVA

Gómez Clemente V¹, Adanero Velasco A¹, Martínez Pérez EM¹, Mata Fernández C², Planells del Pozo¹

¹Universidad Complutense de Madrid. Madrid.

²Hospital General Universitario Gregorio Marañón. Madrid

Introducción: La mucositis oral (MO) es un término que describe la respuesta inflamatoria de las células epiteliales de la mucosa oral a los efectos citotóxicos del tratamiento oncológico. Su alta incidencia, impacto en la calidad de vida, así como el pronóstico de los pacientes han dado lugar a numerosos estudios e intervenciones para la prevención y el tratamiento, lo que complica la falta de normas uniformes.

Objetivo: Desarrollar un protocolo de aplicabilidad ambulatoria y su posible implantación en hospitales, elaborado a partir de la evaluación de la salud dental de una muestra de pacientes oncohematológicos pediátricos.

Material y métodos: Una muestra de 36 pacientes del Servicio de Pediatría OncoHematológica del Hospital General Universitario Gregorio Marañón de Madrid, fue explorada con el fin de describir el estado de salud bucal (estudio descriptivo). Por otra parte, se realiza un estudio transversal para determinar si las recomendaciones de higiene oral que siguen en el Servicio, son eficaces contra la presencia de mucositis y determinar la importancia de la salud oral en la prevención de la mucositis.

Resultados: 67% de los pacientes no había sido evaluado por un odontopediatra con anterioridad. 72% no recibió consejos de higiene oral. 17 pacientes presentaban mucositis en el momento de la evaluación, 11 de ellos tenían altos niveles de la entidad. Paradójicamente, tras examinar el análisis de datos y la valoración de las variables, de acuerdo con los resultados de nuestro estudio, los pacientes que recibieron consejos de higiene presentan mayor grado de valores mucositis.

Conclusiones: Es necesario unificar criterios y protocolos terapéuticos de aplicabilidad clínica, como se propone en el presente estudio.

4. RELACIÓN DE LA LACTANCIA MATERNA CON CARIES Y MALOCLUSIONES EN NIÑOS PREESCOLARES

Hihepa D, Guinot F, Torrents R, Virolés M, Lorente A
Odontopediatría. Universitat Internacional de Catalunya. Barcelona

Introducción: La lactancia materna es la alimentación con *leche del seno materno*. Según la OMS y Unicef, es la forma de alimentación ideal para el crecimiento y desarrollo correcto de los niños. Desde ambas instituciones se recomienda la lactancia materna exclusiva durante los seis primeros meses del recién nacido.

Se define la *caries de primera infancia* o *early childhood caries (ECC)* como la presencia de una o más caries (lesiones cavitadas o no cavitadas), ausencia de piezas dentales (debido a lesiones cariosas) o superficies obturadas de cualquier diente temporal en niños menores de 71 meses de edad.

Por otro lado, el destete precoz o la falta de succión fisiológica pueden afectar al desarrollo motor oral del niño, repercutiendo en la masticación, deglución, respiración y/o en el habla. Como consecuencia, puede favorecer la instauración de la respiración oral y el desarrollo de una maloclusión.

Objetivo: Evaluar la relación de la lactancia materna prolongada con la aparición de caries de primera infancia (ECC) y maloclusiones.

Casos clínicos: Presentación de una serie de casos clínicos de pacientes menores de 5 años de edad, que acuden a una primera visita odontopediátrica a la CUO (Clínica Universitaria de Odontología de la Universitat Internacional de Catalunya). Tras la realización de la anamnesis, exploración clínica y radiográfica, estos pacientes fueron diagnosticados con ECC y en algunos casos también se detectaron maloclusiones asociadas.

Comentarios: De acuerdo con las guías de actuación de la AAPD la lactancia materna tras el año de edad se asocia con un incremento del riesgo de ECC. Por ello, es importante la instauración de un protocolo de higiene oral desde la erupción del primer diente.

Conclusiones: Debido a que muchos de estos pacientes acaban necesitando tratamiento bajo ámbito hospitalario, es importante educar a los padres en salud bucodental y prevención desde el momento del embarazo, con el fin de reducir la aparición de estas entidades clínicas.

5. EPIDEMIOLOGÍA Y FACTORES ETIOLÓGICOS EN LA HIPOMINERALIZACIÓN INCISIVO MOLAR (MIH): REVISIÓN SISTEMÁTICA

Kantaoui Kantaoui J, Gavara Navarro MJ, Ribelles Llop M

Departamento de Odontología. Universidad CEU- Cardenal- Herrera. Valencia

Introducción: La hipomineralización incisivo molar (MIH) es una alteración de origen sistémico donde se ven afectados uno o más primeros molares permanentes y/o incisivos. Este defecto de estructura fue descrito desde los años ochenta con diferentes denominaciones, pero es en el año 2001, cuando Weerheijm y cols. lo definen como MIH, término empleado en la actualidad. Se trata de una patología con una prevalencia creciente ya que los estudios epidemiológicos actuales revelan que la frecuencia de aparición de estos defectos está aumentando

en todas las poblaciones a nivel mundial. La etiología del MIH no está determinada con claridad; sin embargo, en la literatura se han estudiado varios factores relacionados con su desarrollo: factores prenatales, factores perinatales y factores postnatales.

Objetivos: Realizar una revisión de la literatura con el objetivo de estudiar la epidemiología y factores etiológicos implicados en el MIH.

Material y métodos: Se realizó una búsqueda bibliográfica en la base de datos PubMed, Medline y Scielo de artículos publicados entre los años 1987 a 2015. Se emplearon como palabras claves: *HIM, Molar-incisor Hypomineralisation; MIH AND: prevalence, aetiology, clinical characteristics, enamel defects, amoxicilin, dioxin*. Los idiomas empleados fueron el español e inglés. Se excluyeron artículos que estudiaban otros defectos estructurales congénitos y adquiridos como amelogenesis imperfecta, hipoplasia de esmalte y fluorosis.

Resultados: Según los estudios publicados en los últimos años se ha visto que existe un aumento de la prevalencia de MIH y una gran variabilidad según el país o las zonas geográficas. En España se han publicado estudios con cifras que oscilan entre 12,4% y 21,8%.

No existe evidencia científica suficiente en la literatura, para determinar de forma clara y precisa los factores etiológicos relevantes. Son varios los factores asociados: prematuridad, presencia de dioxinas en la leche materna, alteraciones gastrointestinales, problemas respiratorios, infecciones de orina, otitis, o medicaciones prescritas durante los primeros años de vida.

Conclusiones: Teniendo en cuenta el notable incremento de la prevalencia de MIH con el paso del tiempo podemos considerar este fenómeno como un problema de salud oral importante por las repercusiones que conlleva. Consideramos imprescindible la realización de más estudios que permitan esclarecer los factores etiológicos y un mejor conocimiento de los mismos, favoreciéndose la prevención de complicaciones gracias a un diagnóstico precoz.

6. FOSFOPÉPTIDO DE CASEÍNA FOSFATO DE CALCIO AMORFO. ACTUALIZACIÓN EN ODONTOLOGÍA

Musa Herranz S, Cuesta Zuccarelli L, Hernández Guevara A, Real Benlloch I, Barbería Leache E
Universidad Complutense de Madrid. Madrid

Introducción: La caries es una enfermedad bacteriana, infecciosa, contagiosa y crónica que cursa con la destrucción de los tejidos dentales como consecuencia de la desmineralización de los ácidos producidos por la placa bacteriana. A nivel mundial tiene una alta prevalencia y constituye un problema de salud pública en aquellos países menos desarrollados.

Objetivos: Analizar el fosfopéptido de caseína fosfato de calcio amorfo como alternativa de prevención de la caries dental con el fin de mejorar la salud oral de la población afectada y exponer los resultados obtenidos.

Metodología: Se ha realizado una búsqueda bibliográfica en las bases de datos: PubMed (MeShDatabase), Medline, Dialnet, Compludoc y Google Scholar, con las palabras clave: *casein phosphopeptide, amorphous calcium phosphate, Recaldent, early carious lesion, non-invasive treatment, remineralizing agent*. Se seleccionaron artículos de los últimos 12 años.

Resultados: El proceso de desmineralización y remineralización está relacionado con la actividad de la biopelícula dentaria, así como con el flujo y composición de la saliva. Para prevenir la aparición de las lesiones cariosas es recomendable la aplicación tópica de productos que alteren la acción bacteriana y que propicien la remineralización de las estructuras dentarias. En relación a los métodos de prevención, además de la acción del flúor, se encuentra la de los derivados de la caseína que se encuentran en los productos lácteos. Los fluoruros afectan el metabolismo de la biopelícula y son intermediarios en el proceso de remineralización. El fosfopéptido de caseína y fosfato de calcio amorfo (CPP-ACP) es un derivado de la caseína, fosfoproteína predominante en la leche bovina, con una unión amorfa de calcio y fosfato soluble, de fácil liberación en medios ácidos y con la capacidad de hidrolizar la hidroxiapatita, favoreciendo la remineralización de lesiones incipientes de caries. Por ello, el complejo CPP-ACP provee un reservorio de calcio que puede inhibir el proceso de desmineralización, potenciando así la remineralización. En recientes estudios se ha encontrado que hay una mayor difusión de iones de calcio y fosfato cuando el CPP-ACP se aplica en combinación con los fluoruros.

Conclusiones: El complejo CPP-ACP fortalece el esmalte dental y previene la formación de caries; reduce la sensibilidad dentinaria al ocluir los túbulos abiertos; neutraliza la acidez y aumenta el flujo salival. A pesar de todo ello, y con el fin de avalar los beneficios que proporciona, se precisan más estudios clínicos para determinar la efectividad del CPP-ACP.

7. LA HIPOMINERALIZACIÓN EN MOLARES TEMPORALES COMO FACTOR PREDICTIVO DE HIPOMINERALIZACIÓN INCISIVO MOLAR

Negre-Barber A, Montiel-Company JM, Boronat Catalá M, Catalá-Pizarro M, Almerich-Silla JM
Departamento de Estomatología. Facultad de Medicina y Odontología. Universitat de València. Valencia

Introducción: La hipomineralización incisivo molar (HIM) afecta a los primeros molares e incisivos permanentes, alterando su estructura y favoreciendo problemas como la pérdida de esmalte y la caries dental. Su etiología no está clara y es necesario conocer factores predictores para controlar y diagnosticar lo más tempranamente posible los dientes afectados de HIM. Existe una coincidencia en un tiempo del desarrollo y calcificación de los segundos molares deciduos y los primeros molares permanentes, por lo que una noxa que actuara en este intervalo de tiempo podría dejar huella en ambos dientes.

Objetivos: Se realizó un estudio de corte transversal sobre una muestra de 414 niños pertenecientes al proyecto INMA de Valencia. Se estableció la presencia de hipomineralización incisivo molar e hipomineralización en segundos molares temporales mediante examen visual, según los códigos de la EAPD.

Material y métodos: Se realizó un estudio de corte transversal sobre una muestra de 414 niños pertenecientes al proyecto INMA de Valencia. Se estableció la presencia de hipomineralización incisivo molar e hipomineralización en segundos molares temporales mediante examen visual, según los códigos de la EAPD.

Resultados: De los niños explorados, 100 presentaron HIM y 314 resultaron sanos para HIM. De los 100 niños con HIM un 76,7% presentó también HMT; de los 314 niños sin HIM, sólo el 23,3% presentó HMT, siendo la diferencia estadísticamente significativa (p -valor < 0,001) y con una OR = 18,2 (9,39-35,48). Un 76,7% de los niños con HMT tienen o tendrán HIM, mientras que un 84,7% de los niños sin HMT no tendrán HIM.

Conclusión: Existe una clara relación entre la HMT y la HIM, un niño con HMT tendrá de media 18,2 veces más probabilidad de padecer HIM que un niño sano. Por este motivo, un diagnóstico precoz de hipomineralización en segundos molares temporales pondrá de manifiesto la necesidad de monitorizar la erupción de los primeros molares e incisivos permanentes y actuar, cuando se precise, lo más pronto posible para preservar y proteger dichos dientes.

Financiación: El presente estudio ha sido realizado dentro del proyecto PI12/02570 financiado por el PN de I+D+I 2008-2011 y el ISCIII-Subdirección General de Evaluación y Fomento de la Investigación, cofinanciado por el FEDER.

8. SELLADORES DE FOSAS Y FISURAS: RESINAS DE COMPOSITE AUTOGRABADORAS VS. SELLADO TRADICIONAL

Pagán Cánovas E¹, Sotoca Tobarra A¹, Germán Cecilia C², Ortiz López AJ², Cepillo Boluda AJ³

¹Odontología. ²Universidad de Murcia. Murcia.

³Universidad de Albacete. Albacete

Introducción: La caries dental es una infección del diente, es decir, una enfermedad bacteriana destructiva de las estructuras dentales producida por una serie de microbios que viven en nuestra boca. La caries dental es una enfermedad crónica frecuente que si se deja sin tratamiento puede causar dolor, pérdida de dientes y edentulismo.

Aunque las superficies oclusales de los dientes representan sólo un 12,5% del total de superficies de la dentición permanente, en ellas se instaura el 50% de la caries en niños.

El uso de selladores de fosas y fisuras como método de prevención de las caries en las superficies oclusales (Beltrán-Aguilar y cols., 2005) está sobradamente justificado, sobre todo en las fosas y fisuras más propensas,

como son las de los molares y premolares superiores, ya que su morfología impide una correcta limpieza química por medio de la saliva.

Objetivos: Estudiar el comportamiento clínico a los 12 meses de los materiales usados como selladores de fosas y fisuras: un sellador de resina (Helioseal®) y dos composites fluidos autograbadores (Vertise® Flow y Prevent Seal).

Material y método: En el estudio han participado 214 niños entre 6 y 16 años que no llevaban aparatos de ortodoncia. Hemos sellado 855 molares y premolares libres de caries divididos en cuatro grupos. En cada uno de ellos hemos utilizado: AdheSE® ONE F + Helioseal® (grupo A), ácido ortofosfórico + Helioseal® (grupo B), Prevent Seal (grupo C), Vertise® Flow (grupo D). La evaluación clínica de los tratamientos se realizó a los 12 meses. Los controles fueron realizados siempre por el mismo odontólogo.

Valoramos la presencia o ausencia del sellado de fosas y fisuras y en caso afirmativo utilizamos la evaluación clínica directa de Van Dijken de 1986.

Resultados: A los 12 meses los grupos ácido ortofosfórico + Helioseal® y AdheSE® ONE F + Helioseal® se comportan de manera parecida y siempre con valores aceptables. Sin embargo son los grupos Prevent Seal y Vertise® Flow los que, aunque actúan de manera parecida, conforme pasa el tiempo ofrecen valores que distan mucho de ser aceptables.

Conclusiones: El sellador de composite convencional Helioseal® presentó mejor comportamiento clínico en todas las variables estudiadas que los selladores de composite autograbadores. Los nuevos selladores autograbantes no superan la eficacia de los selladores de fosas y fisuras tradicionales.

9. PREDICCIÓN DE CARIES FUTURAS MEDIANTE EL CARIOGRAM®

Pereda Auriguierry P, López Moreno C, Torres Moreta L, López de la Hoz M, Costa Ferrer F
Madrid

Introducción: El programa Cariogram® es un modelo de predicción de riesgo que ilustra las interacciones de los factores que intervienen en el desarrollo de la caries de forma simple y gráfica.

La caries dental es la enfermedad odontológica más prevalente en la actualidad y por este motivo, debemos adoptar medidas de prevención desde edades muy tempranas en los pacientes pediátricos para frenar y evitar posibles tratamientos futuros.

Objetivo: El objetivo de este estudio era estimar el riesgo de caries, en pacientes pediátricos del Máster de Odontopediatría de la Universidad Europea de Madrid. Basándonos en el estudio de caries en dentición mixta con el programa Cariogram® y clasificando a los pacientes según su riesgo de caries.

Material y métodos: Se incluyeron 60 pacientes entre 6 y 12 años de edad en este estudio. Para obtener el riesgo de caries de cada individuo, se realizó un examen clínico

analizando ceo e índice de placa de Sillness y Løe (considerando enfermedades relacionadas), se dieron unos cuestionarios de dieta a los padres y se estudiaron las condiciones del huésped, utilizando el *software* Cariogram®. Para la instrucción de la utilización del programa hemos utilizado la base de datos PubMed, Scielo y Google Académico.

Resultados: El 60% de los niños tuvieron alto riesgo. Dos factores muy significativos fueron la placa dental y la ingesta de carbohidratos.

Conclusiones: El uso del programa Cariogram® permite la clasificación de los pacientes de bajo, moderado y alto riesgo de caries. La caries, higiene oral y la frecuencia de consumo de alimentos cariogénicos son las variables que mostraron una alta correlación con el riesgo de caries.

El Cariogram® es una herramienta útil tanto para el odontólogo como para el paciente, ya que se puede utilizar para educar y tomar conciencia al paciente respecto a su salud oral.

10. COMPARACIÓN DE LOS FACTORES DE RIESGO DE LA CPI-S EN PREESCOLARES DE DIFERENTES NIVELES SOCIOECONÓMICOS

Rabassa J¹, Marès C¹, Palma C²

¹Hospital Sant Joan de Déu. Barcelona. ²Universidad Peruana Cayetano Heredia. Perú

Introducción: La mayoría de estudios epidemiológicos sobre caries de la primera infancia (CPI) coinciden que afectan a niños de familias de niveles socioeconómicos bajos. Sin embargo, se ha observado un aumento del índice de caries en niños preescolares procedentes de familias de niveles socioeconómicos altos.

Objetivo: Comparar los factores de riesgo de los niños/as con caries de la primera infancia severa (CPI-S) pertenecientes a familias de diferentes niveles socioeconómicos.

Material y métodos: Estudio comparativo de pacientes ≤ 3 años con CPI-S visitados entre 2012-2014 en una consulta dental privada de Barcelona y el Hospital Sant Joan de Déu. Los datos se obtuvieron de un cuestionario común de factores de riesgo de caries, realizado a los padres, así como a través de un examen clínico a los niños. Se incluyó información relacionada con la procedencia de los niños y sus padres, hábitos dietéticos, hábitos de higiene oral, transmisión bacteriana precoz y riesgo de caries de los padres/madres.

Resultados: Un total de 80 pacientes con CPI-S fueron incluidos en el análisis. La edad promedio de los pacientes hospitalarios fue significativamente mayor. Entre los factores de riesgo de caries comunes se encuentran: inicio tardío de la higiene oral (> 12 meses), dieta cariogénica (> 3 snacks al día), riesgo de caries alto de la madre y transmisión bacteriana precoz. Entre los factores de riesgo específicos del grupo hospitalario se encuentran: padres de origen extranjero con nivel socio-económico medio-bajo (62,5%) y entre los del grupo privado se

encuentran la lactancia materna a demanda y nocturna (100%). Se observó que tanto los niños del ámbito privado (100%) como del hospitalario (95%) mantenían la lactancia materna a demanda y nocturna más allá de los 12 meses.

Conclusiones: Los resultados del presente estudio revelan que, a pesar de los diferentes niveles socioeconómicos, existen factores de riesgo de caries comunes en ambos grupos, especialmente en lo que respecta a un inicio tardío de la higiene oral (> 12 meses), dieta cariogénica (> 3 snacks al día), riesgo de caries alto de la madre y transmisión precoz de bacterias. Con respecto a los hábitos de alimentación, la lactancia materna a demanda y nocturna es un factor de riesgo significativo en ambos ámbitos. Este estudio confirma que existen nuevas tendencias en la CPI-S. La caries en niños pequeños atraviesa barreras sociales, culturales y económicas y resulta imperativo aumentar los conocimientos en la población.

11. PREVALENCIA DE ANOMALÍAS DENTALES DE NÚMERO EN LOS PACIENTES ODONTOPEDIÁTRICOS DE LA CLÍNICA UNIVERSITARIA DE ODONTOLOGÍA DE LA UNIVERSIDAD INTERNACIONAL DE CATALUNYA

Serra Redondo X, Guinot Jimeno F, Martínez P, Cuadros C, Lorente Rodríguez A

Universitat Internacional de Catalunya. Barcelona

Introducción: Es importante conocer la prevalencia de anomalías dentales de número para poder establecer un diagnóstico precoz y un adecuado plan de tratamiento.

Objetivo: Determinar la prevalencia de anomalías dentales de número en pacientes pediátricos de la Clínica Universitaria de Odontología (CUO) de la Universitat Internacional de Catalunya (UIC).

Material y métodos: La muestra estuvo formada por pacientes de entre 6 y 12 años que acudieron a visitarse a la CUO desde enero de 2010 hasta diciembre de 2013. Se revisaron las historias clínicas y ortopantomografías de cada paciente y se confeccionó un documento de autodiseño para registrar los siguientes datos: sexo, edad y anomalías de número. Se excluyeron los pacientes diagnosticados con algún síndrome, ortopantomografías con diagnóstico dudoso y los pacientes con historia clínica de pérdida del diente por traumatismo dental, caries, enfermedad periodontal o extracción ortodóntica. Se analizaron los datos utilizando el test de proporciones con el programa estadístico Statgraphics® Plus versión 5.1 (Statpoint Technologies, Warrenton, VA, USA).

Resultados: De una muestra final de 437 pacientes, se observó que el 10,76% de los pacientes presentaban anomalías de número en algún diente. Un 1,37% presentaban hiperodoncia, siendo el 100% supernumerarios tipo mesiodens. El 9,38% de los pacientes presentaban agenesia de algún diente; el 53,33% correspondían al

sexo femenino y el 46,66% afectaban al sexo masculino. Según la localización, un 45,33% eran agenesias en el maxilar y un 54,66% tenían afectación de la mandíbula. En cuanto a la distribución por sectores, el lado derecho presentaba un 52%, a diferencia del 48% que presentaba el lado izquierdo.

Conclusiones: Prevalencia de anomalías de número en este estudio fue del 10,76%: un 9,38% presentaba agenesia de algún diente, mostrando una mayor afectación en el sexo femenino, en la mandíbula y en el lado derecho. Y un 1,37% presentaban hiperodoncia, con una mayor prevalencia de mesiodens en pacientes del sexo femenino.

12. CONOCIMIENTOS EN TRAUMATOLOGÍA DENTARIA ANTES Y DESPUÉS DE ASISTIR A UNA CONFERENCIA SOBRE EL TEMA

Valdepeñas Morales J, Adanero Velasco A, Planells del Pozo P

Departamento de Estomatología IV. Facultad de Odontología. Universidad Complutense de Madrid. Madrid

Introducción: Dentro de la patología odontológica, los investigadores consideran bien demostrado que los traumatismos dentales ocurren con elevada frecuencia. Con el fin de garantizar una atención eficaz, la profesión odontológica precisa una actualización constante acerca de los diferentes tipos de traumatismos dentales y el tratamiento recomendado para cada uno de ellos. Además, se ha concluido en diversos estudios que la educación en esta materia puede mejorar significativamente la probabilidad de actuar de manera apropiada en el caso concreto de avulsión dental.

Objetivo: El propósito de este estudio es valorar los conocimientos sobre traumatología dentaria en el alumnado de primer curso de la Facultad de Odontología de la Universidad Complutense de Madrid, realizando posteriormente un análisis comparativo de los conocimientos adquiridos tras la implementación de una conferencia.

Materiales y métodos: Un total de 68 estudiantes de primer curso de dicha facultad rellenaron un cuestionario, validado previamente en 215 estudiantes de Ciencias de la Salud (Odontología, Medicina y Farmacia), en el que se incluyeron preguntas sobre el manejo de los traumatismos dentales y otras cuestiones relacionadas. A continuación fue impartida una conferencia sobre el tema e inmediatamente después los estudiantes completaron de nuevo el mismo cuestionario.

Resultados: El estudio reveló la escasez previa de conocimientos sobre el tema. Los sujetos conocían mejor el correcto abordaje de las fracturas coronales que de las avulsiones. Tras asistir a la conferencia informativa, los resultados generales en el ámbito mejoraron de manera estadísticamente significativa ($p < 0,001$).

Conclusiones: Son necesarias campañas educativas en aras a mejorar el pronóstico de estas lesiones en la población, siendo especialmente idóneo su aprendizaje

en los alumnos de Ciencias de la Salud y desde los primeros cursos académicos.

13. ESTUDIO SOBRE LOS CONOCIMIENTOS EN SALUD ORAL DE UN COLECTIVO DE MATRONAS

Vidal Montolío I, Andrés Planells A, Estrela Sanchís F, Catalá Pizarro M

Universitat de València. Valencia

Introducción: La prevención en salud oral requiere de una intervención temprana, idealmente durante el periodo perinatal. Sin embargo los odontólogos no suelen entrar en contacto con pacientes en esta época de la vida. Las matronas debido a su posición privilegiada pueden jugar un papel importante en la promoción de la salud oral perinatal.

Objetivo: Determinar los conocimientos y prácticas habituales del colectivo sanitario de matronas de la Comunidad Valenciana respecto a la salud oral de la mujer embarazada y del bebé.

Material y métodos: Se diseñó un cuestionario específico para este estudio basado en trabajos similares recuperados tras una búsqueda en la base de datos PubMed/Medline. Se incluyeron 34 preguntas cerradas de respuesta dicotómica verdadero/falso divididas en cuatro apartados: conocimientos sobre salud oral de la embarazada, del bebé, práctica habitual y opinión personal. Los cuestionarios fueron cumplimentados en centros de salud y hospitales o por vía telemática.

Resultados: Se recibió la aprobación del Comité de Ética de la Universidad de Valencia en noviembre. Entre diciembre de 2014 y marzo de 2015 se recogieron 100 cuestionarios. Noventa y cuatro participantes eran mujeres, con edad promedio de 41,58 años y 13,45 años de experiencia. El 82,6% no había recibido formación sobre salud oral en los últimos 5 años. En relación con la salud oral de la embarazada, el 57,6% desconocía que la salud oral de la madre afecta a la del bebé. El 70,1% no conocía la transmisión vertical de bacterias. Sin embargo el 93,8% conocía la relación entre embarazo y gingivitis. Respecto a los conocimientos sobre salud oral del bebé, para el 67,3% la leche materna no puede producir caries bajo ninguna circunstancia. Cuarenta y ocho de los encuestados no asocia la mancha blanca a la lesión inicial de caries. En cuanto a la práctica habitual, el 85,4% refiere a todas las embarazadas a su dentista. Por el contrario, tan sólo el 24,6% aconseja limpiar la boca de bebé con una gasa tras cada toma. Ochenta y ocho de los encuestados consideran insuficiente la formación recibida y al 92,7% le gustaría ampliar sus conocimientos en salud oral.

Conclusión: Los resultados obtenidos permiten afirmar que el colectivo sanitario de matronas considera haber recibido escasa formación en salud oral. Los profesionales encuestados desconocen aspectos importantes en la prevención de caries tales como la transmisión vertical o detección de mancha blanca. Sin embargo la

mayoría querría ampliar sus conocimientos ya que consideran jugar un papel importante en prevención en salud oral.

CIRUGÍA ORAL

14. DIENTES SUPERNUMERARIOS ANTERIORES NO ERUPCIONADOS. REVISIÓN DE 50 CASOS

Alegret E^{1,2}, Brunet L^{1,2}, Cahuana A²

¹Universidad de Barcelona. Barcelona. ²Servicio de Odontopediatría y Ortodoncia. Hospital Sant Joan de Déu. Barcelona

Introducción: Los dientes supernumerarios se consideran una de las alteraciones dentales más frecuentes que afectan a la dentición primaria y mixta temprana. Pueden causar una variedad de trastornos patológicos a la dentición permanente en desarrollo. El diagnóstico y tratamiento precoz es necesario para prevenir la aparición de efectos negativos sobre las estructuras dentoalveolares y alteraciones en la erupción de los dientes permanentes.

Objetivos: Hacer un estudio comparativo de casos de supernumerarios anteriores no erupcionados, en dos periodos de tiempo, en el Hospital Sant Joan de Déu de Barcelona. Evaluar alteraciones en dientes permanentes y la influencia de la edad del paciente sobre la evolución.

Material y método: Se realizó un estudio sobre 50 pacientes pediátricos con dientes supernumerarios anteriores no erupcionados en el periodo 2006-2010. Se evaluó la edad, características de los supernumerarios y alteraciones de la erupción de dientes permanentes y la evolución post-quirúrgica. Todo ello comparado con los 125 casos del estudio publicado por A. Cahuana-Cárdenas y cols. en 2003 en el mismo centro hospitalario.

Resultados: La edad media fue de 9,2 años. El 78% de la muestra fueron varones. En el 72% de casos ocurrieron alteraciones eruptivas y en este grupo, tras la cirugía, se registró en el 40% erupción espontánea, en el 28% erupción ectópica y en el 32% fracaso eruptivo. Al correlacionar edad y fracaso eruptivo, se encontró una relación estadísticamente significativa, de tal modo que las intervenciones realizadas antes de los 9 años presentaron una evolución favorable.

Conclusiones: Los resultados obtenidos en este estudio fueron muy similares en los dos periodos. La presencia de dientes supernumerarios se asocia a alteraciones eruptivas de los dientes permanentes. La edad del paciente en el momento del tratamiento es de suma importancia en la evolución de la erupción de los dientes permanentes. Por contra, en este estudio la edad de diagnóstico ha sido más precoz y las complicaciones asociadas tras la exodoncia del supernumerario han disminuido.

15. TRATAMIENTO DE LA FIBROMATOSIS GINGIVAL HEREDITARIA EN EL PACIENTE INFANTIL

Almiñana Pastor PJ, Buitrago Vera PJ,

Catalá Pizarro M, Alpiste Illueca FM

Departamento de Estomatología. Universitat de València. Valencia

Introducción: La fibromatosis gingival hereditaria (FGH) se define como un sobrecrecimiento gingival benigno fibrótico no hemorrágico, que puede aparecer de forma aislada o formando parte de un síndrome. Se transmite por un patrón de herencia autosómica dominante. Clínicamente se observa una encía rosa coral con un punteado prominente que se encuentra cubriendo casi la totalidad del diente, impidiendo en muchos casos la erupción dentaria. Se desconoce el mecanismo etiopatogénico de este crecimiento tisular excesivo.

Objetivos: Describir la actitud diagnóstica y el enfoque terapéutico en 2 casos de fibromatosis gingival hereditaria en pacientes infantiles subrayando la clínica e histopatología.

Analizar las opciones terapéuticas y su repercusión en la situación gingival futura.

Casos clínicos: Se presentan 2 casos de FGH. Uno de los casos servirá de eje central de la comunicación para explicar los aspectos diagnóstico-terapéuticos así como las características clínicas, histológicas y genéticas. En ambos casos se decidió realizar una gingivectomía para exponer la corona de los dientes, pero se emplearon técnicas diferentes.

Se presentan los detalles del procedimiento quirúrgico, discutiendo los posibles efectos de cada procedimiento sobre la unión dento gingival, sus consecuencias sobre la erupción dentaria y las características macro y microestructurales de los tejidos eliminados.

Comentarios: La prevalencia de la FGH es de 1/175.000, pero dentro de una misma familia pueden aparecer múltiples casos. El sobrecrecimiento gingival puede ser de tal magnitud que a menudo tiene consecuencias estéticas y funcionales, pudiendo llegar a impedir la erupción dental fisiológica. Dado que se manifiesta a edades tempranas y se intensifica habitualmente con la erupción de los dientes permanentes, la FGH puede también tener un impacto psicológico negativo sobre el desarrollo del niño. Precisamente por eso y aunque la FGH presenta alto riesgo de recidiva, el tratamiento se hace necesario y el enfoque más predecible sigue siendo la gingivectomía.

Conclusiones: En la literatura no existe información sobre qué técnica de gingivectomía está más indicada en niños, pero en su elección se deben tener en cuenta los cambios que ocurrirán en la unión dento-gingival, tanto fisiológicamente como por consecuencia del procedimiento quirúrgico empleado.

16. MUCOCELES EN LA INFANCIA Y ADOLESCENCIA

Camps Raga M, Tortosa Royo P, Martorell

Cebollada M

Universidad de Valencia. Valencia

Introducción: Los quistes de origen salival constituyen un grupo de lesiones no neoplásicas originadas a partir del sistema ductal de las glándulas salivales mayores y menores. Engloban un variado grupo de entidades, tanto desde el punto de vista etiopatogénico como por sus manifestaciones clínicas.

Objetivos: A partir de una serie de casos clínicos, pretendemos recordar la clínica del mucocele, su diagnóstico, características histopatológicas y su tratamiento, teniendo en cuenta su alta tendencia a la recidiva.

Material y método: Revisión de casos diagnosticados de mucoceles entre los años 2005 y 2015.

Resultados: Observamos 10 pacientes con mucocele, con edad media de 9 años. En el total de los casos se resolvió con cirugía; en 2 casos hubo recidiva y resaltamos el caso de una niña de 7 años de edad, y que volvió con 14 años de edad por la aparición de un segundo mucocele.

Comentarios: Se tendrá en cuenta el diagnóstico diferencial con otras lesiones, fundamentalmente con patología infecciosa y traumática, por observar un aumento de la prevalencia, tanto en niños como en adolescentes.

Según Batsakis y Piazzetta el mucocele es la patología más frecuente de las glándulas salivales, sin embargo otros autores como Bhargava y Wu refieren que su aparición en pacientes pediátricos es muy poco frecuente.

Esto podría ser debido a la gran variabilidad geográfica que presentan las lesiones de la mucosa oral, según Rioboo y cols. O tal vez por la falta de estandarización de criterios en los diversos estudios.

El origen de estas lesiones podría ser traumático, debido al uso incorrecto del chupete, según Alves, o del biberón, según Kumar.

Conclusiones: El mucocele es una patología relativamente frecuente, con alta tendencia a la recidiva y que es fácil de diagnosticar por su localización, aunque a menudo hay que hacer un diagnóstico diferencial con los tumores de las glándulas salivares, por ello es importante que el odontólogo, odontopediatra u ortodontista, posea amplios conocimientos en esta patología ya que en numerosas ocasiones serán los primeros que van a ver a estos pacientes, por lo que deben saber diagnosticar y en algunos casos, tratar estos procesos.

17. FRACASO DE ERUPCIÓN DE INCISIVOS CENTRALES MAXILARES. ESTUDIO DE 45 CASOS

Fernández M^{1,2}, Brunet L¹, González Y^{1,2}

¹Hospital Sant Joan de Déu. Barcelona. ²Universidad de Barcelona. Barcelona

Introducción: La erupción dental es un proceso biológico complejo que ocurre de modo natural, por el cual el diente en desarrollo tiene un movimiento axial desde su lugar de desarrollo en los maxilares hasta su posición funcional en el plano oclusal. Este proceso implica varias estructuras y hechos biológicos, no todos conocidos, que deben tener una coordinación precisa tanto en tiempo como en secuencia.

En ocasiones el proceso de erupción se altera por causas obstructivas, traumáticas, y otras por causas desconocidas, provocando incluso un fracaso de erupción dental.

Objetivo: Valorar el fracaso de erupción en pacientes con alteración de la erupción no asociado a una barrera física detectable.

Material y métodos: Estudio longitudinal de casos con alteración severa de la erupción de incisivos, no asociado a obstáculo físico detectable en pacientes visitados en el Hospital Sant Joan de Déu de Barcelona en el periodo de 1990-2012. En ellos se registró: edad, sexo y años de seguimiento, antecedente de traumatismo, dientes afectados. Se registró grado de ectopia y alteración del desarrollo. Así mismo se registró si ocurrió erupción con ayuda ortodóncica, quirúrgica y si tuvieron que ser extraídos por fracaso.

Resultados: La muestra recogió 45 pacientes, 24 niños y 21 niñas, con un total de 67 dientes con alteración severa de erupción. La edad media de registro fue de 8,7 años (rango de 6-12 años).

Se registró antecedente de traumatismo en dentición temporal en 32 pacientes (avulsión en 4 casos, intrusión en 10 casos y 18 casos presentaban necrosis por traumatismo). No recordaban haber tenido un traumatismo 13 pacientes. Se constató persistencia de diente temporal necrótico en 6 casos.

Algunos presentaron uno o más dientes asociados a incisivo central con ectopia severa.

Respecto la evolución, se observó reerupción espontánea tras la extracción de las piezas temporales en 12 dientes, se realizó con éxito la recolocación de estos en la arcada en 6 dientes, y necesitaron ayuda de ortodoncia 12 dientes. Se realizó extracción quirúrgica por fracaso de erupción en 36 dientes.

Conclusiones: Alteraciones graves de erupción de incisivos se ven por igual en distinción de género. En un alto porcentaje se relacionan a traumatismos en dentición temporal, muchos de ellos desapercibidos para los padres.

La tasa de fracaso de erupción es muy elevada y probablemente se relaciona con la edad tardía de diagnóstico. Las secuelas podrían minimizarse con una monitorización del traumatismo, y con una actuación adecuada por parte del profesional.

18. LA PIEZOCISIÓN EN CANINOS ECTÓPICOS EN PACIENTES ODONTOPEDIÁTRICOS. A PROPÓSITO DE 2 CASOS

Florit Pons T, Mir Orfila P, Mir Marí X
Menorca

Introducción: Mediante la prevención, actualmente, se solucionan muchas futuras inclusiones y retenciones de caninos, sabiendo que la edad ideal para ello son los 9 años aproximadamente. Pese a ello, son muchos los casos que se tienen que fenestrar, y los que realmente debemos fenestrar, se pueden beneficiar de la piezocisión, técnica descrita en 2009 por Dibart.

Objetivos: Presentar la técnica de piezocisión utilizada en casos clínicos, con caninos no erupcionados, explicando previamente las bases biológicas y principios de la misma.

Casos clínicos: Se presentan 2 casos, con 3 caninos no erupcionados, en los que se efectuó fenestración y piezocisión como parte del tratamiento. El postoperatorio y la evolución clínica fueron muy favorables, habiendo emergido los caninos en un período de 1,5 meses de media.

Comentarios: La piezocisión es un proceso quirúrgico mínimamente invasivo, que nos ayudará y acelerará la biología con el fin de disminuir el tiempo de tratamiento considerablemente, hasta el punto de triplicar o cuatuplicar la velocidad de erupción de los caninos en comparación a lo que ocurre en la ortodoncia convencional en estos pacientes, con una relación coste-beneficio muy favorable. Los 2 casos propuestos se contrastan con la corticotomía, pero no con otros casos en los que se haya realizado la piezocisión, debido a que no hay publicaciones al respecto a día de hoy. Así mismo se compara con otras alternativas como la fenestración preeruptiva descrita por Kockich, y la alternativa PROPEL, destinado a un único uso y propuesta como menos invasiva todavía, para acelerar el movimiento ortodóncico.

Conclusiones: En nuestra experiencia en estos 2 casos podemos afirmar: igual número de visitas, pero más frecuente; coste biológico bajo; triplica la rapidez de movimiento dental; tiempo de ejecución bajo; recomendación de esta técnica rutinariamente; y la necesidad de una muestra más amplia para concretar predicción.

19. AUTOTRASPLANTE COMO ALTERNATIVA A LA TRACCIÓN ORTODÓNTICA EN INCISIVOS MAXILARES CON PRONÓSTICO DUDOSO

Laplana Farré A¹, González Aroca I¹, Sánchez Borrego E¹, Mendoza Mendoza A¹, Iglesias Linares A²
¹Universidad de Sevilla. Sevilla. ²Universidad Complutense de Madrid. Madrid

Introducción: El autotrasplante se define como el procedimiento para la reubicación quirúrgica de una pieza dentaria autóloga. Con frecuencia representa una solución de reemplazo en ausencias o pérdidas dentarias por trauma. Menos frecuentemente, se realiza como método de reubicación en casos específicos de impactación.

Objetivos: Presentación a modo comparativo, a partir de dos casos clínicos, de la potencial indicación del autotrasplante en casos de impactación en el frente anterior cuando dichos dientes ectópicos presenten pronóstico dudoso o negativo para su tracción ortodóncica.

Casos clínicos: Se describe el diagnóstico, procedimiento y monitorización a corto plazo de dos pacientes tratados mediante autotrasplante y tracción ortodóncica respectivamente en el servicio de Odontopediatría de la Universidad de Sevilla.

Caso clínico 1: Autotrasplante: Paciente de 10 años con antecedentes de luxación intrusiva del 51, desplazando al permanente a una posición muy apical y hori-

zontal. Tras estudio ortodóncico, clínico y radiológico exhaustivo se procedió a abrir espacio mediante arco palatino y aparatología fija, decidiendo autotrasplantar el 11 ectópico a una posición correcta en la arcada, dado que por su posición fue descartada la realización de tracción ortodóncica. Administramos sedación oral, profilaxis antibiótica, realización de la cirugía de reubicación dentaria con preparación del alveolo receptor, extracción, preservación tabla vestibular, reimplante y ferulización. Se monitorizó la estabilidad inicial, ausencia de movilidad, cicatrización de tejidos e integración funcional del diente y ausencia de patología periradicular.

Caso clínico 2: Tracción ortodóncica: paciente de 13 años, con odontoma en sector anterosuperior. Se decide realizar cirugía de rescate con tracción ortodóncica ya que cumple criterios clínicos y radiológicos de proporción, longitud y forma radicular, así como buena posición. Con ello conseguimos erupción guiada mediante fuerza continua del incisivo produciendo cambios en los tejidos blandos y hueso.

Comentarios: Presentamos un caso en el cual el autotrasplante ha permitido a corto plazo la salud periodontal y pulpar del diente autotrasplantado, así como un crecimiento natural del proceso alveolar, preservando la estética y función de los tejidos periodontales. Comparativamente se presenta un caso de impactación en sector anterior con un valor pronóstico con diferencias específicas que permite garantizar la indicación de asumir un proceso de tracción ortodóncica donde se analizan los resultados obtenidos.

Conclusiones: El autotrasplante es una opción de elección especialmente en pacientes en crecimiento con dientes anteriores perdidos, agenesias o ectopias que no puedan ser reconducidas mediante tracción ortodóncica. Por ello es esencial un diagnóstico claro, una selección precisa de su indicación y un correcto enfoque multidisciplinario.

20. EVALUACIÓN DEL ÉXITO DE AUTOTRASPLANTES

Torregrosa N, Brunet LI, González Y
 Hospital Sant Joan de Déu. Barcelona

Introducción: Reponer dientes perdidos o ausentes es uno de los objetivos en la consulta odontológica. Una opción de tratamiento es el autotrasplante, que consiste en trasplantar un diente incluido, impactado o correctamente erupcionado desde su lugar original a un espacio preparado quirúrgicamente o un alveolo post-extracción, en el mismo individuo.

Objetivo: Describir un grupo de pacientes sometidos a autotrasplantes dentales en el Hospital Sant Joan de Déu y exponer los factores de éxito de los autotrasplantes dentales.

Material y método: Estudio retrospectivo sobre las historias clínicas de casos de autotrasplantes realizadas en el período de 1994-2014 por un mismo operador. Se analizaron las indicaciones para la intervención, el diente donante (tipo y desarrollo radicular) y sitio receptor

(post-exodoncia o nealveolo), la curación periodontal, pulpar y ósea, y su supervivencia.

Resultados: Se estudiaron 18 casos con 23 dientes autotrasplantados, 11 mujeres (61%) y 7 hombres (39%). Las indicaciones eran agenesias (53%), odontodisplasia regional (17%), ectopias (13%), caries (13%) y quistes (4%). Los dientes autotrasplantados fueron incisivos, caninos, premolares y terceros molares. La formación radicular era incompleta en 20 dientes (87%) y completa en los 3 dientes restantes (13%). El lecho receptor mayoritariamente fue post-exodoncia del diente temporal o del permanente con caries. En la mayoría de casos hubo curación ósea, pulpar y periodontal, exceptuando tres casos que requirieron terapia endodóntica. La supervivencia de los autotrasplantes fue del 96%. Los factores de éxito considerados previos a la intervención incluyen los relacionados con el paciente y el profesional, las características del diente dador y la preparación del lecho receptor. La cicatrización pulpar, periodontal y ósea valoradas clínica y radiográficamente, el desarrollo radicular y la adaptación gingival del diente trasplantado son factores de éxito valorados en los controles.

Conclusiones: El autotrasplante es un procedimiento no muy extendido ni familiarizado pero válido y con resultados muy favorables. Presentan una tasa de supervivencia elevada, lo que se correlaciona con una adecuada selección del paciente en consideración con los factores de éxito descritos. Por lo que son una alternativa de tratamiento útil en pacientes en crecimiento, proporciona una preservación de la continuidad del arco dental, del proceso alveolar y una estética aceptable. Así pues los odontopediatras deberían saber detectar los casos y manejar las técnicas para realizar un autotrasplante.

ODONTOLOGÍA RESTAURADORA

21. APARATO DE GROPER EN PREESCOLARES: REPORTAJE DE UNA SERIE DE CASOS

Blanco Baños A¹, García Villa C¹, Palma Portaro C²
¹Universidad de Barcelona. Barcelona. ²Universidad Peruana Cayetano Heredia

Introducción: Las causas más frecuentes de destrucción de dientes primarios son la caries dental, los traumatismos y las anomalías estructurales. De estas, la principal causa de pérdida dental prematura en preescolares es sin duda la caries de la primera infancia (CPI), que puede llevar a la pérdida de múltiples dientes primarios anteriores en un corto periodo de tiempo. Entre las razones para reemplazar los dientes anteriores perdidos se mencionan: restablecer las funciones de masticación, deglución, fonación, evitar la aparición de hábitos incorrectos, mejorar la estética y evitar repercusiones psicológicas. Entre los aparatos más utilizados

para el reemplazo estético en dentición primaria está el Aparato de Groper.

Objetivo: El objetivo del presente estudio es describir las ventajas y desventajas de los Aparatos de Groper en 14 preescolares, los cuales fueron colocados en el Servicio de Odontopediatría del Hospital Universitario de Bellvitge, durante el periodo junio 2004-enero 2015. Se registraron tres áreas: características generales de los pacientes; beneficios psicológicos y funcionales de la sustitución protésica; y complicaciones del uso de estos aparatos. Las características generales de los pacientes y las complicaciones de los aparatos se obtuvieron a través de la revisión de historias clínicas; los beneficios psicológicos y funcionales a través de una encuesta a padres y niños que se realiza como protocolo clínico un mes después de colocar el aparato.

Comentarios: Existe cierta controversia respecto a la influencia de la pérdida dental prematura del sector anterior sobre la estética y la autoestima de los niños. Sin embargo, el presente estudio refleja que la gran mayoría de niños refieren sentirse más guapos (100%), comer mejor (100%), hablar mejor (36%) después de colocar el aparato de Groper. Asimismo, los padres refieren que sus hijos más contentos (93%) y sonríen más (57%).

Conclusiones: La gran mayoría de padres y niños refieren una mejoría a nivel personal / social tras la colocación del aparato. Entre las complicaciones asociadas al uso del aparato cabe destacar la descementación, la fractura y la gingivitis. La pérdida dental prematura del sector anterior puede afectar la seguridad y a las relaciones interpersonales de los niños y por ello debemos apoyar la sustitución estética a edades tempranas. A su vez, los padres deben ser informados de las posibles complicaciones del uso del aparato de Groper a lo largo del tiempo

22. AMELOGÉNESIS IMPERFECTA. A PROPÓSITO DE UN CASO CON UN SEGUIMIENTO DE 5 AÑOS

Giorgiana MJ, Yuste S, Requena C, Cuadros C, Lorente A

Universidad Internacional de Cataluña. Barcelona

Introducción: La amelogénesis imperfecta (AI) es un defecto estructural del esmalte, clínica y genéticamente diverso, causado por mutaciones en los genes críticos (cromosoma X) para su formación. La incidencia de AI puede variar según la población estudiada que oscila entre 1/718 a 1/14.000, pudiendo afectar la dentición temporal, permanente o ambas, así como solo un diente o toda la dentición.

Considerando el fenotipo, el mecanismo de desarrollo y la forma de herencia, la AI puede clasificarse en cuatro tipos principales: hipoplásica, hipomadura, hipocalcificada, e hipomaduración hipoplásica con taurodontismo.

Entre las implicaciones clínicas de la AI se encuentra la baja susceptibilidad a la caries, problemas masticatorios, sensibilidad térmica y química, problemas fonarticulares, sobremordida profunda, autoestima baja, el depósito excesivo de cálculo, y la hiperplasia gingival.

Objetivos: Presentación de un caso clínico de un paciente diagnosticado con AI hipocalcificada con 5 años de seguimiento.

Caso clínico: Paciente de sexo masculino, de 7 años y 8 meses de edad, que acude al Máster de Odontopediatría Integral de la Universitat Internacional de Catalunya para una revisión dental. Tras realizar la anamnesis y exploración clínica, se diagnostica amelogénesis imperfecta de tipo hipocalcificada en la totalidad de los dientes temporales y permanentes. Tras realizar las pruebas radiográficas habituales, se diagnosticó lesión de caries en los cuatro primeros molares permanentes y mordida cruzada posterior unilateral derecha, por lo que se decidió realizar tratamiento conservador y ortopédico. El paciente ha acudido a controles periódicos con un seguimiento total de 5 años.

Comentarios: La AI no solo afecta a la dentición del paciente sino que además implica un impacto en su desarrollo psicosocial, por lo que el manejo odontológico debe ir encaminado a preservar la estructura dental, mejorar la función, y reducir la sensibilidad dental, así como mejorar la estética, especialmente en fases como la pre-adolescencia y adolescencia.

Desafortunadamente no existen resultados a largo plazo en cuanto a la rehabilitación dental de estos pacientes, la mayoría de la evidencia científica deriva del manejo de casos clínicos específicos.

Conclusiones: Es necesario un diagnóstico precoz de AI con la finalidad de prevenir y evitar que el paciente pierda sus funciones orofaciales y la estética, realizando un diagnóstico y tratamiento interdisciplinario.

23. COMPARACIÓN *IN VITRO* DE LA ESTABILIDAD DEL COLOR DE CORONAS PEDIÁTRICAS ESTÉTICAS DE ZIRCONIO

Lorente Farré P, Torrents Gras R, Cuadros Fernández C, Lorente Rodríguez AI, Cano Batalla J
Universidad Internacional de Cataluña. Barcelona

Introducción: Las coronas de acero inoxidable ofrecen durabilidad, fiabilidad y bajo coste, pero tienen un gran inconveniente que es la estética. Con el fin de mejorar este aspecto surgieron otras opciones terapéuticas como las coronas de acero inoxidable con frente estético, aunque diferentes estudios han demostrado que afectan a la salud gingival, son demasiado caras, voluminosas y carecen de una apariencia natural. Es aquí donde se planteó la utilización de coronas de cerámica de zirconio para la restauración de dientes anteriores, debido a sus propiedades ópticas, su alta resistencia a la flexión y la reducción del espesor.

Objetivos: Determinar y comparar la estabilidad del color de dos tipos de coronas anteriores estéticas pediátricas de zirconio (Nusmile ZR® y EZ-PEDO®) en bebidas de consumo habitual.

Materiales y métodos: Se incluyeron 80 coronas anteriores estéticas pediátricas de zirconio (40 de tipo Nusmile ZR® y 40 de tipo EZ-PEDO®). Las soluciones de tinción utilizadas fueron: chocolate batido (Cacaolat®),

zumos de naranja (Granini®) y Coca-cola® (Coca-cola®); y agua destilada como grupo control.

Todas las soluciones se cambiaron cada 7 días y se mantuvieron en una incubadora a una temperatura estable de 37 ± 1 °C. Las mediciones de color se efectuaron con un espectrofotómetro Spectro™ Micro con la guía Vita clásica (A1-D4). Las diferentes mediciones se realizaron a las 24 horas (T0), a los 7 días (T1), a los 15 días (T2), a los 21 días (T3) y a los 30 días (T4). El método estadístico fue ANOVA multifactorial y los datos se analizaron mediante el Statgraphics Plus® versión 5.1 del software. La significación estadística se fijó en $p < 0,05$ y el intervalo de confianza al 95%.

Resultados: Se han obtenido diferencias estadísticamente significativas de ambos tipos de coronas entre las soluciones de tinción y el grupo control (p -valor = 0,0068). Se parte de la base que los valores de inicio de las coronas de tipo EZPEDO son más bajos que los de tipo Nusmile, si bien en ambos grupos coincide que el grupo experimental de zumo de naranja tiene los valores más altos de tinción, seguido del batido de chocolate y por último de la coca-cola.

Conclusiones: Las coronas estéticas anteriores pediátricas de zirconio no tienen estabilidad del color con bebidas de consumo habitual, aunque los valores obtenidos no son clínicamente detectables.

24. INCRUSTACIONES DE COMPOSITE EN MOLARES TEMPORALES EN INFRAOCLUSIÓN CON AGENESIA DEL SUCESOR

Redondo Santiago G¹, Mayné Acien R^{1,2}, Yuste Bielsa S^{1,2}, Maristany Vilanova J¹

¹Práctica Privada en Clínica Dr. Maristany. Barcelona.

²Facultad de Odontología. Universidad Internacional de Cataluña. Barcelona

Introducción: La infraoclusión está frecuentemente asociada a los molares temporales. El molar permanece fijo en su posición mientras los dientes adyacentes continúan con su erupción. Los términos “anquilosado”, “sumergido” e “inmersionado” son usados a menudo como sinónimo de infraoclusión.

Se clasifica como leve, moderada y severa tomando como referencia la superficie oclusal del diente afectado. Leve cuando está a 1 mm del plano oclusal; moderada cuando está al nivel de los puntos de contacto de los dientes adyacentes; y severa cuando está situada a nivel gingival o por debajo de ella.

Los molares más afectados son los mandibulares. El más frecuente es el primer molar temporal seguido del segundo molar.

En la infraoclusión moderada y severa se presentan alteraciones del plano oclusal como son la inclinación de los dientes adyacentes, extrusión del antagonista o desplazamiento de la línea media hacia el lado afectado entre otras cosas.

Objetivos: Mostrar que la reconstrucción de molares sumergidos con onlays de composite de manera indirecta, es una buena opción de tratamiento.

Casos clínicos: 5 pacientes de edades comprendidas entre 14 y 16 años que presentaban molares sumergidos con agenesia del sucesor permanente. En todos los casos el molar afectado era el 2º molar temporal mandibular y la infraoclusión era leve o moderada.

Comentarios: Muchos autores afirman el buen pronóstico de un molar temporal con infraoclusión leve o moderada, pudiendo permanecer en boca durante un largo tiempo. Ante un paciente joven, debemos asegurar una buena función, siendo necesaria la reconstrucción del molar para restablecer el plano oclusal.

Conclusiones: Las opciones de restauración van desde la reconstrucción en composite hasta la colocación de una corona de acero inoxidable. La restauración directa con composite es complicada en varios puntos ya que conlleva un tiempo de trabajo extenso con resultados poco satisfactorios. Por otra parte, la corona de acero inoxidable cada vez es menos tolerada debido a su escasa estética.

Las incrustaciones en composite indirectas proporcionan una estética y una buena función, por lo que las consideramos una buena opción de tratamiento en molares sumergidos que vayan a permanecer largo tiempo en boca.

25. IMPACTO PSICOLÓGICO EN PACIENTES CON AMELOGÉNESIS IMPERFECTA

Román Arenas F, Mendoza Mendoza A, Iglesias A, Domínguez Zamora R, Payá Jiménez M
Universidad de Sevilla. Sevilla

Introducción: La amelogenénesis imperfecta (AI) es una anomalía en la estructura del esmalte de tipo hereditario. Cursa con la afectación de todos los dientes en mayor o menor grado y en ambas denticiones. Entre las afectaciones más comunes se encuentran la pérdida de sustancia, la variación del color del diente y de su forma, mordida abierta y sensibilidad, entre otros. Todas estas características hacen que los pacientes con AI sufran carencias emocionales y presenten aspectos psicológicos que afectan su vida diaria.

Objetivo: Analizar el impacto psicológico de AI en la calidad de vida de dos pacientes infantiles y de sus familias, así como la idoneidad en relación a estos aspectos de la opción terapéutica empleada siguiendo las directrices recomendadas por la AAP en estos pacientes.

Caso clínico: Acuden dos pacientes de 6 y 8 años de edad a la clínica del Master de Odontopediatría de la US con AI. Tras estudio diagnóstico, clínico-radiográfico, se realizó todo el tratamiento preventivo y conservador siguiendo recomendaciones de la Sociedad Americana de Odontopediatría. En la finalización del mismo se evaluaron los resultados estéticos y psicológicos de dicha enfermedad y tratamiento de la misma en los progenitores, hermanos y pacientes mediante un test para valorar la satisfacción y la calidad de vida tanto a los pacientes como a su entorno familiar.

Comentarios: Debido a la gran pérdida de sustancia dental por la AI los pacientes afectados tienden a no

mostrar sus dientes y presentan problemas a la hora de relacionarse unidos a una baja autoestima y una mala percepción de sí mismos. El test recoge 47 preguntas que evalúan la funcionalidad y estética del tratamiento además de la calidad de vida de dicha paciente.

Conclusiones: Los resultados obtenidos fueron positivos en general, obteniendo un alto éxito en cuanto a mejora de calidad de vida. Todos ellos se mostraron satisfechos con el tratamiento aunque tanto familiares como pacientes destacaron como negativo la mala estética y el dolor post-tratamiento. Se necesitan más estudios en cuanto a la satisfacción de los pacientes con AI y hacerlos partícipes de todo el plan de tratamiento puesto que este tiene una gran repercusión en su vida diaria. En casos futuros nuestro plan de tratamiento se basaría en mejorar los aspectos negativos del test como por ejemplo empleando coronas de zirconio en lugar de Cr-Ni.

ODONTOLOGÍA CONDUCTUAL

26. DISPOSITIVO PROTECTOR DE AUTOMUTILACIÓN EN CASO DE TUMOR RABDIODE TERATOIDE ATÍPICO

Cuesta Zuccarelli L¹, Gallegos López L¹, Gallegos López JL², Hernández Guevara A¹

*¹Odontopediatría. Facultad de Odontología.
²Universidad Complutense de Madrid. Madrid.
Hospital Militar Coronel Elbano Paredes Vivas.
Maracay, Venezuela*

Introducción: La masticación neuropatológica es un tipo de autolesión que se produce cuando se lesionan las vías relacionadas a la corteza cerebral, el sistema piramidal, la formación reticular, el núcleo del trigémino o el hipotálamo.

Los tumores que provocan pérdida del control cerebral cursan con este tipo de lesiones autoinfligidas, entre ellos se encuentra el tumor rabdoide teratoide atípico (ATRT). Es una neoplasia maligna y agresiva principalmente pediátrica, que se aprecia en el sistema nervioso central (SNC). Los ATRT infratentoriales pueden aparecer en los hemisferios cerebelosos o tronco del encéfalo, relacionándose estrechamente con los pares craneales en algunos casos y ocasionando en alguno de ellos alteraciones de tipo neurálgico.

Objetivos: Minimizar el efecto sobre los tejidos bucodentales de la contracción masticatoria producto de la neuralgia del trigémino. Diseñar un dispositivo restrictivo y protector que evite la automutilación de los tejidos blandos y dentales en un paciente con ATRT.

Caso clínico: Paciente de tres años de edad, de sexo femenino, diagnosticada de ATRT en la región del mesencéfalo con episodios de automutilación, en los que se ven afectados los tejidos blandos, la lengua de manera recurrente por el mordisqueo y pérdida de dientes temporales por la fuerza de contracción de músculos masticatorios.

Comentarios: Stewart y Kernohan clasifican este tipo de lesiones como autolesiones de tipo A y las definen como lesiones sobreañadidas, sobre lesiones o irritaciones ya existentes. La neuralgia del trigémino, afectación que se presenta como consecuencia del ATRT, es el factor etiológico de ello.

En los ATRT podemos encontrar conductas psicóticas secundarias al tumor o efectos secundarios no deseados de los fármacos utilizados en la quimioterapia como mioclonías de haces musculares determinados como espasmos de los músculos masticatorios ya que a concentraciones plasmáticas elevadas logran penetrar en la barrera hematoencefálica. Asimismo, podemos encontrar afectación del nervio trigémino, produciendo neuralgia del mismo y provocando autolesiones.

Numerosos autores afirman que el dispositivo utilizado para evitar y proteger las lesiones autoinflingidas debe ser diseñado de acuerdo a la causa a tratar, ser estable en boca y consistente.

Conclusiones: Las lesiones autoinflingidas asociadas a síndromes con base biológica, patología neurálgica o neoplasia de afectación del SNC tienen como primera opción terapéutica el tratamiento restrictivo a base de dispositivos protectores.

Minimizar el daño a nivel de los tejidos bucodentales debe ser la principal premisa a tomar en cuenta en el diseño de los dispositivos de protección y de restricción en patologías asociadas con autolesión.

27. INFLUENCIA DEL SEXO DEL ODONTÓLOGO AL BUSCAR ATENCIÓN ODONTOPEDIÁTRICA POR PARTE DE LOS PADRES

Esqueira A, Boj JR, Espasa E, Hernández M

Universidad de Barcelona. Barcelona

Introducción: Desde los años cuarenta a la actualidad existe un creciente aumento de la mujer en la odontología. Si en el siglo pasado esta era una profesión predominantemente masculina hoy en día nos encontramos con que entor no al 70% de los nuevos colegiados en España son mujeres.

En lo que se refiere a las distintas ramas de la profesión los hombres parecen decantarse más por la cirugía o la prótesis mientras que las mujeres prefieren la ortodoncia o la odontopediatría.

Objetivos: Demostrar si el sexo del odontopediatra es un factor a tener en cuenta por parte de los padres a la hora de buscar asistencia bucodental para sus hijos.

Material y métodos: El presente estudio fue realizado en una muestra de 100 padres y madres de niños que acudieron al Servicio de Odontopediatría del Hospital Odontológico de la Universidad de Barcelona.

Los padres fueron sometidos a un cuestionario en el que se les preguntaba si el sexo del odontólogo era un factor influyente a la hora de elegir al odontopediatra que tratase a su hijo y de ser así debían indicar si preferían un odontopediatra varón, mujer o del mismo sexo que su hijo. Además, se les pedían que nos indicaran su relación con el paciente (padre, madre, abuelos, tíos...).

Resultados: De las 100 encuestas realizadas 19 fueron contestadas por padres y 81 por madres. Para un 88% de los encuestados el sexo del odontólogo no influía en el momento de elegir profesional (17 padres y 71 madres) para tratar a sus hijos frente a un 12% (2 padres y 10 madres) que sí lo tenía en cuenta.

De este 12%, el 58,3% prefería que su hijo/a fuese tratado por una odontopediatra mujer (2 padres y 5 madres) frente al 41,6 que prefería que el profesional fuese del mismo sexo que su hijo/a (5 madres).

Conclusiones: Para la mayoría de los padres que participaron en nuestro estudio el sexo no es un factor influyente en la búsqueda de atención odontopediátrica.

Pensamos que existen otros factores como las virtudes y habilidades profesionales del odontopediatra, su etnia, la proximidad de la clínica o la publicidad, que influyen en mayor grado en los padres a la hora de decantarse por uno u otro profesional.

28. RELACIÓN DE LAS CARACTERÍSTICAS FÍSICAS Y DENTOFACIALES Y EL ACOSO EN ESCOLARES CHILENOS DE ZONAS URBANO-RURALES

Fierro Monti C, Pérez Flores MA, Agurto López C, Señor MF, Vera Abara C

Universidad de Concepción. Chile

Introducción: La violencia escolar se encuentra presente alrededor de todo el planeta y no discrimina entre países del primer o tercer mundo. El abuso escolar o "bullying" es una interacción social compleja, desequilibrada entre las partes, que se repite y va encauzada a dañar deliberadamente; por ello, tiene consecuencias de daño físico y/o psicológico.

Objetivo: El objetivo de este estudio fue conocer la prevalencia de abuso en escolares de segundo ciclo básico de escuelas municipales de zonas rurales (Chile) y observar su relación con características físicas y anomalías dentomaxilares.

Material y método: El estudio descriptivo transversal, incluyó estudiantes de 6° a 8° básico de 3 escuelas de comunas rurales (Cañete, San Fabián de Alicó y San Pablo), con un universo de 1.144 adolescentes. Se seleccionó una muestra por conglomerado de 288 alumnos, de los cuales (aceptado el consentimiento) respondieron adecuadamente la encuesta 264 estudiantes, con una mediana de edad de 13 años.

La encuesta utilizada (Zaid, 2013) fue traducida, evaluada por un focus group de adolescentes; luego por expertos y, finalmente, aplicada en forma anónima.

Resultados: El 9,5% se sintió infeliz en la escuela, el 5,3% relató haber faltado a la escuela por bullying y el 8,7% percibió haberle afectado "mucho" en su rendimiento escolar (notas). En cuanto a las cualidades generales causales identificadas en la víctimas, estas fueron: el peso (19,7%), la estatura (19,3%) y los dientes (17,4%). Las características dentofaciales consideradas fueron: en un 54,9% los dientes con alineación incorrecta; en un 43,1% la protrusión incisiva superior; y en un 37,3% la forma y

color dentarios. No se encontraron asociaciones significativas por género, edad, localidad u otras.

Conclusión: Dentro de las características físicas que con mayor frecuencia se sintieron víctimas los estudiantes chilenos de localidades rurales se encuentran: el peso, la altura y los dientes, en tercer lugar. Se hace notar que las zonas geográficas estudiadas carecen de acceso a tratamiento ortodóncico en la atención dental pública.

29. FACTORES ETIÓLOGICOS QUE INFLUYEN EN LA ANSIEDAD Y MIEDO DENTAL EN LA CONSULTA ODONTOPEDIÁTRICA

Gutiérrez Jáuregui NE, Borrell García C, Ribelles Llop M, Carmona Santamaría M

Departamento de Odontología. Universidad CEU-Cardenal Herrera. Valencia

Introducción: La ansiedad y el miedo dental son dos fenómenos que afectan al comportamiento del niño en el gabinete dental y dificultan su manejo de conducta. Ambos son considerados potentes predictores de riesgo en pacientes afectados por caries dental. Existe evidencia científica de que los pacientes con ansiedad dental tienen más prevalencia de caries por la dificultad que desempeñan estos tratamientos y las ausencias a citas programadas. Evaluar el nivel de ansiedad y miedo dental del niño antes del tratamiento es la clave del éxito para reconducir su conducta frente al tratamiento dental requerido y para evitar compromisos futuros de colaboración a medio y largo plazo.

Objetivos: Realizar una revisión de la literatura con el objetivo de estudiar qué factores son los causantes de la ansiedad y el miedo dental observados en ciertos pacientes odontopediátricos. Conocer de qué modo las experiencias previas de los padres y los propios pacientes pediátricos influyen en el desarrollo de ansiedad y miedo dental durante las próximas visitas a la clínica dental.

Material y método: Se hizo una búsqueda bibliográfica en las bases de datos como PubMed y Medline empleando palabras claves como: *dental anxiety and fear, fear of dental pain, adaptive behaviour, general anxiety, dental anxiety scale, maternal anxiety, dental fear scale*. Se incluyeron artículos publicados entre los años 2002 y 2015 publicados en español e inglés.

Resultados: Según los artículos analizados, la mayoría de los autores coinciden en que los padres y especialmente la madre pueden ser los causantes de transmitir la ansiedad y el miedo dental a sus hijos. Las experiencias previas negativas o traumáticas que han sufrido los pacientes pediátricos con otros odontólogos son otro de los factores en que coinciden los autores que tiene un gran impacto en transmitir la ansiedad y miedo a los pacientes en las siguientes visitas al consultorio dental. El sexo y edad parecen ser factores importantes que van unidos a la ansiedad y miedo dental, siendo las mujeres de edades menores las que más lo padecen.

Conclusión: La etiología más frecuente de la ansiedad y miedo dental son las experiencias traumáticas previas y la actitud aprendida de su entorno. Sobre el entorno

familiar los niños cuyos padres informaron de miedo al tratamiento dental mostraron niveles más altos de ansiedad que los niños de padres sin ansiedad informada.

30. LA RADIOGRAFÍA INTRAORAL NO ESTÁ HECHA PARA LA ODONTOPEDIATRÍA

Lacalle C, Giraldo M, Beltri P, Costa F, Reyes A

Universidad Europea de Madrid. Madrid

Introducción: Para realizar un diagnóstico correcto es necesaria la información que nos dan las radiografías. En odontopediatría, en muchas ocasiones, la radiografía intraoral resulta muy incómoda para los pacientes. Propongo para ello el diseño de una placa desmontable compatible con nuestro vistascam.

Objetivo: Diseñar una placa radiográfica desmontable que nos facilite la toma de radiografías en odontopediatría.

Material y métodos: El problema de espacio a la hora de colocar la placa radiográfica intraoral en pacientes pediátricos hace que sea desagradable e incómodo y obtengamos falta de cooperación por parte del niño; en muchas de las ocasiones se produce el vómito.

Resultados: Se propone una placa desmontable para vistascam en los casos en los que la dimensión vertical superior del paciente sea menor de 31 mm y la distancia desde distal de canino hasta el triángulo retromolar sea menor de 41 mm en aletas de mordida y que también sirva para radiografías periapicales.

Conclusiones: Es posible el diseño de una placa desmontable que minimice la incomodidad en pacientes pediátricos y con esto conseguir que sean más colaboradores.

31. EL PACIENTE INFANTIL Y LA FOBIA AL DENTISTA: EL PAPEL DE LA PRIMERA EXPERIENCIA

López de Francisco C¹, Mendoza Mendoza A¹, Biedma Perea M¹, Yáñez-Vico RM¹, Iglesias-Linares A²

¹Universidad de Sevilla. Sevilla. ²Universidad Complutense de Madrid. Madrid

Introducción: La ansiedad es una respuesta sistémica ante un peligro inminente, influenciado por la memoria, historia personal y contexto social. La ansiedad dental es un problema común que puede afectar a personas de todas las edades, siendo más común en niños y adolescentes.

Objetivo: El objetivo de este estudio fue determinar las fuentes principales de ansiedad en el niño, así como la influencia de la ansiedad de sus madres en el desarrollo de la ansiedad en el niño.

Material y métodos: Seiscientos seis sujetos de la misma clínica dental especializada en Odontopediatría fueron invitados a participar de forma consecutiva en el estudio. Se empleó una versión calibrada y adaptada

de escala de dolor para determinar el grado de ansiedad en los niños y sus madres. Las variables clínicas fueron recogidas por el mismo dentista pediátrico experimentado, con el fin de determinar su potencial influencia en el desarrollo de los miedos. Se utilizó estadística descriptiva (media, desviación estándar), junto con la prueba de Mann-Whitney U, las correlaciones fueron establecidas mediante el coeficiente de Spearman ($p < 0,05$).

Resultados: No se observaron diferencias estadísticamente significativas en los niveles de ansiedad ligada al sexo de los pacientes ($p > 0,05$), observando un porcentaje aumentado en el grupo de ansiedad de grado 4 (17,2% / 20,15%), especialmente en el grupo de niños de 4-6 años. Se correlacionó el aumento de ansiedad de los niños con respecto a sus madres. Los pacientes con experiencias negativas previas presentan mayor nivel de ansiedad que los que no (test Mann-Whitney U; $p < 0.001$). Por otro lado, se observaron diferencias significativas entre la existencia de experiencias previas negativas en el paciente infantil por profesionales no odontopediatras y el desarrollo de ansiedad aumentada respecto a la no existencia de dichas experiencias.

Conclusión: El miedo dental en niños se asocia fuertemente con una atención dental inadecuada, causando aumento de los niveles de ansiedad tanto en los niños, como en los padres. Así mismo, el miedo al dentista en niños se relaciona con padres ansiosos ante el tratamiento dental que recibirán sus hijos.

32. LIMITACIONES DEL ODONTOPEDIATRA EN LA APLICACIÓN DE TÉCNICAS DE CONDUCTA CIENTÍFICAMENTE ACEPTADAS Y VÁLIDAS

Morera M, Boj JR, Espasa E, Hernández M
Universidad de Barcelona. Barcelona

Introducción: El control de la conducta es uno de los aspectos más importantes en odontopediatría, pues sin la cooperación del niño no es posible realizar un tratamiento dental exitoso. Las técnicas de conducta científicamente aceptadas y válidas que encontramos actualmente en la literatura se dividen en dos grupos: farmacológicas y no farmacológicas. A su vez, en el primer grupo encontramos sedación mínima, moderada, profunda y anestesia general. Referente a las técnicas no farmacológicas, las dividimos en tres grupos: de comunicación (instrucciones, lenguaje pediátrico, distracción, ludoterapia, control de voz, técnicas no verbales, triple E, reducción de la ansiedad de los padres, otros), de modificación (visitas previas, imitación, desensibilización, refuerzo) y de limitación (bloques de mordida o abrebocas, inmovilización médica).

Objetivos: Evaluar y describir las limitaciones que se encuentra el odontopediatra ante las técnicas de conducta, farmacológicas y no farmacológicas, científicamente aceptadas y válidas.

Metodología: Búsqueda bibliográfica en PubMed, Scielo y Cochrane con las palabras clave: niño/child, comportamiento/behavior, técnicas de conducta/behaviour management.

Los criterios de inclusión son artículos en inglés y español del año 2000 al 2014.

Resultados y conclusiones: Mediante la revisión bibliográfica se han determinado las técnicas de conducta actualmente aceptadas y las prohibidas. Todas las técnicas de conducta tienen limitaciones, así pues, es indispensable individualizar su elección según el paciente y su entorno.

La aprobación por parte de los padres/cuidadores es una de las limitaciones más importantes, encontrándonos que las técnicas de comunicación son las más aceptadas; dentro de éstas, la triple E se considera el “gold standard”.

Existe cierto rechazo ante las técnicas de limitación, siendo la restricción mediante dispositivos médicos, la menos aceptada. Como alternativa, la mayoría de los padres prefieren la anestesia general o la sedación.

33. INFLUENCIA DEL NIVEL EDUCATIVO DE LOS PADRES EN LA COLABORACIÓN DE LOS NIÑOS

Munné C, Boj JR, Espasa E, Hernández M
Universidad de Barcelona. Barcelona

Introducción: El manejo de la conducta del niño en el consultorio dental es vital para poder adquirir una actitud positiva respecto a la odontología y su salud dental. Tal y como indica Skinner (1981): “Sea cual fuere nuestra filosofía de la conducta, no es probable que neguemos que el ambiente ejerce sobre nosotros una influencia considerable”. Así pues, existen varios factores (actitud de la familia, experiencias previas y el carácter del profesional, entre otros) que pueden infligir en el comportamiento y la colaboración del niño en el consultorio dental.

Objetivo: Comprobar si existe una relación entre nivel educativo de los padres y el comportamiento del niño en el consultorio dental.

Material y método: Búsqueda bibliográfica en PubMed donde los criterios de inclusión son artículos en inglés y español a partir del año 2005 hasta el 2014. También se han consultado clásicos libros de Psicología y Odontopediatría.

Resultados: Wang describió en 2008 que el nivel de entendimiento del tratamiento y de las pautas de mantenimiento oral puede variar según el nivel educativo de los padres. La mayoría de los autores coinciden en que el nivel socioeconómico de los padres influye en la dieta del niño y, por lo tanto en el riesgo de caries.

Varios autores defienden que los padres influyen en el comportamiento del niño, sin embargo, se han descrito factores como la educación que recibe el niño por parte de los padres, la ansiedad que transmiten los padres al niño, entre otras. Pero no se ha descrito, en ningún caso, que el nivel educativo de los padres pueda influir en su comportamiento y, por lo tanto, en su colaboración.

Conclusiones: A pesar de que hay una gran influencia familiar en el desarrollo del comportamiento del niño, faltan estudios que demuestren que el nivel educativo de los padres sea uno de ellos. Aun así, se debe tener en

cuenta que sí que hay otros factores influyentes. Además, nos tendremos que asegurar que sea cual fuere su nivel educativo comprendan la importancia de nuestras recomendaciones.

34. MÉTODOS DE GUÍA DE LA CONDUCTA BASADOS EN DISTRACCIÓN DEL PACIENTE. REVISIÓN DE LA LITERATURA

Pina Sarrión M, Leyda Menéndez A, Ribelles Llop M
Departamento de Odontología. Universidad CEU-Cardenal Herrera. Valencia

Introducción: Los comportamientos relacionados con la ansiedad y el miedo dental constituyen uno de los aspectos más difíciles en la atención y tratamiento de niños en la clínica odontológica. Estos comportamientos se convierten a veces en un obstáculo importante en la atención segura, relajada y eficaz del paciente, motivo por el cual el odontopediatra se encuentra en una búsqueda constante de técnicas no farmacológicas que le ayuden a lograr la cooperación del paciente y una actitud positiva hacia el tratamiento y el cuidado de su salud bucal. Las técnicas de distracción son una herramienta útil empleada clásicamente pero que en la actualidad han tomado relevancia por su desarrollo vinculado a la tecnología informática y audiovisual.

Objetivo: Realizar una revisión de la literatura para recoger y sistematizar la información actual disponible sobre las técnicas de guía de la conducta no farmacológicas basadas en la distracción.

Metodología: Se realizó una búsqueda bibliográfica de artículos publicados entre 1999 y 2015 en las bases de datos PubMed, Medline y Scielo, y en los motores de búsqueda Google Inc. y MedicLatina. Como palabras clave en esta búsqueda se emplearon los términos en inglés: *behavior management, distraction, audiovisual distraction, video eyeglasses* y *pain distraction*. También se obtuvieron artículos de revistas físicas de la Biblioteca de la Universidad CEU-Cardenal Herrera. Los artículos incluidos estaban publicados en español e inglés. Los criterios de inclusión además de la fecha de publicación fueron que los artículos presentaran técnicas de distracción evaluadas en pacientes pediátricos de manera pertinente durante la realización de algún procedimiento.

Resultados: La búsqueda bibliográfica quedó constituida por 32 artículos pero solamente 19 fueron incluidos en la revisión por cumplir los criterios establecidos para ello. Dieciséis estudios clínicos randomizados, 1 estudio clínico controlado no randomizado, 1 estudio sin grupo control y un artículo de revisión.

Conclusiones: Actualmente se emplean en la clínica dental diversas técnicas de guía de la conducta basadas en la distracción del paciente. La revisión de la bibliografía muestra que la mayoría de ellas son herramientas efectivas y sencillas de aplicar que resultan útiles en el alivio de la ansiedad, la incomodidad y la percepción dolorosa que pueden estar asociadas a algunos procedimientos odontológicos especialmente, la infiltración anestésica.

ORTODONCIA

35. PÉNDULO MODIFICADO DE SCUZZO O CÓMO SOLUCIONAR LAS CLASES II DE FORMA FÁCIL Y PREDECIBLE

Adobes Martín M¹, Gandía Franco JL¹, Garcovich D²
¹Universidad de Valencia. Valencia. ²Universidad de Roma y Universidad CEU-UCH

Introducción: La resolución de la clase II pasa en muchas ocasiones por la distalización de los molares superiores, especialmente en pacientes meso y braquicefálicos. Para este fin nos es muy útil contar con terapias sin colaboración por parte del paciente. Y un clásico dentro de esta aparatología sin colaboración es el péndulo de Hilgers. Sin embargo, en ocasiones produce mucha pérdida de anclaje anterior, así como una inclinación o *tipping* excesivo en el molar en que se apoya. Para subsanar estos inconvenientes Scuzzo, Pisani y Takemoto introdujeron unas modificaciones en el diseño del péndulo, denominándolo Péndulo Modificado o M-Pendulum.

Objetivo: El objetivo de esta comunicación es explicar las variaciones en el diseño del péndulo introducidas por los autores referidos, así como sus ventajas y la forma sencilla de activarlo, mostrándolo en un caso clínico tipo para tratarse con este tipo de aparatología.

Caso clínico: Se presenta un caso clínico de clase II unilateral derecha, sobre el que se aplicó el M-Pendulum, llegando a una resolución total del caso, y consiguiendo una buena estética y función del paciente.

Comentarios: El péndulo modificado de Scuzzo, Pisani y Takemoto facilita al clínico en gran medida su activación y soluciona las clases II sin grandes efectos nocivos secundarios, tal como hemos comprobado en este caso y en muchos otros tratados por nosotros, coincidiendo con las opiniones de muchos otros autores ortodóncicos.

Conclusión: La utilización del M-Pendulum o Péndulo Modificado de Scuzzo, Pisani y Takemoto, es una herramienta muy útil que tenemos que tener en nuestro *armamentarium* ortodóncico a la hora de tratar pacientes con clase II.

36. NUEVA APARATOLOGÍA PARA EL TRATAMIENTO DE LA HIPOPLASIA MANDIBULAR

Austro MD, Cortés O, Vicente A, Castejón I, Magán R
Departamento de Odontopediatría. Universidad de Murcia. Murcia

Introducción: La maloclusión de clase II es una patología muy frecuente y en la mayoría de los casos está originada por una hipoplasia mandibular. Son muchos los autores a lo largo del tiempo que han tratado esta patología con aparatología funcional removible. Hoy en día es difícil conseguir la colaboración de los pacientes y se está utilizando cada vez más la aparatología funcional fija.

Objetivos: El objetivo de este trabajo es estimular el crecimiento mandibular utilizando un aparato fijo que obliga a la mandíbula a ir a una posición más anterior durante las 24 h.

Material y métodos: Se trata de un trabajo realizado sobre 20 pacientes con clase II esquelética, división 1 e hipoplasia mandibular. Todos los pacientes son tratados con el Reposicionador de Austro. Es un aparato fijo que va anclado con bandas en la 16 y 26, de cada una de esas bandas sale una barra de acero de 0.9 mm que van a una cuña de acrílico localizada en la zona del ruguet palatino. Al paciente se le toma una mordida constructiva y se confecciona una cuña de acrílico con un plano de deslizamiento.

El paciente cuando cierra toca en la parte más gruesa de la cuña de acrílico y desplaza la mandíbula por el plano inclinado hacia una posición más anterior, obligando a un cierre más protusivo.

En pacientes dolicofaciales, el paciente desliza y cierra totalmente la boca y así evitamos la extrusión de molares posteriores; en pacientes braquifaciales el paciente toca con los incisivos inferiores en una muesca producida en la resina del aparato y discluye el sector posterior, mejorando la sobremordida.

Resultados: En todos los pacientes tratados con el Reposicionador de Austro hemos conseguido obtener ligeros cambios no significativos en maxilar y sí que se han obtenido una mejora tanto en el crecimiento como en la posición mandibular de forma muy significativa.

Conclusiones:

1. El Reposicionador de Austro es un aparato fijo, muy cómodo, y que está activo las 24 h del día y no necesita la colaboración del paciente.
2. En mandíbula obtenemos que los ángulos el SNB y el ANB mejoran de forma muy significativa, conseguimos estimular el crecimiento mandibular y la mandíbula crece y se localiza en una posición más anterior.
3. No hay variación significativa en la posición del maxilar.
4. Los incisivos en relación al plano de Frankfurt mejoran su posición ligeramente.

37. ORTOPEDIA PREQUIRÚRGICA EN NEONATOS CON FISURA LABIOPALATINA UNILATERAL MEDIANTE MODELADO NASOALVEOLAR: ANÁLISIS SOBRE MODELOS STL

Floria LM¹, Tejero AM¹, Mejía M², Cimadevila MJ³, Gandía JL¹

¹Universidad de Valencia. Valencia. ²Miami Children's Hospital. Miami, Florida. EE. UU. ³Hospital de Niño Jesús. Madrid

Introducción: El tratamiento ortopédico prequirúrgico de los pacientes neonatos con fisura labio palatina (FLP) se lleva realizando desde 1950. Su objetivo es aproximar los segmentos maxilares a la vez que permitir su normal desarrollo y facilitar la cirugía de cierre labial y alveolodentario. En 1993, Grayson introduce el mode-

lado nasopalveolar (NAM) que permite reducir la severidad de la fisura palatina a la vez que facilitar al cirujano el cierre de los procesos alveolares, el labio y la nariz. Permite modelar los procesos alveolares maxilares y los cartílagos nasales aprovechando la maleabilidad de estos tejidos inmaduros. Está formado por una placa acrílica con stents nasales de resina.

Objetivos: El objetivo de este estudio retrospectivo es describir los cambios que se producen en la forma de arcada de los pacientes con fisura labiopalatina unilateral en pacientes tratados con NAM.

Material y métodos: Este estudio fue aprobado por el comité de ética de la Universidad de Valencia. La muestra está compuesta por 20 pacientes tratados en la Clínica Odontológica de la Universidad de Valencia, Valencia (España), Hospital Miami Children's, Miami (EE. UU.) y Hospital del Niño Jesús, Madrid (España). Se obtuvieron archivos STL de modelos de pacientes con FLP en la primera semana de vida (T1) y el día de la cirugía (T2) con el escáner iTero. Se utiliza el software Orthocad 5.1.1.113 para realizar mediciones lineales sobre los modelos.

Resultado: La anchura de la fisura disminuyó. No se produjo compresión del maxilar ni retrusión de la premaxila.

Conclusiones: En conclusión, el NAM permite la aproximación de los segmentos maxilares mediante su rotación mesial sin impedir su desarrollo anteroposterior y transversal normal.

Bibliografía recomendada

1. Grayson BH, Cutting C, Wood R. Preoperative columella lengthening in bilateral cleft-lip and palate. *Plast Reconstr Surg* 1993;92:1422-3.
2. Grayson BH, Santiago PE, Brecht LE, Cutting CB. Presurgical nasopalveolar moulding in infants with cleft lip and palate. *Cleft Palate-Craniofac J* 1999;36:486-98.

38. DIAGNÓSTICO PRECOZ DE LA MORDIDA CRUZADA UNILATERAL PARA PREVENIR FUTURAS COMPLICACIONES

Frechina N, Tortosa P

Valencia

Introducción: Las mordidas cruzadas posteriores unilaterales se definen como aquellas maloclusiones en las que la mandíbula se desvía hacia un lado de la arcada. La desviación mandibular no tratada a tiempo causa adaptaciones esqueléticas, dentales y musculares difíciles de compensar en la adolescencia.

Objetivo: El objetivo de este trabajo es demostrar que el tratamiento temprano de la mordida cruzada unilateral posterior es clave para prevenir futuras asimetrías mandibulares.

Caso clínico: Se presentan diferentes casos clínicos que muestran pacientes con mordida cruzada unilateral a diferentes edades, evidenciando la importancia de la detección temprana.

Comentarios: El conocimiento del desarrollo craneal transversal y de la instauración de la oclusión será lo

que ayudará a comprender el origen de las maloclusiones transversales.

Es muy importante hacer un correcto diagnóstico para determinar la etiología de la mordida cruzada, ya que puede ser genética, ambiental o funcional. La desviación funcional mandibular se observa con frecuencia en la dentición primaria y, si no es detectada a tiempo, puede convertirse en un problema esquelético.

Conclusiones: El diagnóstico precoz de las maloclusiones transversales permitirá, mediante el tratamiento temprano, que las arcadas se desarrollen en las mejores condiciones de salud y fisiología oclusal.

39. OPCIONES TERAPÉUTICAS EN ORTODONCIA DE MÍNIMA INTERVENCIÓN EN EL TRATAMIENTO DE LA MORDIDA CRUZADA ANTERIOR

Garcovich D¹, Adobes Martín M², Ribelles Llop M¹, Carmona Santamaría M¹

¹Universidad CEU Cardenal Herrera. Valencia.

²Universidad de Valencia. Valencia

Introducción: La mejora de la estética y de la función masticatoria son las principales motivaciones que llevan a nuestros pacientes a demandar un tratamiento de ortodoncia. A pesar de este hecho, no podemos ignorar otros problemas de relevancia importante asociados al uso de esta terapéutica: un aumento del riesgo de caries, descalcificaciones y el aumento de la enfermedad periodontal en diversos grados. Estos problemas se agravan con el factor duración de la terapia que, si supera cierto tiempo, puede conllevar una pérdida de la colaboración del paciente.

Objetivo: El objetivo de esta comunicación se basa en comparar dos sistemas, uno convencional y otro de mínima intervención, que permiten solucionar aquellas mordidas cruzadas anteriores que no tienen un componente esquelético de clase III y que podemos considerar pseudo clase III. En la opción que se emplea un protocolo de mínima intervención, donde no se requiere el empleo de aparatología convencional, debido a un adecuado control de la higiene bucal, se evitan las complicaciones anteriormente mencionadas.

Caso clínico: Presentamos dos casos clínicos que presentan mordida cruzada anterior en dentición mixta, sin componente esquelético de clase III, tratados el primero con técnica multibrackets y el segundo con el sistema de mínima intervención del cual se detallan los protocolos de actuación. La evaluación cefalométrica de ambos casos al final del tratamiento nos indica que los dos tratamientos logran normalizar la maloclusión con un mecanismo similar en cuanto a inclinación de los incisivos superiores e inferiores y post-rotación mandibular. Destacamos que en el segundo caso, no se observa afectación en el índice de placa y su estado estado periodontal.

Conclusiones: El objetivo de un tratamiento ortodóncico no sólo debe estar vinculado con la recuperación estética y oclusal, sino que también debe de ser lo más rápido posible y no conllevar daños permanentes

en los tejidos implicados, tanto duros como blandos. El tratamiento presentado nos permite lograr los mismos objetivos que los convencionales sin asociarse a efectos adversos.

40. RELACIÓN ENTRE LA POSTURA DE LA CABEZA Y LAS MORDIDAS CRUZADAS POSTERIORES UNILATERALES

Garrido Benzecry, A, Ramón R, Torres L, Reyes A, Pérez E

Universidad Europea de Madrid. Madrid

Introducción: En una mordida cruzada posterior unilateral, la asimetría mandibular funcional modifica el patrón habitual con compensaciones musculares a diferentes niveles. Inicialmente el cambio es funcional pero de perpetuarse puede ser definitivo por el desarrollo óseo posterior. Por ello, considerando el sistema postural como un todo estructurado, se intenta explicar cómo la alteración asimétrica de la postura corporal se relaciona con modificaciones oclusales.

Objetivos generales: Analizar la relación entre la postura de la cabeza y las mordidas cruzadas posteriores unilaterales en los niños que asisten al máster de Odontopediatría de la Clínica Universitaria Odontológica de la Universidad Europea de Madrid. *Objetivos específicos:* Observar la frecuencia de mordida cruzada unilateral posterior derecha o izquierda en dichos pacientes. Relacionar el lado de la mordida cruzada con la posición de la cabeza.

Material y métodos: Para la muestra se seleccionaron pacientes pediátricos de 5-8 años de edad, que acudieron al Máster de Odontopediatría de la Universidad Europea de Madrid durante febrero de 2015 a mayo de 2015.

En el examen clínico se evaluó la presencia de mordida cruzada posterior unilateral y el lado afectado con la postura o inclinación de la cabeza en el plano frontal y sagital.

En los pacientes que presentaban dicha maloclusión se les realizó un estudio clínico a base de fotografías extraorales (frontal y perfil derecho) para poder valorar la postura de la cabeza. Además con la ayuda del sillón dental, luz del sillón, separadores de ortodoncia y espejos intraorales, se realizaron fotografías intraorales (frontal, lateral izquierda, lateral derecha, oclusal superior e inferior) para así valorar se la existencia de la mordida cruzada posterior unilateral

Resultados: Se estudiaron 15 pacientes con mordida cruzada posterior unilateral, de los cuales 9 inclinaban la cabeza para el lado cruzado, representando el 60% (mordida cruzada posterior unilateral derecha-inclinación de la cabeza hacia la derecha) y 6 para el no cruzado (4 mordida cruzada posterior unilateral derecha-inclinación de la cabeza hacia la izquierda (27%); 2 mordida cruzada posterior unilateral izquierda -inclinación de la cabeza hacia la derecha (13%).

Conclusión: Se aconseja realizar el estudio en una muestra mayor para poder obtener datos estadísticamente significativos, y determinar así, si existe relación entre la postura de la cabeza y una mordida cruzada posterior unilateral.

41. RELACIÓN ENTRE LA ESCOLIOSIS IDIOPÁTICA Y LOS DISTINTOS TIPOS DE ALTERACIONES DENTO-FACIALES: REVISIÓN SISTEMÁTICA

Giraldo Doncel M¹, Costa Ferrer F², Albajara Velasco L³, Beltri Orta P², Lacalle Muñoz de Cuerva C¹

¹Odontología. ²Universidad Europea de Madrid. Madrid. ³Hospital Universitario La Paz. Madrid

Introducción: La escoliosis idiopática es una curvatura anormal de la columna vertebral en la que se desconoce la causa. Esta revisión se basó en la hipótesis de que este tipo de deformación postural de la columna vertebral puede provocar alteraciones a nivel facial y dental debido a la descompensación de las estructuras implicadas en el periodo de formación.

Objetivo: El objetivo de este estudio fue revisar la literatura existente para ver si existe una correlación entre escoliosis idiopática y los distintos tipos de alteraciones dento-faciales.

Metodología: Se utilizaron los descriptores “scoliosis” y “malocclusion”, obtenidos de la página web del Decs (Descriptores en ciencias de la salud), para realizar una búsqueda de 2000 al día 28 de octubre de 2014 en las siguientes bases de datos: PubMed, Medline y Cochrane. Se incluyeron todos los meta-análisis, las revisiones sistemáticas y ensayos clínicos aleatorios y controlados publicados como artículos completos en sujetos con escoliosis que informaron datos cuantitativos sobre la maloclusión o alteración facial.

Resultados: Tras la búsqueda, se pre-seleccionaron 30 artículos de los cuales se llevó a cabo una lectura crítica. Fueron excluidos 15 artículos por no estar relacionados directamente con el tema del artículo y 1 por ser un estudio llevado a cabo en sujetos no humanos. Se incluyeron un total de 14 artículos; entre los cuales había 13 ensayos clínicos y una revisión sistemática.

Conclusión: En base a los estudios seleccionados, esta revisión se concluye que hay evidencias que podrían confirmar que existe un aumento de la prevalencia de alteraciones dento-faciales en pacientes con escoliosis idiopática, pero se necesitan más estudios para poder determinar esta relación.

42. MEDICIÓN DE VÍAS AÉREAS EN PACIENTES PEDIÁTRICOS CON SÍNDROME DE APNEA OBSTRUCTIVA DEL SUEÑO

Leng Muñoz IC, Beltri Orta P, Luckow S, Ortiz de Artiñano S

Universidad Europea de Madrid. Madrid

Introducción: Muchos de nuestros pacientes presentan desde niños dificultad para la respiración nasal, debido a problemas alérgicos con rinitis, hipertrofia de adenoides, hipertrofia de amígdalas, etc. Estos trastornos ocasionan perturbaciones no solamente de crecimiento craneofacial y por lo tanto del crecimiento y desarrollo

de la boca, los maxilares, las arcadas y los dientes, si no más importante aún, provocan y favorecen la aparición de SAOS.

Objetivos: Determinar algún valor cefalométrico que con una alta fiabilidad contribuya al diagnóstico de un niño que presente SAOS.

Elaborar una tabla con un patrón de valores cefalométricos de niños que padecen SAOS con el fin de conseguir algún tratamiento más eficaz para estos pacientes que han sido tratados quirúrgicamente con eliminación de obstáculos y que no han respondido de forma satisfactoria a dicha cirugía. Ya que existe evidencia científica sobre el uso de aparatos de ortodoncia y ortopedia funcional para el tratamiento de los problemas respiratorios y del sueño en niños.

Material y método: Diseño de estudio: estudio de cohortes. **Sujetos de estudio:** niños en edades comprendidas entre 6 y 12 años con una media de edad ± 10.13 años, que tuviesen algún tipo de maloclusión que justificase su estudio ortodóncico. Se seleccionó una muestra de 128 pacientes, 53 presentaban respiración oral, 10 diagnosticados con SAOS y 65 con respiración nasal a los cuales se les consideró controles (error del 5%, nivel de confianza 95%). **Instrumentos para recogida de datos:** historia clínica, estudio de ortodoncia y trazado cefalométrico con software Nemoceph®. **Observaciones/intervenciones:** se ha realizado el examen directo de cada paciente y de sus registros, incluyendo el trazado cefalométrico habitual (Steiner, Ricketts, McNamara y Jarabak) y el trazado del triángulo hioideo.

Resultados: Las variables cefalométricas entre los tres grupos fueron comparadas usando el método de la t de Student, se hizo una comparación entre medias para cada variable. Se encontró que los niños con respiración oral y SAOS presentan el espacio de la nasofaringe y la orofaringe más disminuido. También mandíbulas más retrusivas, dirección y patrón de crecimiento vertical y predominio de maloclusión de clase II, manifestando así diferencias estadísticamente significativas entre los grupos ($p < 0,05$).

Conclusiones: Existen diferencias significativas al comparar cefalometrías entre niños con respiración nasal y niños con respiración oral y SAOS, que estos últimos presentan patrones cefalométricos anormales.

Mantener la respiración nasal durante la niñez es de gran importancia para prevenir anomalías en los huesos faciales.

43. ORTOPEDIA DENTOFACIAL EN CLASE III ESQUELÉTICA CON ANCLAJE ÓSEO VS. ANCLAJE DENTOALVEOLAR: REVISIÓN SISTEMÁTICA

Payá Jiménez M¹, Morales Fernández M¹, Iglesias-Linares A², Mendoza Mendoza A¹, Yáñez-Vico R¹

¹Universidad de Sevilla. Sevilla. ²Universidad Complutense de Madrid. Madrid

Introducción: El tratamiento de las maloclusiones de clase III siempre ha supuesto un gran reto en la orto-

doncia debido a que los patrones de crecimiento en los pacientes suelen ser desfavorables e impredecibles.

La introducción de la ortopedia dentofacial osteointegrada en el paciente infantil ha surgido como alternativa al anclaje dentoalveolar potencialmente, evitando cambios dentoalveolares, como ocurre en ortopedias convencionales como una tracción con máscara facial unida a disyuntor.

Objetivos: El objetivo de la revisión es analizar de modo sistemático y crítico los estudios clínicos sólidos disponibles hasta la fecha en relación a los resultados obtenidos con estas dos variantes de tratamiento en las clases III esqueléticas en pacientes infantiles que no han alcanzado la curva de crecimiento desde la infancia hasta los 10 años y medio.

Metodología de la revisión: La literatura se revisó sistemáticamente usando las bases de datos PubMed/Medline, Scopus y Scirus hasta la actualidad, utilizando los términos MeSH: “malocclusion, angle class III” AND (“extraoral traction appliances” OR “orthodontics, interceptive” OR “orthodontics, corrective” OR “malocclusion, angle class III/therapy” OR “orthodontics, corrective/methods”) NOT surgery. Los artículos se seleccionaron en base a criterios de inclusión o exclusión definidos.

Resultados: La estrategia de búsqueda identificó 1.020 artículos. Se seleccionaron 18 estudios tras aplicar los criterios de selección. En todos los estudios se pudo observar el efecto de la rotación mandibular en sentido horario y un incremento en la altura facial total. Fue más evidente en la terapia dentoalveolar que en ortopedia-osteointegrada. **Análisis:** la calidad de la metodología fue clasificada siguiendo la metodología reportada por Antczak y Jadad et al., dos investigadores con evaluaciones de calidad independientes que utilizan la escala de Newcastle-Ottawa. Las variables se analizaron sobre la base de Chen et al. Basándonos en este análisis, el riesgo de sesgo y la calidad de cada artículo se calificaron como baja, media o alta. De los 18 artículos, 6 son clasificados de alta calidad y 12 de media.

Conclusiones: Algunos parámetros dentales como el resalte aumentaron en los dos grupos significativamente ($p < 0.05$), que van de 1,7 hasta 7,9 mm con la terapia convencional y de 2,7 a 7,6 mm con ortopedia con anclaje óseo.

44. PERCEPCIÓN DE LA ESTÉTICA DEL PERFIL FACIAL POR PARTE DEL PACIENTE PEDIÁTRICO

Pinilla Blanco KJ, Baquero Artieda L, Beltri Orta P, Costa F, Pérez E

Universidad Europea de Madrid. Madrid

Introducción: Desde hace tiempo se ha reconocido que muchas personas buscan y se someten a un tratamiento de ortodoncia no para abordar las irregularidades dentales que podrían conducir a la disfunción fisiológica, sino para mejorar el deterioro estético. En los estudios de los niños que se preparan para el tratamiento de orto-

doncia, preocupaciones y expectativas de los pacientes y de los padres acerca de la mejora de la estética facial con el tratamiento son recurrentes, y a veces más fuerte que las expectativas con respecto a la mejora de la función oral. Ahora bien sería interesante por lo tanto conocer la percepción estética del niño frente a su tratamiento de ortodoncia.

Objetivos generales: Analizar cuál es considerado el tipo de perfil más y el menos armónico para los niños de 6 a 12 años, que asisten al máster de Odontopediatría de la Clínica Universitaria Odontológica de la Universidad Europea de Madrid. **Objetivos específicos:** Analizar el cambio en la percepción de la estética según el perfil del paciente. Considerar las diferentes percepciones de estética del perfil según el sexo.

Materiales y métodos: Para la muestra se seleccionaron pacientes que asistieron a la Clínica Universitaria Odontológica de la Universidad Europea de Madrid de 6 a 12 años de edad, los cuales fueron evaluados clínicamente para la selección de su perfil y biotipo facial, posteriormente fueron puestos a elegir mediante una encuesta ilustrativa entre el perfil que les gustara más y el que menos, en 3 secuencias de fotos con imágenes de sexo femenino, masculino y figura representativa, respectivamente, que contenían los 3 tipos de perfil (recto, cóncavo, convexo). Adicionalmente se les preguntaba en la secuencia de perfiles que correspondía a su sexo, con cuál de los 3 se sentían más identificados actualmente.

Resultados: Se encuestaron 40 pacientes (22 de sexo femenino y 18 masculino), de los cuales 16 presentaban perfil recto, 13 cóncavo y 11 convexo, se prefirió como perfil más armónico el recto en un 53% de los casos y el más desfavorable el perfil convexo en el 76,6% de los casos.

Conclusión: Se aconseja realizar el estudio en una muestra mayor para poder obtener datos estadísticamente significativos, y determinar así, si existe relación entre el perfil seleccionado y el perfil que presenta el paciente, y según su sexo.

45. IMPORTANCIA DEL TRATAMIENTO TEMPRANO DE LAS MALOCLUSIONES TRANSVERSALES. EVIDENCIAS CLÍNICAS

Rincón Montoro R, Valderrama Ponce de León J, Caley Zambrano AM, Gallardo López NE, Barbería Leache E

Universidad Complutense de Madrid. Madrid

Introducción: Las maloclusiones transversales son aquellas alteraciones de la oclusión en el plano horizontal o transversal. Existen dos tipos de anomalías transversales: la mordida cruzada posterior y la mordida en tijera.

La frecuencia de las mordidas cruzadas en la clínica dental oscila entre el 1 y 23%, según diferentes estudios. La más frecuente es la mordida cruzada de un solo diente que aparece en el 6-7% de los casos, le siguen en frecuencia las mordidas cruzadas unilaterales en el 4-5%, y

por último nos encontramos las mordidas cruzadas bilaterales en el 1,5-3,5%. La frecuencia de las mordidas cruzadas no está influenciada ni por el sexo, ni por la edad.

La mordida cruzada posterior es una de las alteraciones que mejor responden al tratamiento temprano. Se ha demostrado que la corrección temprana mediante la expansión del maxilar permite prevenir asimetrías esqueléticas y dentarias, así como problemas articulares.

Objetivo: El objetivo de esta comunicación es analizar las ventajas y desventajas de tratar este tipo de maloclusiones de manera precoz.

Material y métodos: Se ha llevado a cabo una revisión bibliográfica acerca del tratamiento temprano de mordidas cruzadas, así como un análisis de las evidencias clínicas del tratamiento temprano obtenidas en el Magister de Odontopediatría de la Universidad Complutense de Madrid.

Conclusiones: Las maloclusiones transversales deben ser corregidas tan pronto como sean detectadas para minimizar, de esta manera, asimetrías esqueléticas mayores y para obtener mejores resultados funcionales y estéticos. Es necesario realizar un correcto diagnóstico diferencial entre las diferentes tipos de mordidas cruzadas con el fin de instaurar el tratamiento más indicado.

46. CONTROL VERTICAL EN NIÑOS. MÁS ALLA DE LA OCLUSIÓN

Tortosa P, Frechina N, Camps M
Valencia

Introducción: El crecimiento vertical del complejo máxilo mandibular afecta al plano sagital y a la proyección mandibular. En los pacientes de 6 a 9 años es importante no sólo el diagnóstico sagital sino también el vertical, y ver en qué medida un tratamiento en 1ª fase puede favorecer o empeorar esa tendencia de crecimiento que, si no llegamos a tiempo, es prácticamente imposible detener o compensar en la adolescencia tardía o en la fase adulta.

Objetivo: El objetivo de esta comunicación es mostrar un grupo de pacientes en crecimiento con la dimensión vertical alterada. El tratamiento temprano de la alteración vertical implica cambios oclusales y faciales que ayudan a mejorar el pronóstico de la maloclusión sagital.

Caso clínico: Se presentan diferentes casos clínicos con maloclusión de CII y CIII, y cómo el tratamiento vertical ayuda a la mejora facial y sagital.

Conclusiones: La estabilidad oclusal y la estética facial forman parte de los objetivos tratamiento de las maloclusiones. Un crecimiento vertical aumentado conlleva cambios sagitales y transversales con consecuencias importantes. El diagnóstico temprano del problema transversal, vertical y de espacio puede cambiar la evolución de un caso si es tratado entre los 6 y los 9 años. Con los registros adecuados se puede preveer la dirección de crecimiento para pronosticar hacia dónde se dirige el crecimiento y qué medidas hemos de tomar para que con un correcto control pueda actuarse a tiempo y facilitar enormemente el tratamiento de la 2ª fase.

47. LA IMPORTANCIA DE INTERCEPTAR LA ACENTUACIÓN DE LA CURVA DE SPEE EN DENTICIÓN MIXTA

Valderrama Ponce de León J, Rincón Montoro R, Caley Zambrano AM, Gallardo López NE, Barbería Leache E

Universidad Complutense de Madrid. Madrid

Introducción: En una oclusión correcta, la curva de Spee debe ser plana, con una guía anterior funcional, que permita una disclusión de los segmentos posteriores en cualquier movimiento mandibular. La curva de Spee es una línea imaginaria que une las cúspides vestibulares desde el primer molar inferior, hasta el borde incisal de las piezas anteriores. Durante la dentición mixta, en pacientes con clase II división 1º puede existir una sobreerupción de incisivos inferiores que se manifiesta en un crecimiento vertical del reborde alveolar a modo de compensación de esta falta de oclusión. Esta sobreerupción de las piezas antero inferiores genera una curva de Spee acentuada que va en aumento durante la fase de crecimiento del paciente y que finalizará con el contacto dentario o mucoso.

Objetivo: El objetivo de esta presentación es conocer la importancia del odontopediatra en interceptar esta alteración en pacientes infantiles y prevenir los riesgos consecuentes como los problemas periodontales, irritación de los tejidos gingivales situados por palatino de incisivos superiores, problemas en la articulación temporomandibular, dolores de cabeza, y alteraciones en la oclusión.

Cuando observamos que los incisivos inferiores han alcanzado su nivel normal, es decir cuando los bordes incisales de estos superen unos dos milímetros el plano oclusal, para prevenir la acentuación de la curva de Spee en estos pacientes, una manera simple de interceptar esta alteración sería colocar un dispositivo que evite su sobreerupción, como podría ser un arco lingual con topes (escalones) de composites debajo del arco. Así el paciente tendrá un manejo más favorable en su futuro tratamiento ortodóncico.

Metodología: En esta comunicación se ha realizado una revisión bibliográfica, añadiendo casos clínicos de pacientes en los que al no haberse tratado dicha maloclusión se evidencia la alteración de la curva de Spee.

Conclusiones: La conclusión de este trabajo, recoge la importancia de la interceptación de la acentuación de la curva de Spee durante la erupción de incisivos inferiores, permitiendo la recuperación de una correcta guía anterior como pilar fundamental de la oclusión.

48. TRATAMIENTO PRECOZ DE LA MORDIDA CRUZADA CON PISTAS DIRECTAS DE PLANAS

Wang HY, Yuste Bielsa S, Pérez Alarcón J, Cuadros Fernández C, Lorente Rodríguez AI

Universitat Internacional de Catalunya. Barcelona

Introducción: Un tratamiento precoz busca la eliminación de los factores que dificultan el desarrollo

correcto de los maxilares con la finalidad de obtener un buen balance neuromuscular, lográndose como resultado un sistema resistente y preparado para las exigencias funcionales. Con un tratamiento temprano aumenta la posibilidad de una corrección completa, se reduce el tiempo de tratamiento y se impide el agravamiento de las patologías.

Las maloclusiones transversales y sagitales tales como las mordidas cruzadas anteriores y posteriores implican unas repercusiones óseas y musculares que tratadas a tiempo pueden ser revertidas o mejoradas.

La rehabilitación neuro-oclusal (RNO) se define como la parte de la medicina estomatológica que estudia la etiología y la génesis de los trastornos funcionales y morfológicos del sistema estomatognático. Tiene como objetivo investigar las causas que los producen, eliminarlas tan pronto como sea posible y rehabilitar o revertir estas lesiones lo más precozmente posible y, si es preciso, desde el nacimiento.

La aplicación del concepto de pistas directas de Planas fundamentado en la ley de la mínima dimensión vertical y ángulo funcional masticatorio y en la ley del desarrollo posteroanterior y transversal, puede representar una interesante herramienta para la corrección y prevención de maloclusiones dentales proporcionando una mejora en el aspecto dentofacial, esquelético, muscular y funcional.

Objetivos: Presentar varios casos clínicos en los que se corrige la mordida cruzada de manera precoz para conseguir un buen balance neuromuscular mediante la utilización de las pistas directas de Planas.

Caso clínico: Se presentan varios casos clínicos de pacientes que acuden al Máster de Odontopediatría Integral de la Universitat Internacional de Catalunya. Tras realizar la anamnesis, exploración clínica y radiográfica, estos pacientes fueron diagnosticados con mordida cruzada anterior y posterior. Después de realizar los estudios de ortopedia correspondientes, se decide colocar pistas directas de Planas para resolver dichas maloclusiones. Se realizaron controles cada 3 meses hasta su corrección.

Comentarios: Bayrak S y cols., al igual que S. Sari y cols. han propuesto varios métodos para el tratamiento de la mordida cruzada, tales como aparatos removibles con resortes, coronas de acero inoxidable, planos inclinados de acrílico y pistas directas de composite, siendo estas uno de los métodos más usados, por ser económicas, cómodas y fáciles de colocar y retirar.

Conclusiones: La utilización de las pistas directas de Planas para la corrección de distintas maloclusiones es una herramienta útil, para corregir y/o mejorar maloclusiones dentales y esqueléticas en pacientes de temprana edad con disfunción masticatoria.

PACIENTES CON NECESIDADES ESPECIALES

49. USO DE BIFOSFONATOS EN PACIENTES ODONTOPEDIÁTRICOS Y SUS POSIBLES REPERCUSIONES A NIVEL ODONTOLÓGICO

Betancur Polo N, Cornejo Surjan S, Pache Aucique LM, Gómez Clemente V, Planells del Pozo P
Universidad Complutense de Madrid. Madrid

Introducción: Los bifosfonatos son análogos sintéticos del pirofosfato inorgánico, cuya acción primordial consiste en inhibir la reabsorción ósea, mediante la supresión de la actividad de los osteoclastos.

Los estudios publicados en cuanto al uso de bifosfonatos en la edad pediátrica incluyen cuatro grupos de enfermedades asociadas a: osteoporosis generalizada o localizada, enfermedades metabólicas óseas, calcificaciones heterotópicas en tejidos blandos, e hipercalcemia resistente.

La mayor experiencia en el uso de bifosfonatos en la edad pediátrica se tiene con el pamidronato intravenoso a largo plazo, sobre todo en pacientes con osteogénesis imperfecta.

En cambio existe una experiencia muy limitada en el uso de bifosfonatos orales diarios (sobre todo alendronato), fundamentalmente porque es mal tolerado y de difícil cumplimiento terapéutico. En los últimos años se están realizando diversos ensayos clínicos en niños en los que se valora el tratamiento con otros bifosfonatos orales (por ejemplo con alendronato oral semanal) e intravenosos (por ejemplo con zolendronato intravenoso, que se puede administrar rápidamente en 15 minutos).

Objetivos: Conocer las posibles repercusiones del uso de bifosfonatos a nivel oral en pacientes infantiles.

Actualizar los conocimientos sobre el uso de bifosfonatos en odontopediatría.

Material y método: Búsqueda bibliográfica en relación con el uso de bifosfonatos, en bases de datos electrónicas y Catálogo Cisne de la Biblioteca de la Facultad de Odontología de la Universidad Complutense de Madrid. Palabras clave: “bifosfonatos”, “osteonecrosis”, “pamidronato”, “alendronato”.

Resultados y discusión: Los resultados obtenidos hasta el momento del uso de bifosfonatos muestran una disminución del dolor óseo crónico, aumento de la densidad mineral ósea, disminución de la incidencia de fracturas y una mejora en la calidad de vida.

A nivel oral se sabe que pueden producir osteonecrosis de los maxilares, pero esto solo se ha observado en pacientes adultos tratados con quimioterapia y/o radioterapia, en pacientes infantiles no se ha observado esta patología, lo que puede ser debido al poco tiempo de utilización de estos fármacos en la edad infantil.

Conclusiones:

- El uso continuado de bifosfonatos IV de amplia potencia antirresortiva, conjuntamente con la aplicación de quimioterapia o radioterapia puede ocasionar una osteonecrosis de los maxilares, proceso que no ha sido hallado hasta el momento en la edad pediátrica.
- Actualmente los bifosfonatos se utilizan en diversas patologías infantiles, entre las que destaca la osteogénesis imperfecta.
- El odontopediatra debe conocer las posibles complicaciones derivadas de tratamiento prolongado con bifosfonatos.

50. QUERUBISMO SEVERO; UN CASO DE 14 AÑOS DE SEGUIMIENTO

Carvajal C^{1,2}, Brunet LI¹

¹Hospital Sant Joan de Déu. Barcelona. ²Universidad de Barcelona. Barcelona

Introducción: El querubismo es un desorden fibro-óseo benigno de base genética, del que sólo se han descrito alrededor de 200 casos en la literatura. Se caracteriza por un agrandamiento bilateral progresivo e indoloro del maxilar y/o mandíbula, con lesiones radiolúcidas que suelen aparecer entre los 2 y 7 años de edad. Se describe como una enfermedad que habitualmente progresa rápidamente durante la primera y segunda década de vida, pero suele ser autolimitante y remite espontáneamente. Existen casos severos descritos con complicación vital. Los tratamientos descritos en la literatura del querubismo severo aún son controvertidos.

Objetivo: Describir un caso clínico de querubismo severo y su evolución durante 14 años; y realizar una revisión sobre los tratamientos propuestos en la literatura.

Caso clínico: Paciente de sexo femenino, 14 años de edad, visitada en el Hospital Sant Joan de Déu desde los 23 meses de edad. Acudió por una tumefacción maxilar bilateral en la región canina iniciada a los 6 meses de edad. Clínicamente presentaba tumoración bilateral, maxilar y mandibular, en la zona de los caninos. De consistencia dura y mayor grado de afectación maxilar de 2.5-3 cm de diámetro. Estas lesiones hicieron sospechar de un caso de querubismo. Los estudios anatomopatológicos realizados confirmaron dicho diagnóstico.

Desde entonces ha seguido controles periódicos, presentando varios episodios de crecimiento severo que han complicado la nutrición y respiración por lo que han sido necesarios diversos tratamientos quirúrgicos (exodoncias, curetaje óseo, osteotomías correctoras) y farmacológicos (calcitonina, bloqueador de TNF- α , bifosfonatos e interferón- α). La enfermedad no se ha estabilizado hasta la fecha.

Comentarios: Según la revisión de la literatura el tratamiento aún es un tema controvertido. Algunos autores están a favor de la abstención mientras otros de la cirugía. La enfermedad suele ser autolimitante en la pubertad, pero existen algunos casos con mayor crecimiento provocando afectación estética, fonatoria, funcional y dificultad respiratoria. Al parecer los tratamientos propuestos no modificarían en sí la progresión de la enfermedad, pero sí darían un alivio en la calidad de vida de los pacientes.

Conclusiones: Se trata de un caso de querubismo severo grave que no ha sido estabilizado de momento. En la revisión de literatura aún no ha sido posible dilucidar cuál sería la aproximación terapéutica adecuada para este tipo de lesión.

51. SITUACIÓN BUCODENTAL Y MUCOSITIS ORAL EN PACIENTES PEDIÁTRICOS ONCOHEMATOLÓGICOS: IMPORTANCIA DE LA PREVENCIÓN ORAL EFECTIVA

Gómez Clemente V¹, Adanero Velasco A¹, Martínez Pérez EV¹, Mata Fernández C2, Planells del Pozo P¹

¹Universidad Complutense de Madrid. Madrid.

²Hospital General Universitario Gregorio Marañón. Madrid

Introducción: La mucositis oral es un término que describe la respuesta inflamatoria de las células epiteliales de la mucosa oral a los efectos citotóxicos del tratamiento oncológico. Su alta incidencia, impacto en la calidad de vida así como el pronóstico de los pacientes han dado lugar a numerosos estudios e intervenciones para la prevención y el tratamiento, lo que complica la falta de normas uniformes.

Objetivo: Desarrollar un protocolo de aplicabilidad ambulatoria y su posible implantación en hospitales, elaborado a partir de la evaluación de la salud dental de una muestra de pacientes oncohematológicos pediátricos.

Material y métodos: Una muestra de 36 pacientes del Servicio de Pediatría Oncohematológica del Hospital General Universitario Gregorio Marañón de Madrid, fue explorada con el fin de describir el estado de salud bucal (estudio descriptivo). Por otra parte, se realizó un estudio transversal para determinar si las recomendaciones de higiene oral que siguen en el Servicio, son eficaces contra la presencia de mucositis y determinar la importancia de la salud oral en la prevención de la mucositis

Resultados: 67% de los pacientes no habían sido evaluados por un odontopediatra con anterioridad. Un 72% no recibió consejos de higiene oral. Diecisiete pacientes presentaban mucositis en el momento de la evaluación, 11 de ellos tenían altos niveles de la entidad (grado 3 y 4 según la escala de la OMS). Paradójicamente, tras examinar el análisis de datos y la valoración de las variables, de acuerdo con los resultados de nuestro estudio, los pacientes oncohematológicos en tratamiento que recibieron consejos de higiene presentaron mayor grado de valores mucositis.

Conclusiones: Los resultados paradójicos probablemente se deben a la muestra pequeña y por ello es necesario unificar criterios y protocolos terapéuticos de aplicabilidad clínica, como se propone en el presente estudio.

52. IMPORTANCIA DE UNA ADECUADA ACTUACIÓN ODONTOPEDIÁTRICA EN PACIENTES CON DISCAPACIDAD INTELECTUAL

González Aroca IM¹, Biedma Perea M¹, Caleza Jiménez C¹, Iglesias Linares A², Mendoza Mendoza A¹

¹Universidad de Sevilla. Sevilla. ²Universidad Complutense de Madrid. Madrid

Introducción: Con frecuencia ciertos colectivos de pacientes infantiles con discapacidad intelectual presentan una mayor prevalencia de patologías bucodentales, caries, hábitos parafuncionales, maloclusiones, bruxismo, lesiones dentales traumáticas, así como alteraciones temporomandibulares. Con frecuencia el origen de algunas de las mismas radica en una inadecuada educación

en cuanto a higiene oral, y en algunos casos dificultades en el acceso a los servicios odontológicos. Todos estos factores ocasionan un impacto negativo en la calidad de vida de estos pacientes y de sus familias.

Objetivos: Ofrecer una visión actualizada sobre las necesidades específicas de un colectivo específico de pacientes infantiles con discapacidad intelectual en la consulta odontológica, posibles medidas de prevención, necesidades de tratamiento y manejo odontopediátrico. Asimismo evaluar el conocimiento de padres y cuidadores de este grupo de pacientes sobre las necesidades de cuidados odontológicos en este colectivo.

Materiales y métodos: Se realiza una actualización bibliográfica en la base de datos PubMed utilizando los términos Mesh: “oral care”, “intellectual disability”, “epilepsy”, “odontology”, “oral health”, “cerebral palsy”, “mental disorder”, “autism”; interrelacionados con los operadores booleanos “AND” y “OR”. Adicionalmente se realizó un cuestionario a padres y cuidadores de alumnos de un centro concertado de educación especial para personas con discapacidad intelectual, con el fin de evaluar su nivel de conocimientos sobre pautas de higiene dental, medidas de prevención, calidad de vida y necesidades de tratamiento.

Resultados: Muchos padres describen un comportamiento irritable y molesto, así como alteraciones del sueño en estos niños como consecuencia de su situación oral. La alteración cognitiva de este grupo, provoca una preocupación por parte de sus padres en cuanto a patología oral ya que estos pacientes en muchos casos no podrán expresar su malestar; a causa de esto muchos padres pueden sentirse frustrados. Existe un bajo nivel de conocimiento sobre las pautas de higiene, prevención y necesidades de tratamientos odontológicos por parte de los padres y tutores de niños con discapacidad intelectual.

Conclusiones: Es importante realizar una correcta atención odontopediátrica en los pacientes con discapacidad intelectual, no sólo en el gabinete odontológico sino también a través de la prevención y la formación de padres y cuidadores de estos pacientes.

Al instaurar unas adecuadas pautas de prevención y tratamiento será posible mejorar su calidad de vida, así como disminuir el número de intervenciones odontológicas en este grupo de pacientes con necesidades especiales.

53. TRATAMIENTO ODONTOLÓGICO DE UN PACIENTE CON INMUNODEFICIENCIA COMBINADA SEVERA. CASO CLÍNICO

João Aparicio J, Armas M, Torrents R, Cuadros Fernández C, Lorente Rodríguez AI
Universidad Internacional de Cataluña. Barcelona

Introducción: La inmunodeficiencia combinada severa (SCID) es una enfermedad congénita, que se caracteriza por presentar una deficiencia grave del sistema inmune a nivel humoral (linfocitos B) y celular (linfocitos T).

Su incidencia es de 1:100.000 nacimientos. Sin tratamiento, esta enfermedad tiene una tasa de mortalidad del 100%.

Debido a la extrema susceptibilidad a infecciones, el tratamiento dental requiere especial atención, teniendo en cuenta que, las caries, el estado periodontal o la micosis pueden producir problemas muy graves en estos pacientes.

Objetivos: Presentar un caso clínico de un paciente diagnosticado con SCID al que se le ha realizado el tratamiento dental bajo anestesia general.

Caso clínico: Paciente de sexo masculino, diagnosticado con SCID de 9 años y 3 meses de edad, que acude al Máster de Odontopediatría Integral de la Universitat Internacional de Catalunya para una revisión dental. Se realizó la anamnesis y exploraciones clínica y radiográfica. Debido a la patología sistémica y a la falta de colaboración del paciente, se decidió realizar el tratamiento dental bajo anestesia general. Se han realizado controles periódicos durante 1 año tras la intervención.

Comentarios: Debido al avance en las técnicas de diagnóstico y tratamiento, el índice de supervivencia de estos pacientes ha aumentado, por lo que el tratamiento dental ha ganado especial atención.

Tal y como concluyeron Moyer y cols. en 1983, se debe minimizar el trauma y manipulación excesiva de los tejidos orales para evitar contaminación sanguínea por bacterias, y descartar como opción de tratamiento pulpotomías y pulpectomías, ya que, aunque el riesgo de fracaso de estas es bajo, si lo hubiera, la infección resultante puede comprometer gravemente la salud del paciente, por lo que la extracción será el tratamiento de elección.

No hemos encontrado en la literatura disponible casos clínicos en los que se describan las alteraciones dentales posibles que pueden presentar estos pacientes ni un protocolo específico a seguir en pacientes cuanto a su manejo odontológico. Por lo que este caso, puede ser de ayuda en el manejo de estos pacientes.

Conclusiones: Se requiere de un diagnóstico precoz y de un equipo multidisciplinar con la finalidad de prevenir y evitar las infecciones oportunistas de la cavidad oral en estos pacientes.

Es importante realizar revisiones, instrucciones de higiene oral y profilaxis cada 3 meses debido al alto riesgo de caries y susceptibilidad a infecciones que presentan.

54. EL RETO EN EL TRATAMIENTO ODONTOLÓGICO DEL PACIENTE INFANTIL CON EPIDERMÓLISIS BULLOSA HEREDITARIA

Pacheco Aucique L^{1,3}, Cornejo Surjan S^{2,3}, Padilla Miranda M³, Martín R³, Planells del Pozo P³

¹Universidad Cooperativa de Colombia. ²Universidad Valparaíso de Chile. ³Universidad Complutense de Madrid. Madrid

Introducción: La epidermólisis bullosa (EB) o ampollosa hereditaria es una genodermatosis de muy baja prevalencia transmitida de forma autosómica dominante o recesiva y causada por una alteración de las proteínas de

la unión epidermodérmica que altera la cohesión de la dermis con la epidermis. Los pacientes con EB presentan fragilidad en la piel y las mucosas, que deriva en la provocación traumática de ampollas dolorosas. Se han descrito cuatro tipos mayores: epidermolítica o EB simple (EBS), lucidolítica o EB de la unión (EBU), dermolítica o EB distrófica (EBD) y EB mixta o síndrome de Kindler.

Objetivo: Aprender el manejo odontológico en pacientes que presentan epidermolísis bullosa hereditaria.

Casos clínicos:

Caso clínico 1: Paciente masculino de 14 años de edad, diagnosticado de EB distrófica recesiva, en la que se observan ampollas y úlceras generalizadas, sindactilia en manos y pies, estenosis de esófago tratada mediante gastrotomía para permitir su alimentación. A nivel oral presenta anquiloglosia, microstomía, ampollas y úlceras en la mucosa oral, y presencia de placa por lingual de los incisivos inferiores.

Caso clínico 2: Paciente femenino de 19 años presenta gingivitis generalizada, sangrado profuso y dolor intenso en las encías, poliquilodermia generalizada y fotosensibilidad, paciente compatible con síndrome de Kindler.

Comentarios: La EB presenta múltiples manifestaciones orales que requieren de un enfoque especial desde el punto de vista odontológico, aunque por su baja prevalencia muchos odontólogos tienen poco conocimiento de la enfermedad.

Hace dos décadas se declaró que era imposible el manejo exitoso de esta patología a nivel oral, pero actualmente precisamos de medios y conocimientos que nos permiten un abordaje cuidadoso y productivo a nivel oral en estos pacientes, incluso de los subtipos más agresivos como la EB distrófica recesiva:

Conclusiones: La epidermolísis bullosa hereditaria afectan la piel y a las mucosas. Su presentación es muy variable, aunque algunos de los tipos mejoran con la edad, el pronóstico puede llegar a ser severo, dependiendo de la gravedad de las complicaciones.

La epidermolísis bullosa hereditaria representa un gran reto para el odontopediatra, por lo tanto debemos conocer tanto su manejo para proporcionar así un tratamiento seguro y efectivo, como la importancia de crear un programa de prevención bucal para estos pacientes.

55. SÍNDROME DE APNEA OBSTRUCTIVA DEL SUEÑO: DIAGNÓSTICO DE SOSPECHA EN ODONTOPEDIATRÍA

Rangel López J¹, Aznar Marín A¹, Ferrer Tuset I², Zaragaza Fernández A³, Catalá Pizarro M³

¹Universitat de València. Valencia. ²Centro de Salud.

³Departamento de Estomatología. Universitat de València. Valencia

Introducción: El síndrome de apnea obstructiva del sueño (SAOS) es una forma de alteración respiratoria durante el sueño. Se caracteriza por episodios repetidos de obstrucción parcial o completa de la respiración.

Es una patología que afecta entre un 2 y un 4% de los niños. La relevancia clínica de SAOS reside en que daña

a los sistemas cardiovascular, neurocognitivo y metabólico, perjudicando el desarrollo normal del niño.

El *gold standard* en el diagnóstico es la polisomnografía. La historia médica, la exploración física y la utilización de cuestionarios de sueño son una alternativa ampliamente utilizada y válida para la realización de un cribaje en la atención sanitaria primaria, como por ejemplo las clínicas odontológicas.

Objetivos: Presentar los signos y síntomas que pueden ayudar al odontopediatra a realizar un diagnóstico de presunción de esta patología, y discutir las opciones de derivación de estos pacientes.

Material y método: Se ha llevado a cabo una búsqueda bibliográfica de artículos en inglés y español, usando Medline, Cochrane, Embase como base de datos electrónica, escogiendo artículos publicados entre 2005 y 2014. Se incluyeron revisiones bibliográficas sistemáticas y revisiones retrospectivas de más de 3 años de seguimiento. Se excluyeron trabajos divulgativos y cartas al editor.

Resultados y discusión: Los signos y síntomas que han mostrado mayor sensibilidad en el diagnóstico son: ronquido todas las noches 91%, dificultad respiratoria durante el sueño 85%, tejido adenoideo mayor de grado 3, 81%. Los valores más altos de especificidad se han visto en hipoplasia hemifacial 100%, facies adenoidea 100%, micrognatia/retrognatia 95%.

Respecto a los cuestionarios, el de Goldstein (1995) y el de Chervin (2000) presentan un 92% y un 81% de sensibilidad respectivamente, mientras que los de mayor especificidad son también el de Chervin (2000) y el de Lamm (1999) ambos con un 83%.

Conclusiones: Con una adecuada anamnesis, exploración clínica y cuestionarios de sueño se puede establecer un diagnóstico de sospecha de estos pacientes. El cuestionario de sueño más efectivo en el diagnóstico de SAOS es el de Chervin (2000).

Los especialistas implicados en el tratamiento de estos niños varían según comunidades autónomas. Por eso cuando el odontopediatra sospeche que un paciente sufre esta alteración lo más adecuado será consultar con el pediatra de zona, quien derivará o aconsejará derivar en cada caso al servicio adecuado.

56. BIFOSFONATOS EN EL PACIENTE INFANTIL: LO QUE DEBE SABER EL ODONTOPEDIATRA

Redondo Martínez I, Seguí Rubio M, Estrela Sanchís F, Bagán Sabastián JV, Catalá Pizarro M
Universitat de València. Valencia

Introducción: Los bifosfonatos son fármacos clasificados como inhibidores de la reabsorción ósea. Incrementan la densidad ósea incorporándose en el hueso mineralizado e inhibiendo la reabsorción osteoclástica, reduciendo así, el riesgo de fractura.

En la última década se ha ampliado el uso clínico de bifosfonatos en niños y adolescentes, siendo las indicaciones más frecuentes la osteogénesis imperfecta y la osteoporosis.

Los bifosfonatos se pueden administrar vía oral o intravenosa. Las dosis, ciclos e intervalos varían según la edad del niño, diagnóstico y respuesta a la terapia.

Los posibles efectos adversos son: osteonecrosis de huesos largos, retraso en el recambio dentario y limitaciones en tratamientos ortodóncicos.

Objetivos: Identificar situaciones en las que un paciente infantil puede estar tomando bifosfonatos, analizar la información sobre los efectos a corto y largo plazo de estos y proponer pautas de actuación odontológica en dichos pacientes.

Metodología: Búsqueda en Medline, WOK, Embase, Scopus y en racimo. Criterios de inclusión: 2004-2015, idioma español e inglés, texto completo, ensayos clínicos aleatorizados, guías clínicas, metanálisis y revisiones sistemáticas. Se excluyeron: artículos duplicados, que no respondieran a los objetivos y sin conexión con el ámbito odontológico.

Resultados y análisis: Se seleccionaron 12 artículos: 6 en PubMed, 1 en Wok y 5 de búsqueda manual.

Hasta el momento no ha podido demostrarse una relación directa causa-efecto entre bifosfonatos intravenosos y osteonecrosis de maxilares. El efecto osteoclástico provocado por los bifosfonatos puede ser el producto de múltiples factores concomitantes. Aunque no existe en la literatura ningún caso publicado de osteonecrosis en maxilares de niños y/o adolescentes no puede descartarse que el paciente infantil pueda presentar complicaciones asociadas, ya que se desconoce la existencia de una determinada dosis y periodo de tratamiento a partir del cual, se genere un mayor riesgo de efectos secundarios. No existen guías, recomendaciones o protocolos específicos de manejo odontológico de pacientes infantiles en tratamiento con bifosfonatos.

Conclusiones: Es importante que el odontopediatra se familiarice con las denominaciones más comunes de estos fármacos. En la historia clínica se debe reflejar el tipo de bifosfonato, la vía de administración, dosis, periodo de tratamiento, y si se asocia con otros medicamentos.

El odontopediatra debe establecer un plan de tratamiento teniendo en cuenta cuándo comenzó la terapia con bifosfonatos, duración de esta y debe mantener una comunicación directa con el equipo médico que trate al niño.

57. ¿INFLUYE LA EXPERIENCIA PROFESIONAL EN EL TRATAMIENTO ODONTOLÓGICO BAJO ANESTESIA GENERAL DE PACIENTES DISCAPACITADOS PEDIÁTRICOS?

Varela Aneiros I, del Llano Fernández A, Branco Fernández A, Fernández Feijoo J, Limeres Posse J
Universidad de Santiago de Compostela. A Coruña

Introducción: El empleo sistemático de la anestesia general (AG) ha cobrado una especial relevancia en las últimas décadas y constituye una herramienta de primer orden para el manejo de pacientes con problemas conductuales.

Objetivo: El objetivo de este estudio fue determinar si la experiencia del equipo odontológico influye en la naturaleza de los procedimientos realizados y en la duración de las intervenciones.

Material y método: El grupo de estudio lo constituyeron 290 pacientes con discapacidad severa, con edades comprendidas entre los 3 y los 18 años, que recibieron tratamiento odontológico integral en la Unidad de Pacientes Especiales de la Facultad de Medicina y Odontología de la Universidad de Santiago de Compostela, entre los años 1998 y 2013. Las variables registradas en cada paciente fueron: la edad, el sexo, el diagnóstico de la patología sistémica responsable de la discapacidad, el tipo y número de procedimientos odontológicos realizados y la duración de la intervención. Todas estas variables se analizaron en relación a los años de experiencia del equipo odontológico, dividiendo el período de estudio en 3 quinquenios, a saber: 1998-2002, 2003-2007 y 2008-2013.

Resultados: Ninguna de las variables analizadas varió de forma estadísticamente significativa en relación al periodo analizado como expresión indirecta de la experiencia de los operadores. La duración de las intervenciones estaba condicionada fundamentalmente por la patología sistémica de base.

Conclusiones: La experiencia del equipo de odontólogos no parece un factor determinante en relación a la naturaleza de los procedimientos que se efectúan bajo anestesia general ni a la duración de la intervención, aunque el resultado clínico a largo plazo del tratamiento no se ha evaluado en el presente trabajo.

58. MANIFESTACIONES ORALES Y GRADO DE CUMPLIMIENTO DE HIGIENE ORAL EN PACIENTES PEDIÁTRICOS ONCOLÓGICOS

Vilà MM^{1,2}, Brunet LI², González Y^{1,2}

¹Universitat de Barcelona. Barcelona. ²Hospital Sant Joan de Déu. Barcelona

Introducción: El tratamiento antineoplásico en pacientes pediátricos ocasiona alteraciones patológicas en la cavidad oral. Estas tienen mayor prevalencia y severidad en niños debido a su cinética celular más acelerada.

Los programas odontológicos de prevención, diagnóstico precoz y tratamiento individualizado pueden minimizar las repercusiones orales y mejorar la calidad de vida de estos pacientes durante la oncoterapia.

Objetivos: Describir el status de salud oral y las complicaciones bucales de la oncoterapia. Evaluar el grado de cumplimiento de higiene oral previamente instaurado mediante el protocolo del Hospital Sant Joan de Déu de Barcelona.

Materiales y métodos: Estudio prospectivo de 60 pacientes oncológicos durante el período de diciembre de 2014 a febrero de 2015 en el Hospital Sant Joan de Déu de Barcelona. Fueron evaluados en su debut y controlados periódicamente durante el tratamiento de quimioterapia.

Al "debut" se registraron salud oral, hábitos higiénicos e índice cao y CAOD. Se dieron instrucciones de

higiene oral junto a un protocolo de clorhexidina-flúor; y además un cuestionario de registro del cumplimiento por el período de un mes.

Resultados: La muestra estudiada fue de 60 pacientes (masculino 55% y femenino 45%) con edad media de 7,5 años (rango 1-16).

En cuanto a la patología oncológica la leucemia fue del 40%, tumores sólidos 28,3%, tumores del SNC 11,6% y otras neoplasias 20%.

Un 26,6% de la muestra presentó complicaciones al tratamiento antineoplásico, siendo más frecuente la mucositis (16,6%), seguido de úlceras (11,6%), gingivitis (8,3%) y herpes (1,6%), pudiendo coexistir afectaciones en un mismo niño. El índice de caries (cao y CAOD) fue inferior a uno y la frecuencia de cepillado de una vez diaria.

El 100% de la muestra mostró interés a las normas de prevención e instrucciones de higiene oral pero solo el 30% participó en el cuestionario de cumplimiento de higiene bucodental, observándose en ellos un incremento del cepillado dental.

Conclusiones: El status de salud oral fue bueno, con un índice de caries inferior a uno.

La complicación bucodental más frecuente en la muestra estudiada fue la mucositis.

Encontramos una participación menor del 50% en el cumplimiento de la encuesta de higiene oral, a pesar de que hubo receptividad por parte de todas las familias.

El examen odontológico individualizado es de gran importancia para que el niño y los padres sigan unas claras instrucciones de higiene oral y motivación.

PULPA/ENDOCONCIA/ TRAUMATOLOGÍA

59. ESTUDIO *IN VITRO* DE LA ADHERENCIA DE DOS MATERIALES CON BASE DE MTA A FIBROBLASTOS HUMANOS DEL LIGAMENTO PERIODONTAL

Alcaina Lorente MA, Cortés Lillo O, Guzmán Pina S, Austro Martínez MD

Universidad de Murcia. Murcia

Introducción: Numerosos materiales han sido utilizados para el sellado radicular en procedimientos de cirugía endodóncica. Actualmente, el agregado de trióxido mineral es una de las alternativas como material de reparación de furca, por sus propiedades como la biocompatibilidad, buena capacidad de sellado y la habilidad de promover la regeneración de los tejidos pulpares y periradiculares. En las lesiones que afectan furca o en la reparación de defectos subgingivales, es imprescindible que se restablezca una unión de estos materiales con los tejidos de soporte del diente: hueso, ligamento y cemento.

Objetivo: El objetivo de este estudio ha sido valorar la unión de estos materiales (MTA Pro-root® y Mta Angelus®) a fibroblastos humanos del ligamento periodontal.

Material y método: Para ello se realizó un cultivo primario de fibroblastos obtenidos del ligamento periodontal de dos primeros premolares extraídos por motivos ortodóncicos. Tras varios subcultivos y una vez alcanzada la confluencia máxima, 250.000 células fueron depositadas en forma de gotas en discos de cultivo de 6 cm. Transcurridos 3 días, las células se pusieron en contacto con los materiales de estudio (MTA Pro-root® y Mta Angelus®). Pasadas 72 horas, las células fueron fijadas y teñidas con una solución de cresil. Se utilizó un estereomicroscopio para valorar la adhesión celular a estos materiales.

Resultados: Se observó una buena adhesión celular para ambos materiales con abundantes agregados celulares sobre el substrato de MTA Pro-root® y Mta Angelus®.

Conclusiones: El método que hemos utilizado en este estudio resulta adecuado para valorar la adherencia de estos materiales al tejido óseo y dentario.

60. CONOCIMIENTO Y MANEJO DE TRAUMATISMOS DENTALES POR EL PROFESORADO DE INFANTIL Y PRIMARIA: ESTUDIO PILOTO

Bernabé Llopis A, González Galván F, Ribelles Llop M

Departamento de Odontología. Universidad Cardenal Herrera CEU. Valencia

Introducción: Actualmente, los traumatismos dentales constituyen la segunda causa de atención odontopediátrica tras la caries dental. La mayor parte de los traumatismos dentales ocurren en el domicilio familiar, y en segundo lugar en los centros educativos. El éxito del tratamiento tras sufrir un traumatismo dental depende del manejo temprano y correcto de la situación, dependiendo a su vez de las personas que se encuentren en el lugar del accidente. Hay autores que afirman que padres y profesores, personas más cercanas y que presencian la mayoría de estas situaciones, carecen de información y conocimientos para manejar este tipo de situaciones correctamente.

Objetivo: El objetivo principal del estudio es evaluar el conocimiento por parte del profesorado de infantil y primaria sobre el manejo de traumatismos dentales.

Materia y métodos: Se está realizando un estudio longitudinal, no experimental y descriptivo en colegios públicos, privados y concertados del área metropolitana de Valencia. El estudio se basa en realizar una encuesta que consta de dos partes, una primera sección que incluye información demográfica básica y una segunda sección con 10 preguntas sobre el manejo de traumatismos dentales dirigida a profesores de infantil y primaria. Los datos recogidos se analizan estadísticamente mediante el software R Commander utilizando las técnicas de test de independencia Chi-cuadrado y el coeficiente de correlación de Pearson.

Resultados: La muestra preliminar está constituida por 90 encuestas cumplimentadas y analizadas. Sólo el 8.89% de los encuestados llevarían al niño directamente a una clínica dental tras sufrir un traumatismo dental. Sin

embargo, el 70% de profesores llevarían al niño inmediatamente a urgencias y el 77.78% buscarían la parte de un diente fracturado y la guardarían. Únicamente el 10% de los encuestados saben que los dientes luxados se han de reposicionar y sólo un 13.33% recolocarían un diente permanente avulsionado. Al menos un 40% de los encuestados conservaría un diente avulsionado en el medio adecuado.

Conclusión: Hay una gran desinformación con respecto al manejo de dientes traumatizados por parte del profesorado, lo que conduce a un manejo erróneo de estas situaciones cuando ocurren durante el horario escolar, pudiendo influir de forma negativa en el pronóstico del mismo. Será una labor primordial por parte del profesional odontopediatra colaborar en la formación del personal educador para que actúe de forma correcta en estas circunstancias, mejorando el pronóstico.

61. PULPOTOMÍA CON MTA VERSUS FORMOCRESOL. REPERCUSIÓN EN EL PERMANENTE A LARGO PLAZO

Biedma Perea M¹, Caleza Jiménez C¹, Laplana Farre S¹, Iglesias-Linares A², Mendoza Mendoza A¹
¹Universidad de Sevilla. Sevilla. ²Universidad Complutense de Madrid. Madrid

Introducción: El formocresol (FC) ha sido el medicamento de elección para el tratamiento pulpar en dientes temporales, por su facilidad de uso y su excelente éxito clínico; sin embargo múltiples estudios han detectado potencialmente efectos adversos tanto a nivel local como sistémico, provocando grandes controversias sobre su uso. Todo ello, ha dado lugar a numerosos estudios en la búsqueda de un medicamento alternativo al formocresol. Un medicamento alternativo es el agregado trióxido mineral (MTA), que desarrolla más puentes dentinarios completos y mejor capacidad para mantener la integridad de tejido pulpar.

Objetivo: El objetivo de este estudio fue determinar si existe alguna diferencia encontrada entre pulpotomías con FC o MTA con respecto a signos clínicos, radiológicos y afectación sobre el sucesor permanente a largo plazo.

Material y métodos: Ciento cincuenta sujetos entre 2-10 años en una clínica dental privada especializada en Odontopediatría, participaron en el estudio. En todos los pacientes se realizó historia clínica, exploración clínica y radiológica y tras aplicar los criterios de inclusión y exclusión determinados se obtuvo una muestra de 212 molares. Se evaluó post-operatoriamente según los criterios de Zealand et al. durante 6-, 12-, 18-, 24-, 30-, 36-, 42-, 48- meses. Para el análisis estadístico se empleó el test de chi-cuadrado, así como las correlaciones fueron establecidas mediante el coeficiente de Spearman ($p < 0,05$).

Resultados: Se obtuvo un éxito clínico del 89,9% con MTA y con 82,5% en los casos de FC. El fracaso radiológico encontrado en los molares tratados con MTA fue de un 7,97% de los cuales 2,17% presentaba RF; 0,72%

RRINP, 2,89% RRIP y un 2,17% RRE.; así mismo en los molares tratados con FC se obtuvo un 18,91% de los cuales 1,35% presentaba RF; 1,35% RRINP; 8,10% RRIP y un 9,45% RRE. En cuanto a adelanto/ retraso eruptivo, el adelanto fue de 22% (n: 10) y el retraso de 24% (n: 12) para el MTA y para el FC un adelanto de 28% (n:7) y retraso en un 10,4% (n:3).

Conclusión: El éxito clínico y radiológico encontrado en las pulpotomías con MTA es superior al obtenido en las pulpotomías con FC, aunque las diferencias no han sido estadísticamente significativas ($p > 0,05$). Los puentes dentinarios y la obliteración pulpar observada con el MTA es mayor que con el FC, aunque tampoco se han encontrado diferencias significativas ($p > 0,05$). Serían necesarios estudios a un mayor largo plazo para así poder estudiar todos los molares pulpotomizados hasta su exfoliación.

62. DECORONACIÓN COMO TRATAMIENTO PARA DIENTES ANTERIORES JÓVENES AVULSIONADOS: A PROPÓSITO DE UN CASO

Cuba González Y, Armas Serret M, Cuadros Fernández C, Varela P, Lorente Rodríguez A
 Universidad Internacional de Cataluña. Barcelona

Introducción: La avulsión dental tras un trauma en dentición permanente tiene una incidencia entre 0,5-6,2% (7-8). La mayoría de los traumatismos afectan a niños entre 8-10 años, en los cuales el proceso alveolar aún se está desarrollando. Para minimizar la reabsorción ósea que conlleva la extracción de un diente avulsionado, Malmgrem et al. (1984) desarrollaron el concepto de decoronación con la idea de mantener la raíz y preservar el hueso alveolar permitiendo unas condiciones óptimas para la rehabilitación posterior.

Objetivo: Presentar un caso clínico de decoronaciones de dientes traumatizados con un seguimiento de 28 meses.

Caso clínico: Paciente de 9 años de edad que acude a la Universitat Internacional de Catalunya por avulsión de 11, 12 y 21 los cuales le fueron reimplantados inmediatamente. En el *recall* a 1 año, se observa reabsorción por sustitución en los dientes avulsionados por lo que se realizó la decoronación de los mismos.

Comentarios: La decoronación es un tratamiento alternativo a la extracción quirúrgica del diente anquilosado, la cual, a menudo, conduce a una considerable pérdida ósea. Se ha demostrado que la realización de este procedimiento en el momento apropiado, permite mantener la anchura vestíbulo palatina alveolar, mientras que se produce el crecimiento vertical. Así, facilitaremos la rehabilitación cuando finalice el crecimiento, sin necesidad de realizar procedimientos de aumento de cresta para la colocación de un implante ya que si este se coloca en tejidos con desarrollo normal se obtendrán resultados óptimos y estéticos. Sin embargo, Schwartz-Arad et al., en 2004, señalaron que en ocasiones, será necesario un aumento óseo horizontal antes de la colocación del implante, debido a la translocación de la raíz remanente a una posición más apical como consecuencia de la anquilosis.

Conclusión: Las consecuencias clínicas de la anquilosis en pacientes en crecimiento son complicadas. Debido a que tiene un pronóstico reservado, la anquilosis debe diagnosticarse rápidamente. En estos casos, la decoración debe plantearse como una opción con éxito predecible en dientes avulsionados valorando previamente la edad y el patrón de crecimiento del paciente.

63. REVASCULARIZACIÓN EN DIENTES PERMANENTES INMADURO CON PUPA NECRÓTICA Y PATOLOGÍA APICAL: SERIE DE CASOS

Domínguez Zamora R¹, López de Francisco C¹, Román Arena F¹, Mendoza Mendoza A¹, Iglesias Linares A²

¹Universidad de Sevilla. Sevilla. ²Universidad Complutense de Madrid. Madrid

Introducción: Los dientes permanentes inmaduros, con pulpa necrótica y con patología periapical suponen un reto para el odontólogo debido a que tras las técnicas de apicoformación clásicas existe cese en el desarrollo radicular apical, estrechez de la pared dentinaria, debilidad y susceptibilidad a la fractura subsecuente en las mismas. La revascularización se ha propuesto como alternativa terapéutica en estos casos para permitir la formación completa de las raíces, el cierre apical y el engrosamiento de las paredes dentinarias.

Casos clínicos: Se presentan a debate, una serie de casos clínicos en un rango de edad de entre 6 años y medio y 8 años y medio con presencia de patología periapical en incisivos o molares permanentes jóvenes con ápice abierto. Siguiendo el siguiente protocolo de intervención revascularización: anestesia, aislamiento con dique de goma y limpieza de la superficie coronal con clorhexidina al 2%. A continuación se procedió a realizar la apertura cameral y se irrigaron los conductos con NaOCl al 2,5% y el sistema EndoVac, secando con puntas de papel y realizando instrumentación mínima. Finalmente se introdujo en el canal la pasta triantibiótica (metronidazol, ciprofloxacino y minociclina) los 3 antibióticos a iguales proporciones, mezcladas con agua estéril e introducidos con un léntulo, sellando temporalmente el acceso a la cámara con un IRM e ionómero de vidrio. Realizando revisiones clínicas y radiológicas a los 2, 6, 12 meses y una vez al año hasta finalizar el cierre apical completo.

Comentario: El protocolo a seguir en el tratamiento de revascularización en dientes permanentes inmaduros necróticos no está estandarizado; los distintos autores emplean técnicas con algunas diferencias como la instrumentación de los conductos, el irrigante pulpar y las concentraciones empleadas así como la medicación intracanal utilizada. La mayoría de los autores proponen como pasta triantibiótica el uso de la mezcla de ciprofloxacino, metronidazol y minociclina.

Conclusiones:

- Los resultados obtenidos con la revascularización en los casos presentados son muy esperanzadores con respecto al pronóstico apical.

- La revascularización es una alternativa a considerar para los dientes necróticos inmaduros, que aporta grandes ventajas con respecto a la apicoformación. Se necesitan más estudios aleatorios estandarizados con monitorización a largo plazo.

64. CONTROVERSIAS EN EL TRATAMIENTO DE LA PULPITIS IRREVERSIBLE EN DENTICIÓN TEMPORAL

Gómez Ríos I, González Unibaso N, Pérez Silva A, Serna Muñoz C, Ortiz Ruiz A
Universidad de Murcia. Murcia

Introducción: En un diente temporal, cuando presenta dolor espontáneo, absceso o un sangrado profuso de la pulpa dental que no cede a la presión, nos encontramos con un diagnóstico clínico de pulpitis irreversible. El tratamiento de elección para mantener el diente en la arcada dental es la pulpectomía. La dentición temporal tiene unas características diferentes a la dentición permanente que debemos tener en cuenta a la hora de seleccionar el tipo de limpieza mecánica y química y el material para obturar los conductos.

Objetivo: Discutir las ventajas e inconvenientes de los distintos procedimientos existentes para tratar las pulpitis irreversibles en dentición temporal.

Material y métodos: Hemos realizado una búsqueda bibliográfica en las bases de datos PubMed y Google Scholar usando los siguientes descriptores *pulpectomy, irreversible pulpitis review, vascular status on primary teeth, pulpitis in temporary teeth*. Hemos localizado 428 artículos de los cuales hemos utilizado 15. El resto han sido descartados porque su contenido no se ajustaba a los objetivos del trabajo.

Resultados: La vascularización de la pulpa, el grosor y el espesor dentinario, la constricción apical, así como la respuesta del diente temporal ante las agresiones en su continuo estado de cambio fisiológico, influyen a la hora de elegir el protocolo de tratamiento más adecuado.

Sabemos que no todos los irrigantes van a actuar de la misma manera y que podemos aumentar su efectividad para que la limpieza de los conductos sea más profunda. Por otro lado, son múltiples las pastas que podemos utilizar para rellenar los conductos, teniendo que seleccionar la adecuada según el caso que nos ocupe.

Conclusiones: Según los resultados de nuestra actualización pensamos que se debería usar el hipoclorito de sodio activado y un relleno de hidróxido de calcio con yodoformo para tener un buen pronóstico en nuestros tratamientos de pulpectomía.

65. TERAPIA PULPAR EN MOLARES PERMANENTES INMADUROS

Parada MF, Ruiz A, Díez S, Cuadros C, Lorente A
Universitat Internacional de Catalunya. Barcelona

Introducción: En odontopediatría es común tratar pacientes con dientes inmaduros afectados por caries. La evaluación correcta del estado pulpar es fundamen-

tal para obtener un diagnóstico preciso y determinar el tratamiento adecuado. Sin embargo, es difícil determinar la condición de la pulpa, y de esto dependerá el éxito o el fracaso del tratamiento. No hay un mecanismo fiable para evaluar el grado de inflamación en la pulpa. Asimismo, el dolor causado por la pulpitis es, a menudo, subjetivo y no fiable para valorar el pronóstico del tratamiento pulpar.

Caso clínico: Se expone el caso clínico de una paciente de 6 años de edad que acude al Master de Odontopediatria Integral de la Universitat Internacional de Catalunya por "molestias en una muela". Radiográficamente se observa una caries profunda en pulpa y los ápices abiertos. Tras anestesiar y aislar el diente 3.6. se procede a retirar la caries, durante dicho procedimiento se produce la exposición de la pulpa. Tras retirar 3 mm de pulpa se controla el sangrado mediante un algodón impregnado con hipoclorito de sodio al 5.25%. Seguidamente se cubre el tejido con Biodentine y se restaura el diente de manera temporal con cemento de óxido de zinc eugenol. Dos semanas después se realiza un control sin sintomatología clínica ni radiográfica por lo que se procedió a realizar la reconstrucción definitiva con composite. Se realizaron controles periódicos cada 6 meses hasta un total de 32.

Comentarios: La terapia pulpar tiene una tasa alta de éxito, si cumple las siguientes condiciones: a) pulpa no inflamada; b) control adecuado de la hemorragia; c) material de recubrimiento adecuado; y d) buen sellado marginal del material de restauración. Muchos materiales se han utilizado para inducir el desarrollo normal de la raíz. Tradicionalmente se ha utilizado el hidróxido de calcio, no obstante los datos actuales indican que se obtienen mejores resultados aplicando el *mineral trioxide aggregate* (MTA). Sin embargo, este material tiene ciertas desventajas como la difícil manejabilidad, elevado tiempo de fraguado y potencial de decoloración.

Biodentine es un nuevo cemento a base de silicato de calcio, similar al MTA con varias ventajas: posee buena capacidad de sellado, resistencia a la compresión adecuada, corto tiempo de fraguado, y no tiñe la corona.

Conclusiones: Después de 32 meses observamos un cierre apical sin sintomatología clínica en el molar tratado con Biodentine. Biodentine parece que puede ser una alternativa al MTA en los tratamientos pulpares de dientes permanentes.

66. CONSECUENCIAS DE LOS TRAUMATISMOS EN DENTICIÓN TEMPORAL. A PROPÓSITO DE UN CASO

Real Benlloch I, Musa Herranz S, Mourelle Martínez RM, Barbería Leache E
Universidad Complutense de Madrid. Madrid

Introducción: Los traumatismos dentales producidos en dentición temporal son un importante problema en la Odontología, ya que producen consecuencias médicas, estéticas y psicológicas, tanto en el niño como en sus padres. Las lesiones que se producen con mayor frecuencia en los dientes temporales son aquellas que afectan al ligamento periodontal y a los tejidos de soporte. Las secuelas del

traumatismo en la dentición permanente pueden ser a nivel coronal, radicular o afectar a la erupción del diente.

Objetivo: Presentar un caso de retraso en la erupción de un incisivo permanente y mostrar el tratamiento realizado, valorando las diferentes opciones propuestas en la literatura.

Caso clínico: Presentamos el caso de una niña de 8 años y 2 meses de edad, que acude al Magister de Odontopediatria de la Universidad Complutense por una asimetría en la erupción de los incisivos centrales superiores permanentes. En la exploración clínica se observa la erupción completa de 11, estando 61 aún en boca y sin movilidad. Se procedió a realizar el diagnóstico de alteración de la erupción consecuente a un traumatismo en dentición temporal, extracción del incisivo temporal y colocación de un mantenedor de espacio, para evitar la desviación de la línea media. Posteriormente se realizó la exposición quirúrgica de 21 y actualmente se está a la expectativa de la colocación de este en el arco dentario.

Comentarios: Las alteraciones de la erupción del diente permanente sucesor después de un traumatismo incluyen la impactación, erupción ectópica, el retraso de la erupción, la formación de tejido cicatricial y la anquilosis del diente temporal. Todas son consecuencias de cambios en el tejido de soporte que rodea al diente permanente.

Un signo patognomónico que indica la impactación de un incisivo central superior permanente es la presencia en el arco del incisivo lateral permanente homolateral, lo que señala una anomalía en el proceso de erupción del incisivo central.

Las modalidades terapéuticas para un fallo en la erupción de un incisivo central superior permanente son:

- Mantenimiento del espacio + exposición quirúrgica ± tracción ortodóncica.
- Extracción + cierre ortodóncico del espacio.
- Extracción + mantenimiento del espacio.

Conclusiones: Ante un retraso en la erupción de un incisivo permanente superior es necesario hacer un diagnóstico de presunción, descartando obstáculos para la erupción, mantener el espacio para el incisivo, y finalmente plantearse la exposición quirúrgica de la pieza, que podrá ser seguida de una tracción ortodóncica con fuerzas suaves.

OTROS

67. DESARROLLO TARDÍO DE DIENTES SUPERNUMERARIOS: PRESENTACIÓN DE 4 CASOS CLÍNICOS

Caleza Jiménez C¹, Sarango Calero LJ¹, López de Francisco C¹, Iglesias Linares A², Mendoza Mendoza A¹

¹Universidad de Sevilla. Sevilla. ²Universidad Complutense de Madrid. Madrid

Introducción: Un diente supernumerario es todo aquel que se presenta en la dentición aumentando el número

ro normal de dientes en las arcadas. Según su cronología se clasifican en predeciduos, simultáneos a dientes permanentes y post-permanentes. Se ha cuestionado su etiología, pero las teorías son solo hipotéticas; la que ha ganado más aceptación es la de la hiperactividad de la lámina dentaria, que además explicaría la formación tardía de supernumerarios.

Objetivos: Hay pocos casos en la literatura que describan el desarrollo tardío de supernumerarios. En esta comunicación presentamos 4 casos clínicos de aparición tardía de dientes supernumerarios y sus tratamientos.

Casos clínicos: *Caso 1:* paciente de 12 años en la que realizamos una ortopantomografía al finalizar la ortodoncia. Observamos la aparición de 3 premolares supernumerarios que se dejan bajo control radiográfico. *Caso 2:* paciente de 17 años que acude periódicamente a revisión tras su tratamiento ortodóncico. En la exploración radiográfica vemos la aparición de un premolar supernumerario que se encuentra controlado radiográficamente. *Caso 3:* paciente de 19 años en la que diagnosticamos un premolar supernumerario en su revisión, el cual decidimos vigilar y observar mediante exámenes radiográficos. *Caso 4:* paciente de 14 años en el que realizamos una exploración clínica y radiográfica previa al tratamiento ortodóncico y de forma casual se haya la presencia de un incisivo superior supernumerario que decidimos extraer quirúrgicamente.

Comentarios: Los supernumerarios múltiples son poco frecuentes y suelen aparecer como parte de síndromes, sin embargo se ha observado que en alguna ocasión aparecen sin esta asociación. De acuerdo con esto, el primer caso presentado se trataba de una paciente no sindrómica. La mayoría de los casos de supernumerarios tardíos recogidos en la literatura son premolares mandibulares, al igual que tres de los casos presentados, con forma y tamaño similar a un premolar. Se han visto diferentes opciones de tratamiento: extracción quirúrgica y observación radiográfica periódica; esta segunda opción se considera principalmente en pacientes ya sometidos a tratamiento de ortodoncia, como en los tres primeros casos presentados, al ser poco probable las interferencias en términos de función o estética.

Conclusiones: Es importante considerar la posibilidad del desarrollo de dientes supernumerarios tardíos, principalmente en la zona de los premolares mandibulares.

Especialmente hay que tener en cuenta esta consideración durante los tratamientos ortodóncicos por las posibles complicaciones que pueden ocurrir.

Esto resalta la importancia de controles radiográficos rutinarios en niños con la dentición en desarrollo y posteriormente hasta su edad adulta.

68. EL USO DE LA TOMOGRAFÍA COMPUTARIZADA DE HAZ CÓNICO EN ODONTOPEDIATRÍA

Germán Cecilia C, Pérez Silva A, Hernández Martínez E, Teruel Fernández JD, Ortiz Ruiz AJ
Facultad de Odontología. Universidad de Murcia.
Murcia

Introducción: A día de hoy, la tomografía computarizada de haz cónico (CBCT) no sólo se usa en implantología. En especialidades como endodoncia, ortodoncia y odontopediatría su uso es cada vez más frecuente. En el caso de odontopediatría, es útil en el diagnóstico de dientes incluidos, dientes impactados tras un traumatismo y ante la presencia de dientes supernumerarios.

Objetivo: Presentación de un caso en el que llegamos al diagnóstico de un incisivo central superior impactado mediante el uso del CBCT como método diagnóstico complementario.

Caso clínico: Niña de 11 años que acude a consulta porque la pieza 1.1 no le ha erupcionado. En su historia clínica destacamos un retraso mental leve/bajo con un CI de 71 de WISC-IV, un trastorno específico del lenguaje y antecedentes de maltrato infantil. Actualmente vive con una familia de adopción. En la exploración dental observamos que están presentes en posición normal el diente 5.1, el 5.5 y el 1.6, el 1.2 lo tiene en mesioversión y el 1.3 en el lugar del 1.4. Los incisivos superiores están vestibulizados y la línea media superior desviada a la derecha. Clase II molar derecha e izquierda. Para conseguir un correcto diagnóstico le realizamos una radiografía periapical y una ortopantomografía. En ambas observamos un diente con apariencia de "paramolar" en posición apical del 1.3. Ante la falta de información necesaria para realizar un correcto diagnóstico y así poder practicar un tratamiento adecuado decidimos realizar un CBCT. En este apreciamos un incisivo central con morfología normal en apical del 1.3 y agenesia del 1.4.

Comentarios: Como indican diversos autores, el CBCT nos da más información que las radiografías tradicionales en cuanto a la localización y la morfología de la patología presente. A pesar de esto, los beneficios del uso del CBCT deben ser mayores que el perjuicio que se le produce al niño por la radiación recibida.

Conclusiones: Aunque en un principio teníamos diversas opciones diagnósticas, gracias a la información conseguida en el CBCT llegamos a un único diagnóstico: incisivo impactado tras traumatismo en la infancia. Por esto, en nuestra opinión, el uso del CBCT estaría aconsejado en pacientes pediátricos con dientes incluidos, cuando se tienen dudas de su forma y posición.

69. RELACIÓN ENTRE SÍNDROME MIH Y ERUPCIÓN ECTÓPICA

Ramón R, Garrido A, Beltri P, Gallegos L, Bartolomé B
Madrid

Introducción: Actualmente es cada vez más frecuente encontrar en la exploración dental rutinaria, defectos de color y estructura que afectan a los primeros molares permanentes y ocasionalmente a los incisivos permanentes.

El síndrome incisivo molar (MIH) afecta a los primeros molares permanentes y frecuentemente también a los incisivos. Según la mayoría de los estudios, los dientes más afectados son el 1.6 y 2.6, por lo que es más frecuente ver afectación de la arcada superior que de la inferior.

La fase de maduración del esmalte en los dientes con síndrome MIH es incompleta; debido a esta afectación dichos dientes podrían tener una erupción atípica. Tanto el síndrome MIH, como la erupción ectópica afecta más frecuentemente a los primeros molares superiores; por lo que dichas patologías pueden tener una relación significativa.

Objetivo principal: Analizar la relación entre síndrome MIH y la erupción ectópica de los primeros molares permanentes. *Objetivos secundarios:* Estudiar qué dientes son los más frecuentemente afectados. Saber si existen diferencias significativas en cuanto al sexo. Estudiar si existen diferencias en la afectación por MIH entre la arcada maxilar y la mandibular. Analizar la frecuencia de MIH con erupción ectópica y compararlo con los molares que erupcionan con normalidad.

Material y métodos/Descripción de la muestra: La muestra se seleccionó a partir de los pacientes que acudían al Master de Odontopediatria de la UEM para diagnóstico y tratamiento de sus patologías orales, por lo que se seleccionaron aquellos que en la exploración clínica presentaban síndrome MIH.

Para el diagnóstico del MIH nos basamos en la definición aceptada en 2003 en Atenas que definía este fenómeno como una “hipomineralización de origen sistémico de uno a cuatro molares permanentes, frecuentemente asociada a opacidades en los incisivos”.

En la exploración intraoral, identificábamos el síndrome MIH con ayuda del sillón dental, luz del sillón, espejo y sonda; si se confirmaba dicha patología se realizaban radiografías de aleta de mordida para comprobar si se había producido erupciones ectópicas de los primeros molares permanentes.

Resultados: De los pacientes que acudieron a la UEM se encontraron 30 casos de síndrome MIH de los cuales 4 de ellos presentaban erupción ectópica de algún primer molar permanente.

Conclusión: Los resultados preliminares de este estudio no nos permiten identificar datos estadísticamente significativos sobre si existe una relación en la erupción anómala de un primer molar permanente con que dicho molar haya sido afectado en su proceso de formación del esmalte.

Oral Communications

CARIOLOGY/EPIDEMIOLOGY/ PREVENTIVE DENTISTRY

1. PROFILE OF A CHILD WITH SECC IN A POPULATION OF CHILDREN UNDER THE AGE OF 4 YEARS IN A HOSPITAL MEDIUM

Azofeifa AL, Cahuana A, González Y
*Hospital Sant Joan de Déu. Universidad de Barcelona.
Barcelona*

Introduction: Early childhood caries (ECC) is a disease that is currently considered a public health problem that affects infants all over the world. Many studies have identified the associated risk factors and, of these, the following stand out: dietary errors, mature bacterial plaque, no oral hygiene at all, and early acquisition and colonization of *S. mutans*, as well as the socioeconomic and educational level of the parents or carers of the child.

Objectives: To describe the profile of children with SECC in a population of patients under the age of 4 years who were seen in the HSJD in order to investigate risk factor incidence.

Material/Methodology: Cross-sectional study of patients diagnosed with SECC between December 2014 and February 2015 at the Hospital San Joan Déu, Barcelona (Spain). An orodental exam was carried out of both the child and the person accompanying the child (mother/father/guardian), and the following was registered: dentition, oral health, hygiene habits, dietary habits and DFT index. They were given instructions on oral hygiene, use of chlorhexidine and fluoride as well as the necessary dietary guidelines.

Results: A total of 50 children were evaluated, mean age 29 months, with a greater percentage of females (56%). The deft index in both sexes was 6.94 and the caries pattern associated with habit was 68%. Nocturnal and demand breastfeeding was 76%. In addition, carbohydrate-rich diet (70%) was found together with a late brushing index of over 18 months (95%), and a mean starting age of 29 months.

With regard to the mothers accompanying the child (73%) the mean age was 34 years, and 62% were foreign. They had a high level of active caries (65%). The DEFT index was 10.3 per individual in both sexes and the educational level was low at 76%.

Conclusions: The population studied had high dental caries levels, which is to be expected as the children attending the hospital did so because of severity. There was a high percentage of BF and nightly and demand bottles, a late oral hygiene start and a high percentage of foreign mothers with active caries representing a higher risk of bacterial transmission. All this reflects that promoting oral health policies during early childhood is still necessary.

2. RELATIONSHIP BETWEEN ORAL HEALTH KNOWLEDGE AMONG A TEAM OF TEACHERS AND PRESENCE OF SECC

**Cornejo Surjan S^{1,2}, ChavezFarias C¹, Cortés
Santander S¹, Quiroz Díaz M¹, Onetto JE¹**

*¹Universidad de Valparaíso. Chile. ²Universidad
Complutense de Madrid. Madrid*

Introduction: The Junta Nacional de Jardines Infantiles (National Association of Kindergartens) is a Chilean institution created in 1970 under Law N° 17.301. It is an autonomous unit linked to the Chilean Ministry of Education in order to oversee the early education in the country. It is committed to providing quality Primary Education for boys and girls, preferably to those under the age of four years and who are socially vulnerable, in order to generate better educational conditions and to contribute to equal opportunities. At this stage the children are taught for the first time values, rules and customs and their educators become important pillars for promoting oral health and preventing disease.

Objectives: To determine if the educators' knowledge of oral health is a factor that influences the development of Severe Early Childhood Caries (SECC) among the children attending the National Association of Kindergartens in Valparaíso and Viña del Mar, V Region, Chile, in the year 2012; to determine the prevalence of early childhood caries; to evaluate the educators' knowledge on oral health and hygiene.

Materials and methods: Cross-sectional descriptive study of 6 kindergartens in Valparaíso and Viña del Mar. The sample consisted of 350 children and 75 educators. An oral clinical exam was carried out of the group of children, while the group of educators participated in a survey on oral care and healthy habits ($p \geq 0.05$).

Results: 64% of the educators passed the evaluation. The teachers had a better pass rate (64%) than the auxiliaries (58%). Significant statistical differences were not found with regard to the level of knowledge of the educators and the presence of ECC in the children they were in charge of. The total prevalence of ECC was of 45.7% and SECC was 33%.

Conclusions: A high prevalence was found of SECC in the children examined in this study. The educators in the survey had sufficient knowledge of oral health. A direct relationship was not found between the knowledge of the educators and the presence of early childhood caries.

3. ORODENTAL STATUS AND ORAL MUCOSITIS IN PEDIATRIC ONCOHEMATOLOGY PATIENTS: THE IMPORTANCE OF EFFECTIVE ORAL PREVENTION

**Gómez Clemente V¹, Adanero Velasco A¹, Martínez
Pérez EM¹, Mata Fernández C², Planells del Pozo¹**

¹Universidad Complutense de Madrid. Madrid.

²Hospital General Universitario Gregorio Marañón. Madrid

Introduction: Oral mucositis (OM) is a term that describes the inflammatory response of epithelial cells of the oral mucosa to the cytotoxic effects of oncological treatment. Its high incidence, impact on quality of life as well as on patient prognosis has led to numerous studies and interventions in order to prevent and treat it which becomes more complicated because of uniform regulations.

Objective: To develop a protocol that can be applied on an outpatient basis and to study its implementation in hospitals, following an evaluation of the dental health of a sample of oncohematologic pediatric patients.

Material and methods: The sample was made up of 36 patients in the Department of Pediatric Oncohematology of the Hospital General Universitario Gregorio Marañón in Madrid. They were examined in order to describe their oral health status (descriptive status). A cross-sectional study was also carried out in order to determine if the oral hygiene recommendation followed by the Department were efficient against mucositis and to determine the importance of oral health for preventing mucositis.

Results: 67% of the patients had not been evaluated by a pediatric dentist before. 72% had not received oral hygiene recommendations. 17 patients had mucositis when the evaluation was carried out, 11 had high levels of the entity. Paradoxically, after examining the data analysis and the evaluation of the variables, according to the results in our study, the patients who received advice on hygiene had a greater degree of mucositis values.

Conclusions: Unifying therapeutic criteria and protocols that can be applied clinically is necessary, as has been proposed in this study.

4. RELATIONSHIP OF BREASTFEEDING ON CARIES AND MALOCCLUSION IN PRESCHOOL CHILDREN

Hihepa D, Guinot F, Torrents R, Virolés M, Lorente A
Pediatric Dentistry. Universitat Internacional de Catalunya. Barcelona

Introduction: Maternal breastfeeding is feeding a baby with milk from the maternal breast. According to the WHO and Unicef, it is the ideal type of food for the correct growth and development of children. Both institutions recommend exclusive maternal breastfeeding for newborn babies for the first six months.

Early childhood caries (ECC) is defined as the presence of one or more decayed (non-cavitated or cavitated lesions), missing teeth (due to caries) or filled surfaces of any primary tooth in a child under the age of 71 months.

Moreover, early weaning and the lack of physiological sucking can affect the oral-motor development of the child, with repercussions on chewing, swallowing, breathing and/or speaking. As a result, oral breathing and malocclusion may be encouraged.

Objective: To evaluate the relationship between prolonged breastfeeding and the appearance of early childhood caries (ECC) and malocclusion.

Case reports: A series of cases is reported of patients under the age of 5 years who attended the University Dental Clinic of the Universitat Internacional de Catalunya for their first dental visit. After the anamnesis and clinical/radiographic exam, the patients were diagnosed with ECC that in some cases was related to malocclusion.

Comments: According to the guidelines of the AAPD, breastfeeding after the age of one year is associated with an increase in the risk of ECC. Therefore, it is important to start an oral hygiene protocol as from the eruption of the first tooth.

Conclusions: Since many of these patients eventually require hospital treatment, educating parents on orodental health and prevention from the moment of pregnancy is important, in order to reduce the appearance of these clinical entities.

5. EPIDEMIOLOGY AND ETIOLOGICAL FACTORS IN MOLAR INCISOR HYPOMINERALIZATION (MIH): A SYSTEMATIC REVIEW

Kantaoui Kantaoui J, Gavara Navarro MJ, Ribelles Llop M

Departamento Odontología. Universidad CEU-Cardenal- Herrera. Valencia

Introduction: Molar-incisor hypomineralization (MIH) is a disturbance with a systemic origin that affects one or more permanent first molars and/or incisors. This structural defect was given different names in the 80s, but it was in 2001 that Weerheijm et al. defined it as MIH, the term that is currently in use today. The prevalence of this condition is rising, and recent epidemiological studies have revealed that these defects are increasing in world populations. The etiology of MIH has yet to be clearly established. However, in the literature various factors have been studied that are related with its development: prenatal, perinatal and postnatal factors.

Objectives: To carry out a review of the literature in order to study the epidemiology and etiological factors involved in MIH.

Material and methods: A search was conducted of the literature using the databases of PubMed, Medline and Scielo of articles published between the years 1987 and 2015. The key words used were: "HIM, molar-incisor hypomineralization; MIH AND: prevalence, aetiology, clinical characteristics, enamel defects, amoxicillin, dioxin". The languages used were Spanish and English. Articles that studied other congenital or acquired structural defects such as amelogenesis imperfect, hypoplasia of the enamel and fluorosis were excluded.

Results: According to the studies published in recent years, a rise in the prevalence of MIH has been observed together with increased variability depending on the country or geographic area. In Spain studies have been published with figures that waver between 12.4% and 21.8 %.

The scientific evidence in the literature is not sufficient to enable determining clearly and precisely the relevant etiological factors. There are various associated factors: prematurity, presence of dioxins in maternal milk, gastrointestinal disturbances, breathing problems, urine infections, otitis or medication described during the first years of life.

Conclusions: Given the obvious increase in the prevalence of MIH over time, this phenomenon should be considered an important oral health problem given its repercussions. We consider it essential that more studies are carried out in order to clarify the etiological factors and to have a better knowledge of these, so that early diagnosis can prevent complications.

6. CASEIN PHOSPHOPEPTIDE, AMORPHOUS CALCIUM PHOSPHATE. PEDIATRIC DENTISTRY UPDATE

Musa Herranz S, Cuesta Zuccarelli L, Hernández Guevara A, Real Benlloch I, Barbería Leache E
Universidad Complutense de Madrid. Madrid

Introduction: Caries is a chronic, bacterial, infectious, and contagious disease. It progresses with the destruction of dental tissue as a result of the demineralization of the acid produced by bacterial plaque. It has a high prevalence at a world level and it represents a public health problem for those countries that are less developed.

Objectives: To analyze casein phosphopeptide amorphous calcium phosphate as an alternative in the prevention of dental caries in order to improve the oral health of the population affected and to provide the results.

Methodology: A search of the literature was carried out in the databases of: PubMed (MeShDatabase), Medline, Dialnet, Compludoc and Google Scholar, using the key words: "casein phosphopeptide, amorphous calcium phosphate, Recaldent, early carious lesion, non-invasive treatment, remineralizing agent". Articles from the last 12 years were selected.

Results: The demineralization and remineralization process is related to the activity of dental biofilm, as well as to salivary flow and competition. In order to prevent the appearance of carious lesions the topical application of products that alter the activity of bacteria is recommended together with the remineralization of dental structures. With regard to prevention methods, in addition to the action of fluoride, there is the action of casein derivatives that are found in milk products. Fluoride affects the metabolism of biofilm and it is an intermediary in the remineralization process. Casein phosphopeptide and amorphous calcium phosphate (CPP-ACP) is a casein derivative, a predominant phosphoprotein in bovine milk, with amorphous union of calcium and phosphate solubility, which is easily released in acid mediums and which is able to hydrolyze hydroxyapatite favoring the remineralization of incipient carious lesions. Recent studies have found that there is a greater diffusion of calcium and phosphate ions when CPP-ACP is applied in combination with fluoride.

Conclusions: The CPP-ACP complex strengthens dental enamel and prevents caries formation, reduces dental sensitivity and open tubules occlusion. In addition acid is neutralized and salivary flow is increased. However, in order to endorse its benefits more clinical studies are needed

7. HYPOMINERALIZATION OF PRIMARY MOLARS AS A PREDICTIVE FACTOR OF MOLAR INCISOR HYPOMINERALIZATION

Negre-Barber A, Montiel-Company JM, Boronat Catalá M, Catalá-Pizarro M, Almerich-Silla JM
Departamento de Estomatología. Facultad de Medicina y Odontología. Universitat de València. Valencia

Introduction: Molar incisor hypomineralization (MIH) affects the first permanent molars and incisors, altering their structure and encouraging problems such as loss of enamel and dental caries. The etiology is not clear and being familiar with the predictive factors is therefore necessary in order to control and diagnose as early as possible those teeth affected by MIH. The development and calcification times overlap of deciduous second molars and first permanent molars, and a noxa may act in this interval leaving its stamp on both teeth.

Objectives: A cross-sectional study was made of a sample of 414 children on the INMA Valencia Project. The presence of molar-incisor hypomineralization and hypomineralization of primary second molars was carried out by visual exam according to the EAPD codes.

Material and methods: A cross-sectional study was made of a sample of 414 children on the INMA Project in Valencia. The presence of molar-incisor hypomineralization and hypomineralization of primary second molars was carried out by visual exam according to the EAPD codes.

Results: Of the children examined 100 had MIH and 314 were healthy for MIH. Of the 100 children with MIH some 76.6% also had PMH. Of the 314 children without MIH only 23.3% had PMH and the difference was statistically significant (p-value < 0.001) and OR = 18.2 (9.39-35.48). Some 76.7% of the children with PMH had or will have MIH, while 84.7% of children without PMH will not have MIH.

Conclusion: There is a clear relationship between PMH and MIH as a child with PMH will be on average 18.2 times more likely to suffer MIH than a healthy child. For this reason early diagnosis of hypomineralization of primary second molars will make the need for monitoring the eruption of permanent first molars and incisors more clear. Action can then be taken quickly to preserve and protect these teeth.

Financing: This study was carried out with in the PI12/02570 project and it was financed by the PN of I+D+I 2008-2011 and the ISCIII- General Sub-directorate of Evaluation and Research Development, and co-financed by the FEDER.

8. PIT AND FISSURE SEALANTS: SELF-ETCHING COMPOSITE RESIN VS. TRADITIONAL SEALANTS

Pagán Cánovas E¹, Sotoca Tobarra A¹, Germán Cecilia C², Ortiz López AJ², Cepillo Boluda AJ³

¹Odontología. ²Universidad de Murcia. Murcia.

³Universidad de Albacete. Albacete

Introduction: Dental caries is an infection of a tooth, in other words, it is a destructive bacterial disease of the dental structures produced by a series of microbes that live in our mouth. Dental caries is a common chronic disease that if left untreated can lead to pain, loss of teeth and edentulism. Although the occlusal surfaces of the teeth represent only 12.5% of all the surfaces of the permanent dentition, 50% of caries in children arise here.

The use of pit and fissure sealants as a method for preventing caries in occlusal surfaces (Beltrán-Aguilar et al., 2005) has been widely substantiated, especially for the more susceptible pits and fissures, such as those in the upper molars and premolars, as their morphology prevents proper chemical cleaning by saliva.

Objectives: To study the clinical behavior at 12 months of the materials used as pit and fissure sealants: a resin sealer (Helioseal[®]) and two self-etch liquid composites (Vertise[®]Flow and PreventSeal).

Material and methods: 214 children aged between 6 and 16 years who were not wearing orthodontic appliances participated in the study. A total of 855 caries-free molars and premolars were sealed, which were divided into four groups. In each of the groups we used: AdheSE[®] ONE F + Helioseal[®] (group A), orthophosphoric acid + Helioseal[®] (group B), PreventSeal (group C), Vertise[®] Flow (group D). The clinical evaluation of the treatment was carried out at 12 months. The controls were carried out by the same dentist.

The presence or absence of pit and fissure sealants was assessed and, if affirmative, we used the direct clinical evaluation of Van Dijken de 1986.

Results: At 12 months the orthophosphoric acid group + Helioseal[®] and AdheSE[®] ONE F + Helioseal[®] behaved in a similar manner and the values were always acceptable. However, in the PreventSeal and Vertise[®] Flow groups, although they acted in a similar manner, as time progressed they showed values that were far from acceptable.

Conclusions: The conventional composite sealant Helioseal[®] showed better clinical behavior in all the variables studied than the self-etching composite. The new self-etching sealants are no better than the traditional pit and fissure sealants.

9. PREDICTING FUTURE CARIES USING THE CARIOGRAM[®]

Pereda Auriguierry P, López Moreno C, Torres Moreta L, López de la Hoz M, Costa Ferrer F
Madrid

Introduction: The Cariogram[®] program is a risk prediction model that shows the interactions of the factors

that intervene in the development of caries in a simple and graphic fashion. Dental caries is currently the most prevalent dental disease and for this reason, we should adopt preventative measures from very early ages for pediatric patients in order to halt and prevent possible future treatments.

Objective: The aim of this study was to estimate caries risk in pediatric patients attending the masters course in dentistry of the European University of Madrid. This was based on a caries study of the mixed dentition with the Cariogram[®] program and on classifying the patients according to their caries risk.

Material and methods: 60 patients were included in the study who were aged between 6 and 12 years. In order to obtain the caries risk of each individual a clinical examination was carried out that analyzed the dft and Sillness and Løe plaque index (taking account related diseases). Questionnaires on diet were given to parents and the conditions of the host were studied, using the Cariogram[®] software. For instructions on the use of the program the data bases of PubMed, Scielo and Google Scholar were used.

Results: 60% of children were high risk. Two very significant factors were dental plaque and carbohydrate intake.

Conclusions: The use of the Cariogram[®] program permits classifying patients will low, moderate and high caries risk. Caries, oral hygiene and the frequency with which cryogenic food is consumed are the variables that show a high correlation in caries risk.

Cariogram[®] is a useful tool for dentists as well as for patients, as it can be used for patient awareness and education on oral health.

10. COMPARISON OF THE RISK FACTORS OF SECC IN PRESCHOOLERS OF DIFFERENT SOCIOECONOMIC LEVELS

Rabassa J¹, Marès C¹, Palma C²

¹Hospital Sant Joan de Déu. Barcelona. ²Universidad Peruana Cayetano Heredia. Perú

Introduction: Most epidemiological studies on early childhood caries (ECC) coincide in that it is the children from low socioeconomic families that are most affected. However, an increase in caries has been observed in preschool children from high socioeconomic levels.

Objective: To compare the risk of children with severe early childhood caries SECC of families belonging to different socioeconomic levels.

Material and methods: Comparative study of patients ≤ 3 years with SECC who were visited between 2012 and 2014 at a private dental consulting room in Barcelona and the Hospital Sant Joan de Déu. All the data were obtained from a common questionnaire on caries risk factors which the parents completed, as well as through a clinical examination of the children. Information related to the background of the child and parents, dietary habits, oral hygiene habits, early bacterial transmission and caries risk of the parents was included.

Results: A total of 80 patients with SECC were included in the analysis. The mean age of the hospital patients was significantly higher. Among risk factors for common caries were: starting oral hygiene late (> 12 months), cariogenic diet (> 3 snacks a day), high caries risk of the mother and early bacterial transmission. Among the specific risk factors in the hospital group were: parents who were originally foreign with a medium-low socioeconomic background (62.5%) and in the private group maternal breastfeeding on demand and nightly (100%). It was observed that both the children from the private area (100%) and from the hospital area (95%) maintained demand breastfeeding beyond 12 months.

Conclusions: The results of the present study reveal that despite the different socioeconomic levels, there are common caries risk factors in both groups, especially with regard to starting oral hygiene late (> 12 months), cariogenic diet (> 3 snacks a day), high caries risk of the mother and early transmission of bacteria. With regard to dietary habits, demand and nocturnal breastfeeding was a significant risk factor in both groups. This study confirms that there are new tendencies in SEEC. Caries in small children crosses social, cultural and economic boundaries, and increasing the knowledge of the population is imperative.

11. PREVALENCE OF ANOMALIES IN TOOTH NUMBER AMONG PEDIATRIC DENTISTRY PATIENTS OF THE UNIVERSITY DENTAL CLINIC OF THE UIC

Serra Redondo X, Guinot Jimeno F, Martínez P, Cuadros C, Lorente Rodríguez A

Universitat Internacional de Catalunya. Barcelona

Introduction: Being aware of the prevalence of anomalies regarding tooth number is important in order to establish an early diagnosis and a suitable treatment plan.

Objective: To determine the prevalence of anomalies in tooth number among pediatric patients of the University Dental Clinic of the Universitat Internacional de Catalunya (UIC).

Material and methods: The sample was made up of patients aged 6 to 12 years who went to visit the university dental clinic between January 2010 and December 2013. The clinical records and orthopantomographies of each patient were reviewed and a self-styled document was put together in order to register the following data: sex, age and number of anomalies. Patients diagnosed with a syndrome or those with orthopantomographies with a dubious diagnosis were excluded, as were patients with a medical history of tooth loss due to dental trauma, caries, periodontal disease, or orthodontic extraction. The data were analyzed using the proportions test of the statistical program Statgraphics® Plus version 5.1 (Statpoint Technologies, Warrenton, VA, USA).

Results: Of the final sample of 437 patients, it was observed that 10.76% had anomalies in number that affected at least one tooth. Hyperdontia was found in

1.37%, and 100% were mesiodens-type supernumerary teeth. 9.38% of the patients had agenesis of some tooth. Of these 53.33% corresponded to the female sex and 46.66% affected the male sex. With regard to location, some 45.33% consisted of agenesis of the maxilla and 54.66% affected the mandible. With regard to the distribution by sectors, the right side had 52% unlike the left side which had 48%.

Conclusions: The prevalence of anomalies in this study was 10.76%. 9.38% had agenesis of some tooth, affecting to a greater extent: the female sex, the jaw, and the right side. And 1.37% had hyperdontia, with a greater prevalence of mesiodens in patients of the female sex.

12. TRAUMATIC DENTAL INJURY KNOWLEDGE BEFORE AND AFTER ATTENDING A CONFERENCE ON THE SUBJECT

Valdepeñas Morales J, Adanero Velasco A, Planells del Pozo P

Departamento de Estomatología IV. Facultad de Odontología. Universidad Complutense de Madrid. Madrid

Introduction: Within the field of dentistry, it has been properly demonstrated by researchers that there is a high rate of traumatic dental injury. In order to guarantee efficient care, the dental profession requires a constant update on the different types of dental trauma and the treatment recommended for each type. In addition, various studies have concluded that education on the subject can significantly improve the probability of taking the right action, and in particular with regard to tooth avulsions.

Objective: The aim of this study was to assess dental trauma knowledge of the first year students in the Faculty of Dentistry of the Universidad Complutense de Madrid. A comparative analysis was carried out on the knowledge acquired after the attending a conference.

Materials and methods: A total of 68 first year students at the faculty filled in a questionnaire which had previously been validated by 215 Health Sciences students (Dentistry, Medicine and Pharmacy), and which included questions on the management of traumatic dental injury and other related questions. A conference was then given on the subject and immediately afterwards the students completed the same questionnaire.

Results: The study revealed a lack of previous knowledge on the subject. The individuals were more familiar with the correct approach for crown fractures than for avulsions. After attending an informative conference, the general results on the subject improved in a statistically significant manner ($p < 0.001$).

Conclusions: Educational campaigns are necessary for improving the prognosis of these lesions among the population. Training Health Science students on the subject during their first academic years is particularly appropriate.

13. STUDY ON THE ORAL HEALTH KNOWLEDGE OF A GROUP OF MIDWIVES

Vidal Montolío I, Andrés Planells A, Estrela Sanchís F, Catalá Pizarro M

Universitat de València. Valencia

Introduction: Oral health prevention requires early intervention, ideally during the perinatal period. However, dentists tend not to come into contact with patients at this point of their lives. Given their privileged position, midwives can play an important role in promoting perinatal oral health.

Objective: To determine the knowledge and usual practices of a group of midwives in the Community of Valencia with regard to the oral health of pregnant women and babies.

Material and methods: A specific questionnaire was designed for the study based on similar works that were recovered after a search in the databases of PubMed/Medline. Thirty four closed-ended questions were included with a true/false dichotomous response and they were divided into four sections: knowledge on the oral health of pregnant woman, on babies, usual practices and personal opinion. The questionnaires were filled in at health and hospital centers or using telematics.

Results: The Ethical Committee of the University of Valencia gave approval in November. Between December 2014 and March 2015 100 questionnaires were collected. Of the participants 94 were women with a mean age of 41.58 years and 13.45 years of experience. Some 82.6% had not received training on oral health in the last 5 years. With regard to the oral health of pregnant women, 70.1% were unaware of the vertical transmission of bacteria. However, 93.8% knew about the relationship between pregnancy and gingivitis. With regard to the oral health of babies, 67.3% believed that breast milk could not produce caries under any circumstance. 48 of those in the survey did not associate a white spot with initial carious lesion. With regard to usual practices, 85.4% referred all pregnant women to their dentist. On the other hand only 24.6% recommended cleaning the babies' mouth with gauze after every feed. 88 of those surveyed considered the training received insufficient and 92.7% wanted to widen their oral health knowledge.

Conclusion: The results obtained show that midwives as a group consider they have received very little information on oral health. Those questioned were not aware of important aspects of caries prevention such as vertical transmission or detection of white spots. However, most wanted to widen their knowledge as they considered playing a role in oral health prevention important.

ORAL SURGERY

14. ANTERIOR UNERUPTED SUPERNUMERARY TEETH. A REVIEW OF 50 CASES

Alegret E^{1,2}, Brunet L², Cahuana A²

¹Universidad de Barcelona. Barcelona. ²Servicio de Odontopediatría y Ortodoncia. Hospital Sant Joan de Déu. Barcelona

Introduction: Supernumerary teeth are considered one of the most common dental disturbances in the primary and mixed dentitions. They can cause a variety of pathological disturbances to the developing permanent dentition. Early diagnosis and a treatment plan are necessary for preventing any negative effects on the alveolar bone or eruption disturbances of the permanent teeth.

Objectives: To carry out a comparative study of anterior supernumerary unerupted teeth over two time periods, in the Hospital Sant Joan de Déu in Barcelona. And to evaluate the disturbances to the permanent teeth and the influence of patient age on development.

Material and method: A study was carried out on 50 pediatric patients with anterior unerupted supernumerary teeth between 2006 and 2010. Age and the characteristics of the supernumerary teeth were evaluated together with the eruption of the permanent teeth and post-operative progress. All this was compared with the 125 cases in the study published by A. Cahuana-Cárdenas et al. in 2003 in the same hospital center.

Results: The mean age was 9.2. Of the sample 78% were males and 72% involved eruption disturbances. After surgery in this group, there was spontaneous eruption in 40%, ectopic eruption in 28%, and in 32% of cases failure of eruption. When age was related to eruption failure, a statistically significant relationship was found, to the extent that the interventions carried out before the age of 9 years evolved favorably.

Conclusions: The results obtained in this study were similar in both periods. The presence of supernumerary teeth is associated with eruption disturbances of the permanent teeth. The age of the patient on being treated is extremely important for the eruption sequence of the permanent teeth. On the other hand, in this study the age at diagnosis was earlier and the complications associated with the extractions of the supernumerary teeth diminished.

15. TREATMENT FOR HEREDITARY GINGIVAL FIBROMATOSIS (HGF) IN CHILD PATIENTS

Almiñana Pastor PJ, Buitrago Vera PJ, Catalá Pizarro M, Alpiste Illueca FM

Departamento de Estomatología. Universitat de València. Valencia

Introduction: Hereditary gingival fibromatosis (HGF) is defined as a benign fibrotic overgrowth of the gingiva that is non-hemorrhagic, and which appears as an isolated condition or as part of a syndrome. It has an autosomal dominant hereditary pattern. Clinical examination reveals coral pink gingiva with prominent tips that practically cover the teeth, and which on many occasions prevent tooth eruption. The etiopathogenesis of this excessive tissue growth is unknown.

Objectives: To describe the diagnostic approach and therapeutic focus in two cases of hereditary gingival fibromatosis in child patients emphasizing the clinical and histopathological aspects, and to analyze the therapeutic options and their repercussions on the gingiva in the future.

Case reports: Two cases of HGF are presented. One of the cases serves as a central axis in this communication for explaining the diagnostic-therapeutic aspects as well as the clinical, histological and genetic characteristics. In both cases a gingivectomy was carried out in order to expose the teeth, but different techniques were employed.

The surgical procedures details are presented, the possible effects of each procedure on the dento-gingival junction are discussed, as are the consequences on tooth eruption and the macro and micro-structural characteristics of the tissue eliminated.

Comments: The prevalence of HGF is 1/175000, but within the same family there may be multiple cases. The gingival overgrowth can be of such a magnitude that often there are aesthetic and functional consequences, and the physiological eruption of teeth can be prevented. Given that it manifests at an early age and it usually intensifies as the permanent teeth erupt, HGF can also have a negative psychological impact on the development of a child. Precisely because of this, and because HGF has a high risk of recurrence, treatment is necessary and the most reliable focus continues being a gingivectomy.

Conclusions: There is no information in the literature on gingivectomy techniques for children, but any decision should take into account the changes occurring at the dento-gingival junction, physiologically and as a result of the surgical procedure used.

16. MUCOCELES IN INFANCY AND ADOLESCENCE

Camps Raga M, Tortosa Royo P, Martorell Cebollada M

Universidad de Valencia. Valencia

Introduction: These cysts with a salivary origin make up a group of non-neoplastic lesions that originate in the duct system of the major and minor salivary glands. They encompass a varied group of entities, from the etiopathogenic as well as clinical manifestations aspect.

Objectives: Based on a series of case reports, we aim to go over the clinical aspects of the mucocele, its diagnosis, histopathological characteristics and treatment, taking into account its high recurrence rate.

Material and method: A review of the mucocele cases diagnosed between 2005 and 2015 was carried out.

Results: 10 patients with mucoceles and a mean age of 9 years were observed. All cases underwent surgery. In two cases there was recurrence. The case is highlighted of a girl aged 7 years who returned at the age of 14 as a result of a second mucocele.

Comments: The differential diagnosis will be kept in mind with other lesions, in particular with infectious and

traumatic pathologies, as increased prevalence in children as well as in adolescents has been observed.

According to Batsakis and Piazzetta, the mucocele is the most common pathology of the salivary glands. However, other authors such as Bhargava and Wu claim that it rarely appears in pediatric patients.

According to Rioboo et al. this could be due to the great geographical variability of these lesions in the oral mucosa. Or it could be due to a lack of a standardization of criteria in the different studies.

The origin of these lesions could be traumatic due to an incorrect use of pacifiers according to Alves, or to bottles according to Kumar.

Conclusions: The mucocele is a relatively common pathology with a high recurrence rate. It is easy to diagnose given its location although often a differential diagnosis has to be made with tumors of the salivary glands. For this reason dentists, pediatric dentists and orthodontists have extensive knowledge of the pathology as on numerous occasions they are the first to see these patients, and they should be able to diagnose, and on occasions, treat these processes.

17. ERUPTION FAILURE OF MAXILLARY CENTRAL INCISORS, STUDY OF 45 CASES

Fernández M^{1,2}, Brunet L¹, González Y^{1,2}

¹Hospital Sant Joan de Déu. Barcelona. ²Universidad de Barcelona. Barcelona

Introduction: Tooth eruption is a complex biological process that occurs naturally. A developing tooth will move axially from its point of development in the jaw to its functional position in the occlusal plane. This process involves various structures and biological facts, not all known, which require very precise coordination of both time and sequence.

On occasions the eruption process is altered as a result of obstruction or traumatic injury, or even unknown causes, which may lead to a failure of eruption.

Objective: To evaluate eruption failure in patients with eruption disturbances not associated with detectable physical barriers.

Material and methods: Longitudinal case study of severe incisor disturbances not associated with a detectable physical barrier of patients who attended the Hospital Sant Joan de Déu in Barcelona between 1990 and 2012. The following was registered: age, sex and follow-up in years, previous traumatic injury, and teeth affected. The degree of ectopia was registered and the developmental disturbance. If the eruption occurred with orthodontic or surgical help was registered, as was extraction due to failure.

Results: The sample was made up of 45 patients, 24 boys and 21 girls and there was a total of 67 teeth with severe eruption disturbance. The mean age registered was 8.7 years (range 6-12 years).

Antecedents of traumatic injury to the primary dentition was noted in 32 patients (avulsion in 4 cases, intrusion in 10 cases and 18 cases had trauma related necrosis).

Thirteen patients could not remember suffering any trauma. A persistent necrotic primary tooth was observed in 6 cases.

Some had one or more teeth associated with severe ectopia of a central incisor. With regard to outcome, spontaneous re-eruption was observed of 12 teeth after the extraction of the primary teeth, 6 teeth were successfully replaced in the arch and 12 teeth required orthodontic treatment. Surgical extraction was carried out of 36 teeth due to eruption failure.

Conclusions: Serious eruption disturbances of incisors are observed equally in both sexes. In a high percentage this is related to traumatic injury of the primary dentition, often unnoticed by parents. The rate of eruption failures is very high and it is probably related to being diagnosed at a later age. The sequelae from the traumatic injury can be minimized with monitoring and with appropriate action by dentists.

18. PIEZOCISION FOR ECTOPIC CANINES IN PEDIATRIC DENTISTRY PATIENTS. A REPORT OF 2 CASES

Florit Pons T, Mir Orfila P, Mir Mari X
Menorca

Introduction: Many future impacted or retained canines can currently be solved through prevention. The ideal age for this is considered to be 9 years approximately. Despite this, many cases have to undergo fenestration but these could benefit from piezocision, a technique described by Dibart in 2009.

Objectives: To present the piezocision technique used in case reports for non-erupted canines. To explain the biological basis and principles of the technique.

Case reports: Two cases are presented of 3 non-erupted canines that underwent fenestration and piezocision as part of the treatment. The postoperative period and clinical progress were very favorable as the canines emerged in an average period of 1.5 months.

Comments: Piezocision is a minimally invasive surgical process that accelerates the biological process and diminishes treatment time considerably, to the point that the eruption of the canines will be three or four times faster when compared to conventional orthodontics for these patients. The cost-benefit ratio is also very favorable. The two cases are compared with corticotomies but not with other piezocision cases as to date there is nothing published in this area. A comparison is therefore made with pre-eruptive fenestration described by Kockich and single-use PROPEL which has been proposed as less invasive, in order to accelerate orthodontic tooth movement.

Conclusions: From our experience of these 2 cases we can affirm that: the same number of visits are needed but these have to be more frequent, low biological cost, dental movement that is three times faster and a low execution time. We recommend this technique is carried out routinely. A wider sample is needed to confirm this prediction.

19. AUTOTRANSPLANTATION AS AN ALTERNATIVE TO ORTHODONTIC TRACTION IN MAXILLARY INCISORS WITH A DOUBTFUL PROGNOSIS

Laplana Farré A¹, González Aroca I¹, Sánchez Borrego E¹, Mendoza Mendoza A¹, Iglesias Linares A²
¹Universidad de Sevilla. Sevilla. ²Universidad Complutense de Madrid. Madrid

Introduction: Autotransplantation is defined as the procedure to surgically reposition an autogenous tooth. It often represents a replacement solution when a tooth is missing or lost as a result of traumatic injury. More infrequently it is carried out as a repositioning method after specific cases involving impact.

Objectives: To present a comparative model based on two case reports on the potential indications for autotransplantation of impacted teeth in the anterior region when these ectopic teeth have a dubious or negative prognosis for orthodontic traction.

Case reports: The diagnosis, procedure and monitoring is described in the short term of two patients who underwent autotransplantation and orthodontic traction respectively in the department of Pediatric Dentistry of the University of Sevilla. *Case report 1:* Autotransplantation: The medical history of the patient, aged 10 years, included intrusive luxation that had displaced a permanent tooth to a very apical and horizontal position. After an exhaustive orthodontic, clinical and radiological exam, the space was opened by means of a palatal arch and fixed apparatus. A decision was made to transplant the ectopic N.º 11 tooth to its correct position in the arch as, given its position, orthodontic traction was ruled out. Oral sedation and antibiotic prophylaxis was administered, and the surgery was performed to relocate the tooth. This included preparation of the recipient socket, extraction, preservation of the buccal plate, reimplantation and splinting. The initial stability, absence of mobility, healing of tissues and functional integration of the tooth was monitored as well as the absence of periradicular disease. *Case report 2:* Orthodontic traction: patient aged 13 years with an odontoma in the upper anterior region. Rescue surgery was decided on with orthodontic traction as this met the clinical and radiological criteria of proportion, length and root shape as well as good position. Guided eruption was achieved using the continuous force of the incisor which produced changes in the soft tissue and bone.

Comments: The case is presented of an autotransplantation that permitted the periodontal tissues and pulp to stay healthy as well as the natural growth of the alveolar process, preservation of the aesthetic appearance and function of the periodontal tissues. A case is presented for comparison of an impacted tooth in the anterior region with a prognostic value and specific differences that permit guaranteeing the indication of assuming a process of orthodontic traction and that analyzes the results obtained.

Conclusions: Autotransplantation is an option that should be chosen especially in growing patients with lost

anterior teeth, agenesis or ectopic eruption that cannot be redressed by means of orthodontic traction. A clear diagnosis, careful indication and a correct multidisciplinary focus are essential.

20. EVALUATION OF AUTOTRANSPLANTATION SUCCESS RATES

Torregrosa N, Brunet Ll, González Y
Hospital Sant Joan de Déu. Barcelona

Introduction: Replacing lost or missing teeth is one of the objectives of a dental clinic. One of the treatment options is autotransplantation that consists in transplanting an embedded, impacted or properly erupted tooth from its original position to a space prepared surgically or to a post-extraction socket in the same person.

Objective: To describe a group of patients who underwent a tooth autotransplantation in the Hospital Sant Joan de Déu and to present the success factors for tooth autotransplantations.

Material and method: A retrospective study was carried out using the medical histories of autotransplantation cases performed between 1994 and 2014 by the same operator. An analysis was made of the indications for the intervention, the donor tooth (type and root development), the receptor bed (post-extraction or new socket), periodontal, pulp and bone healing and the survival rates.

Results: 18 cases were studied that involved 23 autotransplantations, 11 females (61%) and 7 males (39%). The indications were agenesis (53%), regional odontodysplasia (17%) ectopia (13%), caries (13%) and cysts (4%). The autotransplantations were incisors, canines, premolars and third molars. Root formation was incomplete in 20 teeth (87%) and complete in the other 3 teeth (13%). The receptor beds arose largely as a result of post-extraction of a primary tooth or of a decayed permanent tooth. In most cases there was bone, pulp and periodontal healing, with the exception of three cases that required endodontic therapy. The survival of the autotransplantations was 96%. The success factors before the interventions included those related to the patient and the professional, the characteristics of the donor tooth and the preparation of the receptor bed. Pulp, periodontal and bone healing were assessed clinically and radiographically. Root development and gingival adaptation of the transplantation were success factors that were monitored.

Conclusions: Autotransplantation is not extensively carried out nor are dentists very familiar with the procedure, but the results are very favorable. The survival rate is very high and it is related to patient selection and to taking into account the success factors described. They are a useful treatment alternative for growing patients, the continuity of the dental arch and alveolar process is preserved, and the aesthetic appearance is acceptable. Pediatric dentists should be able to detect cases and they

should be familiar with the techniques for carrying out an autotransplantation.

RESTORATIVE DENTISTRY

21. GROPPER APPLIANCE IN PRE-SCHOOL CHILDREN: REPORT ON A SERIES OF CASES

Blanco Baños A¹, García Villa C¹, Palma Portaro C²
¹Universidad de Barcelona. Barcelona. ²Universidad Peruana Cayetano Heredia

Introduction: The most common causes of destruction to primary teeth are tooth decay, traumatic injury and structural anomalies. Of these the main cause of premature tooth loss in preschoolers is, without doubt, early childhood caries (ECC) that can lead to the loss of many anterior primary teeth in a short period of time. The reasons for replacing lost anterior teeth include: re-establishing mastication function, swallowing, speech, avoiding the appearance of incorrect habits, improving aesthetic appearance, and avoiding psychological repercussions. The Groper appliance is one of the most used devices for aesthetically replacing primary teeth.

Objective: The aim of this study was to describe the advantages and disadvantages of Groper appliances in 14 pre-school students, who were treated by the department of Pediatric Dentistry of the Hospital Universitario de Bellvitge, between June 2004 and January 2015. Three areas were registered: general characteristics of the patients, psychological and functional advantages of prosthetic substitution and complications with the appliances. The general characteristics of the patients and complications with the appliance were obtained after a review of their medical records, and the psychological and functional advantages were obtained through a survey of parents and children that is carried out as part of the clinical protocol a month after placing the appliance.

Comments: There is certain controversy with regard to the influence of premature tooth loss in the anterior region on aesthetic appearance and self-esteem in children. However, the present study reflects that the large majority of children report feeling better looking (100%), eating better (100%), speaking better (36%) after being fitted with a Gropper appliance. Parents report that their children are happier (93%) and that they smile more (57%).

Conclusions: Most parents and children report an improvement at a personal and social level after the placement of the appliance. The complications with the appliance include problems with the cement, fracture and gingivitis. Premature dental loss in the anterior region can affect safety and the interpersonal relationships of children, and for this reason we should support aesthetic replacement at an early age. In turn parents should be informed of the possible long-term complications with the Groper appliance.

22. AMELOGENESIS IMPERFECTA. A CASE REPORT WITH A 5-YEAR FOLLOW-UP

Giorgiana MJ, Yuste S, Requena C, Cuadros C, Lorente A

Universidad Internacional de Cataluña. Barcelona

Introduction: Amelogenesis imperfecta (AI) is a structural defect of the enamel that is clinically and genetically diverse, and which is caused by mutations of critical genes (Chromosome X) during its formation. The incidence of AI can vary according to the population studied and it wavers between 1/718 and 1/14.000. It can affect the primary or permanent dentitions or both, as well as just one tooth or all the dentition.

Taking into account the phenotype, development mechanism and mode of inheritance, AI can be classified into four main types: hypoplastic, hypomaturación, hypocalcified and hypomaturación-hypoplasia with taurodontism.

Among the clinical implications of AI there is low caries susceptibility, masticatory problems, thermal and chemical sensitivity, speech and articulation problems, deep overbite, low self-esteem, excessive calculus deposits and gingival hyperplasia.

Objectives: To present a case report of a patient diagnosed with hypocalcified AI who was followed for 5 years.

Case report: Male patient aged 7 years and 8 months who attended the Masters Degree Course in Integral Pediatric Dentistry of the Universitat Internacional de Catalunya for a dental check. After anamnesis and a clinical exam, hypocalcified-type amelogenesis imperfecta was diagnosed of all the primary and permanent teeth. After the usual radiographic tests, carious lesions were diagnosed in the four first permanent molars with unilateral posterior right-sided crossbite as a result of which conservative and orthopedic treatment was decided on. The patient attended for periodic checks and was followed for a total of 5 years.

Comments: AI not only affects the dentition of the patient but it also has an impact on psychosocial development. Dental management should be focused on preserving dental structure, improving function, reducing tooth sensitivity as well as improving aesthetics, especially during pre-adolescence and adolescence.

Unfortunately there are no long-term results with regard to dental rehabilitation of these patients, and most of the scientific evidence emanates from the management of specific clinical cases.

Conclusions: An early diagnosis of AI is necessary in order to prevent and avoid the patient losing orofacial and aesthetic functions, as is carrying out interdisciplinary and diagnostic treatment.

23. IN VITRO COMPARISON OF THE COLOR STABILITY OF AESTHETIC PEDIATRIC ZIRCONIA CROWNS

Lorente Farré P, Torrents Gras R, Cuadros Fernández C, Lorente Rodríguez AI, Cano Batalla J

Universidad Internacional de Cataluña. Barcelona

Introduction: Stainless steel crowns offer durability, reliability and low cost, but they have one considerable inconvenience which is their aesthetic appearance. In order to improve this aspect other therapeutic options arose such as stainless steel crowns with an aesthetic facing. However, different studies have demonstrated that these affect gingival health, they are too expensive and bulky, and they lack a natural appearance. At this point the use of ceramic zirconia crowns was suggested for restoring the anterior teeth due to their optical properties, high flexural resistance and a reduction in thickness.

Objectives: To determine and compare the color stability of two types of aesthetic anterior zirconia crowns (Nusmile ZR[®] and EZ-PEDO[®]) in habitually consumed beverages.

Material and methods: A total of 80 pediatric aesthetic anterior zirconia crowns were included (40 of the Nusmile ZR[®] type and 40 of the EZ-PEDO[®] type). The staining solutions used were: chocolate milkshake (Cacaolat[®]), orange juice (Granini[®]) and Coca-cola[®] (Coca-cola[®]); and distilled water as the control group.

The solutions were changed every 7 days and maintained in an incubator at a stable temperature of 37 ± 1 °C. The color was measured with a Spectro[™] Microspectrophotometer with a Vita classical shade guide (A1-D4). The different measurements were taken after 24 hours (T0), at seven days (T1), at 15 days (T2), at 21 days (T3) and at 30 days (T4). The statistical method used was ANOVA multifactorial and the data was analyzed using StatgraphicsPlus[®] version 5.1 software. The statistical significance was fixed at $p < 0.05$ and the confidence interval at 95%.

Results: Statistically significant differences were obtained with both types of crowns in the staining solutions and the control group (p -value = 0.0068). This was based on the initial values of the EZPEDO-type crowns being lower than the Nusmile type, although both groups matched in that the experimental group of orange juice had higher staining values, followed by chocolate and lastly coca-cola.

Conclusions: Aesthetic anterior pediatric zirconia crowns do not have the color stability with habitually consumed beverages, although the values obtained were not clinically detectable.

24. DIRECT COMPOSITE RESTORATIONS FOR INFRAOCCLUSION OF PRIMARY MOLARS WITH AGENESIS OF THE SUCCESSOR

Redondo Santiago G¹, Mayné Acien R^{1,2}, Yuste Bielsa S^{1,2}, Maristany Vilanova J¹

¹*Práctica Privada en Clínica Dr. Maristany. Barcelona.*

²*Facultad de Odontología. Universidad Internacional de Cataluña. Barcelona*

Introduction: Infraocclusion is commonly associated with primary molars. The molar remains fixed in its position while the adjacent teeth continue to erupt. The term “ankylosed” and “submerged” are often used as synonyms for infraocclusion.

It is classified as mild, moderate or severe, and the occlusal surface of the affected tooth is taken as a reference. It is mild when 1mm below the occlusal plane, moderate when level with the contact point of adjacent teeth, and severe when next to or below the gingival level. Mandibular molars are the most affected, particularly the primary first molar followed by the second molar.

In moderate or severe infraocclusion there are disturbances to the occlusal plane such as the inclination of adjacent teeth, extrusion of the antagonist or displacement of the midline towards the side affected.

Objectives: To show that the reconstruction of submerged molars with indirect composite onlay is a good treatment option.

Case reports: 5 patients aged between 14 and 16 years with submerged molars and agenesis of the permanent successor. In all cases the affected molar was the second mandibular primary molar and the infraocclusion was mild or moderate.

Comments: Many authors report the good prognosis of primary molars with mild or moderate infraocclusion that remained in the mouth over a long period. With young patients proper function should be ensured and the reconstruction of a molar is necessary in order to re-establish the occlusal plane.

Conclusions: The restoration options go from reconstruction in composite to placing a stainless steel crown. Direct restoration with composite is complicated for several reasons as the work time is extensive and the results are not very satisfactory. Moreover, stainless steel crowns are increasingly less tolerated due to their poor aesthetic appearance. Indirect composite restorations achieve a good aesthetic appearance and optimal function and we believe they are a good treatment option for submerged molars that are going to remain in the mouth for a long period.

25. PSYCHOLOGICAL IMPACT FOR PATIENTS WITH AMELOGENESIS IMPERFECTA

Román Arenas F, Mendoza Mendoza A, Iglesias A, Domínguez Zamora R, Payá Jiménez M

Universidad de Sevilla. Sevilla

Introduction: Amelogenesis imperfecta (AI) is a hereditary-type structural anomaly of the enamel. All the teeth are affected to a greater or lesser extent and both dentitions. The most common disturbances include loss of tooth substance, varied tooth color and shape, open bite and sensitivity, among others. All these characteristics mean that patients with AI suffer emotionally and their daily lives are affected by psychological aspects.

Objective: To analyze the psychological impact of AI on quality of life of two child patients and their families, and their suitability in view of these aspects for the therapeutic option used following the AAP guidelines for these patients.

Case report: Two patients aged 6 and 8 years presented to the clinic of the Masters Degree Course of the University of Seville with AI. After a diagnostic, clinical and

radiographical exam, all the preventative and conservative treatment was carried out following the recommendations of the American Academy of Pediatric Dentistry. At the end of it, the aesthetic and psychological results and treatment of the disease were assessed by parents, siblings and patients using a test to evaluate the satisfaction and quality of life of the patients as well as their family.

Comments: Due to the loss of dental substance as a result of AI, patients tend not to show their teeth and they have problems interacting with people together with low self-esteem and a low perception of themselves. The test was comprised of 47 questions that evaluated function and aesthetic appearance following treatment in addition to the quality of life of each patient.

Conclusions: The results obtained were positive in general, and a high success rate was achieved with regard to quality of life. They were all satisfied with the treatment although family members as well as patients negatively singled out poor aesthetic appearance and post-treatment pain. More studies are needed with regard to satisfaction among AI patients who should take part in the complete treatment plan as it has a great repercussion on their daily lives. In future cases our treatment plan will be based on improving the negative aspects of the test, for example using zirconia instead of Cr-Ni crowns.

BEHAVIORAL DENTISTRY

26. PROTECTIVE DEVICE AGAINST SELF-MUTILATION IN AN ATYPICAL TERATOID-RHABDOID TUMOR CASE

Cuesta Zuccarelli L¹, Gallegos López L¹, Gallegos López JL², Hernández Guevara A¹

¹Odontopediatría. Facultad de Odontología.

Universidad Complutense de Madrid. Madrid. ²

Hospital Militar Coronel Elbano Paredes Vivas.

Maracay, Venezuela

Introduction: Neuropathological mastication is a type of self-injurious lesion that arises from damage to the pathways in the brain cortex, pyramidal system, reticular formation, trigeminal nuclei or hypothalamus.

Tumors leading to a loss in brain control progress with these types of self-inflicted lesions, and they include the atypical teratoid-rhabdoid tumor (ATRT). It is a malignant and aggressive neoplasm, mainly pediatric, that appears in the central nervous system (CNS). Infratentorial ATRTs can appear in the cerebellar hemisphere or encephalous stem. They may be closely connected to cranial nerve pairs and in some cases they will cause neuralgia-type disturbances.

Objectives: To minimize the effect on orodental tissues from the contraction of the masticatory muscles due to trigeminal neuralgia. And, to design a restrictive and protective device to avoid self-mutilation of soft and dental tissues in a patient with ATRT.

Case report: Female patient aged three years, diagnosed with ATRT in the portion of the mesencephalon with episodes of self mutilation that was affecting the soft tissues and tongue in a repetitive manner due to biting and loss of primary teeth as a result of the contraction force of the masticatory muscles.

Comments: Stewart and Kernohan classify this type of injury as Type A self-injurious lesions that are superimposed on preexisting lesions or irritations. Trigeminal neuralgia is a condition that arises as a result of ATRT and it is an etiological factor.

In ATRT psychotic behavior can be observed as a result of the tumor, or from undesired side-effects of the drugs used in chemotherapy, such as myoclonus of certain muscle bundles or spasms of the masticatory muscles, as with high plasma concentrations they are able to penetrate the blood-brain barrier. The trigeminal nerve may be affected which will lead to neuralgia and self-inflicted lesions.

Numerous authors claim that the device used to avoid these injuries and for protection against these self-inflicted lesions should be designed according to what has to be treated, and it should be consistent and stable in the mouth.

Conclusions: Self-inflicted lesions associated with syndromes that have a biological base, neuralgia or a neoplasm affecting the CNS, have a first treatment option consisting in restrictive therapy based on protective devices. Damage to orodental tissue should be the first premise taken into account when designing protective and restrictive devices for the pathologies associated with self-injurious lesions.

27. GENDER INFLUENCE ON PARENTS SEEKING PEDIATRIC DENTAL CARE

Esqueira A, Boj JR, Espasa E, Hernández M
Universidad de Barcelona. Barcelona

Introduction: From the 40's onwards the number of women in dentistry has been growing. In the last century it was a predominantly a male profession but today we will find that around 70% of new members of the dental associations in Spain are women.

With regard to the different branches of the profession, men appear more inclined towards surgery or prosthetics while women prefer orthodontics or pediatric dentistry.

Objectives: To demonstrate if the gender of a pediatric dentist is a factor that parents keep in mind when seeking orodental care for their children.

Material and methods: The present study was carried out of a sample of 100 fathers and mothers who attended the department of pediatric dentistry of the dental hospital of the University of Barcelona.

The parents were given a questionnaire and asked if the gender of the dentist was an influential factor when choosing a pediatric dentist for their child and, if so, whether they preferred a male or a female pediatric dentist, or one the same sex as their child. In addition they were asked about their relationship with the patient (father, mother, grandparent, uncle, aunt...).

Results: Of the 100 surveys carried out, 19 were answered by fathers and 81 by mothers. For 88% of those surveyed, the gender of the dentist did not influence the choice of pediatric dentist (17 fathers and 71 mothers) for treating their child, as opposed to 12% (2 fathers and 10 mothers) who did take this into account.

Out of this 12%, 58.3% preferred their child to be treated by a female pediatric dentist (2 fathers and 5 mothers) as opposed to 41.6 who preferred the professional to be the same sex of the child (5 mothers).

Conclusions: For most of the parents participating in our study, gender was not an influencing factor when seeking pediatric dentistry care. We believe that other factors such as the professional virtues and abilities of a pediatric dentist, their ethnic origins, proximity of the clinic or publicity, influence parents to a greater degree when choosing a pediatric dentist.

28. RELATIONSHIP BETWEEN THE PHYSICAL AND ORO-FACIAL CHARACTERISTICS AND BULLYING AMONG CHILEAN SCHOOL CHILDREN IN URBAN-RURAL AREAS

Fierro Montí C, Pérez Flores MA, Agurto López C, Señor MF, Vera Abara C
Universidad de Concepción. Chile

Introduction: School violence exists all over the world and there is no discrimination between first and third world countries. Bullying is a complex social interaction, the different sides are unbalanced, it is repetitive and focused on being deliberately damaging. And, as a result, there is physical and/or psychological damage.

Objective: the aim of this study was to investigate the prevalence of abuse among second year school children in municipal schools in rural areas of Chile and to observe the relationship with physical characteristics and dento-maxillary anomalies.

Material and method: This was a cross-sectional descriptive study that included 6th to 8th grade students from three rural communities (Cañete, San Fabián de Alico and San Pablo), with a total of 1,144 adolescents. A sample was chosen out of a conglomerate of 288 students, mean age 13 years, of whom (following consent) 264 answered the survey adequately.

The survey used (Zaid, 2013) was translated, evaluated by a focus group of teenagers, followed by experts and finally applied anonymously.

Results: 9.5% felt unhappy at school, 5.3% reported having missed school because of bullying and 8.7% felt this had affected their performance at school (results "very much"). With regard to the general causal qualities identified in the victims, these were: weight (19.7%), height (19.3%) and teeth (17.4%). The oro-facial characteristics were: in 54.9% teeth that were not properly aligned, in 43.1% upper incisal protrusion, and in 37.3% shape and color of teeth. Significant associations were not found as a result of gender, age, area or others.

Conclusion: The physical characteristics as a result of which Chilean students from rural areas felt more commonly victimized were: weight, height and teeth in third position. It was observed that the geographic areas studied lack access to orthodontic treatment in public dental care.

29. ETIOLOGICAL FACTORS THAT INFLUENCE DENTAL FEAR AND ANXIETY IN THE PEDIATRIC DENTISTRY OFFICE

Gutiérrez Jáuregui NE, Borrell García C, Ribelles Llop M, Carmona Santamaría M

Departamento de Odontología. Universidad CEU-Cardenal Herrera. Valencia

Introduction: Anxiety and dental fear are two phenomena that affect the behavior of a child in the dental office and make behavior management difficult. Both are considered strong caries risk predictors. There is scientific evidence that patients with dental anxiety have a higher prevalence rate of dental caries due to the difficulty of performing the treatment and to failing to turn up for appointments. Evaluating the level of anxiety and dental fear in a child before the treatment is key for successfully redirecting their behavior before the required dental treatment and for avoiding future cooperation breakdown in the medium and long term.

Objectives: To carry out a review of the literature with the aim of studying what factors cause the most anxiety and dental fear in certain patients of pediatric dentistry. To find out to what extent previous experiences of parents and the patients themselves influence the development of anxiety and dental fear during successive visits to a dental office.

Material and method: A literature search was carried out using the databases of PubMed and Medline using the key words: “dental anxiety and fear, fear of dental pain, adaptive behaviour, general anxiety, dental anxiety scale, maternal anxiety, dental fear scale”. The articles, published between 2002 and 2015, were in Spanish or English.

Results: According to the articles analyzed, most authors agree that parents and especially mothers can be the ones transmitting dental fear and anxiety to their children. Previous negative or traumatic experiences suffered by pediatric patients with other dentists are another of the factors that authors agree have a great impact on anxiety and fear during the following visits to the consulting room. Sex and age appear to be important factors that are linked to dental fear and anxiety, and younger females suffer the most.

Conclusion: The most common etiology of dental fear and anxiety in patients is previous traumatic experience and adopting an attitude picked up from those around them. With regard to the family environment, the children whose parents communicated a fear of dental treatment showed higher levels of anxiety than the children whose parents had not communicated this anxiety.

30. INTRAORAL X-RAYS ARE NOT MADE FOR PEDIATRIC DENTISTRY

Lacalle C, Giraldo M, Beltri P, Costa F, Reyes A
Universidad Europea de Madrid. Madrid

Introduction: For a correct diagnosis we need to have the information that is provided by X-rays. Pediatric dentistry intra-oral radiographies are on many occasions very uncomfortable for patients. The design is proposed of a demountable film that is compatible with our vistascam.

Objective: To design a demountable X-ray film that enables taking X-rays in pediatric dentistry.

Material and methods: The problem of space when placing intraoral X-ray film in pediatric patients means that this is disagreeable and uncomfortable for them. Children will often fail to cooperate and on many occasions they will vomit.

Results: A detachable film for vistascam is proposed for cases in which the upper vertical dimension of the patient is below 31mm, and the distance from the distal portion of the canine to the retromolar trigone is under 41 mm, for bitewing and also periapical X-rays.

Conclusions: Designing demountable film to minimize the discomfort of pediatric patients is possible and this will facilitate better cooperation.

31. PEDIATRIC PATIENTS AND DENTAL PHOBIA: THE ROLE OF THE FIRST EXPERIENCE

López de Francisco C¹, Mendoza Mendoza A¹, Biedma Perea M¹, Yáñez-Vico RM¹, Iglesias-Linares A²

¹Universidad de Sevilla. Sevilla. ²Universidad Complutense de Madrid. Madrid

Introduction: Anxiety is a systemic response before imminent danger that is influenced by memory, personal experience and social context. Dental anxiety is a common problem that can affect people of all ages, although it is more common in children and adolescents.

Objective: The aim of this study was to determine the main sources of anxiety in a child as well as the influence of maternal anxiety on the development of anxiety in a child.

Material and methods: Six hundred and six children of the same dental clinic specializing in pediatric dentistry were invited to participate successively in the study. A calibrated version of a pain scale was used and adapted in order to determine the degree of anxiety of children and their mothers. The clinical variables were collected by the same experienced pediatric dentist in order to determine the potential influence on fear development. Descriptive statistics were used (mean, standard deviation), together with the Mann-Whitney U, and the correlation established using Spearman's coefficient ($p < 0.05$).

Results: Statistically significant differences were not observed in the levels of anxiety linked to patient gender ($p > 0.05$), but an increased percentage was observed in

the anxiety group of grade 4 (17.2%/20.15%) especially in the group of children aged 4-6 years. The increase in anxiety among the children with regard to their mothers was correlated. The patients with previous negative experience had a greater level of anxiety than those who did not (test Mann-Whitney U; $p < 0.001$). Moreover, significant differences were observed between previous negative experience of child patients with professionals who were not pediatric dentists and the development of increased anxiety, as opposed to children with no exposure to these experiences.

Conclusion: Dental fear in children is strongly associated with unsuitable dental care that causes an increase in the levels of anxiety in children, as well as in parents. Thus fear of the dentist in children is related to parents being anxious about the treatment their children are to receive.

32. CONSTRAINTS ON PEDIATRIC DENTISTS REGARDING THE APPLICATION OF BEHAVIOR TECHNIQUES THAT ARE SCIENTIFICALLY ACCEPTED AND VALID

Morera M, Boj JR, Espasa E, Hernández M
Universidad de Barcelona. Barcelona

Introduction: Behavior control is one of the most important aspects of pediatric dentistry, as without the cooperation of the child, successful treatment will not be possible. Behavior techniques, which are valid and scientifically acceptable, and that are currently found in the literature are divided into two groups: pharmacological and non-pharmacological.

In the first group we will find minimal, moderate, deep sedation and general anesthesia. With regard to non-pharmacologic techniques, these should be divided into three groups: communication (instructions, pediatric language, distraction, play therapy, voice control, non-verbal techniques, triple E, parental anxiety reduction, etc.), motivation (previous visit, imitation, desensitization, reinforcement), and limitation (bite block or open mouth, medical immobilization).

Objectives: To evaluate and describe the limitations that pediatric dentists find with behavior techniques, and with pharmacologic and non-pharmacologic techniques, that are scientifically accepted and valid.

Methodology: A search of the literature in PubMed, Scielo and Cochrane with the key words: "child, behavior, behavior management" in English and Spanish.

The inclusion criteria were articles in English and Spanish from the year 2000 to 2014.

Results and conclusions: By performing a literature review, behavior techniques that are currently accepted and those that are prohibited were established. All behavior techniques have their limitations, therefore, it is essential that individual choices are made according to the patient and their surroundings.

Approval by parents/carers is one of the most important constraints, and we will find that communication techniques are the most accepted. Within these, the tell-show-do approach is considered the gold standard.

There is a certain rejection towards limitation techniques, and restriction by means of medical devices was the least accepted. As an alternative, most parents preferred general anesthesia or sedation.

33. INFLUENCE OF EDUCATIONAL LEVEL OF PARENTS ON THE COOPERATION OF CHILDREN

Munné C, Boj JR, Espasa E, Hernández M
Universidad de Barcelona. Barcelona

Introduction: Behavior management of a child in a dental consulting room is vital if we want to achieve a positive attitude towards dentistry and dental health. As indicated by Skinner (1981), whatever our behavior philosophy, it is unlikely that we can deny that the environment has a considerable influence on us. Therefore, there are various factors (family attitude, previous experiences and personality of the dentist, etc.) that can influence the behavior and cooperation of a child in the dental office.

Objective: To discover if there is a relationship between the educational level of parents and the child in the dental consulting room.

Material and methods: A search of the literature was performed in PubMed and the inclusion criteria were articles in English and Spanish from 2005 to 2014. Classical books on Psychology and Pediatric Dentistry were also consulted.

Results: In 2008 Wang claimed that the level of understanding regarding treatment and guidelines for maintaining oral health varied according to the educational level of the parents. Most of the authors agreed that parental socioeconomic status influences a child's diet and therefore caries risk.

Various authors claim that parents influence the behavior of a child, however, there are other factors involved such as education received by children through their parents, anxiety transmitted by parents to their children, etc. But no single case has been described on the level of parental education influencing behavior, and therefore cooperation.

Conclusions: Despite family having a considerable influence on the development of a child, more studies are needed to demonstrate that the educational level of parents is one of these. Nevertheless, it should be taken into account that there are other influential factors. In addition we need to ensure that our recommendations are understood regardless of educational level.

34. BEHAVIOR GUIDANCE METHODS BASED ON THE DISTRACTION OF THE PATIENT. A REVIEW OF THE LITERATURE

Pina Sarrión M, Leyda Menéndez A, Ribelles Llop M
Departamento de Odontología. Universidad CEU-Cardenal Herrera. Valencia

Introduction: Behavior related to anxiety and dental fear represents one of the most difficult aspects of dental

care and treatment. This behavior turns into a considerable obstacles when trying to administer safe, relaxed and efficient care, and for this reason pediatric dentists are constantly looking for non-pharmacologic techniques that will help to achieve the cooperation of patients and a positive attitude towards their treatment and oral health care. Distraction techniques are a useful tool that has been used traditionally, and they are becoming more relevant given developments in information and audiovisual technology.

Objective: To carry out a review of the literature in order to collect and standardize the information currently available on non-pharmacologic behavior guidance techniques based on distraction.

Methodology: A search of the literature was carried out of articles published between 1999 and 2015 using the databases of PubMed, Medline and Scielo, and using the search engines of Google Inc. and MedicLatina. The key words in the search were: "behavior management, distraction, audiovisual distraction, video eye glasses and pain distraction". Physical articles from magazines were also obtained from the Library of the University CEU-Cardenal Herrera. The articles included were published in both Spanish and English. The inclusion criteria, in addition to the publication date, were articles that presented distraction techniques that had been evaluated in pediatric patients in a pertinent manner during a procedure.

Results: The literature search was made up of 32 articles but only 19 that met the criteria were included in the review. 16 randomized clinical studies, 1 controlled non-randomized clinical study, 1 study without a group control and a review.

Conclusions: Various behavior guidance techniques are used based on the distraction of the patient. The review of the literature shows that most of these are effective and simple tools to apply that are useful for alleviating anxiety, feeling uncomfortable and the perception of pain that is sometimes associated with certain dental procedures especially with the infiltration of anesthesia.

ORTHODONTIC

35. SCUZZO'S MODIFIED PENDULUM OR HOW TO SOLVE CLASS II MALOCCLUSION EASILY AND PREDICTABLY

Adobes Martín M¹, Gandía Franco JL¹, Garcovich D²

¹Universidad de Valencia. Valencia. ²Universidad de Roma y Universidad CEU-UCH

Introduction: Correcting class II malocclusion on many occasions entails distalizing upper molars, especially in meso- and branchycephalic patients. For this, therapy that does not require patient compliance is very useful. A classical appliance that does not require compliance is Hilger's pendulum. However, on occasions considerable anterior

anchorage loss can take place as well as excessive tilting or tipping on the molar that it supports. In order to remedy these disadvantages Scuzzo, Pisani and Takemoto introduced modifications in the design of the pendulum which is known as the Modified Pendulum or M-Pendulum.

Objective: The aim of this communication is to explain the variations in the design of the pendulum introduced by the authors, its advantages and the simple manner required to activate it, by reporting on a typical case that required treatment with this type of appliance.

Case report: The case is presented of unilateral class II malocclusion of the right side and the application of the M-Pendulum. The case was completely resolved and good aesthetic appearance and function was achieved.

Comments: Scuzzo, Pisani and Takemoto's modified pendulum makes activation much easier for the dentist and Class II malocclusion can be resolved without any adverse effects as seen in this case and in many other cases treated. The opinion of these authors concurs with that of many other orthodontic authors.

Conclusion: The M-Pendulum or Modified Pendulum by Scuzzo, Pisani and Takemoto is a very useful tool that we should have in our orthodontic armamentarium when treating class II patients.

36. NEW APPLIANCES FOR THE TREATMENT OF MANDIBULAR HYPOPLASIA

Austro MD, Cortés O, Vicente A. Castejón I, Magán R
Departamento de Odontopediatría. Universidad de Murcia. Murcia

Introduction: Class II malocclusion is a very common condition and on most occasions it is due to mandibular hypoplasia. Many authors have over time treated this pathology with a removable functional appliance. Today patient compliance is very difficult to achieve and fixed functional appliances are increasingly being used.

Objectives: The aim of this study was to stimulate mandibular growth using a fixed appliance to force the jaw to a more anterior position 24 hours a day.

Material and methods: This was a study carried out on 20 patients with skeletal Class II, division 1 and mandibular hypoplasia. All the patients were treated with the Austro Repositioner. It is a fixed appliance that is anchored by two bands on teeth 16 and 26 and from each band there is a 0.9mm steel bar that goes to an acrylic wedge located in the rugae. A construction bite is taken from the patient, and an acrylic wedge is made on a sliding plane.

On closing the mouth the patient touches the wider part of the acrylic wedge which will displace the jaw along the inclined plane towards a more anterior position, forcing a more protrusive closure.

In dolichofacial patterns, the patient will slide and totally close the mouth which will avoid the extrusion of the posterior molars, and in branchyfacial patients the lower incisors touch a notch in the resin of the appliance which will move the posterior sector down and improve overbite.

Results: All the patients treated with the Austro repositioner obtained slight changes that were not significant in the maxilla. However, the changes in growth and position of the mandible were very significant.

Conclusions:

1. The Austro repositioner is a fixed appliance that is very comfortable, it is active 24 hours a day and it does not require patient cooperation.
2. In the mandible we obtained an improvement in the SNB and ANB angles that was very significant, and we were able to stimulate mandibular growth. The mandible grew and moved to a more anterior position.
3. There is no significant variation in the position of the maxilla.
4. The incisors improved slightly in relation to the Frankfurt plane.

37. PRESURGICAL ORTHOPEDICS IN NEONATES WITH UNILATERAL LIP AND PALATE FISSURES USING NASOALVEOLAR MOLDING: AN ANALYSIS ON STL MOLDS

Floria LM¹, Tejero AM¹, Mejía M², Cimadevila MJ³, Gandía JL¹

¹Universidad de Valencia. Valencia. ²Miami Children's Hospital. Miami, Florida. USA. ³Hospital de Niño Jesús. Madrid

Introduction: Presurgical infant orthopedic treatment for cleft lip and palate (CLP) has been carried out since 1950. The aim is to bring together the alveolar segments while permitting normal development and to facilitate lip and dentoalveolar surgery.

In 1993 Grayson introduced nasolalveolar molding (NAM) that permits reducing the severity of cleft palates while enabling the surgeon to close the alveolar, lip and nose defects. The maxillary alveolar process and the nasal cartilages can be molded and the malleability of these immature tissues utilized. It is made up of an acrylic plate with resin nasal stents.

Objectives: The aim of this retrospective study was to describe the changes that arise in the shape of the arch of patients with unilateral cleft lip palates in patients treated with NAM.

Material and methods: The study was approved by the ethics committee of the University of Valencia. The sample was made up of 20 patients treated at the Dental Clinic of the University of Valencia, Valencia (Spain), Miami Children's Hospital, Miami (USA) and the Hospital del Niño Jesús, Madrid (Spain). STL files were obtained of patient models with CLP in the first week of life (T1) and the day of the surgery (T2) with the scanner iTero. Orthocad 5.1.1.113 software was used for carrying out linear measures on models.

Results: The width of the fissure was reduced. Maxillary compression did not occur nor was there any premaxillary protrusion.

Conclusions: NAM permits bringing together alveolar segments by means of their mesial rotation but without

hindering normal anteroposterior and transverse development.

Recommended literature

1. Grayson BH, Cutting C, Wood R. Preoperative columella lengthening in bilateral cleft-lip and palate. *Plast Reconstr Surg* 1993;92:1422-3.
2. Grayson BH, Santiago PE, Brecht LE, Cutting CB. Presurgical nasolalveolar moulding in infants with cleft lip and palate. *Cleft Palate-Craniofac J* 1999;36:486-98.

38. EARLY DIAGNOSIS OF UNILATERAL CROSSBITE FOR PREVENTING FUTURE COMPLICATIONS

Frechina N, Tortosa P

Valencia

Introduction: Posterior unilateral crossbites are defined as those malocclusions in which the mandible shifts towards one side of the arch. Mandibular shifts that are not treated in time can cause skeletal, dental and muscular difficulties that will have a notable effect during adolescence.

Objective: The aim of this study is to show that early treatment of unilateral posterior crossbite is key for preventing mandibular asymmetry in the future.

Case report: Different case reports are presented showing patients with unilateral crossbite at different ages, thus highlighting the importance of early detection.

Comments: Having a knowledge of transverse cranial development and of establishing occlusion will help to understand the origin of posterior crossbite. Reaching a correct diagnosis is very important for determining the etiology of crossbites, as they may be genetic, environmental or functional. Mandibular functional deviation is frequently observed during the primary dentition, and it can become a skeletal problem if not detected in time.

Conclusions: Early diagnosis of malocclusion involving the transverse dimension will permit, through early treatment, the development of the arches under the best occlusal physiology and health conditions.

39. THERAPEUTIC OPTIONS FOR MINIMAL INTERVENTION ORTHODONTICS FOR THE TREATMENT OF ANTERIOR CROSSBITE

Garcovich D¹, Adobes Martín M², Ribelles Llop M¹, Carmona Santamaría M¹

¹Universidad CEU Cardenal Herrera. Valencia.

²Universidad de Valencia. Valencia

Introduction: The main reason our patients request orthodontic treatment is for improving aesthetics and mastication. Despite this, other relevant problems arising with this therapy cannot be ignored: increased caries risk, decalcifications and increase in periodontal disease to differing degrees. These problems are aggravated by

another factor which is the duration of the therapy, and over a certain length of time this might lead to a loss of patient cooperation.

Objective: The aim of this communication is based on comparing two systems, one conventional and the other a minimal intervention system, that permit solving anterior crossbites that do not have a skeletal class III component and that we can consider pseudoclass III. The complications previously mentioned can be avoided by using a minimum intervention option that does not require the use of a conventional appliance and which enables proper oral hygiene.

Case report: Two case reports are presented of anterior crossbite in the mixed dentition but with no class III skeletal pattern. The first was treated with multibrackets and the second with a minimum intervention system and the action protocols are set out. The cephalometric evaluation of both cases at the end of the treatment indicates that both treatments normalized the malocclusion with a similar mechanism regarding the tilt of the upper and lower incisors and mandibular post-rotation. We highlight in the second case that plaque index and periodontal health were not affected.

Conclusions: The aim of orthodontic treatment should not only be aimed at reestablishing aesthetics and occlusion, but it should also be carried out as quickly as possible in order to avoid permanent damage to both hard and soft tissues. The treatment presented allows us to achieve the same objectives as conventional treatment but without the adverse effects.

40. RELATIONSHIP BETWEEN POSTURE OF THE HEAD AND UNILATERAL POSTERIOR CROSSBITE

Garrido Benzecry, A, Ramón R, Torres L, Reyes A, Pérez E

Universidad Europea de Madrid. Madrid

Introduction: In unilateral posterior crossbite, functional mandibular asymmetry modifies the usual pattern with muscular compensation at different levels. Initially the change is functional but, if it continues, it can affect posterior bone development permanently. Therefore, viewing the postural system as a whole structure, we will try to explain how systemic change to body posture is related to occlusal modifications.

General objectives: To analyze the relationship between head posture and unilateral posterior crossbite in children attending the Masters Degree Course in Pediatric Dentistry of the University Dental Clinical of the European University of Madrid. **Specific objectives:** To observe the frequency of unilateral posterior crossbite of the left or right side in these patients. And, to relate the side of the crossbite with the position of the head.

Material and methods: For the sample pediatric patients were chosen, aged 5-8 years, who were attending the Master's Degree Course in Pediatric Dentistry of the European University of Madrid between February 2015 and May 2015.

The clinical examination evaluated the presence of unilateral posterior crossbite and the side affected with the posture or inclination of the head in the frontal and sagittal planes.

The patients with this malocclusion underwent clinical study based on extraoral photographs (face on and right profile) in order to be able to assess the posture of the head. In addition with the help of a dental chair, chair light, orthodontic separators and intraoral mirrors, intraoral photographs were made (front on, left side, right side, upper and lower occlusal) in order to assess the existence of unilateral posterior crossbite.

Results: There were 15 patients with unilateral posterior crossbite, of whom 9 inclined their heads towards the crossed side and who represented 60% (unilateral posterior crossbite of the right side, inclination of head towards right) and 6 towards the uncrossed side (4 unilateral posterior crossbite of the right side with inclination of the head towards the left side (27%); 2 unilateral posterior crossbite of the left side with inclination of the head towards the right (13%).

Conclusion: These authors recommend further study with a larger sample in order to obtain statistically significant data and to determine if there is a relationship between posture of the head and unilateral posterior crossbite.

41. RELATIONSHIP BETWEEN IDIOPATHIC SCOLIOSIS AND THE DIFFERENT TYPES OF OROFACIAL DISORDERS: A SYSTEMATIC REVIEW

Giraldo Doncel M¹, Costa Ferrer F², Albajara Velasco L³, Beltri Orta P², Lacalle Muñoz de Cuerva C¹

¹Odontología. ²Universidad Europea de Madrid. Madrid. ³Hospital Universitario La Paz. Madrid

Introduction: Idiopathic scoliosis is an abnormal curvature of the spine with an unknown cause. This review is based on the hypothesis that this type of postural malformation of the spine can lead to disturbances of the face and teeth due to the decompression of the structures involved and the formation stage.

Objective: The aim of this study was to review the existing literature to see if there is a correlation between idiopathic sclerosis and the different types of orofacial disorders.

Methodology: The descriptors "scoliosis" and "malocclusion", were obtained from the Decs web page (Health sciences descriptors) in order to carry out a search from the year 2000 to 28 October 2014 in the following databases: Pubmed, Medline and Cochrane. All the meta-analysis was included, together with systematic reviews and random and controlled clinical trials which were published as complete articles on patients with sclerosis that provided quantitative data on facial disorders or malocclusion.

Results: After a search, 30 articles were pre-selected that were critically read. Fifteen articles were excluded

because they were not directly related to the subject of the article, 1 because it was a study that had been carried out on non-humans. A total of 14 articles were included among which there were 13 clinical trials and a systematic review.

Conclusion: Based on the studies chosen, the conclusion of this review is that there is evidence to confirm that there is an increase in the prevalence of orofacial disturbances in patients with idiopathic scoliosis but more studies are needed to determine this relationship.

42. AIRWAY MEASUREMENTS IN PEDIATRIC PATIENTS WITH OBSTRUCTIVE SLEEP APNEA SYNDROME

Leng Muñoz IC, Beltri Orta P, Luckow S, Ortiz de Artiñano S

Universidad Europea de Madrid. Madrid

Introduction: Many of our patients since children have had difficulties with nasal breathing due to allergy problems and rhinitis, adenoid hypertrophy, tonsil hypertrophy etc. These disorders lead to disruption not only of craniofacial growth and therefore the growth and development of the mouth, jaws, arches and teeth, but more importantly they lead to and encourage the appearance of OSAS.

Objectives: To determine a highly reliable cephalometric measurements which will serve to diagnose a child with OSAS.

To design a table showing a pattern of cephalometric values of children with OSAS in order to obtain treatment that is more efficient for these patients that have been treated surgically to eliminate obstacles, but that have not responded satisfactorily to the surgery. There is scientific evidence on the use of orthodontic and functional orthopedic appliances for the treatment of breathing and sleep problems in children.

Material and method: *Study design:* cohort study. *Individuals in the study:* children aged between 6 and 7 years with a mean age of ± 10.13 years, who had some type of malocclusion to warrant orthodontic study. A sample of 128 patients was chosen, 53 had oral breathing, 10 were diagnosed with OSAS, and the 65 with nasal breathing were considered the control group (error 5%, confidence level 95%). *Method of data collection:* medical history, orthodontic examination and cephalometric tracing with Nemoceph® software. *Observations/interventions:* a direct examination was carried out of each patient and their measurements, including the usual cephalometric tracing (Steiner, Ricketts, McNamara and Jarabak) and the hyoid triangle tracing.

Results: The cephalometric variables between the three groups were compared using the T-student method, a comparison was made of the averages of each variable. It was discovered that the children with oral breathing and OSAS had a smaller nasopharyngeal space and oropharynx. They also had mandibular retrusion, a vertical growth pattern and class II malocclusion predominated in the group. Statistically significant differences were found ($p < 0.05$).

Conclusions: Statistically significant differences exist when cephalometric patterns of nasal breathers are compared with oral breathers and OSAS children, as the latter have abnormal cephalometric patterns. Nasal breathing during childhood is very important in order to prevent anomalies in the facial bones.

43. OROFACIAL ORTHOPEDICS FOR SKELETAL CLASS III MALOCCLUSION WITH BONE VERSUS DENTOALVEOLAR ANCHORAGE: A SYSTEMATIC REVIEW

Payá Jiménez M¹, Morales Fernández M¹, Iglesias-Linares A², Mendoza Mendoza A¹, Yáñez-Vico R¹

¹Universidad de Sevilla. Sevilla. ²Universidad Complutense de Madrid. Madrid

Introduction: The treatment for class III malocclusion has always been a great challenge in orthodontics as the growth patterns of patients tend to be unfavorable and imperceptible. The introduction of osseointegrated orofacial orthopedics for child patients arose as an alternative to dentoalveolar anchoring which potentially avoided dentoalveolar changes as occurs in conventional orthopedics such as traction with a facial mask linked to an expander.

Objectives: The aim of this review was to analyze in a systematic and critical manner the solid clinical studies that are available to date in relation to the results obtained with these two treatment alternatives for skeletal class III in child patients who have not reached their growth curve, from childhood until the age of ten and a half years.

Methodology: The literature was reviewed systematically using the key words PubMed/Medline, Scopus and Scirus up to the present day, using the Mesh terms: “malocclusion, Angle class III” AND (“extraoral traction appliances” OR “orthodontics, interceptive” OR “orthodontics, corrective” OR “malocclusion, Angle class III/therapy” OR “orthodontics, corrective/methods”) NOT surgery. The articles chosen were based on defined inclusion or exclusion criteria.

Results: The search strategy found 1.020 articles. 18 studies were chosen after the application of the selection criteria. The studies revealed the effect of mandibular rotation in a clockwise direction and an increase in total face height. This was more obvious in dentoalveolar therapy than in orthopedic-osseointegration therapy. **Analysis:** The quality of the methodology was classified according to the methodology reported by Antczak and Jadad et al., two researchers with independent quality evaluations who use the Newcastle-Ottawa scale. The variables were analyzed based on Chen et al. Based on this analysis, the bias risk and quality of each article was qualified as low, medium or high. Of the 18 articles, 6 were classified as high quality and 12 as medium.

Conclusions: Some dental parameters such as overjet increased in both groups significantly ($p < 0.05$) going from 1.7 to 7.9 mm with conventional therapy and 2.7 to 7.6 mm with orthopedic procedure and bone anchorage.

44. PERCEPTION OF FACIAL PROFILE AESTHETICS ACCORDING TO PEDIATRIC PATIENTS

Pinilla Blanco KJ, Baquero Artieda L, Beltri Orta P, Costa F, Pérez E

Universidad Europea de Madrid. Madrid

Introduction: For some time now it has been known that many people seek and undergo orthodontic treatment not because of dental irregularities that could lead to physiological dysfunction, but to improve aesthetic deterioration. In the studies of children that are carried out before orthodontic treatment the worries and expectations of patients and of parents on improving facial aesthetics through treatment are recurring. These are sometimes stronger than their expectations with regard to oral function. However, it would be interesting to find out the aesthetic perception of a child with regard to his orthodontic treatment.

General objectives: To analyze what type of profile is considered the most and least harmonious for children aged 6 to 12 years, who were attending the Master's Degree Course of the University Dental Clinic of the European University of Madrid. *Specific objectives:* To analyze the change in the patient's perception of aesthetics according to their profile. To study the different aesthetic perceptions of profiles according to sex.

Materials and methods: For the sample patients were chosen who were attending the university dental clinic of the European University of Madrid and who were aged 6 to 12 years. They were assessed clinically in order to choose their facial biotype and profile. Then they were asked to choose though a survey with illustrations which profile they liked more and which they liked less. There were 3 sequences with photographs with images of females and males and a representative figure, all with the three types of profiles (straight, concave and convex). Additionally they were asked in the profile sequences that corresponded to their sex, with which of the three did they currently feel more identified with.

Results: 40 patients were surveyed (22 females and 18 males), of whom 16 had a straight profile, 13 concave and 11 convex. The most harmonious profile chosen was the straight profile in 53% of cases and the least favored profile was the convex profile in 76.6% of cases.

Conclusion: Carrying out a study with a larger sample is advisable in order to obtain statistically significant data, and to determine if there is a relationship between the profile chosen and the profile of the patient, and according to their sex.

45. IMPORTANCE OF EARLY TREATMENT FOR TRANSVERSAL MALOCCLUSION. CLINICAL EVIDENCE

Rincón Montoro R, Valderrama Ponce de León J, Caley Zambrano AM, Gallardo López NE, Barbería Leache E

Universidad Complutense de Madrid. Madrid

Introduction: Transversal malocclusions are those occlusion disorders that occur in the horizontal or transverse plane. There are two types of transverse anomalies: posterior crossbite and scissor bite.

The frequency of crossbite in clinical dentistry fluctuates between 1 and 23% according to different studies. The most common is single-tooth crossbite that appears in 6-7% of cases, followed by unilateral crossbite in 4-5%, and lastly we will find bilateral crossbite in 1.5-3.5%. The frequency of crossbite is not influenced by sex nor age.

Posterior crossbite is one of the disturbances that best responds to early treatment. It has been demonstrated that early correction by means of a maxillary expander prevents skeletal and dental asymmetries as well as joint problems.

Objective: The aim of this communication is to analyze the advantages and disadvantages of early treatment for this type of malocclusion.

Material and methods: A review of the literature was carried out on early treatment for crossbite, as well as an analysis of clinical evidence for early treatment obtained from the master's course in Pediatric Dentistry in the Universidad Complutense de Madrid.

Conclusions: Transversal malocclusions should be corrected as soon as they are detected in order to minimize greater skeletal asymmetries and in order to obtain functional and aesthetic results. A correct differential diagnosis should be carried out between the different types of crossbite in order to start the most appropriate treatment.

46. VERTICAL GROWTH IN CHILDREN. OCCLUSION AND BEYOND

Tortosa P, Frechina N, Camps M
Valencia

Introduction: Vertical growth of the maxillo-mandibular complex affects the sagittal plane and the projection of the mandible. In patients who are aged 6 to 9 years not only is a diagnosis important of the sagittal plane but also of the vertical plane. In addition, to what extent first phase treatment can favor or worsen this growth tendency should be kept in mind given that, if not corrected in time, it will be impossible to stop or compensate in late adolescence or in adulthood.

Objective: The aim of this communication is to present a group of growing patients with malocclusion in the vertical plane. Early treatment of a vertical anomaly involves occlusal and facial changes that help to improve prognosis of sagittal malocclusion.

Case report: different case reports are presented with CII and CIII malocclusion and how vertical treatment improves facial and sagittal plane is explained.

Conclusions: Occlusal stability and facial aesthetics form part of the treatment objectives of malocclusions. Increased vertical growth involves sagittal and transverse changes with important consequences. Early diagnosis of the transverse, vertical and space problem can change how a case evolves if treated between the ages of 6 and 9 years. With suitable registers, growth direction can be forecast and a prognosis on direction made. The steps

that then have to be taken will be clear, and this will enable correct monitoring while facilitating the second phase of the treatment enormously.

47. THE IMPORTANCE OF INTERCEPTING AN ACCENTUATED CURVE OF SPEE IN THE MIXED DENTITION

Valderrama Ponce de León J, Rincón Montoro R, Caley Zambrano AM, Gallardo López NE, Barbería Leache E

Universidad Complutense de Madrid. Madrid

Introduction: In correct occlusion the curve of Spee should be flat, with functional anterior guidance that permits the distocclusion of the posterior segments in any mandibular movement. The curve of Spee is an imaginary line that joins the buccal cusps from the lower first molar to the incisal edges of the lower teeth. During the mixed dentition, in patients with class II division 1 there can be overeruption of the lower incisors that manifests as vertical growth of the alveolar ridge in order to compensate this lack of occlusion. This overeruption of the lower anterior teeth leads to an accentuated curve of Spee that increases during the growth stage of the patient and that finishes with dental or mucosal contact.

Objective: The aim of this presentation is to highlight the role of pediatric dentists in intercepting this disorder in child patients and to prevent the ensuing risks such as periodontal disease, irritation of gingival tissues situated on the palatal side of the upper incisors, problems with the temporomandibular joint, headaches and occlusion disorders.

When we observe that the lower incisors have reached their normal level, that is to say when the incisal edges are two millimeters over the occlusal plane, in order to prevent the accentuation of the curve of Spee, a simple way of intercepting this disorder is to place an appliance that avoids overeruption, such as a lingual arch with composite wedges underneath the arch. The patient's orthodontic treatment in the future can therefore be managed more favorably.

Methodology: For this communication a review of the literature was performed. Case reports were also added of patients with this untreated malocclusion who had developed curvature disorders.

Conclusions: The conclusion of this study reflects the importance of intercepting the accentuation of the curve of Spee during the eruption of the lower incisors, which allows the recovery of correct anterior guidance which is a fundamental pillar of occlusion.

48. EARLY TREATMENT FOR CROSSBITE WITH PLANAS DIRECT TRACKS

Wang HY, Yuste Bielsa S, Pérez Alarcón J, Cuadros Fernández C, Lorente Rodríguez AI

Universitat Internacional de Catalunya. Barcelona

Introduction: Early treatment seeks to eliminate the factors that prevent the correct development of the jaws, and to obtain good neuromuscular balance. As a result a resistant system is achieved that is prepared for functional demands. Prompt treatment increases the possibilities of a complete correction, treatment time is reduced and more serious conditions are avoided.

Transversal and sagittal malocclusions such as anterior and posterior crossbite have a repercussion on bone and muscle that, if treated in time, can be reverted or improved.

Neuro-occlusal restoration (NOR) is defined as a part of dentistry that studies the etiology and genesis of functional and morphological disorders of the stomatognathic system. The aim is to investigate the causes producing them, to eliminate these as early as possible and to rehabilitate or revert these lesions as quickly as possible and from birth if necessary.

The application of the Planas direct tracks concept is based on the law of minimal vertical dimension and functional masticatory angle, and the law of posteroanterior and transversal development. It represents an interesting tool for correcting and preventing dental malocclusions as they improve the dentofacial, skeletal, muscular and functional appearance.

Objectives: To present various case reports in which crossbite is corrected rapidly with Planas direct tracks in order to achieve good neuromuscular balance.

Case report: Various case reports are presented of patients who attended the Integral Masters degree course at the Universitat Internacional de Catalunya. Following anamnesis and clinical and radiographic examination, the patients were diagnosed with anterior and posterior crossbite. After orthopedic analysis, a decision was taken to fit Planas direct tracks in order to solve these malocclusions. Examinations were carried out every three months until correction.

Comments: Bayrak S *et al.*, as S. Sari *et al.* proposed various methods for treating crossbite such as removable appliances with springs, stainless steel crowns, acrylic inclined planes, and direct composite tracks, the latter being one of the most used methods, as they are economical, comfortable and easy to place and remove.

Conclusions: The use of Planas direct tracks for the correction of different malocclusions is a useful tool for correcting and/or improving dental and skeletal malocclusions in young patients with masticatory dysfunction.

PATIENTS WITH SPECIAL NEEDS

49. THE USE OF BISPHOSPHONATES IN PEDIATRIC DENTISTRY PATIENTS AND THE POSSIBLE DENTAL REPERCUSSIONS

Betancur Polo N, Cornejo Surjan S, PacheAucique LM, Gómez Clemente V, Planells del Pozo P

Universidad Complutense de Madrid. Madrid

Introduction: Bisphosphonates are synthetic analogues of inorganic pyrophosphates that essentially inhibit bone resorption by means of the suppression of osteoclast activity. The studies that have been published on bisphosphonates in the pediatric age include four groups of diseases associated with: generalized or localized osteoporosis, metabolic bone disease, heterotopic calcification of soft tissue, and resistant hypercalcemia.

The greatest experience of bisphosphonate use in the pediatric age comes from long term intravenous Pamidronate, especially in patients with osteogenesis imperfecta. However, there is very limited experience with daily oral bisphosphonates (especially alendronate), fundamentally because it is poorly tolerated and therapeutic compliance is difficult. In recent years different trials have been carried out with children that were given other oral bisphosphonates (for example weekly oral Alendronate) or intravenous infusion (intravenous zoledronate) that can be administered rapidly in 15 minutes.

Objectives: To discover the possible oral repercussions from bisphosphonates for child patients. And, to provide an update on the use of bisphosphonates in pediatric dentistry.

Material and method: A search was performed in the literature on the use of bisphosphonates in electronic databases and the Cisne catalogue in the Faculty of Dentistry library of the Universidad Complutense de Madrid. Key words: “bisphosphonates”, “osteonecrosis”, “pamidronate”, “alendronate”.

Results and discussion: The results obtained to date on the use of bisphosphonates show a reduction in chronic bone pain, an increase in bone mineral density, reduction in the incidence of fractures and an improvement in quality of life.

It is known that osteonecrosis can arise orally in the jaws, but this has only been observed in adult patients treated with chemotherapy and/or radiotherapy. In child patients this disease has not been observed, which could be due to these drugs being used in child patients only for a short time.

Conclusions:

- The continued use of IV bisphosphonates with wide antiresorptive potency, together with the application of chemotherapy or radiotherapy can lead to osteonecrosis of the jaws, a process that has yet to be discovered in the pediatric age.
- Currently bisphosphonates are used for different childhood diseases among which osteogenesis imperfecta stands out.
- Pediatric dentists should be familiar with the complications that arise from prolonged bisphosphonates therapy.

50. SEVERE CHERUBISM; A CASE WITH A 14 YEAR FOLLOW-UP

Carvajal C^{1,2}, Brunet LI¹

¹Hospital Sant Joan de Déu. Barcelona. ²Universidad de Barcelona. Barcelona

Introduction: Cherubism is a benign fibrous disorder with a genetic base. Only 200 cases have been described in the literature. It is characterized by bilateral progressive painless enlargement of the maxilla and/or mandible. Radiolucent lesions can be observed that appear between the ages of 2 and 7 years. It is described as a disease that usually progresses rapidly during the first and second decade of life, tending to be self-limiting and regressing spontaneously. Severe cases have been described with fatal consequences. The treatment described in the literature for severe cherubism is still controversial.

Objective: To describe a case of severe cherubism and how it progressed over 14 years.

Case report: Female patient, 14 years of age, who had been followed in the Hospital Sant Joan de Déu since the age of 23 months. She attended as a result of bilateral maxillary swelling in the region of the canines at the age of 6 months. The clinical examination revealed bilateral swelling of the maxilla and mandible in the area of the canines. This was hard in consistency and it affected the maxilla to a greater extent, having a 2.5-3 cm diameter. The lesions raised the suspicion for cherubism. The anatomopathological studies carried out confirmed this diagnosis.

From this point she was monitored periodically. She suffered several episodes of extensive growth that complicated her diet and breathing. Several surgical interventions were needed (extraction, bone curettage, correction osteotomies) and pharmacology (calcitonin, TNF-a blocker, bisphosphonates and interferon-a). The disease to date has not stabilized.

Comments: According to our review of the literature, the treatment for cherubism is still a controversial subject. Some authors are in favor of abstention while others are in favor of surgery. The disease tends to be self-limiting in puberty, but there are some cases involving greater growth that lead to aesthetic, speech, function and breathing difficulties. It would appear that the therapies proposed do not modify the progression of the disease in itself, but that quality of life for these patients is improved.

Conclusions: This is a case of serious and severe cherubism that to date has not been stabilized. From a review of the literature we have not been able to elucidate which would be the most suitable therapeutic approach for this type of lesion.

51. ORODENTAL STATUS AND ORAL MUCOSITIS IN ONCOHEMATOLOGIC PEDIATRIC PATIENTS: THE IMPORTANCE OF EFFECTIVE ORAL PREVENTION

Gómez Clemente V¹, Adanero Velasco A¹, Martínez Pérez EV¹, Mata Fernández C², Planells del Pozo P¹

¹Universidad Complutense de Madrid. Madrid.

²Hospital General Universitario Gregorio Marañón. Madrid

Introduction: Oral mucositis is a term that describes the inflammatory response of epithelial cells of the oral

mucosa to the cytotoxic effects of oncological treatment. The high incidence, impact on quality of life as well as the prognosis of patients has led to numerous studies and procedures aimed at prevention and treatment, which has been complicated by the lack of uniform regulations.

Objective: To develop a protocol that can be applied on an outpatient basis and possibly in hospitals, based on an evaluation of dental health among a sample of oncohematologic pediatric patients.

Material and methods: A sample of 36 patients from the Department of Pediatric Oncohematology of the Hospital General Universitario Gregorio Marañón in Madrid, was examined in order to describe their orodental health (descriptive study). In addition, a cross-sectional study was carried out to determine if the recommendations on oral hygiene followed by the department were efficient for combating mucositis, and to determine the importance of oral health in the prevention of mucositis.

Results: 67% of patients had not been evaluated by a pediatric dentist previously, 72% had not received oral hygiene advice, 17 patients had mucositis at the time of the evaluation, and 11 had high levels of the entity (grade 3 and 4 according to the WHO). Paradoxically, after an examination of the data analysis and after assessing the variables, according to the results in our study, the oncohematologic patients under treatment who received advice on hygiene had higher mucositis values.

Conclusions: These paradoxical results are probably due to the small sample, and for this reason unifying therapeutic criteria and protocols for clinical application is necessary, as is proposed in this study.

52. THE IMPORTANCE OF SUITABLE PEDIATRIC DENTAL INTERVENTION FOR INTELLECTUALLY DISABLED PATIENTS

González Aroca IM¹, Biedma Perea M¹, Caleza Jiménez C¹, Iglesias Linares A², Mendoza Mendoza A¹
¹Universidad de Sevilla. Sevilla. ²Universidad Complutense de Madrid. Madrid

Introduction: Frequently many groups of child patients with intellectual disabilities have a greater prevalence of orodental pathologies, caries, parafunctional habits, malocclusions, bruxism, traumatic dental injuries as well temporomandibular disorders. Often the origin lies in a lack of education with regard to oral hygiene, and on some occasions the access to dental services may be difficult. All these factors lead to a negative impact on the quality of life for these patients and their families.

Objectives: To offer an up-to-date vision on the specific needs of a specific group of pediatric patients with intellectual disabilities in the dental office, possible prevention methods, treatment needs and pediatric dental management. And to evaluate the knowledge of parents and carers of this group of patients on their dental care needs.

Materials and methods: A literature update was carried out using the databases of PubMed and the Mesh terms: “oral care”, “intellectual disability”, “epilepsy”,

“odontology”, “oral health”, “cerebral palsy”, “mental disorder”, “autism”; interrelated with the Boolean operators “AND” and “OR”. Additionally a questionnaire was given to parents and caregivers of pupils at a state-funded special education center for intellectually disabled people. The aim was to evaluate the level of knowledge on dental hygiene guidelines, prevention measures, quality of life and treatment needs.

Results: Many parents describe irritable and unsettled behavior, as well as sleep disturbance in these children as a result of their oral condition. Cognitive disorders in the group led to concern among parents about oral disease, as these patients on many occasions are not able to express their discomfort. Because of this, many parents can feel frustrated. There is a low level of knowledge on dental hygiene, prevention and treatment needs among parents and tutors of children with intellectual disabilities.

Conclusions: Carrying out correct pediatric dental care is important for these patients with intellectual disabilities, not only in the dental office but also through prevention and the training the parents and caregivers of these patients. If proper prevention and treatment guidelines are followed, improving the quality of life of this group of patients with special needs will be possible, and the number of dental interventions can be reduced.

53. DENTAL TREATMENT FOR A PATIENT WITH SEVERE IMMUNODEFICIENCY. A CASE REPORT

João Aparício J, Armas M, Torrents R, Cuadros Fernández C, Lorente Rodríguez AI
 Universidad Internacional de Cataluña. Barcelona

Introduction: Severe combined immunodeficiency (SCID) is a congenital disease that is characterized by having a serious deficiency of the immune system, humoral (B lymphocytes) and cellular (T lymphocytes).

The incidence is 1:100.000 births. However, this disease has a mortality rate of 100%. Due to the extreme susceptibility to infections, dental treatment requires special attention, keeping in mind that caries, periodontal health or mycosis can lead to very serious problems for these patients.

Objectives: To present the case of a patient diagnosed with SCID who underwent dental treatment under general anesthesia.

Case report: Male patient, diagnosed with SCID aged 9 years and 3 months who was seen on the Masters course in Integral Pediatric Dentistry of the Universitat Internacional de Catalunya for a dental check. Anamnesis was carried out together with a clinical and radiographic examination. Due to the systemic pathology and lack of patient cooperation, dental treatment was carried out under general anesthesia. Periodic checks were carried out for a year after the intervention.

Comments: Due to the advances in diagnostic and treatment techniques, the rate of survival of these patients has increased, and dental treatment has gained special attention.

As Moyer *et al.* concluded in 1983, excessive manipulation and trauma to the oral tissues should be avoided as this may contaminate the blood through bacteria. Treatment options such as pulpotomies and pulpectomies should be ruled out as, although the risk of failure is low, should this occur, the resulting infection could seriously compromise the health of the patient, and extraction would be the treatment of choice.

We have not been able to find in the available literature case reports that describe the possible dental disorders that may arise in these patients, nor a specific protocol with regard to their dental management. This case may therefore be useful for managing these patients.

Conclusions: An early diagnosis is required together with a multidisciplinary team in order to prevent and avoid opportunist infections in the oral cavity of these patients. Carrying out checks, providing oral hygiene instructions and prophylaxis every three months is necessary given the high caries risk and susceptibility to infection of these patients.

54. DENTAL CARE CHALLENGE: THE CHILD PATIENT WITH HEREDITARY EPIDERMOLYSIS BULLOSA

Pacheco Aucique L^{1,3}, Cornejo Surjan S^{2,3}, Padilla Miranda M³, Martín R³, Planells del Pozo P³

¹Universidad Cooperativa de Colombia. ²Universidad Valparaíso de Chile. ³Universidad Complutense de Madrid. Madrid

Introduction: Epidermolysis bullosa (EB), or hereditary blistering EB, is a genodermatosis with a very low prevalence that is transmitted in an autosomal dominant or recessive form. It is caused by a disturbance to the proteins in the dermo-epidermal junction that alters the cohesion of the dermis with the epidermis.

Patients with EB suffer from cutaneous and mucosal fragility, which leads to painful trauma-induced blisters. Four main types have been described: epidermolytic EB simplex (EBS), lucidolytic junctional EB (JEB), dystrophic dermolytic EB (DEB) and mixed EB or Kindler syndrome.

Objective: To find out how patients with inherited epidermolysis bullosa should be managed.

Case reports: *Case report 1:* Male patient aged 14 years, diagnosed with recessive dystrophic EB with generalized blisters and ulcers, syndactyly of the hands and feet, stenosis of the esophagus and gastrostomy feeding. With regard to the mouth he had ankyloglossia, microstomia, blisters and ulcers of the oral mucosa, and plaque on his tongue and lower incisors. *Case report 2:* Female patient aged 19 years with generalized gingivitis, profuse bleeding and intense pain of the gingiva, generalized poikiloderma and photosensitivity, that was compatible with Kindler syndrome.

Comments: EB has many oral manifestations that require a particular focus from the dental point of view, although given its low prevalence, many dentists are unfamiliar with the disease.

Two decades ago it was declared that the successful oral management of this disease was impossible, but currently we have the means and knowledge that allow a careful and productive approach, even for the most aggressive subtypes such as recessive dystrophic EB.

Conclusions: Hereditary epidermolysis bullosa affects the skin and the mucosa. It has a very variable presentation although some types improve with age. The prognosis may be severe, depending on the seriousness of the complications.

Hereditary epidermolysis bullosa represents a huge challenge for pediatric dentists, and we should therefore be familiar with its management in order to provide safe and effective treatment. It is also important to create an oral care prevention program for these patients.

55. OBSTRUCTIVE SLEEP APNEA SYNDROME: SUSPECTED DIAGNOSIS IN PEDIATRIC DENTISTRY

Rangel López J¹, Aznar Marín A¹, Ferrer Tuset P², Zaragaza Fernández A³, Catalá Pizarro M³

¹Universitat de València. Valencia. ²Centro de Salud.

³Departamento de Estomatología. Universitat de València. Valencia

Introduction: Obstructive sleep apnea syndrome (OSAS) is a type of sleep related breathing disorder. It is characterized by repetitive episodes of partial or complete obstruction during breathing.

It is a pathology that affects between 2 and 4% of children. The clinical relevance of OSAS lies in that it damages cardiovascular, neurocognitive and metabolic systems hampering the normal development of the child.

The gold standard for diagnosing this is polysomnography. The patient's medical history, physical examination and use of questionnaires on sleep are a widely used alternative and valuable for screening in primary health care, and for example dental clinics.

Objectives: To present the signs and symptoms that may help pediatric dentists to carry out a presumptive diagnosis of this pathology, and to discuss the options of referring these patients.

Material and methods: A literature search was performed of articles in English and Spanish in the electronic databases of Medline, Cochrane, and Embase. Articles published between 2005 and 2014 were chosen. Systematic literature reviews were chosen as well as retrospective reviews with a follow-up of more than 3 years. Informative articles and letters to the editor were excluded.

Results and discussion: The signs and symptoms with the greatest sensitivity for diagnosis were: snoring every night 91%, breathing difficulty during sleep 85%, adenoid tissue greater than grade 3, 81%. The highest values for specificity were observed in hypoplasia affecting half the face 100%, adenoid facies 100%, micrognathia/retrognathia 95%.

With regard to questionnaires, the one by Goldstein (1995) and Chervin (2000) show sensitivity of 92% and

81% respectively, while those with greater specificity are also of Chervin (2000) and Lamm (1999) both with 83%.

Conclusions: With suitable anamnesis, clinical examination and sleep questionnaires a suspected diagnosis of these patients can be established. The most effective sleep questionnaire for diagnosing OSAS was that by Chervin (2000).

The specialists involved in the treatment of these children vary according to the autonomous communities. For this reason when a pediatric dentist suspects that a patient suffers from this disorder, it is best to consult a pediatrician in the area who will refer or recommend the referral to the right department depending on each case.

56. BISPHOSPHONATES IN PEDIATRIC PATIENTS: WHAT PEDIATRIC DENTISTS SHOULD BE AWARE OF

Redondo Martínez I, Seguí Rubio M, Estrela Sanchís F, Bagán Sabastián JV, Catalá Pizarro M
Universitat de València. Valencia

Introduction: Bisphosphonates are drugs that have been classified as bone resorption inhibitors. They increase bone density by binding to mineralized bone and inhibiting osteoclastic resorption, and reducing the risk of fracture.

During the last decade the clinical use of bisphosphonates in children and adolescents was widened and the indications are more common than for osteogenesis imperfecta and osteoporosis. Bisphosphonates can be administered orally or intravenously. The dosage, cycles and intervals vary according to the age of the child, diagnosis and response to therapy. The possible adverse effects are: osteonecrosis of long bones, delay in tooth replacement and limitations to orthodontic treatment.

Objectives: To identify situations in which a child patient can take bisphosphonates, to analyze the information on the effects in the short and long term, and to propose a course of action for these patients.

Methodology: A search in Medline, WOK, Embase, Scopus and cluster searches were performed. Inclusion criteria: 2004-2015, in Spanish and in English, complete text, randomized clinical trials, clinical guides, meta-analysis and systematic reviews. Exclusion criteria: duplicated articles that did not respond to the objectives and that were not connected to dentistry.

Results and analysis: 12 articles were chosen: 6 in PubMed, 1 in Wok and 5 in manual searches.

To date we have been unable to demonstrate a direct cause-effect relationship between intravenous bisphosphonates and osteonecrosis of the jaws. The osteoclastic effect produced by bisphosphonates could be the product of multiple concomitant factors. Although no cases have been published in the literature on osteonecrosis of the jaws in children and/or adolescents, associated complications in pediatric patients cannot be ruled out, as it is not known what dosage and treatment period lead to a greater risk of secondary effects. There are no guidelines, recommendations or specific protocols for the dental management of child patients with bisphosphonates.

Conclusions: It is important for pediatric dentists to become acquainted with the most common denominations of these drugs. A patient's medical records should reflect the type of bisphosphonate, administration method, dosage, treatment period and if taken in conjunction with other medication. Pediatric dentists should establish a treatment plan taking into account when the therapy with bisphosphonates started, the duration, and there should be direct communication with the medical team treating the child.

57. DOES PROFESSIONAL EXPERIENCE INFLUENCE DENTAL TREATMENT UNDER GENERAL ANESTHESIA OF DISABLED PEDIATRIC PATIENTS?

Varela Aneiros I, del Llano Fernández A, Branco Fernández A, Fernández Feijoo J, Limeres Posse J
Universidad de Santiago de Compostela. A Coruña

Introduction: The systematic use of general anesthesia (AG) has become increasingly important over recent decades and it is a highly rated tool for managing patients with behavioral problems.

Objective: The aim of this study was to determine if the experience of the dental team influences the nature of the procedures carried out and the duration of the interventions.

Material and method: The study group was made up of 290 severely disabled patients who were aged between 3 and 18 years. They received integral dental treatment in the Special Patients Unit of the Faculty of Medicine and Dentistry of the University of Santiago de Compostela, between 1998 and 2013. The variables registered for each patient were: age, sex, systemic disease diagnosis behind the disability, type and number of dental procedures carried out and duration of the procedure. All the variables were analyzed in relation to the years of experience of the dental team, dividing the study period into 3 periods: 1998-2002, 2003-2007 and 2008-2013.

Results: None of the variables analyzed varied so much that they were statistically significant in relation to the period analyzed as an indirect expression of the experience of the operators. The duration of the procedures was conditioned fundamentally by the underlying systemic disease.

Conclusions: The experience of the dental team does not seem to be a determining factor in relation to the nature of the procedures that are carried out under general anesthesia nor the duration of the intervention, although the long term clinical results of the treatment were not assessed in this study.

58. ORAL MANIFESTATIONS AND DEGREE OF ORAL HYGIENE COMPLIANCE IN ONCOLOGICAL PEDIATRIC PATIENTS

Vilà MM^{1,2}, Brunet LI², González Y^{1,2}

¹Universitat de Barcelona. Barcelona. ²Hospital Sant Joan de Déu. Barcelona

Introduction: Antineoplastic treatment in pediatric patients leads to pathological disorders in the oral cavity. These have a greater prevalence and severity in children due to faster cellular kinetics. Dental programs on prevention, early diagnosis and personalized treatment can minimize the oral repercussions and improve the quality of life of these patients during oncotherapy.

Objectives: To discover oral health status and oral complications from oncotherapy. And to evaluate oral hygiene adhesion once started as per the protocol of the Hospital Sant Joan de Déu in Barcelona.

Materials and methods: Prospective study of 60 oncological patients from December 2014 to February 2015 in the Hospital Sant Joan de Déu in Barcelona. They were evaluated at the start and periodically during the chemotherapy.

During the “debut” a register was taken of their oral health, hygiene habits and deft and DMFT index. They received instructions on oral hygiene together with a chlorhexidine-fluoride protocol. In addition they were given an adherence questionnaire for a one month period.

Results: The sample studied was made up of 60 patients (55% males and 45% females) with a mean age of 7.5 years (range 1-16).

With regard to the oncological pathology, leukemia was 40%, solid tumors 28.3%, CNS tumors were 11.6% and other neoplasms made up for 20%.

Some 26.6% of the sample had complications with the antineoplastic treatment, mucositis being most common (16.6%), followed by ulcers (11.6%), gingivitis (8.3%) and herpes (1.6%) and some conditions could coexist in the same child. The caries index deft and DMFT was less than one and brushing frequency was once a day.

100% of the sample showed an interest in prevention guidelines and oral hygiene instruction, but only 30% participated in the adherence questionnaire on orodental hygiene and an increase in brushing was observed.

Conclusions: Oral health status was good and caries index was under one. The most common orodental complication in the sample studied was mucositis. The participation was under 50% in this questionnaire on oral hygiene, despite all the families being receptive. A personalized dental exam is very important so that both child and parents follow clear instructions on oral hygiene and motivation.

PULP/ENDODONTICS/TRAUMATOLOGY

59. IN VITRO STUDY OF THE ADHERENCE OF TWO MATERIALS WITH AN MTA BASE TO HUMAN PERIODONTAL LIGAMENT FIBROBLASTS

Alcaina Lorente MA, Cortés Lillo O, Guzmán Pina S, Austro Martínez MD
Universidad de Murcia. Murcia

Introduction: Numerous materials have been used for sealing roots in endodontic surgery procedures. Cur-

rently, mineral trioxide aggregate is one of the alternative materials for furcal repair as it is biocompatible, it has a good sealing ability and it encourages pulp and periradicular tissue regeneration. In furcal lesions or for the repair of subgingival defects, it is essential that a union of these materials with the tissues supporting the tooth is reestablished; bone, ligament and cement.

Objective: The aim of this study was to assess the union of these materials (MTA Pro-root® and MtaAngelus®) to human periodontal ligament fibroblasts.

Material and method: For this a primary culture of fibroblasts was carried out that had been obtained from the periodontal ligament of two first premolars that had been extracted for orthodontic reasons. After various subcultures, and once the maximum confluency had been reached, 250,000 cells were deposited in droplets on 6 cm culture dishes. After 3 days, the cells were put into contact with the materials under study (MTA Pro-root® and MtaAngelus®). After 72 hours, the cells were fixed and stained in cresyl solution. A stereomicroscope was used in order to assess cellular adhesion to these materials.

Results: Good cellular adhesion was observed for both materials with an abundance of cell aggregates on the substrate of MTA Pro-root® and MtaAngelus®.

Conclusions: The method we have used in this study is suitable for assessing the adherence of these materials to bone and dental tissue.

60. KNOWLEDGE AND MANAGEMENT OF TRAUMATIC DENTAL INJURIES BY NURSERY AND PRIMARY SCHOOL TEACHERS: A PILOT STUDY

Bernabé Llopis A, González Galván F, Ribelles Llop M
Departamento de Odontología. Universidad Cardenal Herrera CEU. Valencia

Introduction: Currently dental trauma represents the second reason for seeking pediatric dental care after caries. Most traumatic dental injuries occur at home followed by education centers. Treatment success after suffering dental trauma depends on the early and correct management of the situation, which depends in turn on the people at the scene of the accident. There are authors who affirm that parents and teachers, people close-by and who witness most of these situations, lack information and knowledge for managing these types of situations correctly.

Objective: The main aim of this study was to evaluate the knowledge of nursery and primary school teachers on dental trauma.

Material and methods: A longitudinal non-experimental and descriptive study is being carried out in public, private and government funded schools in the metropolitan area of Valencia. The study is based on a survey that is made up of two parts, a first section that includes basic demographic information and the second section with 10 questions on the management of traumatic dental injuries that was aimed at nursery and primary school

teachers. The data collected was analyzed statistically using R Commander software, the Chi-squared test for independence and Pearson's correlation coefficient.

Results: The preliminary sample was made up of 90 surveys that had been filled in and analyzed. Only 8.89% of those surveyed would take a child directly to a dental clinic after suffering dental trauma. However, 70% of the teachers would take the child directly to an accident and emergency department, and 77.78% would look for the fractured part of the tooth and they would keep it. Only 10% of those surveyed knew that a luxated tooth had to be repositioned and only 13.33% would replace an avulsed permanent tooth. At least 40% of those in the survey would keep an avulsed tooth in a suitable medium.

Conclusion: There is considerable misinformation among teachers with regard to the management of traumatized teeth leading to the mismanagement of these situations when they occur during school hours, and this can negatively influence prognosis. Pediatric dentists have to make a special effort to become involved in teacher training so that proper action is taken under these circumstances and the prognosis is improved.

61. PULPOTOMIES WITH MTA VERSUS FORMOCRESOL. LONG-TERM REPERCUSSIONS ON THE PERMANENT SUCCESSOR

Biedma Perea M¹, Caleza Jiménez C¹, Laplana Farre S¹, Iglesias-Linares A², Mendoza Mendoza A¹
¹Universidad de Sevilla. Sevilla. ²Universidad Complutense de Madrid. Madrid

Introduction: Formocresol (FC) has been the drug of choice for pulp treatment in the primary dentition given that it is easy to use and it has excellent clinical results. However, many studies have detected potentially adverse effects at a local as well as systemic level, leading to considerable controversy regarding its use. All this has led to numerous studies in order to find an alternative drug to formocresol. Mineral trioxide aggregate (MTA) is an alternative drug that develops more complete dentine bridges and that has a better capacity for maintaining pulp tissue integrity.

Objective: The aim of this study was to determine if any differences can be found between pulpotomies with FC or MTA with regard to clinical and radiological evidence, and the long-term effect on the permanent successor.

Material and methods: 150 children aged 2-10 years who were attending a private dental clinic specializing in pediatric dentistry participated in the study. The medical history of all the patients was taken, and they all underwent a clinical and radiographic examination. After applying the inclusion and exclusion criteria, a sample of 212 molars was obtained. These were evaluated post-operatively according to the criteria of Zealand et al. for 6-, 12-, 18-, 24-, 30-, 36-, 42-, 48- months. For the statistical analysis the chi-squared test was used and the correla-

tions were established using Spearman's coefficient ($p < 0.05$).

Results: A success rate of 89.9% was obtained with MTA and 82.5% in the FC cases. The radiological failure found in the molars treated with MTA was 7.97% of which 2.17 had RF; 0.72% RRINP, 2.89% RRIP and 2.17% RRE. In the molars treated with FC the result was 18.91% of which 1.35% had RF; 1.35% RRINP; 8.10% RRIP and 9.45% RRE. With regard to premature/delayed eruption, premature was 22% (n: 10) and delayed was 24% (n: 12) for MTA and for FC premature was 28% (n: 7) and delayed accounted for 10.4% (n: 3).

Conclusion: The clinical and radiological success found in the MTA pulpotomies was superior to that found in the FC pulpotomies, although the differences were not statistically significant ($p > 0.05$). The dentin bridges and pulp canal obliteration observed with MTA was greater than with FC, although significant differences were not found ($p > 0.05$). Long term studies are needed in order to study pulpotomized molars until shed.

62. DECORONATION AS TREATMENT FOR AVULSED YOUNG ANTERIOR TEETH: A CASE REPORT

Cuba González Y, Armas Serret M, Cuadros Fernández C, Varela P, Lorente Rodríguez A
 Universidad Internacional de Cataluña. Barcelona

Introduction: Dental avulsion following traumatic injury in the permanent dentition has an incidence of between 0.5-6.2% (7-8). Most of the traumatic dental injuries affect children aged 8-10 years, when the alveolar process is still developing. In order to minimize bone resorption entailing the extraction of an avulsed tooth, Malmgren et al. (1984) developed the concept of decoronation with the idea of maintaining the root and preserving the alveolar bone, which permitted optimal conditions for future rehabilitation.

Objective: A case report is presented with decoronation of traumatized teeth with a follow-up period of 28 months.

Case report: A 9 year-old patient attended the Universitat Internacional de Catalunya following avulsion of 11, 12 and 21 which were reimplanted immediately. During recall a year later substitution resorption was observed of the avulsed teeth which then underwent decoronation.

Comments: Decoronation is an alternative treatment to surgical extraction of an ankylosed tooth which often leads to considerable bone loss. It has been demonstrated that carrying out this procedure at the right time permits maintaining the buccopalatal alveolar width, while vertical growth takes place.

Rehabilitation can then be carried out when growth is complete without the need for procedures to increase the crest in order to place an implant, because the best aesthetic appearance and results will be achieved if it is placed into tissues that are developing normally. However, in 2004 Schwartz-Arad et al. indicated that on occasions horizontal bone addition may sometimes be

necessary before placing an implant due to the migration of the remaining root to a more apical position as a result of ankylosis.

Conclusion: The clinical consequences of ankylosis in growing patients are complicated. Given that ankylosis has a poor prognosis it should be diagnosed quickly. In these cases decoronation should be considered an option given predictable and successful results with avulsed teeth, but following an assessment of the age and growing pattern of the patient.

63. REVASCULARIZATION OF IMMATURE PERMANENT TEETH WITH NECROTIC PULPS AND APICAL DISEASE: A SERIES OF CASES

Domínguez Zamora R¹, López de Francisco C¹, Román Arena F¹, Mendoza Mendoza A¹, Iglesias Linares A²

¹Universidad de Sevilla. Sevilla. ²Universidad Complutense de Madrid. Madrid

Introduction: Immature permanent teeth with necrotic pulps and periapical disease are a challenge for dentists given that after classical apexification techniques, apical root development ceases, dentinal walls shrink, and the tooth becomes weaker and more susceptible to fracture. Revascularization has been proposed as a therapeutic alternative in these cases which would permit the complete formation of the roots, closure of the apex and a thickening of dentinal walls.

Case reports: A series of case reports are presented for debate with age ranges from 6 and-a-half to 8 and-a-half years and periapical disease affecting young permanent molars with an open apex or incisors. The following protocol for revascularization procedures was followed: anesthesia, rubber dam isolation, 2% chlorhexidine for cleaning the surface of the crown. Next the pulp chamber was opened and the root canals were irrigated with 2.5% NaOCl and the EndoVac system, they were dried with paper pellets and with minimal instrumentation. Finally triple antibiotic paste (metronidazole, ciprofloxacin and minocycline) was mixed with distilled water and placed in the root canal in equal proportions with a lentulo filler. The access to the chamber was temporarily sealed with IRM and glass ionomer. Clinical and radiological assessment was carried out at 2,6,12 months and once a year until complete closure of the apex.

Comments: The protocol for the revascularization of immature necrotic permanent teeth has not been standardized. Different techniques are being used for root canal instrumentation and pulp irrigation, with differing concentrations and intracanal medication. Most authors propose triple antibiotic paste made up of a mixture of ciprofloxacin, metronidazole and minocycline.

Conclusions:

- The results obtained from revascularization in the cases presented are very encouraging with regard to prognosis of the apexes.
- Revascularization is an alternative to be kept in mind for necrotic immature teeth which has con-

siderable advantages with regard to apexification. More standardized and randomized studies with long-term monitoring are needed.

64. CONTROVERSIES REGARDING THE TREATMENT OF IRREVERSIBLE PULPITIS IN THE PRIMARY DENTITION

Gómez Ríos I, González Unibaso N, Pérez Silva A, Serna Muñoz C, Ortiz Ruiz A
Universidad de Murcia. Murcia

Introduction: In a primary tooth, when there is spontaneous pain, abscess or profuse bleeding of the pulp that does stop with pressure, the clinical diagnosis will be of reversible pulpitis. The treatment of choice for maintaining the tooth in the dental arch is a pulpectomy. Primary teeth have different characteristics to permanent teeth and this should keep in mind when choosing the type of mechanical and chemical cleaning and the obturation material for the root canals.

Objective: To discuss the advantages and disadvantages of the different procedures for treating irreversible pulpitis of primary teeth.

Material and methods: a search was performed of the literature in the databases of Pubmed and Google Scholar using the following descriptive terms *pulpectomy, irreversible pulpitis review, vascular status on primary teeth, pulpitis in temporary teeth*. Some 428 articles were found of which 15 were used. The remainder was discarded given that the content did not adjust to the objectives of the study.

Results: Pulp vascularization, dentine thickness, apical constriction as well as the response of the primary tooth to the aggressions of continuous physiological change, will influence the choice of treatment protocol. We know that not all the irrigation solutions will act in the same fashion but we can increase their effectiveness so that the root canals are cleaned more thoroughly. Moreover, there are many pastes that can be used for filling root canals, and each paste should be chosen depending on the case.

Conclusions: given the results of this update we believe that activated sodium hypochlorite should be used with a filling of calcium hydroxide paste containing iodoform in order to achieve a good prognosis in pulpectomy treatment.

65. PULP TREATMENT FOR IMMATURE PERMANENT MOLARS

Parada MF, Ruiz A, Díez S, Cuadros C, Lorente A
Universitat Internacional de Catalunya. Barcelona

Introduction: In pediatric dentistry it is common to treat patients with immature teeth that are affected by caries. Correctly evaluating pulp status is essential if we are to reach a precise diagnosis and determine the right treatment. However, determining the condition of the

pulp is difficult and the success or failure of the treatment will depend on this. There is no reliable mechanism to evaluate the degree of pulp inflammation. The pain caused by pulpitis is often subjective and not reliable for assessing the prognosis of pulp treatment.

Case report: The case is presented of a patient aged 6 years who attended the Masters degree course on Integral Pediatric Dentistry of the Universitat Internacional de Catalunya due to “tooth ache” affecting a molar. The X-ray revealed a deep carious lesion affecting the pulp and open apexes. After anesthetizing and isolating tooth 3.6 the caries was removed and the pulp exposed. After 3mm of pulp was removed, the bleeding was controlled using cotton impregnated with 5.25% sodium hypochlorite. The tissue was then covered with biodentine and the tooth was restored temporarily with zinc oxide-eugenol cement. Two weeks later the tooth was monitored and, given that there were no clinical or radiographical symptoms, the definitive composite restoration was carried out. Periodic monitoring was carried out very six months for a total of 32 months.

Comments: Pulp therapy has a high success rate, if the following conditions are met: 1) the pulp is not inflamed; 2) bleeding is properly controlled; c) there is a suitable covering; and, d) good marginal seal of the restoration material. Many materials have been used for inducing normal root development. Traditionally calcium hydroxide has been used but recent data indicate that better results are obtained by applying Mineral Trioxide Aggregate (MTA). However, this material has certain disadvantages as it is difficult to handle, it has a long setting time and it may produce discoloration. Biodentine is a new calcium silicate based cement that is suitably resistant to compression, it has a short setting time and it will not stain the crown.

Conclusions: After 32 months we observed apical closure with no clinical symptoms in the molar treated with Biodentine. It would appear that biodentine could be an alternative to MTA for pulp treatment of permanent teeth.

66. CONSEQUENCES OF TRAUMATIC INJURY TO PRIMARY TEETH. A CASE REPORT

Real Benlloch I, Musa Herranz S, Mourelle Martínez RM, Barbería Leache E
Universidad Complutense de Madrid. Madrid

Introduction: Traumatic dental injuries that arise in the primary dentition are a considerable problem in Pediatric Dentistry, as they have medical, aesthetic and psychological consequences for the child as well as for the parents. The lesions that arise most frequently in the primary dentition are those that affect the periodontal ligament and supporting tissues. The sequelae from the trauma to the permanent dentition may affect the crown or root, and the eruption of the tooth may even be affected.

Objective: To present a case of delayed eruption in a permanent incisor, to outline the treatment carried out, and to assess the different options proposed in the literature.

Case report: The case is presented of a girl aged 8 years and 2 months who was seen on the Master’s Degree Course of the Universidad Complutense due to the asymmetrical eruption of the upper permanent central incisors. During the clinical examination the complete eruption of tooth 11 was observed, with tooth 61 still in the mouth and with no mobility. A diagnosis was given of eruption disturbance as a result of a traumatic injury to the primary dentition, with extraction of the primary incisor and the fitting of a space maintainer in order to avoid the deviation of the midline. Surgical exposure was carried out of tooth 21 and it is currently expected to appear in the dental arch.

Comments: Eruption disturbances to the permanent successor after a traumatic injury include impaction, ectopic eruption, eruption delay, formation of scar tissue and ankylosis of the primary tooth. These are all consequences of changes in the supporting tissue that surrounds the permanent tooth.

A pathognomonic sign that indicates impaction of a permanent upper central incisor is the presence in the arch of a homolateral permanent lateral incisor, which would indicate an abnormality in the eruption process of the central incisor.

The therapeutic modalities for the eruption failure of a permanent upper central incisor are:

- Maintaining the space + surgical exposure ± orthodontic traction.
- Extraction + orthodontic closure of the space.
- Extraction + maintaining the space.

Conclusions: A presumptive diagnosis has to be given when an upper permanent incisor fails to erupt. Obstacles have to be ruled out, the space for the incisor has to be maintained and finally, the surgical exposure of the tooth should be considered followed by gentle orthodontic traction.

OTHERS

67. LATE DEVELOPMENT OF SUPERNUMERARY TEETH: PRESENTATION OF 4 CASE REPORTS

Caleza Jiménez C¹, Sarango Calero LJ¹, López de Francisco C¹, Iglesias Linares A², Mendoza Mendoza A¹

¹Universidad de Sevilla. Sevilla. ²Universidad Complutense de Madrid. Madrid

Introduction: Supernumerary teeth are those that increase the normal number of teeth in the arch. Depending on their chronology they are classified as pre-deciduous, similar to permanent teeth or post-permanent. Their etiology has been questioned but the theories are only hypothetical. The most accepted theory is the hyperactivity of the dental lamina which would in addition explain the late formation of supernumerary teeth.

Objectives: There are very few cases in the literature that describe the late development of supernumerary teeth. In this communication we present 4 case reports of late appearance of supernumerary teeth and their treatment.

Case reports: *Case report 1:* patient aged 12 years who had an orthopantomography on completing his orthodontic treatment. Three supernumerary premolars were observed that were monitored radiographically. *Case report 2:* patient aged 17 years who periodically attended for monitoring following orthodontic treatment. During the radiographic examination a supernumerary premolar appeared that was monitored radiographically. *Case report 3:* patient aged 19 years who was diagnosed with a supernumerary premolar during a check, which was observed by means of radiographical examination. *Case report 4:* 14-year-old patient who underwent a clinical and radiographical examination before orthodontic treatment. By chance a supernumerary upper incisor was observed which was surgically removed.

Comments: Multiple supernumerary teeth are very uncommon and they tend to appear as part of syndromes. However, it has been observed that on some occasions they can appear without this association. In view of this, the first case presented concerned a non-syndromic patient. Most of the cases of late supernumerary teeth reflected in the literature are mandibular premolars, as were three of the cases presented, with the shape and size of a premolar. Different treatment options were observed: surgical removal and monitoring by means of periodic radiographic examination. This second option is considered mainly for patients already undergoing orthodontic treatment, as in the first three cases presented, since interference in terms of function and aesthetics is not very likely.

Conclusions: It is important to consider the possibility of developing late supernumerary teeth, mainly in the area of mandibular premolars. This has to be taken into account especially during orthodontic treatment given the possible complications that may arise. This highlights the importance of routine radiographic monitoring of children with developing dentitions, and later until they reach adulthood.

68. THE USE OF CONE BEAM-COMPUTED TOMOGRAPHY IN PEDIATRIC DENTISTRY

Germán Cecilia C, Pérez Silva A, Hernández Martínez E, Teruel Fernández JD, Ortiz Ruiz AJ
Facultad de Odontología. Universidad de Murcia.
Murcia

Introduction: Today cone beam-computed tomography is not only used in implantology. In specialties such as endodontics, orthodontics and pediatric dentistry it is being increasingly used. In the case of pediatric dentistry it is useful for the diagnosis of embedded teeth, impacted teeth after a traumatic injury and for supernumerary teeth.

Objective: Presentation of a case in which the diag-

nosis of upper central impacted incisor was reached by means of CBCT as a complementary diagnostic method.

Case report: A girl aged 11 years came for a consultation because of the non-eruption of tooth 1.1. Her medical history revealed slight/low mental retardation, an IQ of 71 using the WISC-IV, a specific language disorder and antecedents of child abuse. She is currently living with an adoptive family. During the dental examination we observed that she had in a normal position teeth 5.1, 5.5 but 1.6, 1.2 were in mesioversion and 1.3 was in the place of 1.4. There was buccalization of the upper incisors and deviation of the upper midline towards the right. Class II molar on right and left side. In order to reach a correct diagnosis a periapical radiography was carried out together with an orthopantomography. Both showed a tooth with a "paramolar" appearance in an apical position to 1.3. Given the lack of information for a correct diagnosis and in order to carry out the correct treatment, we decided to carry out a CBCT. This showed a central incisor with normal morphology in an apical position to 1.3 and agenesis of 1.4.

Comments: As indicated by various authors, CBCT provides more information than traditional radiographies with regard to location and the morphology of a disease. Despite this, the benefits of using CBCT should be greater than the harm to the child from the radiation received.

Conclusions: Although at first we had a choice of various diagnostic options, given the information obtained from the CBCT we reached a single diagnosis: impacted incisor following a childhood traumatic injury. For this reason, in our opinion, the use of CBCT is advisable for pediatric patients with embedded teeth, when there are uncertainties as to the shape and position.

69. RELATIONSHIP BETWEEN MIH AND ECTOPIC ERUPTION

Ramón R, Garrido A, Beltri P, Gallegos L, Bartolomé B
Madrid

Introduction: During regular dental examinations finding color and structure defects that affect permanent first molars and occasionally permanent incisors is becoming increasingly common.

Molar incisor syndrome (MIH) affects permanent first molars and frequently also incisors. According to most studies, the teeth that are most affected are 1.6 and 2.6 and the upper arch is more commonly involved than the lower arch.

The maturation phase of the enamel fails to complete in teeth with the syndrome. As a result of this condition, these teeth may have atypical eruption. Both MIH syndrome and ectopic eruption affect the upper first molars more commonly and these pathologies may have a significant relationship.

Main objective: To analyze the relationship between MIH syndrome and ectopic eruption of permanent first molars. *Second objective:* To study what teeth are more commonly affected. To find out if there are significant

differences with regard to sex. To study if the upper and lower jaws are affected to different degrees. To analyze the frequency of MIH with ectopic eruption and to compare this with molars that erupt normally.

Material and methods/Description of the sample: The sample was chosen from patients who were attending the Master's Degree Course in Pediatric Dentistry of the UEM for a diagnosis and treatment or their oral conditions and, given this, those who had MIH on clinical examination were chosen.

In order to diagnose MIH we based ourselves on the accepted definition from Athens in 2003 that defined the phenomenon as hypomineralization of systemic origin of one to four permanent molars, frequently associated

with opacities of incisors. During the intraoral examination, MIH was identified with the aid of a dental chair, chair light, mirror and probe. If the pathology was confirmed, bitewing radiographs were carried out in order to see if ectopic eruption of the permanent first molars had occurred.

Results: Out of the patients that attended the UEM, 30 cases of MIH syndrome were found of which 4 had ectopic eruption of some permanent first molar.

Conclusion: The preliminary results of this study do not permit identifying statistically significant data as to whether there exists a relationship between abnormal eruption of the permanent first molar with the same molar being affected during the enamel formation process.

Comunicaciones Pósteres

CARIOLOGÍA/EPIDEMIOLOGÍA/ ODONTOLOGÍA PREVENTIVA

1. PREVALENCIA DE CARIES DENTAL EN ESCOLARES DEL DEPARTAMENTO DE SALUD DE DÉNIA DE 2003 A 2014

Adam Llopis MI¹, Goig de la Concepción A¹,
Martínez Mañas A¹, Lloréns Ivorra C²

¹Hospital de Dénia. Alicante. ²Centro de Salud Pública
Dénia. Alicante

Introducción: La caries dental es la enfermedad crónica más frecuente en la infancia y puede ocasionar graves problemas en la salud en general, es una enfermedad infecciosa y transmisible de origen multifactorial en la que intervienen características del huésped (saliva y esmalte dental), de la flora bucal (placa bacteriana) y del substrato sobre el que esta se desarrolla (higiene oral y dieta). En la Comunidad Valenciana (CV) se realizan exploraciones buco-dentales anuales en los colegios, a escolares de 5-6 años, desde que comenzó el programa de Salud Buco-Dental.

Objetivo: El objetivo de este trabajo es medir la prevalencia de caries, tanto en dentición temporal como en permanente, en escolares de 5-6 años en el Departamento de Salud de Dénia desde el año 2003.

Material y métodos: Se han recopilado los datos de las revisiones buco-dentales realizadas por la Unidad Odontología Preventiva (UOP) del Departamento de Salud de Dénia desde el año 2003 al 2014 en todos los centros docentes de dicho departamento. Las exploraciones han sido realizadas por las higienistas y/o por los odontólogos de la UOP, a primera hora de la mañana para evitar los restos de alimentos del almuerzo. Los recursos materiales utilizados son un espejo de exploración estéril por cada escolar, guantes de nitrilo, mascarilla, una linterna y hojas de registro. Se busca una zona con luz natural en el centro docente para obtener una mejor visión durante la exploración.

Resultados: Se han reunido los datos desde 2003 hasta 2014, siendo el total de escolares explorados de 15.552 (n = 15.552). La prevalencia de caries en dentición temporal se encuentra entre 25,26 y 35,8% oscilando estas cifras dependiendo del año sin seguir un patrón de aumento o de descenso y en dentición permanente entre 0,37 y 5,02% descendiendo en los últimos años. En cambio en el último estudio epidemiológico realizado en la CV en el año 2010 la prevalencia de caries en dentición temporal es de 30,0% y de permanente es de 5%.

Conclusiones: La prevalencia de caries sigue siendo elevada en dentición temporal, aunque está dentro de los índices

de la CV. La intervención se debería enfocar en la prevención a edades más tempranas y realizarse la revisión escolar el primer año de escolarización a los 3 años de edad.

2. ETIOLOGÍA DE LA HIPOMINERALIZACIÓN INCISIVO MOLAR: UNA REVISIÓN SISTEMÁTICA

Almerich Torres T, Bellot Arcés C,
Montiel Company JM, Catalá Pizarro M,
Almerich Silla JM

Departamento de Estomatología. Universitat de València.
Valencia

Introducción: La prevalencia de MIH (*Molar Incisor Hypomineralization*) ha aumentado notablemente en los últimos años entre la población infantil, en particular en los países europeos. Sin embargo, la presencia de estudios con metodologías adecuadas que nos permitan extraer conclusiones fiables sobre su etiología, prevención y control es escasa.

Objetivo: El objetivo de esta investigación fue realizar una revisión sistemática de la literatura publicada en los últimos 15 años, así como evaluar el grado de fiabilidad y calidad de la evidencia de dichas publicaciones.

Método: Se realizó una búsqueda bibliográfica *online* en diversas bases de datos (Medline, Embase, Scopus y WOS), mediante la combinación de 6 MeshTerms: “molar incisor hypomineralization”, “etiology”/“aetiology”, “dental caries”, “dental fluorosis”, “amoxicillin” and “MIH”. Se exploraron todas las posibles combinaciones entre dichas palabras. Dos revisores independientes evaluaron los títulos y abstracts de todos los artículos acordando cuáles serían incluidos y cuáles descartados. Posteriormente se estudiaron en profundidad y se valoró la calidad de su evidencia mediante un sistema de “check list” desarrollado por los autores, en base a los criterios Strobe.

Resultados: De 165 publicaciones encontradas, finalmente se seleccionaron 25. Tras la revisión de estas, no se ha encontrado conclusiones firmes que aclaren la etiología del MIH en el momento actual. El nivel de evidencia de las publicaciones al respecto es bajo en cuanto a metodología y no todos los estudios son específicos para MIH. Infecciones, tratamientos farmacológicos para las mismas y condiciones relacionadas con la nutrición en los 3 primeros años de vida, son las variables más repetidas en las publicaciones como posibles factores etiológicos o de riesgo para el desarrollo de MIH.

Conclusiones: El nivel de evidencia actual entorno a la etiología del MIH es escaso tanto en número como en calidad de publicaciones. Son necesarias nuevas investigaciones, preferiblemente de carácter prospectivo, que especifiquen mejor

la identificación del MIH y que sigan protocolos estandarizados y de fácil reproductibilidad.

Financiación: El presente estudio ha sido realizado dentro del proyecto PI12/02570 financiado por el PN de I+D+I 2008-2011 y el ISCIII-Subdirección General de Evaluación y Fomento de la investigación, cofinanciado por el FEDER.

3. EDUCACIÓN EN SALUD ORAL PARA EMBARAZADAS Y BEBÉS

Castejón Navas I¹, Magan Sánchez R¹, Alfaro Alfaro A², Austro MD¹, Cortés Lillo O¹

¹Universidad de Murcia. Murcia. ²USBD Albacete. Albacete

Introducción: De todos es sabido que en la mujer embarazada se pueden producir cambios orales tanto fisiológicos como patológicos, y que estos cambios tienen relación con la salud sistémica de la madre y del bebé.

Objetivo: El objetivo de este trabajo ha sido explorar los conocimientos y actitudes de las embarazadas frente a su salud oral, la del recién nacido y la del niño y adolescente, así como valorar la patología dental y la de tejidos blandos.

Metodología: El estudio se llevó a cabo en una USBD del SESCAM de Albacete durante diez años y se realizó previo consentimiento de todas las embarazadas que acudieron al programa de atención a las mismas.

Resultados: En los resultados presentamos la evolución en los conocimientos sobre salud oral a lo largo del embarazo, el aumento de motivación de las madres y la disminución de hábitos inductores de patología oral en los niños 0-6 años.

Conclusión: Como conclusión decir que la creación del programa de prevención de patología oral en las embarazadas en esta USBD ha supuesto un éxito a juzgar por las embarazadas y el personal que las ha atendido.

4. PREVALENCIA DE LA HIPOMINERALIZACIÓN INCISIVO MOLAR (MIH). REVISIÓN BIBLIOGRÁFICA

Gascón Balaguer A, Sanchís Fores C, Armengol Olivares A, López Velasco A, Hueso Valladolid E

Universidad Católica de Valencia. Valencia

Introducción: La hipomineralización incisivo molar (MIH) es una alteración cualitativa del esmalte de origen sistémico y de etiología aún desconocida que afecta a los primeros molares permanentes pudiendo estar comprometidos, también, los incisivos permanentes. La prevalencia en la literatura varía de 2,8 a 40,2% en la población infantil mundial. En los países europeos en los últimos diez años, tras la disminución de la prevalencia de la caries en los niños, ha aumentado el interés por la inves-

tigación de los defectos en el desarrollo del esmalte, que ha ido creciendo sobre todo en la hipocalcificación del esmalte.

Objetivos: Realizar una revisión bibliográfica y actualización de la prevalencia de la hipomineralización incisivo molar.

Metodología: Se realizó una búsqueda en las bases de datos EBSCO, PUBMED, Google Academic y WOS de la literatura publicada entre los años 2003 y 2014, utilizando las palabras clave: “hipomineralization tooth”, “MIH” “molar”, “incisor” y “dentistry”.

Resultados: Un total de 64 artículos fueron encontrados, de los cuales fueron utilizados 28. Los criterios de elección fueron los más actuales y aquellos que trataban sobre prevalencia. *Análisis:* las tasas notificadas en Europa varían de 3,6% a 37,5%; en España tenemos una prevalencia de 7,94% en Barcelona registrada por Hernández y cols. en 2004, menor que la registrada por Martínez y cols. en 2012. Menos estudios se han llevado a cabo fuera de Europa, aunque los que lo hacen muestran una prevalencia muy baja como en Hong Kong (2,8%), Libia (2,9%) y muy altas en Brasil (40,2%). La prevalencia de esta alteración es variable a nivel mundial, situación explicada en parte porque los estudios no consideran las mismas edades de los pacientes, o porque los criterios diagnósticos o de inclusión de pacientes son diferentes.

Conclusiones: La prevalencia de la hipomineralización incisivo molar tiene gran variabilidad entre los diferentes estudios, sin embargo, llama la atención el aumento de esta entidad alrededor de todo el mundo. El MIH es una condición mundialmente aceptada, sin embargo, hacen falta actualizar algunos criterios diagnósticos para estandarizar las bases de las nuevas investigaciones.

5. CEPILLOS MANUALES VS. CEPILLOS ELÉCTRICOS. ¿ELEGISTE LA MEJOR OPCIÓN PARA LA HIGIENE ORAL DE TU HIJO?

Gasia Pérez MM, Castro Pérez A, Bartolomé Villar B, Albero Romano G, Beltri Orta P

Madrid

Introducción: Se llama control de placa a la remoción diaria de la placa bacteriana, lo que impide su acumulación sobre las superficies dentarias o zonas gingivales adyacentes. Eficazmente realizado previene la aparición de gingivitis, resuelve sus estadios incipientes y retarda la formación de cálculo.

La enseñanza al paciente sobre qué es la placa dental y cómo se la puede eliminar es uno de los pasos fundamentales de todo tratamiento odontológico. Para ello se pueden usar sustancias relevantes que colorean la placa bacteriana, y la hacen fácilmente visible.

El control de placa es parte fundamental en la prevención y el éxito de cualquier tratamiento odontológico.

Se entiende como cepillado dental eficaz la eliminación mecánica de la placa supragingival y subgingival llevada a cabo en el

ámbito doméstico por el propio individuo o, si sus capacidades psicomotoras están limitadas, por los cuidadores del mismo.

Hay diferentes tipos de cepillos y diferentes técnicas para realizar el cepillado dental.

La Federación Dental Internacional ha establecido que no hay una técnica mejor que otra para el cepillado dental personal. “No hay una técnica ideal para el cepillado dental” la mejor técnica de cepillado es la que cada persona desarrolla para lograr lo más importante, que es la eliminación total de la placa bacteriana.

Objetivo: La finalidad principal de este estudio fue comparar la eficacia en la disminución del índice de placa mediante el uso de cepillos dentales manuales y eléctricos en niños en edad escolar.

Materiales y métodos: El tipo de cepillo dental (manual o eléctrico) se evaluó mediante la anamnesis a los padres a través de la historia clínica de los pacientes en edad escolar que asistieron a la clínica odontológica.

A continuación se evaluó clínicamente la presencia de placa bacteriana mediante un revelador de placa tricolor. Este revelador de placa permite identificar la placa reciente (color rosa), placa de más de 48 horas (color azul o púrpura) y la placa madura y con fuerte producción ácida (color azul claro).

Resultados: En el estudio se observó que el cepillo manual fue el más utilizado por los pacientes en comparación al eléctrico. No se han encontrado diferencias significativas y por ende no se ha podido determinar cuál de los dos es más efectivo.

Conclusiones: Por los resultados de este estudio se puede concluir que tanto los cepillos dentales manuales como los eléctricos poseen una eficacia similar si se usan correctamente.

6. CARIES DE PRIMERA INFANCIA: UNA REVISIÓN BIBLIOGRÁFICA DE LAS CAUSAS, DIAGNÓSTICO Y TRATAMIENTO

Ghabani MK, Ferro MJ, Traver Ferrando C, Marín F
Universidad Católica de Valencia. Valencia

Introducción: Caries de primera infancia (CPI) es una enfermedad infecciosa que puede aparecer en edades muy tempranas y representa un grave problema de salud pública. CPI puede ser una forma virulenta de la caries, comenzando poco después de la erupción dental, desarrollándose en superficies lisas, progresando rápidamente, con impacto negativo duradero en las denticiones primarias y permanentes. La relación entre la lactancia materna y CPI probablemente sea compleja y confusa por muchas variables intervinientes como *Streptococcus mutans*, hipoplasia del esmalte, la ingesta de azúcares, así como variables sociales, como la educación de los padres y el nivel socioeconómico. Los dientes cariados requieren tratamiento profesional para eliminar los focos de infección; restaurar la estabilidad funcional dentaria; y mejorar los aspectos estéticos y fonéticos de los niños afectados.

Objetivo: Describir las características epidemiológicas, clínicas de la CPI. Analizar los factores de riesgos perti-

nentes; actualizar los métodos de prevención y tratamiento posibles.

Material y método: Se realizó una revisión de bibliografía utilizando Medline-PubMed como repositorio electrónico, limitando la búsqueda de artículos en idioma inglés o castellano, publicados en revistas odontológicas y en un margen de tiempo de los últimos 10 años.

Resultados: Con estos criterios se recuperaron 17 artículos de los que se procedió a leer el resumen seleccionando exclusivamente los que analizaban CPI, su etiología, influencia del tipo de lactancia y la aplicación del flúor, excluyendo los artículos no accesibles.

Conclusiones: CPI es una enfermedad incrementada últimamente y pasa sin tratamiento en niños de edad preescolar. Se aceptan como indicadores de riesgo importantes la exposición excesiva de fluoruro, el consumo de alimentos azucarados, un bajo nivel socioeconómico familiar, biopelícula visible en dientes, conocimientos de familia sobre CPI, y los niveles de *Streptococcus mutans*.

7. LACTANCIA MATERNA: BENEFICIOS Y FACTORES DE RIESGO ASOCIADOS A LA CARIES DE APARICIÓN TEMPRANA

Hueso Valladolid E, Fernández Mafé M, Marín Sanz F, Ferro de Farisato MJ, Sanchís Forés C
Universidad Católica de Valencia. Valencia

Introducción: La lactancia materna es uno de los mejores hábitos que la madre puede ofrecer al recién nacido, ya que favorece el desarrollo de las estructuras orofaciales. La correlación entre la lactancia materna prolongada y la caries de aparición temprana es un tema de gran controversia, ya que la caries es de origen multifactorial y no se puede asociar a un solo factor.

Objetivos: Revisar la literatura acerca de los beneficios de la lactancia materna en el lactante. Analizar la correlación que existe entre la lactancia materna y los factores de riesgo en la caries de aparición temprana. Advertir de la importancia de integrar medidas preventivas en el control de la caries de aparición temprana.

Metodología: Se realizó una búsqueda bibliográfica en las bases de datos PubMed y EBSCO, delimitando entre los años 2009-2014. Utilizando las palabras clave: “breastfeeding”, “lactation”, “dental caries”, “early childhood caries”.

Resultados y análisis: La Academia Americana de Pediatría establece que la lactancia materna exclusiva es la nutrición ideal durante los 6 primeros meses de vida. Reconoce que podría existir un riesgo potencial de caries en niños con lactancia materna expuestos a una alimentación repetitiva y prolongada con carbohidratos fermentables y sin higiene oral adecuada. Sin embargo, la Asociación Española de Pediatría afirma que no existe evidencia científica para demostrar la relación entre la lactancia materna y caries de aparición temprana.

Algunos autores afirman que la lactancia prolongada, a demanda y por la noche, es una de las principales causas de caries en la infancia, existiendo otros factores como: la dieta, la higiene y la educación recibida. Argumentan fomentar la lactancia materna exclusiva hasta el sexto mes de vida, desaconsejando la lactancia materna nocturna después de la erupción del primer diente.

Conclusiones: Se puede concluir que existe consenso entre los muchos y diversos beneficios que aporta la lactancia materna.

La lactancia materna prolongada, a demanda y nocturna, es una de las principales causas de la aparición de caries. La duración y el momento parecen ser los factores decisivos, siendo de gran importancia también factores como la dieta, la educación acerca de la salud bucal y la higiene. Sin embargo, no existe unanimidad sobre el papel de la lactancia materna en la caries de aparición temprana.

Se debe advertir de la importancia de acudir al odontopediatra durante el primer año de vida para ofrecer información a los padres sobre pautas preventivas.

8. ESTADO DE SALUD ORAL EN PACIENTES PEDIÁTRICOS CON DIABETES MELLITUS TIPO I

López MC, Pereda AP, Albero RG, Albajara VL, López MA

Universidad Europea de Madrid. Madrid

Introducción: La diabetes mellitus (DM) es un desorden metabólico caracterizado por una hiperglucemia crónica debida a la resistencia periférica a la insulina, disfunción secretora de esta hormona o ambas. Lo cual produce alteraciones en el metabolismo de carbohidratos, lípidos y proteínas. El aumento sostenido de altas concentraciones sanguíneas de glucosa genera disminución del flujo salival, disminución de la respuesta vascular periférica lo que favorece el acúmulo de placa bacteriana y la formación de sarro. También se le atribuye el desarrollo de caries, halitosis, xerostomía y enfermedad periodontal.

El paciente diabético presenta ciertas características que le confieren alto riesgo de padecer manifestaciones en la cavidad bucal.

Objetivos: Determinar la prevalencia de caries, acúmulo de placa bacteriana, gingivitis, periodontitis, xerostomía y halitosis en pacientes pediátricos con diabetes mellitus tipo I.

Metodología: Para el estudio nos hemos basado en una búsqueda bibliográfica de los últimos 6 años. El material bibliográfico lo constituyen libros de texto, tesis doctorales, artículos encontrados a través del servicio de búsqueda PubMed, Medline y Google académico, siendo las palabras claves: diabetes mellitus tipo 1, diabetes juvenil, caries dental, higiene oral, glucosa salival y xerostomía.

Como criterios de inclusión seleccionamos los estudios de pacientes con diabetes mellitus tipo 1 sin otras patologías y con edades comprendidas entre los 3 y 15 años. Se excluyeron estudios con pacientes mayores de 16 años y con otras

patologías asociadas como enfermedades cardiovasculares, obesidad y tabaquismo.

Resultados: Se obtuvieron 118 artículos en los buscadores anteriormente mencionados de los cuales 24 fueron seleccionados para hacer la revisión.

Conclusiones: En base a los resultados obtenidos los pacientes diabéticos presentan alta incidencia de lesiones bucales, prevaleciendo una relación altamente significativa entre la periodontitis, gingivitis y la caries dental. Estas manifestaciones resultan importantes para el conocimiento del odontólogo y deben ser tomadas en cuenta al momento de realizar el diagnóstico y tratamiento odontológico apropiado del paciente diabético.

9. ACTUALIZACIÓN ANTE LA ERUPCIÓN DENTARIA DECIDUA: DISTINTAS MEDIDAS A TOMAR

Navarro Garrido S, Hernández Fernández A, Fernández Miñano E, Germán Cecilia C, Martínez Hernández E

Universidad de Murcia. Murcia

Introducción: La dentición temporal o decidua erupciona en términos generales entre los seis meses y tres años de edad. Este proceso fisiológico desencadena tanto sintomatología general como local. Entre los síntomas sistémicos se encuentran fiebre, gastroenteritis e irritaciones cutáneas. Las patologías locales incluyen babeo, dolor y prurito.

Esto ha provocado que la erupción dental sea objeto de estudio por múltiples autores, ya que cada vez es más común atender en la consulta bebés con picos febriles, cuadros de gastroenteritis u otros problemas, que los padres asocian a la aparición de los dientes “de leche”.

Las manifestaciones durante la erupción dentaria temporal constituyen un reto actual que demanda un adecuado manejo y seguimiento tanto médico, como odontológico y familiar.

Objetivo: El trabajo que vamos a desarrollar tiene como objetivo exponer los síntomas y manifestaciones propios de la erupción dentaria en los bebés, así como los medios paliativos que podemos utilizar durante este período como: mordedores, geles para el babeo y homeopatía.

Metodología: Para el desarrollo de este tema se ha realizado una revisión bibliográfica a través de una búsqueda en base de datos electrónicos (PubMed/Medline, Google Academics y Web of Sciences) de artículos publicados en los últimos 15 años. Se utilizaron palabras clave como “deciduous tooth”/ “primaryteeth”/ “Síntomas erupción”/ “dentición temporal”/ “deciduous teeth manifestation” “eruption treatment”, con el fin de hacer una revisión bibliográfica sobre este tema.

Resultados: Se han encontrado 43 artículos relacionados con la erupción dentaria y sus consecuencias. Las principales manifestaciones de este proceso son: fiebre, gastroenteritis, irritaciones dérmicas, babeo; y como tratamiento para estos síntomas se utilizan principalmente los productos homeopáticos, mordedores, frío y geles, como productos paliativos.

Conclusión: El conocimiento de las manifestaciones de la erupción dentaria temporal es fundamental para el odontopediatra. El brote dentario deciduo requiere de una atención y manejo adecuado, para ello resulta importante la orientación familiar sobre el uso de medidas naturales como el frío, el uso de mordedores, geles y algún tipo de medicación tanto analgésica como homeopática que ayudan a paliar esos síntomas.

10. ACTUALIZACIÓN DE LA EDAD DE ERUPCIÓN DEL PRIMER DIENTE EN UNA POBLACIÓN DE 120 NIÑOS

Pérez Pardo A¹, Alcaina Lorente MA¹, Jiménez Rejon S², Fernández Miñano E¹, Hernández Fernández A¹

¹Universidad de Murcia. Murcia. ²Centro de Salud La Unión. Área 2 de Cartagena. Cartagena, Murcia

Introducción: Durante el crecimiento del niño la aparición y el desarrollo de los primeros dientes son de los aspectos más fáciles de observar y mantener un seguimiento. La erupción dentaria es el movimiento del diente desde su inicio en el proceso alveolar, hasta que alcanza una posición funcional dentro de la cavidad oral, estando íntimamente relacionado con el crecimiento de los maxilares. Según la literatura tomamos como la cronología eruptiva más frecuente, que los primeros dientes temporales son los incisivos centrales inferiores en un intervalo temporal de los 6 a los 8 meses. A pesar de ello, son muchos los factores que pueden inducir alteraciones a esta cronología determinada tales como el sexo, la raza, el peso, la talla, algunos trastornos sistémicos, el nivel socioeconómico o los hábitos o duración de la lactancia entre otros.

Objetivos: Determinar la edad de erupción del primer diente temporal en una población infantil y comparar entre la muestra de estudio qué diente erupciona primero.

Material y método: Se diseñó un estudio descriptivo transversal con una población de 120 pacientes pediátricos, 56 niños y 64 niñas, de edad comprendida entre 0 y 12 meses, que acudieron al centro de salud del área 2 de Cartagena. La recogida de datos se realizó por una pediatra en las revisiones correspondientes a los cero, dos, cuatro, seis, ocho y doce meses, anotando en su ficha clínica la fecha de erupción del primer diente.

Resultados: De los casos revisados en este estudio, de 0 a 2 meses, existe un 1% de erupción. Entre 3 y 4 meses, en un 12% erupciona el primer diente. Entre los 5 y 6 meses, el 43% erupcionan. Entre los 7 y 8 meses, el 17% erupcionan. Entre los 9 y 10 meses, erupcionan el 20%, y entre los 11 y 12 meses, solo en un 5% erupciona el primer diente.

Conclusiones: El proceso de la erupción dentaria varía mucho de unos casos a otros. Existe variabilidad en la cronología y secuencia de erupción de los primeros dientes. Serían necesarios más estudios para determinar la causa exacta de la erupción dental, ya que puede haber muchos factores implicados.

11. DESCONOCIMIENTO DE LOS ALIMENTOS CARIOGÉNICOS EN UNA MUESTRA DE POBLACIÓN ESPAÑOLA

Pérez Rodríguez AJ, Semisa A, Costa Ferrer F, López de la Hoz MA, López C

Universidad Europea de Madrid. Madrid

Introducción: Se realizó un estudio, el cual se cumplimentó con una revisión bibliográfica de la literatura existente sobre el tema a tratar, para obtener información sobre el tipo de dieta consumida por pacientes pediátricos y de esta manera identificar y resumir los alimentos cariogénicos con una ingesta más frecuente. En el presente estudio se realizaron una serie de encuestas a los padres sobre qué alimentos consideraban que influían en la aparición de caries y cuáles no.

Objetivos: Valorar el desconocimiento de una muestra de población española en referencia a qué alimentos presentan un mayor riesgo cariogénico.

Material y método: Examinamos a pacientes pediátricos con edades comprendidas entre los 2 a los 14 años. Pedimos a los padres que rellenen una hoja de dieta la cual nos es entregada en una segunda cita.

Además elaboramos una encuesta con el fin de determinar los alimentos más frecuentemente consumidos en la cual los padres responden que alimentos les parecen que provocan caries y cuáles no.

Resultados: Observamos que la conducta responsable de esta salud oral es la ingesta repetida de azúcares, muchos de ellos desconocidos por parte del paciente y de sus padres.

Conclusión: La caries de aparición temprana es en gran medida atribuible a la falta de conocimiento por parte de los progenitores sobre qué alimentos presentan un menor índice cariogénico.

12. DIENTE DE TURNER. PRESENTACIÓN DE UN CASO Y SU TRATAMIENTO CON MÍNIMA INTERVENCIÓN

Sandoval-Peñuelas S, Herrera-Gutiérrez B, Pacheco-Santiesteban R, Estrada-Macías M

Universidad Autónoma de Chihuahua. México

Introducción: El diente de Turner se define como un defecto localizado de la superficie del esmalte caracterizado por hipoplasia y/o hipocalcificación. Afecta exclusivamente la dentición permanente, atribuyendo como factor etiológico procesos inflamatorios o traumáticos en la dentición temporal, ejemplo de estos son: la presencia de fragmentos radiculares retenidos con focos infecciosos, extracción traumática de dientes anquilosados y fracasos de tratamientos pulpares durante el desarrollo temprano de la corona de su sucesor. Este tipo de hipoplasia se produce cuando existe una mayor destrucción local de los ameloblastos que determina el depósito de un material tipo cemento acelular, por efecto metaplásico, sobre la corona dentaria. El tratamiento puede abordarse

en dos momentos diferentes del desarrollo del niño realizando un tratamiento preventivo o un tratamiento curativo.

Objetivo: Mostrar el tratamiento de un diente de Turner con mínima intervención en un paciente adolescente.

Caso clínico: Paciente masculino de 12 años de edad quien acude a la Clínica de Estomatología Pediátrica de la UACH por sensibilidad en órgano dental 35, sin necesidad de ingesta de analgésicos. Al examen intraoral se observa dicho órgano dental estructuralmente afectado. A la exploración se observa pieza dental 35 hipoplásica, tipo IV según la clasificación Silberman. Dentro de los antecedentes de importancia para el padecimiento actual, refiere que hace 4 años se le realizó una pulpotomía y corona de acero cromo en órgano dental 75. Refiere sensibilidad en pieza dental 35 al aire, con ingesta de alimentos fríos y chocolate. Se inicia tratamiento por fases: con el objetivo de eliminar la sensibilidad se realiza remineralización con pasta tópica con calcio y fosfato bio-disponibles durante 10 minutos, el paciente menciona que de manera inmediata sintió disminución de sensibilidad excesiva. Se da la indicación al paciente de utilizar la pasta tópica en casa después del cepillado 2 veces al día, durante 15 días. La segunda fase del tratamiento consistió en la colocación de ionómero de vidrio tipo II durante 3 meses. La tercera fase es la reconstrucción con resina fotocurable devolviendo al diente su función y estética.

Conclusión: Gracias al desarrollo de nuevos biomateriales es posible rehabilitar de forma mínimamente invasiva, con resultados inmediatos y a largo plazo sin comprometer más estructura dental, disminuyendo e incluso aboliendo la sintomatología como el dolor o sensibilidad dental, mejorando el pronóstico, disminuyendo secuelas y ofreciendo mejores resultados estéticos.

13. RELACIÓN ENTRE EL pH SALIVAL Y LA APARICIÓN DE LA CARIES

Semisa A, Pérez AJ, Alonso Y, Albero G, Chung Leng I

Introducción: La caries dental es una enfermedad en cuya causalidad intervienen múltiples variables, directamente e indirectamente relacionadas entre sí.

Se considera que la saliva es el factor de mayor importancia en el medio bucal, previene la desmineralización del esmalte porque contiene calcio, fosfato y flúor, además de agentes buffer; es esencial en el balance ácido-base de la placa.

Las bacterias acidogénicas de la placa dental metabolizan rápidamente a los carbohidratos obteniendo ácido como producto final, el resultado es un cambio en el pH de la placa.

Niveles muy bajos salival hacen que el pH disminuya por debajo de 5-3 e incrementan así la desmineralización del esmalte y como consecuencia aumenta la aparición de la caries.

Objetivo: Evaluar la asociación entre el pH salival y la aparición de la caries.

Material y métodos: Estudio en un grupo de niños de la clínica de la Universidad Europea de Madrid y de una consulta privada de Italia, entre los meses de marzo-mayo de 2015.

La totalidad del estudio comprende a 100 niños de edades entre 5 y 10 años, ambos sexos.

Se evalúan el pH salival con tiras de control de pH, y el índice de caries presente.

Resultados: Se observa que en medios ácidos, hay una prevalencia mayor de caries.

Conclusiones: El pH salival podría ser considerado como factor de riesgo para el desarrollo de caries en la población estudiada.

14. CARIES DE PRIMERA INFANCIA. REVISIÓN Y RELATO DE UN CASO

Soares D¹, Lopes L¹, Rey-Joly Maura C², Bexiga F¹

¹Universidad Católica Portuguesa - Centro Regional das Beiras, Viseu. Portugal. ²Facultad de Odontología. Universitat de Barcelona. Barcelona

Introducción: En las últimas dos décadas la Asociación Americana de Odontopediatría (AAPD) adoptó el término caries de primera infancia (*Early Childhood Caries, ECC*) reconociendo que se trata de una patología definida por la existencia de uno o más dientes deteriorados (con presencia de cavitación o no), ausentes (perdidos por la presencia de caries) o restaurados en la dentición decidua, en niños con edades inferiores a los seis años. En los casos en los que tienen edades inferiores a los tres años el término adoptado es caries de primera infancia severa (*Severe Early Childhood Caries, S-ECC*). Es un cuadro clínico multifactorial y frecuentemente asociado a dieta y a higiene oral pobres en los cuales los marcadores microbianos revelan la presencia de *Streptococcus mutans* (SM) y *Lactobacillus* (L).

Caso clínico: Caracterización de un caso clínico diagnosticado de caries temprana de la infancia, en relación a las opciones de tratamiento y materiales restauradores. Se realiza una revisión bibliográfica actualizada sobre el tema.

Se realizó en una paciente de sexo femenino, fecha de nacimiento 27/03/2011; peso aproximado de 14 kg; sin ningún tipo de patología relevante ni medicación; acompañada por el pediatra y manteniendo una dieta equilibrada; ausencia de hábitos parafuncionales; y sin antecedentes familiares de patologías relevantes.

Antes de realizar su primera consulta (13-05-2014) no usaba pasta dentífrica con flúor y, a partir de esta, se prescribió pasta dentífrica con 1500 p.p.m. de flúor. Presentaba buena higiene oral, llevada a cabo por la madre y después por la paciente.

Lesiones inactivas de caries en los dientes 5.5 y 6.5 y lesiones activas en los dientes 7.5 y 8.5. Tratamiento de las lesiones de las piezas 8.5 y 7.5 en las fechas 06-10-2014 y 20-10-2014, respectivamente.

Uso de fresa esférica de turbina, excavador de dentina y restauración con ionómero de vidrio, Ketac fill.

Resultados: Este caso clínico es curioso tanto por la temprana edad en la que surgieron las caries; como por la his-

toria clínica, la cual no evidencia presencia de patologías, higiene oral pobre o dieta desequilibrada, así como por solo manifestar desmineralizaciones/caries en los molares deciduos. Según la AAP-AAPD (2014), epidemiológicamente, los casos de ECC presentan una elevada prevalencia en familias con un nivel económico bajo. Por otro lado, Darmawikarta et al. (2013) relata que en Canadá existe un bajo porcentaje de niños que son observados por el dentista con una edad inferior a un año, así como niños procedentes de familias con un poder adquisitivo bajo; uso prolongado del biberón y uso frecuente de bebidas azucaradas, contrastando con el caso clínico presentado.

Durante el tratamiento de los dientes cariados se observó una reacción favorable por parte de la niña cuando se dejó de usar la turbina y se empezó a emplear el excavador de dentina. De esta forma, se procedió con el designado *atraumatic restorative treatment* (ART) de acuerdo con las normas de la AAP-AAPD (2014). Se recurrió al ionómero de vidrio, Ketac fill, debido a las características de este material en la liberación de flúor. No en tanto, no existe mucha información con un valor estadísticamente significativo en referencia a su desempeño en comparación con otros materiales: ionómero de vidrio modificado; compómeros y amalgamas (Yengopal, V., 2009).

Conclusiones: De la revisión efectuada se desprende la existencia de beneficios reales, con evidencia científica, en la visita precoz a la consulta de odontopediatría. De esta forma, son posibles las observaciones y los controles regulares en niños con bajo riesgo de caries y tratamientos conservadores en el caso de niños con moderado y elevado riesgo de caries dentaria.

Con este caso clínico y tras la revisión efectuada, se puede afirmar que la prevención y motivación son factores cada vez más importantes a tener en cuenta para una correcta higiene oral, así como las visitas regulares al dentista con la finalidad de evitar pérdidas dentarias precoces.

Es esencial estipular programas de educación para la salud oral, con el fin de concienciar a los padres y a las personas encargadas de la educación odontológica de los menores con énfasis especial en esta área.

15. EDAD Y MOTIVO DE CONSULTA DE LAS PRIMERAS VISITAS EN PACIENTES ODONTOPEDIÁTRICOS DE LA UNIVERSIDAD INTERNACIONAL DE CATALUNYA

Vilella Pastor S, Cuadros C, Lorente Rodríguez A
Universidad Internacional de Cataluña. Barcelona

Introducción: Para el correcto cuidado preventivo de la salud oral de los niños, se aconseja realizar una primera visita al odontopediatra a una edad cada vez más temprana. La American Academy of Pediatric Dentistry (AAPD) y la Sociedad Española de Odontopediatría (SEOP) recomiendan que esta primera visita se realice con la erupción del primer diente de leche o antes de cumplir el primer año de vida.

Objetivo: Determinar la media de edad y el motivo de consulta más frecuente de las primeras visitas de pacientes odontopediátricos de la Clínica Universitaria de Odontología (CUO) de la Universitat Internacional de Catalunya (UIC).

Materiales y métodos: La muestra estuvo formada por pacientes pediátricos que acudieron a visitarse a la CUO desde diciembre de 2012 hasta diciembre de 2014. Se revisaron las historias clínicas de cada paciente y se confeccionó un documento de autodiseño para registrar la media de edad y principal motivo de consulta de cada niño en el momento de su primera visita. Se excluyeron los pacientes con historias clínicas incompletas y/o que hubiesen sido visitados anteriormente por un odontólogo. Se analizaron los datos con el programa estadístico Statgraphics® Plus versión 5.1 (Statpoint Technologies, Warrenton, VA, USA).

Resultados: La muestra inicial fueron 198 pacientes pero se excluyeron 10 historias por estar incompletas, quedándonos con una muestra final de 188 pacientes. De estos 188 pacientes, se observó que el 33,51% acudieron con principal motivo de consulta "Caries" con una media de edad de 71 meses; un 35,10% por "Revisión" con una media de edad de 85 meses; un 18,61% por "Ortodoncia" con una media de edad de 104 meses; y un 12,23% por "Urgencias" con una media de edad de 87 meses.

Conclusiones: Existe una mayor prevalencia de primeras visitas en el Departamento de Odontopediatría en pacientes de la Clínica Universitaria de Odontología (CUO) con media de edad de 87 meses siendo el motivo de consulta más observado la caries.

CIRUGÍA ORAL

16. TUMORACIÓN PARANASAL CON HISTOLOGÍA CON MIXOMA ODONTOGÉNICO EN UN PACIENTE ODONTOPEDIÁTRICO

López Jiménez AJ¹, Torres Moneu A¹, Padilla Miranda M¹, Muñoz Caro JM², Planells del Pozo P¹

¹Universidad Complutense de Madrid. Madrid. ²Hospital Universitario La Paz. Madrid

Introducción: Los mixomas son neoplasias mesenquimales benignas localmente invasivas que pueden tener un origen odontogénico, osteogénico o de tejidos blandos. Los mixomas faciales representan solo un 0,5% de los tumores del maxilar. Generalmente se presentan más en adultos durante la tercera década de vida, pero en niños, solo se han presentado un par de casos, teniendo estos una edad menor de 2 años. Se ha propuesto el nombre de *mixoma odontogénico infantil*, debido a la singularidad y excepción del caso en un paciente odontopediátrico.

Objetivo: Conocer y estudiar un nuevo caso de mixoma odontogénico infantil, su diagnóstico y su tratamiento

Caso clínico: Paciente varón de un año y medio de edad, acude a la consulta del servicio de maxilofacial infantil del

Hospital Universitario de La Paz de Madrid. Presenta una tumoración paranasal derecha producida tras un traumatismo de fisura nasal de crecimiento progresivo con expansión.

Se realizó un TAC para evaluar las dimensiones de dicha tumoración.

El diagnóstico de presunción que se realiza es de quiste óseo post-traumático. El diagnóstico diferencial se realiza con mucocelo y tumores benignos del maxilar.

Se consideró de necesidad una prueba de anatomía-patológica, donde se observa una lesión intraósea paranasal con proliferación de células fusiformes y estrelladas en un estroma mixoide laxo, donde los cambios observados son compatibles con un mixoma odontogénico, pero cuyo comportamiento no corresponde con dicho mixoma.

El tratamiento indicado es su extirpación completa. Se realiza un abordaje intraoral, con la posterior extirpación de la lesión ósea expansiva compatible clínicamente con un mixoma odontogénico con destrucción ósea a nivel del hueso nasal, pared anterior del seno maxilar y reborde infraorbitario en una pequeña zona. Tras la extirpación, se procede a la colocación de una lámina de PDS (polidioxanona) paranasal y al cierre del abordaje. En la actualidad el paciente se encuentra en periodo de revisiones sucesivas para conocer la evolución.

Conclusiones:

- El mixoma odontogénico infantil es un caso singular en edades odontopediátricas.
- Se debe realizar un diagnóstico diferencial con los tumores benignos del maxilar.
- El tratamiento de elección es la extirpación total del tumor.

17. ODONTOMA COMPUESTO. A PROPÓSITO DE UN CASO

López Velasco A, Hueso Valladolid E, Sanchís Forés C, Gómez Adrián MD, Gascón Balaguer A

Universidad Católica de Valencia. Valencia

Introducción: Los odontomas son los tumores odontogénicos más frecuentes en la cavidad oral (34,6%-73,8%). Son malformaciones odontogénicas, benignas, de crecimiento lento y de etiología desconocida. La mayoría son asintomáticos y se diagnostican radiográficamente. Por lo general causan retenciones en la dentición, y retrasan la erupción dentaria. Según la OMS se clasifican en: odontoma compuesto y odontoma complejo. El "odontoma compuesto" se trata de tejidos que se disponen de forma ordenada y originan estructuras similares a dientes en diferentes formas y tamaños. Se localizan preferentemente en la región anteromaxilar, usualmente son lesiones solitarias.

Objetivo: Exponer un caso clínico de un odontoma compuesto.

Caso clínico: Varón de 9 años y 10 meses de edad que acudió como primera visita al Máster Universitario de Odontopediatría por UCV. El motivo de consulta fue un retraso

eruptivo del 2.1 respecto al 1.1 ya erupcionado.

A la exploración intraoral, el paciente presentaba el 1.1 totalmente erupcionado; el 6.1 seguía en boca.

Se realizó una exploración radiográfica con ortopantomografía y RX periapical, observando la presencia de una colección bien delimitada de estructuras radiopacas en número, tamaño y de formas variadas, rodeadas por un halo radiolúcido que representa la cápsula de la lesión.

El diagnóstico fue un odontoma compuesto localizado en el ápice del 6.1.

Para la extracción del odontoma se aplicó anestesia local infiltrativa en vestibular con refuerzo palatino. Primero se extrajo el 6.1, y a través del alvéolo, se realizó la exodoncia de todos los fragmentos del odontoma (aproximadamente siete formaciones dentarias del tamaño de un grano de arroz a una lenteja). Mediante seguimiento con Rx de control sucesivas se confirmó el descenso eruptivo del incisivo 2.1.

Discusión: El odontoma es el tumor odontogénico más frecuente. Da Silva y cols. en 2009 concluyeron que suponen el 73,9% de los tumores odontogénicos. En concreto, la frecuencia del odontoma compuesto es del 61,3% para Hidalgo y cols., tras realizar un metaanálisis, con una muestra de 1.340 casos, y del 62,3% para Amado y cols. en un estudio de 61 odontomas.

Conclusiones:

- El diagnóstico del odontoma compuesto clínicamente se manifiesta por una alteración en la erupción de dientes permanente. El diagnóstico definitivo es radiográfico.
- El tratamiento de elección de un odontoma compuesto es la extracción quirúrgica; las recurrencias son poco frecuentes, según la revisión bibliográfica.
- El diagnóstico precoz de odontomas nos permite un control y regularización de la erupción dental así como prevenir futuras complicaciones.

18. QUISTE SOLITARIO MANDIBULAR

Seguí Rubio M, Redondo Martínez I, Martí Guillem MJ, Sanchís Bielsa JM, Catalá Pizarro M

Universidad de València. Valencia

Introducción: La presencia de una imagen radiolúcida bien delimitada y próxima a los ápices radiculares de los dientes, hace sospechar que se trata de una patología quística y a menudo se orienta la exploración a descartar caries o antecedentes traumáticos y necrosis pulpar secundaria en los dientes adyacentes. Cuando esta patología se presenta en relación a varios dientes sanos y sin antecedentes, el diagnóstico obliga a reconsiderar la naturaleza y clasificación de los quistes óseos maxilares.

Objetivo: Presentar un caso de pseudoquiste óseo de los maxilares haciendo hincapié en su diagnóstico, tratamiento y evolución.

Caso clínico: Se trata de un niño de 12 años y 3 meses de edad que en una ortopantomografía rutinaria por motivos

ortodóncicos presenta una imagen radiolúcida bien delimitada a nivel periapical de 4.2 4.3 y 4.4. Clínicamente, los tejidos blandos no están afectados y no hay una expansión del hueso cortical y el paciente no presenta dolor ni linfadenopatías asociadas. Los dientes supra-adyacentes a la zona radiolúcida responden positivamente a la estimulación por frío. La exploración clínica y radiográfica apoya el diagnóstico de presunción de quiste óseo solitario y en consecuencia se decide una cirugía abierta para enucleación y curetaje del lecho. La cirugía y la evolución confirman posteriormente el diagnóstico inicial

Comentarios: El quiste óseo solitario es una lesión cavitaria ósea benigna que puede contener líquido sero-hemático, sangre o estar vacía. Al no presentar cápsula epitelial se denomina también pseudoquiste. La etiología y patogénesis son desconocidas y aunque existen varias hipótesis, la más aceptada es el trauma hemorrágico. Sin embargo, esta teoría se cuestiona al no darse una historia traumática en más del 50% de los casos. Habitualmente el diagnóstico definitivo de los quistes maxilares se confirma mediante el estudio histopatológico de la lesión. Sin embargo, en la gran mayoría de los casos de quiste óseo solitario, la cavidad se encuentra vacía. Se sugiere que los quistes óseos solitarios pueden tener una resolución espontánea pero la cirugía al confirmar las características y la naturaleza de la lesión, descarta posibles errores en el diagnóstico.

Conclusiones: El quiste óseo solitario mandibular suele ser un hallazgo casual en jóvenes en la segunda década de la vida. En estos casos la exploración clínica debe ser cuidadosa y si los dientes adyacentes muestran signos de vitalidad, la cirugía abierta confirmará la naturaleza del quiste y favorecerá la resolución del proceso.

19. COLOCACIÓN DE IMPLANTES POST-TRAUMATISMOS EN NIÑOS. CASO CLÍNICO

Sotoca Tobarra A, Pagán Cánovas E, Cepillo Boluda AJ, Germán Cecilia C, Sotoca Tobarra S

Albacete

Introducción: La utilización de los compactadores y del plasma rico en factores de crecimiento (PRGF) nos ayudan a colocar implantes en huesos de mala calidad y a solventar problemas de crestas óseas estrechas. Es de vital importancia reponer las piezas perdidas a edades tempranas, debido a la posibilidad de migraciones y extrusiones dentarias.

Objetivo: Exponer un caso clínico que requirió rehabilitación implantológica post-traumatismo con dificultad por presentar densidad ósea pésima para la colocación de implantes.

Caso clínico: Paciente de 17 años que acudió a nuestra consulta tras sufrir un traumatismo dentario con fractura radicular complicada de las piezas 15 y 16. Tras realizar las exodoncias y utilizar la tecnología PRGF, realizamos un tratamiento ortodóncico para alineación de piezas. Tras lo cual

pasamos a colocar los dos implantes en las piezas exodonciadas, teniendo la paciente 19 años de edad.

Comentarios: Gracias al uso de los compactadores y del PRGF podemos solventar un caso de mala calidad ósea. Tal y como asegura Anitua (2004), podemos obtener una buena estabilidad primaria con el uso conjunto de los compactadores y del PRGF.

Conclusión: Con el uso de los compactadores y del PRGF podemos obtener un elevado éxito en implantología que hace años era prácticamente imposible conseguir.

ODONTOLOGÍA RESTAURADORA

20. ABORDAJE MULTIDISCIPLINARIO DE LA REHABILITACIÓN FUNCIONAL Y ESTÉTICA EN PACIENTE ADOLESCENTE CLASE III AMELOGÉNESIS IMPERFECTA

Mezquita Mulet S, Cañadas Murillo A, Bartolomé Villar B, Pérez Márquez F, Ramos González V

Universidad Europea de Madrid. Madrid

Introducción: El término amelogenesis imperfecta (AI) hace referencia a un grupo de desórdenes hereditarios, clínica y genéticamente heterogéneos, caracterizados por alteraciones en el esmalte dentario. Pueden presentarse acompañados de otras alteraciones en la cavidad oral o fuera de ella. Genéticamente la AI es transmitida ligada al cromosoma X, bien de forma autosómica dominante o recesiva. Se clasifica según el fenotipo, el mecanismo de desarrollo y la forma de herencia en cuatro tipos principales: hipoplásico, hipocalcificado, hipomaduro e hipomaduro-hipoplásico con taurodontismo.

Objetivo: Revisar aspectos diagnósticos/tratamiento de y describir el manejo terapéutico de una adolescente con amelogenesis imperfecta, para restablecer la estética y función a través de un tratamiento conservador de transición, ortopédico y rehabilitación oclusal estética.

Caso clínico: Paciente de género femenino de 10 años de edad, que consulta por sensibilidad dentaria a los cambios térmicos e insatisfacción con su apariencia física. Entre los antecedentes familiares destaca que su madre presenta amelogenesis imperfecta tratada con coronas de porcelana. A la exploración se observa cómo todos sus dientes presentan un esmalte opaco con manchas amarillas. Los dientes en el sector posterior presentan una gran destrucción y existe falta de erupción de los primeros molares permanentes, observándose una gran destrucción coronaria de los mismos en la radiografía. Clínica y radiográficamente se diagnostica como amelogenesis imperfecta tipo hipoplásico, con gingivitis moderada asociada a abundante placa bacteriana, mordida abierta anterior, clases III esquelética y patrón facial dólico. La planificación de su tratamiento incluye una fase preventiva simultánea

a la fase restauradora con carillas de resinas compuestas en incisivos; tratamiento ortopédico aprovechando el retraso en el crecimiento y un tratamiento de rehabilitación oclusal/estético con coronas de metil metacrilato.

Conclusión: Un diagnóstico oportuno y un tratamiento de transición adecuado es fundamental para mantener y devolver la estética y función al paciente adolescente afectado con esta condición, contribuyendo a la vez a mejorar su calidad de vida, en espera de la rehabilitación definitiva.

21. DENTINOGÉNESIS IMPERFECTA TIPO II: A PROPÓSITO DE UN CASO CLÍNICO

Sarango Calero LJ¹, Mendoza Mendoza A¹, Iglesias Linares A², Huertas López MD¹, Laplana Farre S¹

¹Universidad de Sevilla. Sevilla. ²Universidad Complutense de Madrid. Madrid

Introducción: Los defectos hereditarios de la dentina son patologías raras que afectan principalmente a la matriz de la dentina orgánica. Se clasifican en tres tipos de dentinogénesis imperfecta (DI-I/DI-II/DI-III) y en dos tipos de displasia dentinaria (DD-I y DD-II). La matriz extracelular de la dentina se compone de un 10% de proteínas no colágenas cruciales en la dentinogénesis. Dichas proteínas son codificadas por el gen dentinosialofosfoproteína (DSPP). Las mutaciones humanas del DSPP son responsables de tres enfermedades dentinarias aisladas, la DI tipo II, III y la displasia dentinaria tipo II. La DI tipo II es una displasia mesodérmica localizada que afecta a la dentición primaria y permanente. Afecta a 1/8.000 nacidos vivos con herencia autosómica dominante de alta penetrancia.

Los tratamientos enfocados en estos pacientes pueden resultar complejos y difíciles dependiendo de la gravedad de la fractura del esmalte, el desgaste dentario, y la participación pulpar. Los dientes afectados no son propensos a la caries dental, no obstante, sufren desgaste severo pudiendo conllevar pérdidas dentales y una disminución acusada de la dimensión vertical.

Objetivos: Describir la evolución, el tratamiento y las guías terapéuticas actualizadas mediante la exposición de un caso clínico y una revisión de la literatura que nos permitan sacar conclusiones en cuanto al enfoque de tratamiento adecuado en esta patología.

Caso clínico: Se muestra el desglose hereditario de la enfermedad, se detallan las pautas terapéuticas y la monitorización de un paciente masculino de 8 años afectado de DI tipo II, que acudió al Servicio de Odontopediatría de la Universidad de Sevilla a los 4 años. Al examen clínico y radiográfico se observó coloración ámbar generalizada de la dentición, atrición severa y fracturas radiculares en dentición temporal, acompañado de molestias en la masticación e hipersensibilidad dental. Actualmente, presenta dentición mixta, con coloración ámbar y dimensión vertical mantenida con coronas de Cr-Ni.

Comentarios: Las recomendaciones terapéuticas de la AAPD más reciente (2013) describen las principales consideraciones generales acerca de la DI, la importancia de la actuación preventiva, diferentes posibilidades en la fase restauradora y consideraciones endodónticas. No obstante el momento de inicio del tratamiento y de la severidad de la patología condicionan dichos protocolos, siendo siempre esenciales los enfoques multidisciplinarios.

Conclusiones: Uno de los mayores desafíos para el odontopediatra es proporcionar un tratamiento adecuado para lograr la restauración funcional y estética en los casos de DI, lo que lleva implícito un diagnóstico y tratamiento temprano.

ODONTOLOGÍA CONDUCTUAL

22. FACTORES ESTRESORES EN LA ATENCIÓN ODONTOLÓGICA INFANTIL

Cadore G, de Oliveira J

Universidad Federal de Santa Catarina. Florianópolis, Brasil

Introducción: El estrés se constituye en un proceso que abarca múltiples estímulos y respuestas, que llevan el organismo a adecuarse frente a determinado factor estresor (Klatchoian, 2002). Los académicos de odontología, así como los cirujanos dentistas, son sometidos a diversos factores potencialmente estresantes a diario que pueden conducir al agotamiento profesional (Cardoso, Loureiro, 2004).

Objetivo: Evaluar la percepción de los estudiantes del curso de Odontología de la Universidad Federal de Santa Catarina (UFSC) sobre los principales factores estresores en relación con la atención odontológica infantil.

Materiales y métodos: Se recolectó información por medio de un cuestionario aplicado colectivamente en el aula, conteniendo en la primera parte cuestiones abiertas, como datos sociodemográficos, especialidad que se identifica y la relación con la odontopediatría. En la segunda parte, cuestiones cerradas con una lista de los principales factores estresores de la práctica odontológica (Klatchoian, 2002) relacionados con el paciente infantil. Han participado del estudio alumnos matriculados en la asignatura teórica de Odontopediatría del 8.º periodo, los cuales han respondido el cuestionario un semestre antes que se empezó el atendimento odontológico y alumnos del 9.º periodo cursando la Práctica Supervisada del Niño y del Adolescente (ESCA) I. El 9.º periodo ha sido dividido en grupo A, que ha respondido el cuestionario cuando ya estaba realizando atención odontológica infantil y grupo B, que no había todavía empezado el atendimento clínico.

Resultados: Han participado del estudio 130 alumnos, de los cuales 39 estudiantes del género masculino y 91 del género femenino con edades entre 21 y 32 años (media = 24 años).

Han sido tres las especialidades que los alumnos más se han identificado, Odontología Estética (23,1%), Prótesis (16,9%) y Endodoncia (16,9%). A pesar de la Odontopediatría haya sido elegida por 3,8% de los estudiantes, 114 (87,7%) han respondido que les gustaban los niños y 77 (59,2%) han relatado que les gusta atender niños.

Los principales factores estresores señalados han sido: manejar comportamientos no colaboradores (84,6%), pacientes que no aceptan el tratamiento (67,7%); tratar con el dolor y la ansiedad del paciente (65,4%), y padres que no siguen las instrucciones (60,8%).

Conclusión: Manejar comportamientos no colaboradores ha sido el principal factor estresor relacionado con la atención odontológica infantil.

23. LA ADOPCIÓN Y LA ODONTOPEDIATRÍA

Díaz M, Boj JR, Espasa E, Hernández M

Universidad de Barcelona. Barcelona

Introducción: La adopción es un fenómeno cada vez más frecuente, llegando a países niños y niñas de diferentes nacionalidades y grupos de edad. En otras épocas, por la elevada natalidad, junto con el menor desarrollo socioeconómico, se abandonaban niños en instituciones u orfanatos, con lo que existía una gran oferta de niños para su adopción. El presente trabajo nos ayuda a conocer como estos niños se ven afectados físicamente y neuropsicológicamente dependiendo de los diferentes países de origen de cada uno.

Objetivo: Determinar la problemática que presentan los niños adoptados de los diferentes países de origen y su relación en atención odontológica.

Metodología: Búsqueda bibliográfica en revisiones neurológicas, en artículos relacionados al comportamiento, trastornos y adaptación psicológica de los niños adoptados en inglés y español. Palabras clave: *behavior/conducta, adoption/adopción, pediatric dentistry/odontopediatría, neurologic disorder/trastornos neurológicos, autism/autismo*.

Los criterios de inclusión son artículos en inglés y en español a partir del año 1990 hasta la actualidad.

Resultados: De acuerdo a la literatura se observa que juega un papel muy importante el origen de los niños adoptados, que con mayor tendencia se encuentran en el continente Asiático (China, India y Tailandia), en el Este de Europa (Rumanía, Rusia y Ucrania) y en Latinoamérica (Colombia, Ecuador, Perú, Guatemala y Nicaragua). Debido a que un elevado porcentaje de los niños adoptados en el extranjero tienen problemas de salud (desnutrición y las infecciones de cada país) en la evaluación médica inicial y conocidos los factores de riesgo sociosanitario a los que han estado expuestos, son niños con riesgo de presentar problemas y trastornos de comportamiento y de adaptación social. Por todo ello se puede ver afectada la colaboración en la consulta dental.

Conclusiones: Ya que la adopción es un proceso complejo que se produce lentamente y que requiere la adaptación tanto

de la familia como del niño. Es muy importante la atención de estos niños y conocer las patologías que presentarán. Dependerán mucho de su procedencia, y ello nos ayudará a tener una mejor idea de las problemáticas en salud que pueden presentar.

Como odontopediatras es nuestro deber atender bien a estos niños, y facilitar su adaptación familiar e integración en su nuevo entorno social y comunitario, para lo cual es muy importante poner en práctica todas aquellas técnicas que nos ayudarán a mejorar el comportamiento del niño y así tener éxito en los tratamientos que se le realizarán.

24. SITUACIÓN ACTUAL DE LAS ESCALAS DE MEDICIÓN DE CONDUCTA EN ODONTOPEDIATRÍA

Galicia A, Boj JR, Espasa E, Hernández M

Universidad de Barcelona. Barcelona

Introducción: Debido al cambio educacional y generacional que estamos viviendo, los problemas en la conducta de los niños han aumentado dificultando la práctica odontológica. De acuerdo a la literatura existen diversas escalas que nos ayudan a medir la conducta y niveles de ansiedad de los niños, ayudando al odontopediatra a prever y conocer la conducta del niño y así poder tener éxito en los diferentes tratamientos a realizar.

Objetivos: Pretendemos conocer las escalas que se utilizan en la actualidad y el por qué son las más utilizadas.

Metodología: Búsqueda bibliográfica en PubMed con las palabras clave: *scale/escala, comportamiento/behaviour, niños/child, Odontopediatría/pediatric dentistry*.

Los criterios de inclusión son artículos en inglés y en español a partir del año 1997 hasta la actualidad.

Resultados: Las escalas pueden ser un medio útil para pronosticar el comportamiento del niño en consulta y de esta manera poder brindar la atención adecuada. Al revisar la literatura nos encontramos con diversas escalas, entre las más utilizadas están; Corah's dental Anxiety Scale, que estas compuesta por 5 preguntas básicas que pueden ser contestadas por el paciente o en caso de niños muy pequeños, por los padres. La escala de Frankl dividida en cuatro categorías, desde la definitivamente negativa a la definitivamente positiva. Escala de Houpt donde se puede medir el llanto, la somnolencia y los movimientos, compuesta de cuatro niveles, mayormente utilizada en casos de sedación. Escala visual análoga (EVA) de Wong y Baker, escala facial del dolor, dependiendo de la expresión del niño podremos saber si el tratamiento le causa o no molestia.

Conclusiones: La dirección o manejo de conducta es el medio por el cual el odontopediatra realiza eficazmente el tratamiento, por esto, es él el encargado de seleccionar la escala que esté indicada. Cada escala depende de la observación de conductas específicas. Hasta el momento la más utilizada por odontopediatras es la escala de Frankl por ser la

más concreta y de más fácil aplicación, además de poderse adaptar a cualquier edad.

25. SEDACIÓN CONSCIENTE INHALATORIA Y FARMACOLÓGICA, EFICACIA EN RECONDUCCIÓN LA CONDUCTA EN LA CONSULTA ODONTOPEDIÁTRICA

Guerrero F, Umaña A, Sanchís C, Onrubia X, Fernández M

Universidad Católica de Valencia. Valencia

Introducción: La fobia, el estrés, la ansiedad son factores que impiden realizar un tratamiento habitual en la consulta odontopediátrica. Es beneficioso reconducir el manejo de estas conductas disruptivas, mediante técnicas farmacológicas como la inhalación de óxido nítrico combinado con hidroxizina y/o benzodiacepinas. Existen otros orígenes de conductas disruptivas no basadas en el miedo dental. Son los niños desafiados. El uso de estas técnicas de ansiólisis inhalatoria en este grupo de pacientes está en controversia.

Objetivos:

- Analizar si la sedación consciente reconduce o no la conducta del paciente durante y posterior a la sedación.
- Conocer el perfil de paciente que se deriva a sedación consciente y aquellos fármacos que son más eficaces y sus posibles combinaciones según el niño.
- Evaluar si la sedación consciente permite realizar el tratamiento previsto.

Material y métodos: Se realizó una búsqueda bibliográfica de las publicaciones científicas que abordan el tema relacionado con los criterios para derivar a un paciente pediátrico a sedación consciente inhalatoria. Para ello se consultó en las bases de datos PubMed, Scielo, EBSCO y la Sociedad Española de Odontopediatría (SEOP) utilizando como palabras clave comportamiento, niños, odontopediatría, sedación consciente, óxido nítrico, midazolam, *hydroxycyne*, Atarax®, *child, dentistry*.

Resultados y discusión: Los resultados de la revisión bibliográfica respecto a la valoración del perfil del paciente pediátrico que se deriva a sedación consciente inhalatoria y a determinar la eficacia de los fármacos utilizados de forma individual y combinada con sedación consciente inhalatoria, coinciden la mayoría de los autores en que para el tratamiento de pacientes infantiles con dificultades de colaboración, está indicada la sedación consciente inhalatoria combinada.

Conclusiones: Se concluye que el uso del óxido nítrico para la atención de pacientes con un comportamiento disruptivo ha resultado positivo y permite en la mayoría de los casos realizar el tratamiento previsto. En los niños con perfil desafiado, con colaboración nula y conducta aversiva, pudiera estar contraindicada la sedación inhalatoria que podría desinhibir y posiblemente potenciar dicha conducta disruptiva. Faltarían más estudios que analizaran si se reconduce el

comportamiento del paciente posteriormente a la sedación, permitiendo su atención en la consulta odontopediátrica sin fármacos orales y/o inhalados.

26. INFLUENCIA DE LAS BARRERAS DE PROTECCIÓN EN LA CONDUCTA DEL NIÑO

Lluch C, Boj JR, Espasa E, Hernández M

Universidad de Barcelona. Barcelona

Introducción: Existen varios factores que afectan al manejo de la conducta del niño durante un tratamiento dental (edad, experiencias dentales desagradables previas, actitud de los padres...) que influyen en la colaboración del niño en la consulta dental. Es por ello que el odontopediatra debe tener en cuenta todos estos factores para conseguir individualizar el manejo de la conducta para cada niño y, de este modo, asegurar las mejores condiciones para cada tratamiento y mantener, de este modo, la seguridad tanto del niño como del odontólogo. En los últimos años se ha producido un cambio favorable frente a la actitud sobre las barreras de protección durante la práctica odontológica. Es por ello que actualmente el uso de guantes, gafas y mascarilla se utiliza de manera rutinaria para proteger, tanto al operador como a los pacientes, de la infección cruzada así como aumentar el grado de seguridad y confianza por parte de los pacientes.

Objetivo: Observar si las barreras de protección influyen en el comportamiento del niño en la consulta dental.

Metodología: Se realizó una búsqueda bibliográfica en la base de datos de PubMed de artículos, en inglés y español, publicados desde el año 2007 hasta el 2014, así como de las guías de la American Academy of Pediatric Dentistry.

Resultados: Las barreras de protección en Odontopediatría tienen un efecto positivo sobre los padres, proporcionando un aumento en la satisfacción, seguridad y confort frente al odontopediatra. Por otro lado, no se observaron diferencias estadísticamente significativas en la conducta del niño cuando el tratamiento era realizado con o sin barreras de protección, ni según el color o forma de estas.

Conclusiones: La conducta del niño en la consulta dental tiene una etiología multifactorial (factores ambientales, psicológicos, familiares y educativos), aun así, el comportamiento se puede ver mejorado con el manejo de la conducta particular de cada odontopediatra. Las barreras de protección son un medio necesario para prevenir la infección cruzada entre pacientes y dentista y no son influyentes en el comportamiento del niño durante un tratamiento dental.

27. INFLUENCIA EN LA COLABORACIÓN DEL NIÑO CON LA EDAD DEL ODONTOPEDIATRA

Romo C, Boj JR, Espasa E, Hernández M

Universidad de Barcelona. Barcelona

Introducción: La colaboración del niño es un factor importante ante los procedimientos odontológicos. El éxito de la práctica odontológica depende no solo de las habilidades técnicas del odontólogo, sino también de su capacidad para lograr y mantener la cooperación infantil. La mayoría de los niños se esfuerzan por ser cooperadores; en estos casos el profesional deberá no sólo apoyar su conducta sino además mantenerla. Se ha reconocido la ansiedad y el miedo como fuente de problemas en el manejo de conducta en la clínica dental. Sin embargo como factores que pueden influir en la ansiedad ante el dentista se relacionan con ella el sexo y la edad del paciente entre otros factores.

Objetivos: Conocer si existe influencia en la edad del odontopediatra sobre la conducta del niño en base a una búsqueda bibliográfica y un estudio mediante encuestas.

Materiales y métodos: Búsqueda de artículos en PubMed con las palabras clave miedo y ansiedad, influencia sobre el comportamiento del niño con la edad del odontopediatra.

Resultados: No se encontraron artículos que relacionen la edad del odontopediatra sobre el comportamiento del niño pero sí otros aspectos del odontopediatra. Sesenta pacientes pediátricos los cuales 38 son niñas y 22 niños atendidos en el Hospital Odontológico de la Universidad de Barcelona fueron encuestados sobre el tema utilizando material visual; se contó con niños mayores de 8 años los cuales respondieron que elegían al odontólogo joven debido a que se muestra más accesible, simpático y tiene más paciencia.

Conclusiones: De acuerdo al estudio llevado a cabo el odontopediatra joven puede influenciar en el comportamiento y la colaboración del niño obteniendo una respuesta positiva a los tratamientos dentales, pero esto depende más de la habilidad que de la edad del operador para relacionarse con ellos y buscar opciones para reducir el miedo y la ansiedad, logrando el éxito del tratamiento.

28. ANESTESIA LOCAL CONVENCIONAL VS. ANESTESIA COMPUTARIZADA

Vistós Aliaga JL, Carmona Santamaría M, Borrel García C, Garcovich D, González Gandía D
Universidad Cardenal Herrera CEU. Valencia

Introducción: Uno de los problemas con los que nos enfrentamos los que nos dedicamos a la Odontopediatría es el temor al pinchazo y la sensibilidad o dolor que produce la infiltración del anestésico local. Los anestésicos tópicos eliminan la sensación molesta de la introducción de la aguja, pero la presión ejercida manualmente en la jeringa y la velocidad de inyección del anestésico es difícilmente controlable, produciendo una sensación de distensión en los tejidos circundantes que puede llegar a ser molesta y confundirse con dolor.

Objetivos: Mediante la valoración subjetiva del grado de dolor al realizar la técnica de anestesia local infiltrativa, comparar dos técnicas anestésicas, convencional con jeringa y con el sistema Calaject®, para valorar cuál es el sistema

que puede tener más aceptación por ser el menos molesto y producir menor sensación dolorosa; y estudiar, a la vez, las posibilidades como técnica de distracción en el manejo de la conducta infantil del sistema Calaject®.

Materiales y métodos: Sistema Calaject® de la casa Akura de anestesia computerizada, jeringa de anestesia local odontológica, carpules de lidocaína con vasoconstrictor al 2%. Tras informar debidamente a padres o tutores de los pacientes de entre 4 y 12 años, que acuden a la Clínica Odontológica de la UCH-CEU para las prácticas de Practicum Infantil, asignatura de 5.º de Odontología, y haber firmado estos el consentimiento informado, hemos realizado la técnica anestésica infiltrativa en la arcada superior con los dos sistemas disponibles, el convencional y el Calaject®, y dándole al paciente tras realizar cada una de ellas la escala de caras del dolor para obtener su opinión sobre la sensación producida por cada uno de ellos.

Resultados: La técnica anestésica usando el sistema Calaject® es la mejor aceptada (entre 95 y 98%) por una muestra total de 100 niños, comentando que no notan ninguna sensación de molestia o dolor durante la perfusión del líquido anestésico, y además permite mantenerles distraídos fácilmente.

Conclusiones: El sistema Calaject® es de gran ayuda en Odontopediatría al minimizar la distensión de los tejidos durante la infiltración anestésica y por las posibilidades que ofrece de distracción debido a sus características de diseño y sus señales acústicas.

ORTODONCIA

29. URGENCIAS DE ORTODONCIA EN EL MÁSTER DE ODONTOPEDIATRÍA

Berasategui Sánchez M, Fernández Freire A, Chung Leng I, Torres L, López C
Universidad Europea de Madrid. Madrid

Introducción: En los últimos años el aumento de la demanda de tratamiento ortodóncico ha sido más que evidente y con ello las urgencias relacionadas con este campo. Estas urgencias suponen una incomodidad para el paciente que puede llevar incluso a interferir en su vida cotidiana.

Existe gran variedad de efectos adversos relacionados con esta disciplina, algunos más banales como pueden ser lesiones mínimas producidas por roces hasta problemas más comprometidos como reabsorciones radiculares.

Objetivos: Se realiza una revisión bibliográfica para el estudio de las urgencias ortodóncicas más relevantes que podemos encontrar en la consulta dental y se hace un seguimiento de las mismas ocurridas en el Máster de Odontopediatría de la Universidad Europea de Madrid con el fin de orientar sobre su tratamiento y prevención.

Material y métodos: Revisión bibliográfica de los últimos 15 años en bases de datos como PubMed de revistas (*Dental Press Journal of Orthodontics, Journal of Oral Rehabilitation, American Journal of Orthodontics and Dentofacial Orthopedics...*) y libros de texto.

Resultados: Tras un estudio sobre las diferentes urgencias que acudieron a la consulta del Máster de Odontopediatría de la Universidad Europea de Madrid entre los años 2014 y 2015 se identificó que las Urgencias que se presentaban con mayor frecuencia fueron: descementado de aparatos; llagas, úlceras y heridas en labios, mejillas o lengua producidas por diferentes elementos del propio tratamiento ortodóncico (por desinserción del arco, heridas producidas por brackets...); descementado de brackets y gingivitis.

Conclusiones: El mayor aliado contra estas urgencias es la prevención. Debemos asesorar a nuestros pacientes sobre la nueva situación en la que se encuentran. La motivación en la higiene oral sobre todo en personas con deficiencias en este campo se acentuará mientras el paciente lleve cualquier tipo de aparatología ya que tendrá una mayor acumulación de placa que se suma a la peor técnica de cepillado dificultada por estos nuevos elementos (instruir sobre tipo de cepillo, técnica, pastas y elementos accesorios como irrigadores...). Se les explicará a su vez cómo deben cuidar y mantener sus aparatos, encerado de brackets y superficies punzantes que puedan llevar a lesiones en mucosas y las diferentes superficies orales, y que tipo de alimentación deberían de evitar con el fin de minimizar el riesgo de descementado y caída de aparatos. Cuando la prevención no ha sido suficiente recomendamos el uso de diferentes tratamientos paliativos para las diferentes urgencias que hemos comentado.

30. LACTANCIA MATERNA Y MORDIDA CRUZADA POSTERIOR EN DENTICIÓN MIXTA

Boronat Catalá M¹, Bellow Arcís C¹,
Montiel Company JM¹, Estarlich Estarlich ML²,
Alrerich Silla JM¹

¹Universitat de València. Valencia. ²FISABIO, Consellería de Sanitat. Generalitat Valenciana

Introducción: La OMS recomienda la lactancia materna exclusiva durante los 6 primeros meses de vida, pues reduce el riesgo de enfermedades infecciosas del tracto gastrointestinal y del aparato respiratorio. La lactancia materna también se ha asociado con un crecimiento y desarrollo de los maxilares más favorable, y podría tener un efecto beneficioso sobre el desarrollo de la oclusión.

Objetivos: El objetivo principal de esta investigación fue analizar la relación entre la duración de la lactancia materna y la oclusión a los 9 años de edad.

Material y método: Se trata de un estudio observacional. La muestra estuvo compuesta por 170 niños pertenecientes a una cohorte en seguimiento longitudinal. Una odontóloga calibrada realizó una exploración bucodental a los 9 años de

edad en un sillón dental utilizando índices epidemiológicos de maloclusión. La información sobre lactancia materna se recuperó de los cuestionarios que fueron contestados por las madres de los niños cuando estos cumplieron 1 año de edad. Se analizaron las semanas de lactancia materna con respecto a la mordida cruzada posterior (ausencia, mordida cruzada posterior unilateral y mordida cruzada posterior bilateral) con un ANOVA de un factor y pruebas *post hoc*.

Resultados: Se halló una relación inversa entre las semanas de lactancia materna y la mordida cruzada posterior, de modo que los niños con menor tiempo de lactancia materna tenían mayor prevalencia de mordida cruzada posterior. Se realizó un ANOVA de un factor, resultando en una diferencia significativa con una tendencia lineal desde la no presencia de mordida cruzada posterior a mayor número de semanas de lactancia, hasta la mordida cruzada posterior bilateral a menor número de semanas de lactancia ($p = 0,007$). La lactancia materna resultó ser un factor protector frente a la mordida cruzada posterior (pruebas *post hoc* $p = 0,022$).

Conclusiones: Existe una relación estadísticamente significativa entre el tiempo de lactancia materna y la ausencia de mordida cruzada posterior a los 9 años. A mayor número de semanas de lactancia materna durante el primer año de vida se da una menor prevalencia de mordida cruzada posterior a los 9 años.

Financiación: El presente estudio ha sido realizado dentro del proyecto PI12/02570 financiado por el PN de I+D+I 2008-2011 y el ISCIII-Subdirección General de Evaluación y Fomento de la investigación, cofinanciado por el FEDER.

31. DIFERENTES OPCIONES DE TRATAMIENTO PARA MISMA SITUACIÓN CLÍNICA: PACIENTES MELLIZOS. A PROPÓSITO DE UN CASO

Cañadas Murillo A, Mezquita Mulet S, Pérez E,
Beltri Orta P, Pérez F

Universidad Europea de Madrid. Madrid

Introducción: La maloclusión clase II es la que mayor prevalencia presenta dentro de las alteraciones dentoalveolares a nivel mundial, siendo una alteración que se manifiesta desde muy temprana edad originando disfunciones en la respiración, masticación, deglución, fonación, etc.

Debido a la extensa variedad que existe dentro de la maloclusión clase II, es ilógico tratar todos los casos por igual. El diagnóstico diferencial es la base para el tratamiento. Por consiguiente se deben identificar los rasgos discriminatorios de la clase II en cada caso individual. El estudio cefalométrico es una necesidad en el diagnóstico y plan de tratamiento de las maloclusiones de clase II y debe proporcionar la localización e identificación de las regiones anatómicas afectadas para sugerir así un adecuado plan de tratamiento, teniendo en cuenta el factor etiológico.

En la actualidad el tratamiento oportuno en ortopedia maxilar ha ganado campo entre los investigadores y los clí-

nicos, tratando de demostrar cuál es el mejor momento y que condiciones individuales favorecen la respuesta al tratamiento con aparatos ortopédicos funcionales.

Objetivos: Comparar los resultados obtenidos entre dos posibles opciones de tratamiento de clase II en mellizos.

En uno de los casos se utilizó aparatología funcional (Activador Abierto Elástico de Klammt) en el que se requiere un adelantamiento de la mandíbula para corregir la maloclusión y expansión maxilar con el coffin y por otro lado eliminación del hábito de interposición labial mediante Lip-Bumper y expansión maxilar con placa de Hawley para que la mandíbula siga su curso de crecimiento.

Caso clínico: Se presenta el caso de dos hermanos mellizos de 8 años y 11 meses de edad, que acuden a la Clínica Universitaria Odontológica por motivos ortodóncicos; se les realiza un examen clínico en el cual se observa que los dos presentan clase II div.1. e interposición labial.

El varón fue tratado mediante un activador elástico abierto de klammt mientras que en la mujer se utilizó un Lip-Bumper y una placa de Hawley.

Conclusiones: Los tratamientos de la maloclusión clase II son variados y dependen de un diagnóstico adecuado, del momento de crecimiento y de la colaboración del paciente.

Obtenemos resultados similares en ambos pacientes; estos resultados van a depender en gran medida de las habilidades y preferencias del profesional y del tipo de paciente.

32. EXTRACCIÓN TEMPRANA DE PRIMEROS MOLARES PERMANENTES CON HIPOPLASIA SEVERA: FACTORES A CONSIDERAR

Del Barrio Valiente MP¹, Heranz Martínez M¹,
Rivero Lesmes JC¹, Planells del Pozo P²

¹Institución Universitaria Mississippi. ²Universidad Complutense de Madrid. Madrid

Introducción: El término hipomineralización incisivo-molar se introdujo para describir la apariencia clínica de uno o varios dientes permanentes, que presentan un esmalte y dentina de condiciones muy porosas, frágiles y de coloración amarillo, blanco o marrón. La causa es debida a un disturbio en la etapa de maduración de la amelogenénesis, es decir, en los tres primeros años de vida, cuando se produce la calcificación de las coronas de estos dientes. Tiene una prevalencia de entre el 3,6% al 25%. Su tratamiento varía desde un sellador de fisuras hasta un tratamiento más agresivo como la exodoncia. Debemos considerar esta opción en casos de gran afectación, cuya restauración no sea factible y su mantenimiento a largo plazo presente desventajas.

Objetivos: Considerar la extracción de los molares permanentes con gran destrucción coronaria como una opción terapéutica válida. Determinar el periodo ideal para dicha extracción, que ayude a favorecer el cierre de espacio espontáneo y mediante el tratamiento ortodóncico posterior.

Metodología: Se realizó una búsqueda bibliográfica en la base de datos MedLine (PubMed) sobre la extracción temprana de primeros molares permanentes afectados de hipomineralización, su evolución en el tiempo, y las ventajas y desventajas de la extracción temprana de los mismos.

Resultados: La exodoncia de los primeros molares permanentes con hipomineralización severa es una buena alternativa de tratamiento para casos con apiñamiento y presencia del germen de los terceros molares. La exodoncia de los primeros molares superiores no suele plantear un reto a la hora de conseguir la mesialización del segundo molar permanente, pudiendo realizar la exodoncia del primer molar después de su emergencia. En cuanto a los molares inferiores, para que se produzca un cierre de espacio óptimo, se recomienda realizar la exodoncia de los primeros molares permanentes antes de la emergencia del segundo molar permanente, momento en el que ya podremos observar la presencia del germen del tercer molar. La decisión final se debe tomar teniendo en cuenta las características faciales y esqueléticas del pacientes, junto con el tipo de maloclusión.

Conclusiones: La exodoncia de primeros molares permanentes con hipomineralización severa, es una buena alternativa de tratamiento para el paciente con gran afectación por MIH. Se puede esperar cierto cierre de espacio espontáneo, en el caso de la exodoncia de molares superiores antes de la emergencia de los segundos molares permanentes y en inferiores, antes de la emergencia de los mismos, lo que facilitará el tratamiento de ortodoncia posterior ayudando a conseguir un oclusión estable.

33. TRATAMIENTO PRECOZ DE LA MORDIDA CRUZADA UNILATERAL EN DENTICIÓN TEMPORAL

Muñoz Mulero MJ
Almería

Introducción: Es importante corregir la mordida cruzada unilateral (MCU) lo más precozmente posible para restablecer el correcto desarrollo dento-esquelético. Si bien, existe aparatología auxiliar para la corrección de la misma en edades tempranas con dentición temporal; es posible tratarlas con un tallado selectivo de los dientes y la colocación de unas rampas guías de composite, cuando la mordida cruzada es generada por un desplazamiento de la mandíbula por una interferencia oclusal. No obstante, todo caso debe ir precedido de una historia clínica que haga reflejar la presencia de hábitos que sean los posibles causantes de dicha maloclusión.

Objetivo: Corregir la MCU de pacientes en edades tempranas con dentición temporal.

Material y método: Exposición de dos casos clínicos de pacientes pediátricos con dentición temporal y un caso con dentición mixta en primera fase de recambio que presentan mordida cruzada unilateral, tratados con tallado selectivo y colocación de planos guía para la corrección de la misma. Evolución de los casos durante tres años después del tratamiento.

Resultados: Tras la revisión de 23 casos tratados con tallado selectivo y colocación de topes de composite se corrigió la mordida cruzada unilateral en dentición temporal en todos los casos. En la dentición permanente hubo un caso que mantuvo la mordida cruzada unilateral, si bien era por inclinación palatina del primer molar permanente. Diecinueve casos presentaban clase I esquelética y 4 clase II esquelética al inicio del tratamiento y en todos los casos había antecedentes de hábitos orales. Los resultados obtenidos se mantuvieron durante los tres años de seguimiento en los 23 casos.

Conclusión: La corrección de la mordida cruzada unilateral a edades tempranas conlleva el restablecimiento correcto del desarrollo dentoalveolar a nivel transversal, previniendo maloclusiones futuras y disfunciones esqueléticas.

34. DERMATITIS ALÉRGICA DE CONTACTO POR EL USO DE MÁSCARA FACIAL EN PACIENTES EN DENTICIÓN MIXTA

Paredes V, Peiró MA, Tarazona B, Zamora N, Gandía JL

Unidad Docente Ortodoncia y Odontopediatría. Universidad de Valencia. Valencia

Introducción: La dermatitis alérgica de contacto es una reacción alérgica tras el contacto con una sustancia capaz de ser absorbida por la piel. Las reacciones alérgicas debidas a aparatología ortodóncica intraoral con níquel son relativamente frecuentes en los pacientes ortodóncicos siendo más raras las reacciones alérgicas debidas a aparatos extraorales como la máscara facial para el tratamiento interceptivo de las clases III. Estas reacciones alérgicas aparecen por los materiales metálicos, elásticos o plásticos que forman parte de estos aparatos ortodóncicos extraorales. En estos pacientes portadores de esta aparatología extraoral, este tipo de reacciones alérgicas se pueden manifestar como dermatitis a nivel de la cara y cuello e incluso reacciones alérgicas intraorales, siendo en la mayor parte de los casos de severidad ligera o media sin alterar el curso del tratamiento de ortodoncia interceptivo.

Objetivos: Los objetivos de este estudio son: a) describir las características de este tipo de lesiones en cada uno de los tres pacientes seleccionados; y b) proponer un tratamiento adecuado para cada uno de ellos.

Casos clínicos: Se describen tres casos de pacientes en dentición mixta diagnosticados con maloclusiones de clase III y tratados con un aparato intraoral fijo tipo disyuntor junto a una máscara facial tipo Petit. Los pacientes presentaron lesiones cutáneas tanto en el mentón como en la frente (lugares de contacto del aparato extraoral), bien delimitadas, con inflamación, de color rojo, con sensación de calor y de escozor.

Comentarios: Las lesiones de los pacientes que presentamos fueron similares a las encontradas por otros autores en los pocos estudios que hay publicados en la literatura. Estos

estudios describen reacciones alérgicas debidas a los aparatos de tracción cervical u occipital pero ningún estudio hace referencia al uso de la máscara facial como en nuestro estudio. No existen estudios en España hasta la fecha actual para cuantificar la prevalencia de las reacciones alérgicas entre pacientes portadores de aparatología ortodóncica.

Conclusiones: El diagnóstico precoz de esta patología es fundamental para poder tratarla de manera eficaz. Los odontopediatras deben tener en cuenta que los pacientes que usen este tipo de aparatología extraoral como la máscara facial pueden presentar este tipo de lesiones.

35. PREDICCIÓN DE LA IMPACTACIÓN DEL CANINO SUPERIOR MEDIANTE LA TRAYECTORIA ERUPTIVA DEL SEGUNDO PREMOLAR INFERIOR

Peiró Guijarro MA, Tarazona B, Zamora N, Cibrián R, Gandía JL

Universidad de Valencia. Valencia

Introducción: La impactación del canino superior por palatino es una alteración eruptiva cuya etiología y diagnóstico temprano tiene una gran importancia. Recientes investigaciones relacionan esta impactación del canino con otras anomalías dentarias, como la desviación del trayecto eruptivo del segundo premolar inferior, pudiéndose utilizar esta desviación como factor predictivo para la detección temprana de la impactación del canino maxilar.

Objetivos: a) desarrollar un método de medida que caracterizase adecuadamente la inclinación de los segundos premolares mandibulares en una radiografía panorámica; b) determinar si existe relación entre la inclinación de estos y el desplazamiento a palatino del canino maxilar; y c) Establecer un ángulo que nos permita pronosticar si estamos ante un paciente susceptible de presentar desplazamiento a palatino del canino maxilar.

Material y método: La muestra estaba compuesta por 100 pacientes: 51 presentaban caninos maxilares desplazados a palatino y un grupo control de 49 pacientes. Se introdujo un nuevo sistema de determinación de la angulación de los segundos premolares para lo que medimos 4 ángulos en cada radiografía panorámica: ángulo: pm-MP y ángulo pm-OP en ambos lados de cada paciente.

Resultados: El método para la medición de la inclinación de los segundos premolares mandibulares presentó un error intraobservador del 2,7% e interobservador del 3,5%. Se encontraron diferencias estadísticamente significativas entre ambos grupos (control y pacientes con PDC) con un p valor de 0,003 para pm-MP y de 0,004 para pm-OP.

Conclusiones:

1. El método propuesto para la medición de la angulación de los segundos premolares inferiores sin erupcionar en una radiografía panorámica es adecuado para caracterizar su inclinación y es reproducible.

2. La relación entre la inclinación de los segundos premolares inferiores no erupcionados y el desplazamiento a palatino del canino maxilar es estadísticamente significativa.
3. Un valor superior a 35°, de la suma de los valores obtenidos para MP-pm y OP-pm debe hacernos sospechar que estamos ante un paciente susceptible de presentar desplazamiento a palatino del canino maxilar.
4. Este hallazgo puede ser usado en la clínica para la detección temprana del desplazamiento a palatino del canino maxilar con un factor predictivo positivo.

36. PREDICCIÓN DEL TAMAÑO DENTARIO DE DIENTES NO ERUPCIONADOS EN NIÑOS MEDIANTE ECUACIONES DE REGRESIÓN

Tarazona Álvarez B, Peiró Guijarro MA, Zamora Martínez N, Paredes Gallardo V, Gandía Franco JL

Unidad Docente Ortodoncia. Facultad de Medicina y Odontología. Universidad de Valencia. Valencia

Introducción: Conocer el tamaño de los dientes no erupcionados en dentición mixta es una herramienta muy importante en el diagnóstico del paciente. Las tablas de Moyers o las de Tanaka-Johnston no son empleadas en la práctica clínica debido a su complejidad y a que no están basadas en los tamaños dentarios de la población española.

Objetivos: a) Evaluar la aplicabilidad de los métodos de Moyers y Tanaka-Johnston en niños españoles; b) proponer nuevas ecuaciones de regresión utilizando el tamaño de los cuatro incisivos inferiores permanentes para conocer el tamaño de los canino y premolares; y c) comparar nuestros resultados con otras poblaciones.

Material y método: Se seleccionaron 359 niños españoles para el presente estudio, el cual fue aprobado por el Comité de Ética de Investigación en Humanos de la Universidad de Valencia. Los tamaños dentales se midieron sobre los modelos de estudio usando un sistema digital 2D. En primer lugar, las mediciones reales de los dientes se compararon con los tamaños predichos con las tablas de Moyers y con las ecuaciones de Tanaka-Johnston. En segundo lugar, se desarrollaron unas ecuaciones de regresión utilizando el tamaño de los cuatro incisivos inferiores permanentes para predecir el tamaño de caninos y premolares.

Resultados: Los resultados mostraron que las predicciones del tamaño de los caninos y de los premolares fueron muy diferentes en función de los métodos empleados. Las ecuaciones de regresión para estimar el tamaño conjunto de los caninos y los premolares tanto en la arcada superior como inferior en ambos sexos fueron: niños: canino y premolar superior = $12,68 + 0,42$ incisivo inferior. Canino y premolar inferior = $11,71 + 0,44$ incisivo inferior; niñas: canino y premolar superior = $12,06 + 0,43$ incisivo inferior. Canino y premolar inferior = $10,71 + 0,46$ incisivo inferior.

Conclusiones: Las tablas de Moyers tienden a subestimar el tamaño real de los dientes mientras que las ecuaciones de

Tanaka-Johnston tienden a sobreestimarlos. Las ecuaciones de regresión descritas son un instrumento adecuado para la predicción del tamaño dentario de caninos y premolares.

37. EVALUACIÓN DE LAS DOSIS DE RADIACIÓN DEL CONE BEAM COMPUTED TOMOGRAPHY EN NIÑOS Y ADOLESCENTES

Zamora Martínez N, Peiró Guijarro MA, Tarazona Álvarez B, Paredes Gallardo V, Gandía Franco JL

Unidad Docente Ortodoncia. Facultad de Medicina y Odontología. Universidad de Valencia. Valencia

Introducción: La introducción de la tomografía computarizada de haz cónico o Cone Beam Computed Tomography (CBCT), ha supuesto un gran paso en el diagnóstico por la imagen proporcionando información en los tres planos del espacio. Son múltiples las ventajas que ofrece el CBCT tales como: posibilidad de visualizar las imágenes en alta calidad sin superposiciones ni distorsiones, reconstrucciones a escala real, rapidez y comodidad en la realización de la prueba mediante escaneados más cortos, posibilidad de medición de las imágenes y, por último, un coste aceptable para el paciente. La única desventaja que presenta es la elevada dosis de radiación, siendo uno de los aspectos que debe tenerse en cuenta a la hora de efectuar esta prueba diagnóstica sobre todo en pacientes infantiles o adolescentes.

Objetivos: Analizar las dosis de radiación del CBCT en comparación a las radiografías convencionales y describir los parámetros que influyen a la hora de valorar esta radiación en el niño y adolescente.

Metodología de la revisión: Se realizó búsqueda bibliográfica utilizando el buscador PubMed de artículos en inglés y una búsqueda manual de revistas de ortodoncia y odontopediatría para artículos publicados en español.

Resultados: Todos los estudios destacan la elevada dosis de radiación del CBCT frente a la radiografía digital convencional, dependiendo de varios aspectos (tipo de haz, cantidad, tipo y forma del filtro del aparato, tiempo de escaneado, parámetros de imagen empleados, rotación de 360° del tubo y el campo de visión). Los estudios concluyen que se debe tener especial atención y preocupación cuando tratamos con niños ya que las diferencias en sus factores de peso los hacen más susceptibles a los efectos de la radiación, a pesar de que la mayoría de estudios consultados están basados en adultos jóvenes.

Conclusiones: Por tanto, considerando las dosis de radiación de este tipo de registros, el CBCT no se reconoce como herramienta rutinaria diagnóstica para los niños y adolescentes, teniendo que estar justificada por motivos como: impacaciones dentarias, presencia de dientes supernumerarios y agenesias, casos de anomalías esqueléticas, dientes traumatizados con sospecha de fracturas radiculares o sospecha de posibles lesiones quísticas o tumorales.

PACIENTES CON NECESIDADES ESPECIALES

38. ACTITUD TERAPÉUTICA ANTE EL PACIENTE INFANTIL CON MASTOCITOSIS

Andrés Planells P, Vidal Montolio I, Estrela Sanchis F, Valls Meyer P, Catalá Pizarro M
Universitat de València. Valencia

Introducción: La mastocitosis constituye un grupo heterogéneo de enfermedades que se caracteriza por un aumento en el número de mastocitos en diversos tejidos del cuerpo. La piel es la región que se afecta con mayor frecuencia, si bien los mastocitos suelen aumentar en otros tejidos como la médula ósea, el hueso y el tracto gastrointestinal.

Los mastocitos son un tipo de células que se encuentran en situaciones normales en nuestro organismo y que participan en las reacciones inflamatorias e inmunológicas del mismo. Los mastocitos tienen en su citoplasma diversos gránulos que contienen histamina y otras sustancias químicas que cuando se liberan al tejido que los rodea provocan reacciones que incluyen la dilatación de los capilares, hinchazón y picor.

Existen diferentes tipos de mastocitosis que se distingue por su sintomatología, cantidad de mastocitos, número de órganos afectados y otros aspectos. En el niño puede aparecer desde el nacimiento hasta los 3-4 años; y se han descrito tres tipos: mastocitoma solitario, urticaria pigmentosa y mastocitosis cutánea difusa.

Objetivo: Realizar una actualización bibliográfica sobre la utilización de protocolos específicos para el manejo odontológico del paciente infantil con mastocitosis.

Metodología: Se realiza la búsqueda de literatura científica en la base de datos PubMed utilizando como palabras clave "dental", "oral", "management", "mastocytosis".

Resultados: Los pacientes con mastocitosis tienen un mayor riesgo de sufrir reacciones anafilácticas relacionadas con la liberación masiva de mediadores, secundarios a diversos agentes desencadenantes. Por ello, es fundamental que tanto el tutor responsable del niño, como el odontólogo los conozcan con exactitud para extremar las medidas preventivas y evitar aquellos estímulos, materiales o fármacos que los puedan desencadenar.

Entre los factores desencadenantes emocionales se encuentra el estrés y la ansiedad, muy comunes en el ambiente odontológico; respecto a los materiales, se han descrito alérgenos como el látex, el eugenol o el níquel; y entre los fármacos destacar la penicilina o el ácido acetilsalicílico.

Por lo tanto es importante instaurar un protocolo de sedación para evitar el riesgo de ansiedad, una premedicación con antihistamínicos H1 y H2 y evitar la utilización de ciertos materiales.

Conclusiones: Los pacientes con mastocitosis deben recibir una atención especial por parte del odontopediatra, no

sólo en el manejo del tratamiento dental, sino también en la prescripción y uso de fármacos para el tratamiento de las complicaciones que se puedan desencadenar en aquellos casos con un riesgo evidente de crisis anafiláctica.

39. QUERUBISMO: DIAGNÓSTICO Y ACTITUD TERAPÉUTICA

Aznar Marín A, Rangel López J, Bonafé Monzó N, Bagán Sebastián JV, Catalá Pizarro M
Universitat de València. Valencia

Introducción: El querubismo es una enfermedad hereditaria, autosómica dominante. Es una entidad no neoplásica, progresiva caracterizada por afectar únicamente al hueso de los maxilares, de manera bilateral y simétrica, produciendo una reabsorción de tejido óseo y sustitución por tejido fibroso. Esta afectación se debe a una mutación de origen desconocido. La prevalencia es mayor en el sexo masculino que en el femenino en una proporción 2:1 y no tiene predilección racial. El nombre hace referencia a la deformidad facial característica, que progresivamente va dándole al paciente el aspecto de querubín. Cabe destacar las manifestaciones orales que se asocian como: agenesias, pérdida prematura de dientes temporales, impactaciones y maloclusiones entre otras.

Objetivo: Presentar dos casos clínicos de querubismo de diferente severidad, haciendo hincapié en el diagnóstico diferencial y la actitud terapéutica.

Casos clínicos: *Caso clínico 1:* Niño de 8 años y 2 meses que clínicamente presenta caries, pérdida prematura de dientes temporales y diastemas. El aspecto facial no llama la atención. A nivel radiográfico se observan lesiones de aspecto quístico multiloculares bilaterales a nivel de los maxilares, agenesias e impactaciones. *Caso clínico 2:* Niño de 9 años y 5 meses, que a la exploración clínica presenta caries, maloclusión, erupción ectópica de 4.6, un diente erupcionado por vestibular de otro en el tercer cuadrante y unas protuberancias óseas en palatino y en vestibular de la rama horizontal marcadas. El aspecto facial es llamativo. Radiográficamente se aprecian lesiones quísticas multiloculares, a modo de pompas de jabón, en ambos maxilares, impactaciones, y alteraciones de número difíciles de etiquetar.

Comentarios: En ambos casos con los datos clínicos y radiológicos se estableció el diagnóstico de presunción de querubismo, planteándose el diagnóstico diferencial con entidades tales como tumor marrón de hiperparatiroidismo, síndrome de Noonan y lesiones de células gigantes. El tratamiento se estipula que depende de la severidad de la patología, del compromiso funcional, estético y las repercusiones psicológicas de esta patología sobre el paciente. No obstante, la mayoría de los casos se resuelven espontáneamente, con el tiempo.

Conclusiones: El querubismo es una displasia ósea benigna que requiere un seguimiento estrecho a largo plazo de las

lesiones por su naturaleza progresiva y el compromiso estético y funcional. El odontopediatra debe conocer esta patología ya que puede ser el primero en diagnosticarlo, de manera temprana.

40. APOYO VISUAL PARA COMUNICACIÓN CON PACIENTES ESPECIALES EN LA CONSULTA DENTAL

Canorea Díaz E¹, Cruz Vázquez S¹,
Martín-Rubio Zamorano N², Valcarcel Soria R³,
Mora Fernández MG³

¹SESCAM. ²Odontología. Madrid. ³SERMAS

Introducción: Cada vez son más las familias que tienen miembros con trastornos de espectro autista (TEA), buscando atención odontológica especializada.

La comunicación, interacción social y falta de flexibilidad en el razonamiento y comportamiento de pacientes con TEA hacen que realizar cualquier tratamiento odontológico puede resultar muy complejo. Por ello, se recurre demasiado a sedación y a anestesia general.

El uso de ayudas visuales (fotografías, vídeos, pictogramas, dibujos, gestos, etc.) es básico en el tratamiento de los pacientes con TEA. Estas estrategias disminuyen la ansiedad ante lo desconocido, facilitan su autonomía, favorecen su comprensión y garantizan su colaboración.

Al realizar la búsqueda bibliográfica para profundizar en este trabajo, se aprecia que hay guías creadas en urgencias pediátricas y enfermería para la atención primaria, no existiendo en odontología un protocolo de actuación con estos pacientes.

Conocer las características del paciente TEA y manejar las ayudas visuales necesarias, mejorará su intervención odontológica y su salud bucodental.

Objetivos: Elaboración de un cartel de comunicación para niños TEA, aplicable a otros pacientes especiales para el examen de SBD.

Metodología: Análisis bibliográfico sobre dicho tema usando como bases de datos PubMed, Scielo, Medline y Google Académico. Para comenzar la confección del trabajo contactamos con la Asociación ARASSAC y con el equipo multidisciplinar que realiza el trabajo, formado por odontólogos, higienistas y una maestra especialista en audición y lenguaje.

Resultados: En la revisión descrita se encuentran métodos visuales descritos para otros procedimientos médicos, pero no para la atención dental específica.

A partir de dicha base, se diseña un cartel visual de comunicación para el tratamiento dental y el manejo en consulta de las necesidades odontológicas de estos pacientes.

Se presenta una serie de cuadros asociados a los aspectos más importantes en la consulta dental, tratamientos, instrumental e instrucciones de SBD, usando principalmente pictogramas.

Comentarios: Creemos conveniente crear un cartel-póster que permita realizar una desensibilización en la consulta dental, trabajando desde un punto multidisciplinar e involucrando a los profesionales sanitarios habituales en las revisiones de niños (pediatría y enfermería), padres, y maestros especialistas en audición y lenguaje.

Este material puede utilizarse con otros tipos de pacientes que tengan necesidades especiales debido a diferentes causas tales como déficit de atención con y sin hiperactividad, pacientes con miedo, retraso mental, etc.

Conclusiones: Todo equipo de SBD que atienda a pacientes con TEA debe conocer los procedimientos de desensibilización sistemática, el uso de ayudas visuales y tener muy presente la técnica decir-mostrar-hacer.

Se debe producir una instrucción precisa a padres/educadores sobre la importancia de la prevención oral, siendo necesarias la protocolización de visitas periódicas que minimicen el riesgo de patología oral en dichos pacientes.

41. SÍNDROME CARDIO-FACIO-CUTÁNEO Y PERIODONTITIS AGRESIVA. ¿UNA NUEVA VARIANTE FENOTÍPICA? CASO CLÍNICO

Del Llano Fernández A, Varela Aneiros I,
Pico Blanco A, Caneiro Queija L, Blanco Carrión J
Universidad de Santiago de Compostela. A Coruña

Introducción: El síndrome cardio-facio-cutáneo (SCFC) es una anomalía congénita que se caracteriza por déficit intelectual y retraso psicomotriz, y una serie de hallazgos físicos comunes, como defectos cardíacos congénitos, anomalías craneo-faciales y alteraciones del cabello (pérdida de las cejas), uñas y piel. Su prevalencia se desconoce. El diagnóstico definitivo es genético, aunque todos los casos diagnosticados son espontáneos, presumiblemente por una mutación *de novo*. Hasta la fecha, los hallazgos intraorales descritos entre los pacientes con SCFC son: fisura palatina submucosa, hipoplasia de esmalte y dientes supernumerarios.

Objetivo: Describir un caso de periodontitis agresiva en una paciente con SCFC.

Caso clínico: Paciente de 7 años de edad con sospecha clínica de SCFC, confirmada mediante estudio genético (mutación Tyr130Cys en heterocigosis en el gen MAP2K1). Acude a consulta en la Unidad de Pacientes Especiales de la Facultad de Medicina y Odontología de la Universidad de Santiago de Compostela (USC) con un diagnóstico inicial de "pérdida prematura de dientes temporales y movilidad de los remanentes". La exploración clínica y radiológica confirmó el diagnóstico de periodontitis agresiva y el cultivo subgingival demostró un predominio de flora anaerobia (*F. nucleatum* y *P. intermedia*). Se realiza tratamiento periodontal convencional (raspado y alisado radiculares); a pesar de un control de placa aceptable, a los 6 meses presentó una exacerbadación de la periodontitis que requirió tratamiento antibiótico y nuevo curetaje.

Comentarios: No hemos encontrado en la literatura ningún caso de periodontitis agresiva en pacientes diagnosticados de SCFC. La paciente presentó pápulas hiperqueratósicas durante los primeros días de vida, que desde entonces recurren periódicamente, lo cual obliga a descartar que en la etiopatogenia de la periodontitis participen factores inmunológicos especialmente en relación con la inmunidad celular y/o la funcionalidad de los neutrófilos, como ocurre en otros síndromes hiperqueratósicos como el Papillon-Lefevre.

Conclusiones: El diagnóstico de periodontitis agresiva en una paciente con SCFC podría formar parte de una expresión fenotípica del síndrome y obliga a descartar una deficiencia inmunológica de base.

42. INTERVENCIÓN DEL ODONTOPEDIATRA EN LA DISTRACCIÓN OSTEOGÉNICA CRANEOFACIAL EN PACIENTE CON SÍNDROME DE GOLDENHAR

Morales Loya NI¹, Barraza Lerma N¹, de la Riva V^{1,2}

¹Departamento de Estomatología Pediátrica. Universidad Autónoma de Chihuahua. México. ²Universidad Nacional Autónoma de México. México

Introducción: El síndrome de Goldenhar es un complejo de anomalías craneofaciales unilaterales y vertebrales. Su incidencia se estima en 1 de cada 25.000 nacidos vivos. La patogenia está basada en una inadecuada oxigenación tisular, origen de una hipogénesis de la arteria estapédica y sus divisiones supraorbital y maxilomandibular. Se caracteriza por afectación facial por lo general son unilaterales, con predominio derecho con: hipoplasia de las regiones malar, maxilar, y/o mandibular del lado afectado. La distracción osteogénica es un proceso biológico de regeneración de hueso neoformado y tejidos blandos adyacentes mediante tracción progresiva y controlada de los segmentos óseos separados quirúrgicamente.

Objetivo: Mostrar la intervención del odontopediatra en la etapa pre-quirúrgica para distracción osteogénica craneofacial.

Caso clínico: Paciente masculino de 8 años de edad, con diagnóstico de síndrome de Goldenhar, el cual acude a clínica de odontopediatría. Corresponde a 4.^a gestación, prematuro, con ventrículo único. A los 4 años le realizaron operación parcial, tratado por médico cardiólogo periódicamente, medicado con 75 mg de ácido acetilsalicílico cada 24 horas. A la exploración presenta cráneo dolicocefalo, asimetría facial, línea interpupilar no concordante, catarata en ojo izquierdo, agenesia de ambas orejas, puente nasal en depresión, incompetencia labial. Intraoralmente, hiperplasia gingival, arcos triangulares, paladar profundo y estrecho, lengua móvil y comprimida, cálculo dental, higiene bucal deficiente, mordida cruzada posterior izquierda, mordida abierta anterior de 7 mm, malposiciones dentarias y presencia de obturaciones filtradas. Radiográficamente, se observan retenciones den-

tales, compresión de vía aérea, así como agenesia de rama mandibular izquierda.

El tratamiento consistió en control de placa dentobacteriana, eliminación de lesiones cariosas y tratamiento de ortopedia dentofacial.

Comentarios: La literatura refiere que el tratamiento es multidisciplinario, la corrección quirúrgica de las anomalías debe indicarse precozmente; son importantes las canalizaciones para permitir la alimentación a través de la boca, reconstrucción del labio y paladar, resección de esbozos preauriculares, acortamiento o alargamiento de huesos de mandíbula, reconstrucción de malares y oído externo. El tratamiento estomatológico es corrección quirúrgica de la maloclusión, mediante aparatos ortopédicos, coincidiendo con nuestro caso, a diferencia de que sugieren rehabilitación oral bajo anestesia general por la dificultad del manejo de la vía aérea y la nula cooperación del paciente.

Conclusión: En pacientes que iniciarán un protocolo quirúrgico se debe realizar un manejo interdisciplinario con el objetivo principal de optimizar el crecimiento dentofacial, mejorando el aspecto psicológico-biológico y social del paciente, logrando un equilibrio en su salud integral.

43. SÍNDROME CLAPO, ¿QUÉ DEBE CONOCER EL ODONTOPEDIATRA SOBRE ESTA RECIENTE ENTIDAD NOSOLÓGICA?

Padilla Miranda M, López Jiménez AJ, Gómez Clemente V, Muñoz Caro JM, Planells del Pozo P

Universidad Complutense de Madrid. Madrid

Introducción: El síndrome CLAPO o de López-Gutiérrez es un trastorno genético malformativo de etiología desconocida. Ha sido descrito recientemente, caracterizándose por la presencia de una malformación capilar simétrica localizada en la línea media del labio inferior, malformación linfática y/o venosa en cara y cuello con diferente grado de severidad, asimetría y crecimiento excesivo parcial o generalizado del área cervicofacial o de otras zonas del organismo como las extremidades.

Objetivo: Realizar una descripción general del síndrome, así como conocer los signos y síntomas más importantes y su influencia en la región orofacial en aras a determinar un posible tratamiento odontopediátrico.

Material y método: Se ha realizado una búsqueda bibliográfica de la literatura científica en diversos buscadores electrónicos, relacionada con la entidad conocida como síndrome CLAPO utilizando las palabras clave: "capillary malformation", "lower lip", "CLAPO syndrome", "overgrowth" y "lymphatic malformation".

Caso clínico: Se presenta el caso clínico de dos pacientes de sexo femenino diagnosticadas de la citada entidad, de 8 y 17 años de edad respectivamente, evaluadas en el Servicio Médico de Cirugía Oral y Maxilofacial y Odontopediatría del

Hospital Universitario de La Paz de Madrid. Ambas pacientes a la exploración presentan macroglosia, lesiones múltiples en el dorso y cara ventral de la lengua y suelo de la boca, lesión capilar en el labio inferior localizada en la línea media y una malformación veno-linfática cervicofacial de severidad variable. Dentro de las complicaciones secundarias más frecuentes destaca un elevado riesgo de sangrado, mala higiene oral, gingivitis, múltiples caries y desarrollo de maloclusiones.

El tratamiento es principalmente quirúrgico bajo anestesia general y dirigido principalmente a la reducción lingual y tratamiento de las lesiones vasculares con radiofrecuencia y laser de diodo y post-quirúrgico encaminado a la disminución de las complicaciones acontecidas después de la cirugía.

Conclusiones: El síndrome CLAPO cursa con malformaciones vasculares y linfáticas severas, que afectan de manera significativa a la región orofacial y que tiene importantes repercusiones en el desarrollo de los maxilares y de patología infecciosa como la caries y la gingivitis.

Requiere de un diagnóstico temprano y un tratamiento multidisciplinar, sin embargo, es necesaria una mayor investigación para conocer en profundidad las alteraciones acontecidas a nivel oral y mejorar de esta manera el manejo y tratamiento odontopediátrico de las mismas en estos pacientes.

44. GUÍA DE PREVENCIÓN E HIGIENE ORAL EN PACIENTES PEDIÁTRICOS CON FISURA DE LABIO Y/O PALADAR

Torres Moneu A, Gómez Clemente V, López Jiménez A, Betancur Polo N, Planells del Pozo P
Universidad Complutense Madrid. Madrid

Introducción: Las fisuras de labio (FL), paladar (FP) y de labio y paladar (FLP) son las fisuras cráneo-faciales más frecuentes. El tratamiento quirúrgico en etapas muy tempranas es fundamental, es por ello que es de vital importancia la aplicación de un protocolo preventivo antes y después de las intervenciones. Mientras el cuidado de un bebé con FL/P es el mismo que el de cualquier otro bebé en muchos aspectos, requerirán atención especial en algunas de sus necesidades diarias, como por ejemplo la prevención alimentaria y salud oral.

En la literatura los estudios que analizan estos aspectos en pacientes fisurados pediátricos son limitados y en muchas ocasiones contradictorios. Además, las muestras estudiadas no se han descrito adecuadamente en cuanto a tamaño, raza, zona geográfica ni tipo de fisura, lo cual dificulta la interpretación y extrapolación de los resultados.

En el Hospital Universitario La Paz de Madrid cuentan con una guía informativa sobre pacientes fisurados para padres, careciendo de consejos y formación en salud oral. La colaboración multidisciplinar que llevamos a cabo con el centro permitirá mejorar la calidad de vida de pacientes pediátricos con necesidades especiales.

Objetivo: Elaborar un protocolo/guía de prevención e higiene oral, incluyendo recomendaciones y pautas para

pacientes con FL/P basadas evidencia científica para mejorar la calidad de vida del paciente especial pediátrico.

Metodología: se ha realizado una revisión bibliográfica con una estrategia de búsqueda en diversos buscadores electrónicos. Se emplearon los términos MeSH: *cleft palate, cleft lip, oral hygiene, oral health, dental caries, breastfeeding y feeding methods*, que se interrelacionaron con los operadores booleanos AND y OR.

Resultados: Se presenta un tríptico protocolizado e informativo para padres y educadores recogiendo recomendaciones y consejos basados en la evidencia sobre el tipo de lactancia recomendada según la fisura, los dispositivos auxiliares para una alimentación más productiva, la postura más eficiente al lactar y técnicas de higiene oral para una correcta alimentación y salud oral en pacientes con FL/P.

Conclusiones: La inclusión del odontopediatra en el equipo multidisciplinar del tratamiento en pacientes fisurados es de vital importancia para mejorar la calidad de vida de los pacientes especiales infantiles.

La realización de guías/protocolos informativos permite una intervención y formación temprana de familiares y educadores.

PULPA/ENDODONCIA/TRAUMATOLOGÍA

45. ¿ES LA REVASCULARIZACIÓN DE DIENTES PERMANENTES INMADUROS UNA TÉCNICA EFICAZ Y REPRODUCIBLE?

Chen Y, Jovani Sancho MM, Sheth Shah CC, Ribelles Llop M, Garcovich D

Departamento de Odontología. Universidad CEU-Cardenal Herrera. Valencia

Introducción: Los objetivos del tratamiento en dentición permanente joven van dirigidos a mantener la vitalidad pulpar y obtener el desarrollo radicular fisiológico, consiguiendo una proporción corono-radicular adecuada del diente. En algunas ocasiones, bien porque diagnosticamos una vitalidad pulpar negativa del diente, bien porque se produce un fracaso del tratamiento de pulpa vital, no se consigue el cierre apical de forma fisiológica, por lo que nos vemos con la necesidad de emplear métodos de inducción del cierre apical de forma artificial. Ante estas situaciones clínicas surge una nueva opción de tratamiento con buena perspectiva de futuro, que a diferencia de la apexificación, permite la continuación del desarrollo radicular, la *revascularización*. Esta técnica se basa en la estimulación de un coágulo a partir de los tejidos periapicales, previa desinfección del conducto generalmente con una mezcla de tres antibióticos, permitiendo el refuerzo de las paredes dentinales, y aumentando el éxito del tratamiento

Objetivo: Realizar una revisión de la literatura con el objetivo de profundizar en la técnica de revascularización, analizando su base biológica y su viabilidad o éxito en el tratamiento dental.

Material y método: Se realizó una búsqueda bibliográfica consultando la base de datos PubMed y Medline de artículos publicados entre los años 2005 y 2015. Se utilizaron como palabras clave: *pulp revascularization, immature tooth, revitalization*. Se estudiaron casos clínicos publicados en la bibliografía consultada, en los que se analizaban datos de la anamnesis, diagnóstico, tratamiento y su seguimiento con el fin de valorar su viabilidad.

Resultados: La técnica de revascularización es una técnica que presenta un elevado porcentaje de éxito en el tratamiento del diente permanente joven no vital. De todos los casos publicados revisados, sólo un poco número de dientes tratados con la técnica de revascularización fracasaron. Analizando los criterios de éxito clínico y radiográfico, un alto porcentaje de dientes obtuvieron un aumento del grosor de la raíz y la longitud radicular y una proporción menor consiguieron el cierre apical. Se demuestra por tanto la eficacia de la técnica.

Conclusiones: El tratamiento de revascularización en dentición permanente joven, según la bibliografía revisada, presenta elevados porcentajes de éxito, independientemente de la variación de protocolos empleados. El bajo porcentaje de fracaso podría deberse a la tendencia de los autores de no publicar casos fallidos o a la interpretación subjetiva de las radiografías a la hora de decidir si hay o no signos de apexogénesis.

46. REVASCULARIZACIÓN EN DIENTES PERMANENTES CON ÁPICES INMADUROS

Díez Cano MI, Tafalla Pastor H, Berenguer Mira MT, Crespo Muñoz A, Vicedo Quereda E
Hospital del Vinalopó. Elche, Alicante

Introducción: La revascularización es un nuevo método de tratamiento en dientes permanentes con ápices inmaduros y necrosis pulpar. Hasta la fecha la apicoformación ya sea mediante hidróxido de calcio o tapón apical de MTA, era el tratamiento de elección para este tipo de casos.

Objetivo: Realizar una revisión de la bibliografía científica existente que nos permita reconocer los principales protocolos de revascularización de dientes permanentes con ápice inmaduro.

Material y método: Se realizó una búsqueda bibliográfica consultando las bases de datos PubMed y Medline. Las palabras clave empleadas fueron “pulp revascularization” e “immature permanent teeth treatment”.

Resultado: La mayor parte de los autores coinciden en el uso de la pasta triantibiótica (minociclina, ciprofloxacino y metronidazol) como un buen agente antibacteriano en la primera cita de tratamiento; en la importancia de establecer un buen coágulo que permita la estimulación del desarrollo del ápice en la segunda cita; además de un buen sellado coro-

nal que impida la contaminación a largo plazo en la tercera cita. Algunos autores establecen que el uso de la anestesia sin vasoconstrictor favorece la formación del coágulo en la segunda cita. Otro punto a estudiar es la decisión sobre la instrumentación del conducto durante las citas, donde un alto porcentaje de autores coinciden en que la no instrumentación del conducto eleva el índice de éxito de la revascularización.

Conclusiones: Los dientes permanentes con ápices inmaduros siempre son un reto en la práctica de la endodoncia. Podemos concluir que la revascularización estimula el desarrollo del ápice así como el engrosamiento de las paredes dentinarias, reduciendo así el riesgo de fractura. Por otro lado, la ingeniería tisular está abriéndose paso en el campo de la revascularización con el objetivo de encontrar alternativas más biológicas.

47. ACTIVIDAD ANTIMICROBIANA DE LA PASTA TRIANTIBIÓTICA E HIDRÓXIDO DE CALCIO EN LA REVASCULARIZACIÓN PULPAR: EVALUACIÓN *IN VITRO*

Guzmán S, Cortés O, Alcaina A, Austro MD, Castejón I
Universidad de Murcia. Murcia

Introducción: El tratamiento de dientes permanentes jóvenes con pulpa necrótica constituye un reto para los odontopediatras, siendo la endodoncia regenerativa una alternativa prometedora para estos dientes. Sin embargo, obtener un resultado favorable mediante protocolos de revascularización pulpar dependerá en gran medida de la eliminación de los microorganismos dado que la reparación apical no puede ocurrir en presencia de tejido infectado.

Objetivo: Investigar cómo dos soluciones antisépticas distintas actúan frente a una de las principales bacterias anaerobias facultativas presentes en dientes permanentes jóvenes con pulpa necrótica. Los dos tipos de materiales antibacterianos utilizados fueron hidróxido de calcio y pasta triantibiótica modificada (ciprofloxacino, metronidazol, clindamicina), con agua purificada o propilenglicol como solventes.

Material y método: Se llevó a cabo la siembra de la cepa bacteriana *E. coli* (ATCC® 25922) en placas Petri para probar la susceptibilidad de la pasta triantibiótica frente al hidróxido de calcio usando como solventes agua purificada (Mili-Q) y propilenglicol, mediante el método de difusión en agar. Se realizó la lectura de los resultados a las 48 horas mediante la medición de los halos de inhibición presentes en las placas.

Resultados: En base a los criterios para valorar la eficacia antimicrobiana de los materiales utilizados, se observó que la pasta triantibiótica mostró un resultado más favorable frente a las placas a las que se aplicó el hidróxido de calcio. Respecto a los solventes, ofrece mejores resultados el agua purificada que el propilenglicol para ambos tipos de medicamentos.

Conclusiones:

1. El éxito de la endodoncia regenerativa depende de la erradicación de las bacterias de los conductos radiculares.

2. La pasta triantibiótica es más efectiva contra microorganismos anaerobios facultativos que el hidróxido de calcio, independientemente del solvente utilizado.
3. El agua purificada utilizada como solvente es más efectiva que el propilenglicol, independientemente de la solución antiséptica utilizada.

48. PUESTA AL DÍA EN LOS MEDIOS DE TRANSPORTE PARA DIENTE AVULSIONADO

López González E, Vilar Rodríguez C, Calvo Sagastuy A, Miegimolle Herrero M, Arner Cortina C

Universidad Europea de Madrid. Madrid

Introducción: El traumatismo dental es un motivo frecuente de visita a la consulta del odontólogo. Aproximadamente el 30% de niños con dientes temporales y el 22% de niños con dientes permanentes sufren traumatismos dentarios importantes. Dentro de los traumatismos, aproximadamente el 0,5-3% consisten en avulsiones dentarias. Uno de los factores más importantes para que el tratamiento de un diente avulsionado culmine con éxito es la elección de un medio de transporte adecuado.

Objetivos: Describir el medio de transporte adecuado para mantener el máximo tiempo posible la vitalidad de las células del ligamento periodontal en el período de tiempo extraoral, hasta que se procede a la reimplantación de los dientes permanentes avulsionados.

Material y método: Se realizó una búsqueda bibliográfica con las palabras clave “medio de transporte”, “avulsión”, “storage media”, “storage medium”, “diente permanente”, “Solución balanceada de Hanks”, “HBSS”. En las siguientes bases de datos: “Medline” “PubMed”, “Biblioteca de la Universidad Europea de Madrid, Dulce Chacón”. Entre los años 1997 y 2015.

Resultados y discusión: Dentro de los medios de transporte que existen en la actualidad, el agua se utilizó como control negativo, debido a que produce la lisis de las células del ligamento periodontal por su pH y su contenido en cloro. Todos los artículos revisados coinciden en que el mejor medio de transporte para un diente avulsionado es la propia cavidad oral del paciente. La solución salina de Hanks es el medio más estudiado, pero existe controversia entre autores ya que su éxito depende mucho de la temperatura en la que se encuentre este medio. Se determinó que la leche es el medio más cómodo de usar por su bajo precio y gran accesibilidad para el paciente. Las sales de rehidratación oral se han descrito como un medio de transporte con un porcentaje de éxito muy elevado en la viabilidad de las células del ligamento periodontal. En la literatura se describen otros medios de transporte con menor éxito que los descritos anteriormente.

Conclusiones: Las características que debería tener el medio de transporte de un diente avulsionado ideal serían económico y de fácil acceso por el paciente. Existe controversia

entre los autores a la hora de determinar cuál es el medio de transporte ideal. La prevención, mediante protectores bucales cuando se realizan deportes de contacto, es fundamental para evitar las avulsiones dentarias.

49. RESTAURACIÓN BIOLÓGICA DE FRACTURA CORONARIA EN DENTICIÓN TEMPORAL. INFORME DE UN CASO

Macías Gamboa DM, Pacheco Santiesteban R

Departamento de Estomatología Pediátrica. Universidad Autónoma de Chihuahua. México

Introducción: Las fracturas dentales son las lesiones traumáticas más frecuente en la dentición permanente, mientras que en la decidua son las luxaciones, afectando principalmente los incisivos superiores. Su prevalencia varía ampliamente (11,7% al 58,6%) siendo multifactorial (sobremordida horizontal aumentada, respiración oral y maloclusión) y por traumatismos (práctica de deportes de contacto, accidentes automovilísticos, etc). En dentición decidua, el género masculino se ve mayormente afectado, con un rango etario que va de 2 a 3 años.

Objetivo: Presentar un caso clínico en donde mostramos la restauración biológica de una fractura no complicada de corona y raíz como una alternativa terapéutica en la dentición temporal.

Caso clínico: Se presenta el caso de un paciente masculino de dos años de edad quien acude a la clínica de Estomatología Pediátrica de la Facultad de Odontología de la UACH mostrando traumatismo del incisivo central superior derecho provocado por trauma directo al diente involucrado trayendo consigo un fragmento de corona del diente afectado en un medio acuoso. Los padres del paciente mencionan que 24 horas antes, hubo desprendimiento del fragmento. A la exploración intraoral, se observó dentición temporal completa para su edad con fractura no complicada de corona y raíz del incisivo central superior sin movilidad del fragmento radicular ni de otra pieza dental. Se procedió al tratamiento mediante aislado absoluto y desinfección de la zona y fragmento a reposicionar, utilizando como medio de adhesión una resina fotocurable fluida. Después de 5 meses de seguimiento, no se observaron filtraciones o cambios dimensionales en la restauración.

Comentarios: De acuerdo a lo expuesto anteriormente, consideramos una excelente alternativa terapéutica la reposición del fragmento en casos que no exista pérdida de estructura dental, constituyendo una restauración biológica que restituye la función además de mantener la estética, lo cual es respaldado por Asian y Díaz, quienes sugieren que la reposición supera a las restauraciones de resina, a pesar que ellos solo lo han realizado en dentición permanente. Sheen, recomienda varias opciones de tratamiento en dientes deciduos las cuales incluyen restauración con resina hasta la extracción del diente como última opción.

Conclusiones: Existen pocos reportes de reposición dental en dentición temporal, considerando esta técnica como una opción de tratamiento con seguimiento a largo plazo, teniendo en cuenta la severidad del mismo, el compromiso del diente sucedáneo y la edad del paciente, ya que a pesar de que contamos actualmente con materiales sumamente estéticos ninguno superará al órgano dental.

OTROS

50. ANOMALÍAS DENTARIAS DE NÚMERO, FORMA Y ERUPCIÓN

Baquero Artieda L, Pinilla Blanco K, Bartolomé B, Costa F, Gallegos L

Universidad Europea de Madrid. Madrid

Introducción: Una de las anomalías dentarias más frecuentes en la consulta odontopediátrica son las alteraciones en el número de dientes, siendo más común la ausencia de alguno/s de ellos: agenesia dental. Ciertas características dentales que la acompañan suelen ser reducciones en el tamaño y forma de los dientes, así como un retraso en la erupción. Ocurren durante la etapa de iniciación del desarrollo de la dentición. La prevalencia de agenesia y los dientes más afectados presentan variabilidad étnica. La dentición permanente es la más afectada. Las agenesias múltiples suelen encontrarse asociadas a síndromes: displasia ectodérmica, síndrome de Down, trico dento óseo, entre otros. Más rara vez se presentan como condición aislada.

Objetivos: Presentar un caso clínico con múltiples agenesias asociado a anomalías de forma y anomalías de la erupción.

Caso clínico: Se presenta una paciente de 9 años y 11 meses de edad sin antecedentes familiares de interés, derivada de un centro de salud para tratamiento ortodóncico. Antecedentes personales: pubertad precoz, asmática en tratamiento con broncodilatadores y corticoides. Reflujo gastroesofágico en tratamiento. Durante la primera infancia presentó varios episodios de bronquiolitis y afección de vías respiratorias altas. Tras el examen clínico y radiográfico, diagnosticamos la presencia de múltiples agenesias, dientes conoides de centrales superiores e inferiores y trasposición de incisivo lateral por el canino mandibular.

Discusión: Es poco frecuente encontrar casos de agenesia severa, sin embargo, la paciente presenta ausencia de ocho piezas sin incluir los terceros molares. Los dientes frecuentemente afectados son los incisivos laterales maxilares y los segundos premolares mandibulares, confirmándose dichas agenesias en ella, además de presentar ausencias de los cuatro segundos molares permanentes.

La causa que justifica estas alteraciones no está del todo clara, ya que hay varias teorías descritas. La más aceptada

sugiere una herencia de tipo poligénica con genes modificantes y factores ambientales (Thesleff I, 2000). Nuestra paciente no presenta estudio genético previo, ni antecedentes familiares de agenesias conocidos.

La mayoría de los autores observan que las agenesias dentales suelen presentarse más en mujeres, confirmándose en nuestro caso.

En la literatura encontrada respecto a trasposiciones dentarias observamos que la más frecuente es la del canino superior con el incisivo lateral maxilar, contradictorio a este paciente donde la trasposición se localiza en la mandíbula.

Conclusión: Ante un paciente infantil que presenta múltiples agenesias debemos investigar la asociación con otras anomalías dentarias para poder establecer un adecuado plan de tratamiento.

51. EL USO DE LA TRANSILUMINACIÓN EN ODONTOPEDIATRÍA

Castro Pérez A, Gasia M, Costa Ferrer F, López Moreno C, Torres L

Madrid

Introducción: La transiluminación es un método con fines diagnósticos en la odontología, entrando en el grupo de los denominados diagnósticos ópticos. Su objetivo principal es localizar caries, mediante un haz de luz que ilumina al diente y muestra las áreas desmineralizadas, incluso podría servir para diferenciar su profundidad e intuir si estas llegan o no a pulpa.

Actualmente se utiliza como alternativa a las radiografías de aleta de mordida en niños que en determinadas situaciones, no las aceptan.

Objetivos: Valorar si la transiluminación puede sustituir a otros medios diagnósticos como las aletas de mordida o al menos, comparar la eficacia diagnóstica de esta técnica para agregarla a nuestros exámenes clínicos.

Material y métodos: Se realiza una revisión bibliográfica de los últimos quince años, usando como bases científicas PubMed, MedLine, Science Direct, Ovid y Google Academic.

Como palabras clave se utilizaron los términos: *transillumination, FOTI, caries diagnostic*, añadiendo como filtro la edad de los pacientes de 0 a 18.

Se presentan además una serie de casos que acudieron a la Clínica Universitaria de la Universidad Europea a los que se tomaron registros radiográficos con aletas de mordida y se compararon con la lámpara de transiluminación.

Resultados: Esta herramienta es un método complementario al examen visual y radiográfico, siendo este último, la mejor opción para diagnosticar lesiones interproximales tanto en esmalte como dentina, ya estén cavitadas o no. Sin embargo, algunos autores destacan que la transiluminación detectó caries que otros métodos no hicieron. La mayoría de autores resaltan la sensibilidad y especificidad que tiene para detectar lesiones incipientes, sobre todo en interproximal.

Conclusiones: Detectar prematuramente las caries interproximales es muy importante para prevenir una mayor progresión de las mismas, y ha quedado demostrado, a pesar de sus limitaciones, que esta técnica aumenta su diagnóstico clínico en ausencia de aletas de mordida, o en aquellos pacientes en los que sea muy difícil tomarlas, por lo que es una herramienta muy útil que debería incluirse en los exámenes ópticos.

52. INCIDENCIA, ETIOLOGÍA Y MANEJO CLÍNICO DE LA INFRACLUSIÓN DE MOLARES TEMPORALES

González Arjona R, Marqués L, Pérez Martínez C, Sastriques Mateu C, Vilar Pinazo A
Universidad Europea de Valencia. Valencia

Introducción: La infraclusión de los molares temporales es una alteración de la erupción manifestándose como una posición inferior de dichos dientes con respecto al plano oclusal de los dientes adyacentes. Consecuentemente, el crecimiento y el desarrollo del hueso alveolar se ven afectados, con la consiguiente reducción de la altura del hueso, lo que impide la erupción del diente temporal que permanece en infraclusión.

Objetivo: Conocer la incidencia y la etiología de esta patología, y al mismo tiempo indagar sobre las patologías relacionadas con la infraclusión, así como el tratamiento más efectivo.

Metodología: Se realizó una búsqueda bibliográfica en las bases de datos PubMed, Scopus y Cochrane en la que se incluyeron todos los artículos publicados en los últimos 10 años, utilizando las palabras clave “infraocclusion” “decidius molars”, “ankylosis”.

Resultados: La etiología es controvertida ya que puede deberse a múltiples factores: impactación, ausencia de sustituto permanente, trauma mecánico, presión anormal de la lengua, infección o daños en la vaina de Hertwings. Algunos autores sugieren también etiología genética.

La mayor prevalencia se encontró entre los seis y ocho años de edad. Lo que evidencia que la infraclusión se da con mayor frecuencia en dentición mixta, no encontrándose diferencias entre sexos.

El diagnóstico precoz es importante, ya que la falta de tratamiento oportuno puede dar lugar a que un diente en infraclusión produzca un desarrollo insuficiente en la anchura y la altura del hueso de soporte. Una cantidad ósea insuficiente puede conllevar dehiscencias, bolsas periodontales y exposición de la raíz de los dientes adyacentes, además de los consecuentes problemas oclusales como inclinación de dientes adyacentes, extrusión del antagonista, pérdida de espacio o mordida abierta lateral.

Los tratamientos descritos en la bibliografía van desde la colocación de un arco lingual que evite la mesialización del primer molar permanente sobre el temporal en infraclusión y esperar a la exfoliación y posterior erupción del permanente; la exodoncia en el momento de la exfoliación o la extracción temprana del temporal asociada a un mantenedor de espacio

hasta que el permanente erupcione de forma natural o traccionándolo ortodóncicamente.

Conclusión: El diagnóstico precoz de la infraclusión y la correcta planificación del tratamiento son esenciales para prevenir complicaciones, además de mantener un seguimiento adecuado de la evolución del caso.

53. REPERCUSIÓN PSICOLÓGICA EN EL NIÑO DE LA LACTANCIA A DEMANDA

Lea M, Boj JR, Espasa E, Hernández M
Universidad de Barcelona. Barcelona

Introducción/justificación: La lactancia materna es el medio natural para aportar al infante los nutrientes necesarios para su crecimiento y desarrollo. La OMS recomienda la lactancia materna exclusiva durante los 6 primeros meses de vida; a partir de entonces, iniciar la introducción de alimentos complementarios al menos hasta los dos años. En el momento del nacimiento, el cuerpo y mente del niño están unidos con los de la madre. Progresivamente, irá ampliando ese vínculo emocional e incorporando otras figuras como la paterna y su círculo familiar. Es importante saber las consecuencias psicológicas que proporciona la lactancia materna a demanda, en el desarrollo del niño, y saber si tendrá alguna repercusión a nivel cognitivo.

Objetivos: El objetivo principal de este estudio es revisar la existencia de una relación directa entre la lactancia materna, el desarrollo psicológico del niño y su nivel cognitivo.

Metodología: Se ha realizado una búsqueda bibliográfica en la base de datos de: Cochrane y PubMed, con las palabras clave: *breastfeeding, psychological development, behavior*, en inglés y español.

Resultados: Según los artículos revisados, la lactancia materna además de ser beneficiosa para la madre, también lo es para el niño, creando un mayor vínculo afectivo fruto de esa conexión. Algunos autores sugieren que los infantes que han sido alimentados con lactancia materna, presentan un mayor nivel cognitivo, aun no siendo concluyente debido a la existencia de otros factores externos. Así pues, la lactancia materna es útil para el correcto desarrollo del vínculo madre-hijo, el apego seguro y la formación del yo.

Conclusiones: La lactancia materna proporciona beneficios al niño y es el nexo de unión entre madre-hijo durante la primera infancia. Se ha demostrado una posible relación entre la lactancia materna y el desarrollo cognitivo, aunque son necesarios más estudios para confirmar dicha relación.

54. CONOCIMIENTOS SOBRE EROSIÓN DENTAL EN UNA MUESTRA DE ESTUDIANTES ADOLESCENTES

Tovar Flores W, Marqués Martínez L, Gavara Navarro MJ, Ribelles Llop M

Facultad de Odontología. Universidad CEU Cardenal Herrera. Valencia

Introducción: La erosión dental es la pérdida patológica, crónica, localizada e indolora de los tejidos dentales producida por la acción química de ácidos, donde no está involucrada la acción de microorganismos. Es una enfermedad multifactorial donde intervienen factores químicos, biológicos y de comportamiento. En la literatura se observa una tendencia al alza no solo de la prevalencia de la erosión, sino también del número de dientes afectados y su severidad con el aumento de la edad. Este incremento ha tenido como consecuencia un aumento en el interés de investigación acerca de esta patología, así como la necesidad de educar a la población sobre la etiología y manifestaciones clínicas con fines preventivos.

Objetivo: Determinar los conocimientos sobre erosión dental de una muestra de alumnos del I.E.S Gilabert de Centelles de Nules (Castellón), así como analizar posibles factores químicos, biológicos y de comportamiento que pueden influir en el desarrollo de dicha enfermedad.

Material y método: Se llevó a cabo una investigación correlacional, no experimental, transversal en una muestra de 352 adolescentes, que debían rellenar un cuestionario. La muestra fue seleccionada mediante un sistema de muestreo no probabilístico consecutivo, donde se seleccionó a los participantes que cumplían los siguientes criterios de inclusión: firmar el consentimiento informado, cumplimentar correctamente el cuestionario, saber leer y entender el idioma español. El cuestionario constaba de varias preguntas que permitían obtener información acerca del conocimiento de la erosión dental, así como factores etiológicos que influyen en la erosión dental incluyendo alimentos, bebidas y hábitos. Los datos recogidos en el cuestionario se analizaron estadísticamente mediante el *software* R Commander, realizando un análisis descriptivo básico.

Resultados: Del total de los 352 cuestionarios recogidos, se consideraron aptos para analizar 348. La edad media de participación fue de 14 años. El 82,18% de ellos no sabían que es la erosión dental, el 73,56% nunca habían oído hablar el término de erosión y el 62,35% pensaba que los términos erosión y caries dental eran sinónimos. Sin embargo, sólo un 14,08% de los individuos conocían cuáles eran los factores que se asocian a la erosión dental.

Conclusiones: El nivel de conocimiento acerca de la erosión dental en adolescentes es bajo. La sociedad actual necesita una actualización en educación en salud bucal, con el objetivo de concienciar a la población sobre patologías bucales cada vez más frecuentes, e importantes, como la erosión dental.

Introducción: Las agenesias dentales pueden presentar consecuencias funcionales, estéticas y psicológicas en el paciente odontopediátrico. Casos de agenesia múltiple suelen ser tratados de manera multidisciplinar siendo el odontopediatra el que diagnosticará y realizará el seguimiento. La etiología descrita está en curso de conocerse, la mayoría de los casos se relacionan con alteraciones genéticas aunque hay otras causas como alteraciones locales, patología sistémica o síndromes que también se relacionan. Las opciones de tratamiento que se plantean son diversas y deben proponerse a la familia.

Objetivos: Describir un caso clínico de agenesia múltiple, así como realizar una revisión bibliográfica sobre su etiología y los diferentes protocolos de actuación para su tratamiento.

Caso clínico: Paciente de sexo femenino de 12 años de edad que consulta por ausencia de múltiples dientes y caries. No refiere antecedentes personales médicos de interés; de la anamnesis surge que otros 4 miembros de la familia han presentado agenesias múltiples, a ninguno se le diagnosticó ninguna patología sistémica. En la exploración clínica se observa atrofia de los procesos alveolares, agenesia de 16 dientes permanentes confirmada radiográficamente mediante una radiografía panorámica.

Comentarios: En base a la revisión bibliográfica, se considera que la etiología más frecuente de agenesias múltiples es genética, la odontogénesis está bajo un control genético estricto. Se han identificado determinados genes, como los que codifican los factores de transcripción MSX1, PAX9 y PITX2, la proteína de señalización EDA y su receptor EDAR, en los que determinadas mutaciones son responsables de distintos patrones de agenesia. También hay descritas agenesias múltiples asociadas a alteraciones locales, sistémicas o síndromes, destacando las displasias ectodérmicas por ser los más frecuentes. En el diagnóstico de estos pacientes debemos realizar una minuciosa historia clínica así como un estudio radiográfico. Hoy en día las posibilidades terapéuticas en los pacientes con agenesias son varias. En casos de agenesia múltiple será importante contar con un equipo multidisciplinar compuesto por odontopediatra, ortodoncista, periodoncista y un odontólogo restaurador.

Conclusiones: La etiología de las agenesias múltiples descrita más frecuente son las alteraciones genéticas. Las agenesias múltiples en niños y adolescentes son difíciles de resolver, pues deberán ser restituidos con tratamiento protésico. Para establecer un correcto plan de tratamiento se requiere un equipo multidisciplinar. El tratamiento durante la infancia del niño será mediante rehabilitación oral hasta que finalice el crecimiento y podamos proponer un tratamiento a largo plazo. Debemos plantear soluciones protésicas funcionales, estéticas y económicamente viables para el paciente y su familia.

55. AGENESIA MÚLTIPLE EN ODONTOPEDIATRÍA: A PROPÓSITO DE UN CASO

Viñeglas C, González Y

Universitat de Barcelona y Hospital Sant Joan de Déu. Barcelona

56. REVISIÓN BIBLIOGRÁFICA DE LOS FACTORES SOCIOECONÓMICOS Y FAMILIARES COMO POSIBLES DESENCADENANTES DE BRUXISMO INFANTIL

Viteri D^{1,2}, Sanchís Fores C¹, Ochando Perales G¹

¹Universidad San Francisco de Quito. Ecuador.

²Universidad Católica de Valencia. Valencia

Introducción: El bruxismo es una parafunción en la que el individuo rechina los dientes fuera de los actos fisiológicos de la masticación y la deglución, con diversos grados de intensidad y persistencia en el tiempo, generalmente de forma inconsciente y fuera de los movimientos funcionales.

La etiopatogenia exacta del bruxismo nocturno es hasta el momento desconocida. Se trata de una parafunción de origen multifactorial. Sin embargo, el estrés y la ansiedad crónica se han considerado como los principales factores iniciadores, predisponentes y que perpetúan el bruxismo.

El bruxismo infantil es uno de los hábitos más nocivos para el aparato estomatognático y peor aún si se trata de un paciente infantil en el cual todas sus funciones y estructuras anatómicas (músculos, huesos, dientes, articulaciones) se están desarrollando. Resulta esencial conocer más a fondo los factores estresantes de las sociedades occidentales que pueden generar ansiedad y estrés infantil y por ende predisponer a que se desarrolle el bruxismo.

Objetivos: a) Evaluar si los niños con bruxismo infantil nocturno se caracterizan por presentar mayores niveles de ansiedad social que los niños que no tienen antecedentes de bruxismo;

b) determinar un posible patrón de herencia aprendida de bruxismo, los niños cuyos padres o tutores legales con altos niveles de ansiedad y antecedentes de bruxismo son más propensos al desarrollo del bruxismo que los niños con padres o tutores legales sin antecedentes de bruxismo; y c) generar una concienciación sobre la gravedad que puede tener el bruxismo nocturno en niños, informar a odontólogos y educar a padres de familia para poder prevenir la aparición de este mal hábito en los niños.

Metodología: Se realizó una búsqueda avanzada en PubMed, EBSCO y Google Scholar usando como palabras clave: *bruxism, children bruxism, sleep bruxism, nocturnal teeth grinding, childhood sleep bruxism, performance anxiety, social stress*.

Resultados: Se obtuvieron 45.000 artículos de las búsquedas utilizando las palabras clave mencionadas y se analizaron 40 para realizar el trabajo.

Conclusiones: Se verifica que el factor más importante a analizar cuando se sospecha de bruxismo es el de la ansiedad. El tratamiento más importante es la prevención; la familia juega un rol esencial para evitar que los niños se encuentren bajo mucho estrés.

Si el bruxismo ya está presente, el odontopediatra tiene la responsabilidad de diagnosticarlo cuanto antes y realizar el tratamiento más indicado. Dicho tratamiento deberá contar con el apoyo de un psicólogo infantil y de los tutores legales del niño.

Poster Communications

CARIOLOGY/EPIDEMIOLOGY/ PREVENTIVE DENTISTRY

1. PREVALENCE OF DENTAL CARIES AMONG SCHOOL CHILDREN IN THE DEPARTMENT OF HEALTH OF DENIA BETWEEN 2003 AND 2014

Adam Llopis MI¹, Goig de la Concepción A¹,
Martínez Mañas A¹, LlorénsIvorra C²

¹Hospital de Denia. Alicante. ²Centro de Salud Pública
Denia. Alicante

Introduction: Dental caries is the most common chronic childhood disease and it can lead to serious general health problems. It is an infectious transmissible disease with a multifactorial origin involving the characteristics of the host (saliva and dental enamel), the oral flora (bacterial plaque) and the substrate on which it develops (oral hygiene and diet). In the Community of Valencia annual oro-dental examinations are carried out in schools of children aged 5-6 years since the start of the Oro-dental Health program.

Objective: The aim of this work is to measure the prevalence of caries, in the primary as well as the permanent dentition, in school children aged 5-6 years in the department of health of Denia from the year 2003.

Material and methods: Data was collected of the oro-dental checks carried out by the Preventative Dentistry Unit of the Department of Health of Denia (Alicante, Spain) from the year 2003 to 2014 in all the teaching centers of the area. The examinations were carried out by hygienists and/or dentists of the UOP first thing in the morning in order to avoid food remains from lunch. The materials used were a sterile examination mirror per schoolchild, nitrile gloves, mask, torch and registration sheets. An area with natural light was found in the teaching center for better vision during the examination.

Results: The data from 2003 to 2014 were gathered, and the school children examined totaled 15,552 (n = 15,552). Caries prevalence in the primary dentition was between 25.26 and 35.8%. This figure fluctuated depending on the year but it showed no increase or decrease pattern. In the permanent dentition it was between 0.37% and 5.02% descending over recent years. However, in the latest epidemiological study carried out in the Community of Valencia in the year 2010 caries prevalence in the primary dentition was 30.0% and 5% in the permanent dentition.

Conclusions: The prevalence of caries continues to be high in the primary dentition although it is within the Comunidad de Valencia index. Intervention should be focused on prevention at an earlier age and on checks during the first school year at the age of 3 years.

2. ETIOLOGY OF MOLAR INCISOR HYPOMINERALIZATION: A SYSTEMATIC REVIEW

Almerich Torres T, Bellot Arcís C, Montiel

Company JM, Catalá Pizarro M, Almerich Silla JM

Departamento de Estomatología. Universitat de
València. Valencia

Introduction: The prevention of MIH (Molar Incisor Hypomineralization) has increased notably over recent years in the child population, in particular in European countries. However, there are very few studies with a proper methodology that permit reliable conclusions on its etiology, prevention and control.

Objective: The aim of this investigation was to carry out a systematic review of the literature published over the last 15 years as well as to evaluate the quality and reliability of the evidence in these publications.

Method: A search of the literature was performed online using various databases (Medline, Embase, Scopus and WOS), using a combination of 6 MeshTerms: “molar incisor hypomineralization”, “etiology”/”aetiology”, “dental caries”, “dental fluorosis”, “amoxicillin” and “MIH”. All the possible combinations of these words were examined. Two independent examiners evaluated the titles and abstracts of all the papers and they agreed on those articles to be used and those to be discarded. After this the papers were studied in depth and the quality of the evidence was assessed using a checklist developed by these authors based on Strobe’s criteria.

Results: Of the 165 publications found, 25 were finally chosen. After reviewing these, firm conclusions were not found to clarify the etiology of MIH at the present time. The level of evidence of the publications on the subject was low with regard to methodology, and not all the studies were specific for MIH. Infections, pharmacological treatment and conditions related to nutrition in the first three years of life were the most repeated variables in the publications as possible etiological or risk factors for developing MIH.

Conclusions: The current evidence on the etiology of MIH is limited in number of publications as well as in quality. New studies are needed, preferably with a prospective design, with improved identification of MIH, and that follow standardized protocols that can easily be reproduced.

Financing: This study was carried out within project PI12/02570 which was financed by the PN of I+D+I 2008-2011 and the ISCIII-General Sub-directorship of Research Evaluation and Development, cofinanced by the FEDER.

3. ORAL HEALTH EDUCATION FOR PREGNANT WOMEN AND BABIES

Castejón Navas I¹, Magan Sánchez R¹, Alfaro Alfaro A², Austro MD¹, Cortés Lillo O¹

¹Universidad de Murcia. Murcia. ²USBD Albacete. Albacete

Introduction: It is well known that the mouths of pregnant women may experience changes that can be physiological as well as pathological, and that these changes are related to the systemic health of the mother and baby.

Objective: The aim of this study was to examine the knowledge and attitude of pregnant women with regard to their oral health that of a newborn baby, of a child and of an adolescent, as well as to assess dental and soft tissues disease.

Methodology: The study was carried out by an orodental health unit of the Health Service in Albacete over ten years with the consent of the pregnant women who were attending the care program.

Results: The changes are presented in oral health knowledge during the pregnancy, the increased motivation of the mothers and the reduction of habits leading to oral disease in children aged 0-6 years.

Conclusion: It can be said that the creation of the prevention program on oral disease among pregnant women in this unit was a success based on the pregnant women and the staff attending them.

4. PREVALENCE OF MOLAR INCISOR HYPOMINERALIZATION (MIH). A REVIEW OF THE LITERATURE

Gascón Balaguer A, SanchísFores C, Armengol Olivares A, López Velasco A, Hueso Valladolid E
Universidad Católica de Valencia. Valencia

Introduction: Molar-incisor hypomineralization (MIH) is a qualitative defect of the enamel of systemic origin and still unknown etiology that affects permanent first molars and sometimes permanent incisors. The prevalence in the literature varies from 2.8 to 40.2% of the world's child population. Following the reduction in the prevalence of caries among children, European countries have seen over the last ten years a greater interest in research into the developmental defects of enamel that are on the increase, and especially into hypocalcification of the enamel.

Objectives: To carry out a review of the literature and an update on the prevalence of molar-incisor hypomineralization.

Methodology: A search was carried out in the databases of EBSCO, PubMed, Google Academic, WOS of the literature published between 2003 and 2004 with the key words: "hypomineralization tooth", "MIH" "molar", "incisor" and "dentistry".

Results: A total of 64 articles were found, of which 28 were used. The criteria chosen were the most current papers and those that dealt with prevalence. *Analysis:* The rates reported in Europe vary from 3.6% to 37.5%. In Spain a prevalence of 7.94% was registered in Barcelona by Hernández et al. in 2004, which is less than the

prevalence registered by Martínez et al. in 2012. Outside Europe there have been fewer studies, although these do show a prevalence that is very low such as in Hong Kong (2.8%), Libya (2.9%) and very high in Brazil (40.2%). The prevalence of this disturbance is variable at a world level, a situation that is explained in part because the studies do not contemplate patients of the same age, or because the diagnostic or inclusion criteria for the patients is different.

Conclusions: The prevalence of molar-incisor hypomineralization varies considerably from study to study. However, the increase of this entity around the world is of concern. MIH is a condition that has been accepted worldwide, however, certain diagnostic criteria should be brought up to date in order to standardize the bases for new research.

5. MANUAL BRUSHES VERSUS ELECTRIC BRUSHES. HAVE YOU CHOSEN THE BEST ORAL HYGIENE OPTION FOR YOUR CHILD?

Gasia Pérez MM, Castro Pérez A, Bartolomé Villar B, Alberio Romano G, Beltri Orta P
Madrid

Introduction: Plaque control is the daily removal of bacterial plaque, which prevents its accumulation on tooth surfaces or adjacent gingival areas. If carried out efficiently, it will prevent the appearance of gingivitis, resolve the incipient stages and delay the formation of calculus.

Teaching patients about dental plaque and how to remove it is one of the fundamental steps of all dental treatment. For this, certain substances can be used that color the bacteria and make it more visible.

Plaque control is a fundamental part of prevention and the success of any dental treatment. Efficient brushing is considered to be the mechanical elimination of supragingival and subgingival plaque that is carried out at home personally or if the person's psychomotor capacities are limited, by his caregivers. There are different types of brushes and different techniques for brushing teeth.

The World Dental Federation has established that there is no best technique for brushing teeth personally. "There is no ideal technique for brushing teeth" the best brushing technique is the one each person develops to achieve what is most important, which is the total elimination of bacterial plaque.

Objective: The aim of this study was to compare the efficiency at reducing the plaque index of manual and electric toothbrushes in school-age children.

Materials and methods: The type of toothbrush (manual and dental) was assessed through anamnesis of parents and medical history of the school-age patients attending the dental clinic.

Next the presence of bacterial plaque was evaluated clinically by means of tri-color disclosing tablets. The tablets permit identifying recent plaque (pink color), plaque that is more than 48 hours old (blue or purple color) and mature plaque with strong acid production (light blue).

Results: This study revealed that the manual brush was the most used by patients in comparison with the electric brush. Significantly statistical differences were not found and determining the most efficient brush was therefore not possible.

Conclusions: The results of this study indicate that the efficiency of manual and electric brushes is similar if used correctly.

6. EARLY CHILDHOOD CARIES: A REVIEW OF THE LITERATURE OF THE CAUSES, DIAGNOSIS AND TREATMENT

Ghabani MK, Ferro MJ, Traver Ferrando C, Marín F

Universidad Católica de Valencia. Valencia

Introduction: Early childhood caries (ECC) is an infectious disease that can appear at a very early age and it represents a serious public health problem. ECC can be a virulent form of caries, starting shortly after tooth eruption, developing on smooth surfaces, progressing rapidly with a lasting negative impact on the primary and secondary dentitions. The relationship between breastfeeding and ECC is complex and confused given the many variables that intervene such as *Streptococcus mutans*, enamel hypoplasia, sugar intake, as well as the social variables, such as the education of parents and socioeconomic level. Carious teeth require professional treatment in order to eliminate the foci of infection, restore the stability of tooth function, and improve the aesthetic and phonetic aspects of the children affected.

Objective: To describe the epidemiological and clinical characteristics of EEC, to analyze the pertinent risk factors, and to provide an update on the prevention and treatment methods possible.

Material and method: A review of the literature was carried out using Medline-PubMed of papers written in English or Spanish, published in dental journals and within the last ten years.

Results: With these criteria 17 articles were found, the abstracts were read and only those that dealt with ECC, its etiology, influence of feeding type, and application of fluoride were chosen. Non-accessible articles were excluded.

Conclusions: ECC has increased lately and it goes largely untreated in preschool children. Indicators of considerable risk that are accepted are excessive exposure to fluoride, consumption of sugary foods, low socioeconomic status of family, visible biofilm on teeth, knowledge of the family on ECC and levels of *Streptococcus mutans*.

7. BREASTFEEDING: ADVANTAGES AND RISK FACTORS ASSOCIATED WITH EARLY CHILDHOOD CARIES

Hueso Valladolid E, Fernández Mafé M, Marín Sanz F, Ferro de Farisato MJ, Sanchís Forés C

Universidad Católica de Valencia. Valencia

Introduction: Breastfeeding is one of the best habits that a mother can offer a newborn baby as it favors the development of orofacial structures. The correlation between prolonged breastfeeding and early childhood caries is a very controversial subject as caries has a multifactorial origin and it cannot be associated to just one factor.

Objectives: To review the literature on the benefits of breastfeeding for nursing babies; To analyze the correlation between breastfeeding and the risk factors of early childhood caries; To draw attention to the importance of adopting preventative measures for controlling early childhood caries.

Methodology: A search was conducted of the literature in the databases of PubMed and EBSCO between 2009 and 2014 using the keywords: “breastfeeding”, “lactation”, “dental caries”, “early childhood caries”.

Results and analysis: The American Academy of Pediatrics has established that breastfeeding on its own is the ideal nutrition for the first 6 months of life. It recognizes that there could be a potential risk of caries in children who are being breastfed and who are exposed to repetitive and prolonged feeding with fermentable carbohydrates and without the right oral hygiene. However, the Spanish Association of Pediatrics affirms that there is no scientific evidence to demonstrate a relationship between breastfeeding and the appearance of early childhood caries.

Some authors claim that prolonged breastfeeding, on demand and at night, is one of the principal causes of early childhood caries, but that there are other factors such as: diet, hygiene and education received. They argue that breastfeeding on its own should be encouraged up until sixth months, and that nocturnal feeding should be discouraged after the eruption of the first tooth.

Conclusions: It can be concluded that there is consensus on the many and diverse advantages of breastfeeding. Prolonged breastfeeding, on-demand and at night, is one of the main causes of caries appearing. The duration and time of day appear to be decisive factors. Diet is also very important, and education on oral health and hygiene. However, there is a lack of unanimity on the role of breastfeeding in early childhood caries. The importance of visiting a pediatric dentist during the first year of life so that parents receive information on preventive guidelines should be stressed.

8. ORAL HEALTH STATUS OF PEDIATRIC PATIENTS WITH TYPE I DIABETES MELLITUS

López MC, Pereda AP, Albero RG, Albajara VL, López MA

Universidad Europea de Madrid. Madrid

Introduction: Diabetes mellitus (DM) is a metabolic disorder that is characterized by chronic hyperglycemia due to peripheral insulin resistance, secretory dysfunction of this hormone or both. This produces a disturbance in the metabolism of carbohydrates, lipids and proteins.

The sustained increase of high blood glucose levels generates a reduction of salivary flow, and it reduces peripheral vascular response which favors an accumulation of bacterial plaque and the formations of tartar. It is also attributed with the development of caries, halitosis, xerostomia and periodontal disease.

Diabetic patients have certain characteristics that put them at a higher risk of suffering complications in the oral cavity.

Objectives: To determine the prevalence of caries, accumulation of bacterial plaque, gingivitis, periodontitis, xerostomia and halitosis in pediatric patients with type I diabetes mellitus.

Methodology: For this study we carried out a search in the literature over the last 6 years. The bibliographic material was found in text books, doctoral theses, and articles were accessed using the search services of PubMed, Medline and Google scholar. The key words used were: Type 1 diabetes mellitus, juvenile diabetes, dental caries, oral hygiene, salivary glucose and xerostomia.

The inclusion criteria used were patients in studies with type 1 diabetes mellitus without other diseases and who were aged between 3 and 15 years. Patients over the age of 16 were excluded as were patients with other associated pathologies such as cardiovascular disease, obesity or smokers.

Results: 118 articles were obtained from the search previously mentioned, of which 24 were chosen for the review.

Conclusions: Based on the results obtained, diabetic patients showed a high incidence of oral lesions, and there was a highly significant relationship between periodontitis, gingivitis and dental caries. Dentists should be aware of these manifestations and they should be taken into account when the diagnosis is given, and any dental treatment should be suitable for diabetic patients.

9. UPDATE ON DECIDUOUS TOOTH ERUPTION: DIFFERENT STEPS TO BE TAKEN

Navarro Garrido S, Hernández Fernández A, Fernández Miñano E, Germán Cecilia C, Martínez Hernández E

Universidad de Murcia. Murcia

Introduction: The primary or deciduous dentition erupts, in general terms, between the ages of six months and three years. The physiological process triggers both general and local symptoms. The systemic symptoms include fever, gastroenteritis and skin irritations. At a local level there is dribbling, pain and puritus.

This has led to tooth eruption being the object of study by many authors, as treating babies with high fever, gastroenteritis and other "milk teeth" related problems is increasingly common.

The manifestations during primary tooth eruption are currently a challenge that should be properly managed and followed by both a general practitioner and dentist.

Objective: The present study is aimed at setting out the symptoms and manifestations of tooth eruption in

babies, as well as the palliative methods that can be used during this period such as: teethingers, gels for drooling and homeopathy.

Methodology: To develop this subject, a review of the literature was carried out using a search in the electronic databases (PubMed/Medline, Google Scholar and Web of Sciences) of articles published over the last 15 years. Keywords were used such as "deciduous tooth" / "primary teeth" / "síntomas erupción" / "dentición temporal" / "deciduous teeth manifestation" "eruption treatment", in order to be able to perform a literature review on the subject.

Results: 43 articles were found on tooth eruption and its consequences. The main manifestations in this process were: fever, gastroenteritis, skin irritation, dribbling. Treatment consisted chiefly in homeopathic products, teethingers, cold and gels as palliative products.

Conclusion: Being familiar with the signs of primary tooth eruption is essential for pediatric dentists. Deciduous teeth that are breaking through require proper care and management, and for this family guidance on the use of natural remedies such as cold, teethingers, gels and analgesic or homeopathic medication will help to alleviate these symptoms.

10. UPDATE ON AGE AT ERUPTION OF THE FIRST TOOTH AMONG A POPULATION OF 120 CHILDREN

Pérez Pardo A¹, Alcaina Lorente MA¹, Jiménez Rejon S², Fernández Miñano E¹, Hernández Fernández A¹

¹Universidad de Murcia. Murcia. ²Centro de Salud La Unión. Área 2 de Cartagena. Cartagena, Murcia

Introduction: As a child grows the appearance and development of the first teeth are the easier aspects to observe and monitor. Tooth eruption is the movement of a tooth from its position in the alveolar process to its functional position within the oral cavity, and it is closely related to the growth of the jaws. According to the literature the most common chronology of eruption of the primary teeth is understood to be the lower central incisors that erupt within a time frame of 6 to 8 months. Despite this, many factors may lead to chronology disorders such as sex, race, weight, size and some systemic disturbances, socioeconomic status, or bottle and breastfeeding habits and duration.

Objectives: To determine the age at eruption of the first primary tooth among a child population and to find out which tooth erupts first by comparing the study sample.

Material and method: A cross-sectional descriptive study was designed of a population of 120 pediatric patients, 56 boys and 64 girls aged 0 to 12 months who attended a healthcare center in area 2 of Cartagena (Murcia, Spain). A pediatrician collected the data during the corresponding checks at zero, two, four, six, eight and twelve months. She noted in their medical file the date the first tooth erupted.

Results: Of the cases reviewed in this study, 1% of eruptions took place between 0 and 2 months. The first

tooth erupted between 3 and 4 months in 12%, between 5 and 6 months in 43%, between 7 and 8 months in 17%, between 9 and 10 months in 20%, but between 11 and 12 months the first tooth only erupted in 5%.

Conclusions: Tooth eruption varies considerably from one case to another. There is variability in the chronology and eruption sequence of the first teeth. More studies are needed to determine the exact cause of tooth eruption as many factors could be involved.

11. LACK OF AWARENESS REGARDING CARIOGENIC FOOD AMONG A SPANISH POPULATION SAMPLE

Pérez Rodríguez AJ, Sumisa A, Costa Ferrer F, López de la Hoz MA, López C
Universidad Europea de Madrid. Madrid

Introduction: A study was carried out together with a review of the literature in order to obtain information on the type of diet consumed by pediatric patients and to identify and summarize the most commonly consumed cariogenic food. In this study a series of surveys was carried out on which food parents considered most influenced the appearance of caries and which they considered did not.

Objectives: To evaluate the lack of knowledge of a Spanish population sample with regard to what food has a greater cariogenic risk.

Material and method: Pediatric patients were examined between the ages of 2 and 14 years. We asked the parents to fill in a diet sheet which was handed in during the second visit.

In addition we put together a survey in order to determine what food was most commonly consumed, and in which the parents answered what food they believed to be the most cariogenic and what food they believed was not.

Results: We observed that responsible behavior in this oral health was the repeated intake of sugars, many unknown to patients and their parents.

Conclusion: Early childhood caries can mostly be attributed to a lack of knowledge by parents as to what food has a lower cariogenic index.

12. TURNER'S TOOTH. CASE PRESENTATION AND MINIMUM INTERVENTION TREATMENT

Sandoval-Peñuelas S, Herrera-Gutiérrez B, Pacheco-Santiesteban R, Estrada-Macías M
Universidad Autónoma de Chihuahua. México

Introduction: Turner's tooth is defined as a localized defect of the surface of the enamel that is characterized by hypoplasia and/or hypocalcification. It affects only the permanent dentition and the most likely etiology is inflammation or traumatic injury to the primary dentition, examples being: the presence of retained root fragments

with a focus of infection, traumatic extraction of ankylosed teeth and pulp treatment failure during the early development of the crown of the successor.

This type of hypoplasia arises when there is extensive local destruction of the ameloblasts that determine the deposit of an acellular cement-type material, as a result of a metaplastic effect on the dental crown. The treatment can be given at two different points of the child's development and it can either be preventative or remedial.

Objective: To demonstrate the treatment of Turner's tooth with minimum intervention in an adolescent patient.

Case report: Male patient aged 12 years who attended the pediatric dental clinic of the UACH complaining of sensitivity of tooth 35, but that did not require analgesic treatment. The oral examination revealed that the structure of the tooth had been affected and a hypoplastic type IV tooth according to Silberman's classification. His relevant medical history included a pulpotomy four years previously and a chrome crown on tooth 75. He reported sensitivity to air, cold food and chocolate of tooth 35. Treatment was started in two phases. In order to eliminate the sensitivity remineralization was carried out with a topical paste with bioavailable calcium phosphate for ten minutes. The patient remarked that he immediately felt a reduction of the excessive sensitivity.

The patient was told to use the topical paste at home after brushing twice a day for two weeks. The second phase of the treatment consisted in placing type II glass ionomer cement for three months. The third phase was reconstruction with photocurable resin so that the tooth had aesthetic function.

Conclusion: As a result of the development of new biomaterials, minimally invasive restorations are now possible. The results are immediate and long-term and the structure of the tooth is not affected. Symptoms such as pain and dental sensitivity can be reduced and even eliminated, prognosis improved and sequelae diminished while obtaining the best aesthetic results.

13. RELATIONSHIP BETWEEN SALIVARY pH AND THE APPEARANCE OF CARIES

Semisa A, Pérez AJ, Alonso Y, Albero G, ChungLeng I

Introduction: Dental caries is a disease that is influenced by multiple variables that are directly and indirectly interrelated. It is considered that saliva is the most important factor in the mouth. It prevents demineralization of the enamel because it contains calcium, phosphate and fluoride in addition to buffer agents. The acid-base balance in plaque is essential. The acidogenic bacteria in dental plaque rapidly metabolize carbohydrates, the final product is acid, and the result will be a change in plaque pH. Very low levels of saliva mean that the pH goes below 3-5 increasing the demineralization of the enamel. This results in increased caries.

Objective: To evaluate the association of salivary pH and the appearance of caries.

Material and methods: Study of a group of children of the European University of Madrid (Spain) and of a private clinic from Italy between the months of March-May 2015. The study was comprised of a total of 100 children aged between 5 and 10 years of both sexes. Salivary pH was evaluated with pH test strips, and the caries index present was registered.

Results: It was observed that in an acid media there was a greater prevalence of caries.

Conclusions: Salivary pH could be considered a risk factor for the development of caries in the population studied.

14. EARLY CHILDHOOD CARIES. A REVIEW AND CASE REPORT

Soares D¹, Lopes L¹, Rey-Joly Maura C², Bexiga F¹

¹Universidad Católica Portuguesa - Centro Regional das Beiras, Viseu, Portugal. ²Facultad de Odontología, Universitat de Barcelona, Barcelona

Introduction: Over the last two decades the American Association of Pediatric Dentistry (AAPD) adopted the term "early childhood caries" (ECC) recognizing that it is a disease defined by the existence of one or more decayed (cavitated or non-cavitated), missing (due to caries) or filled teeth in the primary dentition, in children under the age of six years. In children under three years the term adopted is severe early childhood caries (S-ECC). It has multifactorial clinical features and it is frequently associated with diet and poor oral hygiene. Microbial markers will reveal the presence of *Streptococcus mutans* (SM) and *Lactobacillus* (L).

Case report: The case is presented of early childhood caries with regard to treatment options and restoration materials. A review of the recent literature on the subject was carried out.

The female patient, date of birth 27/03/2011, approximate weight 14 kg, no relevant disease nor medication, followed by a pediatrician, balanced diet, absence of parafunctional habits, no family history of relevant diseases. Before her first consultation (13-05-2014) she was not using fluoride toothpaste so she was prescribed with 1500 p.p.m. fluoride toothpaste. She had good oral hygiene, first carried out by the mother and then by herself. She had inactive carious lesions in teeth 5.5 and 6.5 and active lesions in teeth 8.5 and 7.5. She received treatment for teeth 8.5 and 7.5 on 06-10-2014 and 20-10-2014, respectively. A spherical turbine drill and a dental excavator were used, and the teeth were restored with Ketacfill glass-ionomer.

Results: This case report is curious given the early age the caries appeared and the patient's medical history which contained neither diseases, nor poor oral hygiene nor an unbalanced diet. Only demineralization/caries was observed in the primary teeth. According to the AAP-AAPD (2014), epidemiologically, ECC cases have a high prevalence in low-income families. Moreo-

ver, Darmawikarta et al. (2013) reported in Canada that a low percentage of children had been for a dental visit who were; under one year, from low income families, with prolonged bottle use and high intake of sweetened drinks, which is in contrast to the case presented.

During the treatment of the carious teeth, a favorable reaction was observed in the girl when we stopped using the turbine drill and started using the dental excavator. Treatment was continued using *atraumatic restorative treatment* (ART) according to the regulations of the AAP-AAPD (2014). Ketacfill glass ionomer was used given the fluoride release characteristics of this material. There is not much information with a statistically significant value on its function compared with other materials: modified glass ionomer, compomers and amalgam (Yengopal, V., 2009).

Conclusions: The review carried out shows that there are real advantages, backed by scientific evidence, of an early visit to a pediatric dental office. In this way, regular observation and checks can be made of children with a low caries risk, and conservative treatment carried out in children with moderate to high caries risk.

With this case report and after the review performed, it can be affirmed that prevention and motivation are increasingly important factors that should be kept in mind for correct oral hygiene, as well as regular dental visits in order to avoid early tooth loss.

Providing oral health education programs is essential in order to make parents and those in charge of pediatric dental education more aware of putting special emphasis on this area.

15. AGE AND REASON FOR FIRST CONSULTATION OF PEDIATRIC PATIENTS IN THE UNIVERSIDAD INTERNACIONAL DE CATALUNYA

Vilella Pastor S, Cuadros C, Lorente Rodríguez A

Universidad Internacional de Cataluña, Barcelona

Introduction: For proper preventative oral healthcare in children, a first visit to the pediatric dentist is recommended at an increasingly earlier age. The American Academy of Pediatric Dentistry and the Spanish Society of Pediatric Dentistry recommend that this first visit is carried out on the eruption of the first milk tooth or before the first year of life.

Objective: To determine the mean age and the most common reason for the first consultation of pediatric dentistry patients at the University Dental Clinic of the Universitat Internacional de Catalunya (UIC).

Materials and methods: The sample was made up of pediatric patients who attended the UDC from December 2012 to December 2014. The medical histories of each patient were reviewed and a document was designed in order to register the mean age and main reason for the consultation of each child during their first visit. The patients with incomplete medical histories were excluded and/or those who had been seen previously by a dentist. The data were analyzed with the statistical program

Statgraphics® Plus version 5.1 (Statpoint Technologies, Warrenton, VA, USA).

Results: The initial sample was of 198 patients but 10 incomplete medical histories were excluded, and the final sample was of 188 patients. Of these 188 patients, it was observed that in 33.51% the main reason for the consultation was “Caries” and the mean age was 71 months. In 35.10% the reason was for a “Check” and the mean age was 85 months; 18.61% attended for “Orthodontic reasons” and the mean age was 104 months; and 12.23% due to an “Emergency” and the mean age was 87 months.

Conclusions: There was a greater prevalence of first visits to the pediatric dentistry department of patients at the UDC with a mean age of 87 months and the most common reason was caries.

ORAL SURGERY

16. PARANASAL TUMOR WITH HISTOLOGY OF ODONTOGENIC MYXOMA IN A PEDIATRIC DENTISTRY PATIENT

López Jiménez AJ¹, Torres Moneu A¹, Padilla Miranda M¹, Muñoz Caro JM², Planells del Pozo P¹

¹Universidad Complutense de Madrid. Madrid.

²Hospital Universitario La Paz. Madrid

Introduction: Myxomas are benign locally invasive mesenchymal neoplasms that can have an odontogenic, osteogenic or soft tissue origin. Facial myxomas represent only 0.5% of maxillary tumors. Generally they arise more commonly in adults during the third decade of life but in children only a few cases have been observed, and the patients were under the age of 2. The term infant odontogenic myxoma has been proposed due to the unusual and exceptional case in a pediatric dentistry patient.

Objective: To investigate and study a new case of infant odontogenic myxoma, its diagnosis and treatment.

Case report: Male patient 18 months of age, was presented to the pediatric maxillofacial department of the Hospital Universitario de la Paz in Madrid. He had a paranasal tumor on the right side, which had appeared after a traumatic nasal fissure, that was growing progressively and expanding.

A CAT scan was carried out to evaluate the size of the tumor. The presumed diagnosis was of post-traumatic bone cyst. The differential diagnosis was of mucocele and benign tumor of the maxilla.

A histopathological evaluation was considered necessary. This revealed an intraosseous nasal lesion with a proliferation of spindle and stellate shaped cells with a loose myxoid stroma. The changes observed were compatible with an odontogenic myxoma but the behavior did not correspond to a myxoma.

The treatment proposed was complete excision. An intraoral approach was carried out and an expansive bone lesion was removed. It was clinically compatible with an

odontogenic myxoma with destruction of the nasal bone, anterior wall of the maxillary sinus, and a small area of the infraorbital rim. After its removal a PDS (polydioxanone) plate was introduced and the surgical site was closed. The patient is currently being monitored regularly to follow his progress.

Conclusions:

- Infant dental myxoma is unusual in pediatric dentistry ages.
- A differential diagnosis should be carried out with benign tumors of the maxilla.
- The treatment of choice is complete removal of the tumor.

17. COMPOUND ODONTOMA. A CASE REPORT

López Velasco A, Hueso Valladolid E, Sanchís Forés C, Gómez Adrián MD, Gascón Balaguer A
Universidad Católica de Valencia. Valencia

Introduction: Odontomas are the most common odontogenic tumors of the oral cavity (34.6%-73.8%). They are slow-growing benign odontogenic malformations of unknown etiology. Most are asymptomatic and are diagnosed radiographically. Generally, they cause retention and eruption delays. According to the WHO they are classified as compound or complex. Compound odontomas have tissues with an orderly shape and similar structure to teeth, but with different shapes and sizes. They tend to be located in the anterior segment of the jaw and they are usually solitary lesions.

Objective: To present a case report of a compound odontoma.

Case report: Male patient aged 9 years and 10 months who came for a first visit to the UVC Pediatric Dentistry Master Degree Course. The reason for the consultation was an eruption delay of tooth 2.1 with regard to 1.1 which had already erupted.

The oral examination revealed tooth 1.1 that was totally erupted and tooth 6.1 that had yet to erupt.

A radiographic examination was performed that included an orthopantomography and periapical X-ray. A well-defined collection of radio-opaque structures was observed with a varied number, size and shape, which were surrounded by a radiolucent halo that represented the capsule of the lesion.

The diagnosis was of compound odontoma located in the apex of 6.1.

In order to extract the odontoma, buccal infiltrative anesthesia was applied with palatal reinforcement. First of all tooth 6.1 was extracted and all the fragments of the odontoma were removed through the socket (approximately seven tooth formations from the size of a grain of rice to a lentil). Further X-ray monitoring confirmed the eruption and descent of incisor 2.1.

Discussion: The odontoma is a very common odontogenic tumor. Da Silva et al. in 2009 concluded that it represents 73.9% of all odontogenic tumors. The frequency of the compound odontoma is 61.3% for Hidalgo

et al, after carrying out a meta-analysis with a sample of 1.340 cases, and 62.3% for Amando et al. in a study of 61 odontomas.

Conclusions:

- Compound odontoma clinically manifests as a disturbance in the eruption of the permanent teeth. The definitive diagnosis should be radiographic.
- The treatment of choice for a compound odontoma is surgical extraction: recurrence is uncommon according to the reviews in the literature.
- The early diagnosis of an odontoma permits controlling and regulating dental eruption as well as preventing future complications.

18. SOLITARY MANDIBULAR CYST

Seguí Rubio M, Redondo Martínez I, Martí Guillem MJ, Sanchís Bielsa JM, Catalá Pizarro M

Universidad de València. Valencia

Introduction: The presence of a well-defined radiolucent image by the root apex of a tooth raises the suspicion of a cystic pathology. Often an examination is aimed at ruling out pulp necrosis secondary to caries or to antecedent trauma to adjacent teeth. When the pathology involves various healthy teeth and there is no previous history, the diagnosis forces us to reconsider the nature and classification of the maxillary bone cyst.

Objective: To present the case of a pseudocyst of the jaw bones with emphasis on the diagnosis, treatment and progress.

Case report: Male patient aged 12 years and 3 months who underwent a routine orthopantomography for orthodontic reasons. He had a well-defined radiolucent image by the apexes of 4.2 4.3 and 4.4. Clinically the soft tissues were not affected, there was no cortical expansion, the patient was not in pain nor were there associated lymphadenopathies. The teeth that were over and adjacent to the radiolucent area responded positively to cold testing. The clinical and radiographic examination endorsed the presumed diagnosis of solitary bone cyst, and a decision was taken to perform open surgery for enucleation and curettage of the bone bed. The surgery and progress later confirmed the initial diagnosis.

Comments: The solitary bone cyst is a benign bone cavity lesion that may contain serohematic fluid, blood or it may be empty. Since it does not have a capsule of epithelial tissue it is also called a pseudocyst. The etiology and pathogenesis are unknown, although various hypotheses exist, the most accepted being traumatic hemorrhage. However, these theories are being questioned as in 50% of cases there is no history of trauma. Usually the definitive diagnosis of maxillary cyst is confirmed by the histopathological study of the lesion. However, in the large majority of solitary bone cysts the cavity is empty. It has been suggested that solitary bone cysts resolve spontaneously, but the surgery on confirming the characteristics and nature of the lesion, rules out possible diagnostic errors.

Conclusions: The solitary mandibular bone cyst tends to be an incidental finding in young adults in the second

decade of life. In these cases the clinical examination should be careful and if adjacent teeth show vitality signs, open surgery will confirm the nature of the cyst and help to resolve the process.

19. PLACEMENT OF POST-TRAUMATIC IMPLANTS IN CHILDREN. A CASE REPORT

Sotoca Tobarra A, Pagán Cánovas E, Cepillo Boluda AJ, Germán Cecilia C, Sotoca Tobarra S
Albacete

Introduction: The use of plasma rich in growth factor (PRGF) compactors facilitates placing implants in bones of poor quality and solving narrow ridge problems. Replacing lost teeth at an early age is very important due to the possibility of tooth migration and extrusion.

Objective: To present a case report on difficult post-traumatic rehabilitation with dental implants given poor bone density for implant placement.

Case report: Patient aged 17 years came for consultation after suffering a traumatic dental injury with a complicated root fracture of teeth 15 and 16. After extraction and PRGF technology, orthodontic treatment was carried out to straighten the teeth. After this two implants were placed in the position of the extracted teeth when the patient was 19 years old.

Comments: As a result of the use of compactors and PRGF we were able to solve a case of poor bone quality. As claimed by Anitua (2004) good primary stability can be achieved with the use of both compactors and PRGF.

Conclusions: By using compactors and PRGF a high implant success rate can be achieved that a few years ago was practically impossible.

RESTORATION DENTISTRY

20. MULTIDISCIPLINARY APPROACH TO FUNCTIONAL AND AESTHETIC RESTORATION OF ADOLESCENT PATIENTS WITH CLASS III AMELOGENESIS IMPERFECTA

Mezquita Mulet S, Cañadas Murillo A, Bartolomé Villar B, Pérez Márquez F, Ramos González V
Universidad Europea de Madrid. Madrid

Introduction: The term amelogenesis imperfecta (AI) refers to a group of hereditary disorders that are clinically and genetically heterogeneous and characterized by enamel defects. They may be accompanied by other disorders in or out of the oral cavity. Genetic transmission of AI is through the X chromosome, either in a dominant or recessive autosomal mode. It is classified according to phenotype, development mechanism and inheritance

mode into four main types: Hypoplastic, hypocalcified, hypomaturation and hypomaturation-hypoplastic with taurodontism.

Objective: To review the diagnostic/treatment aspects and to describe the therapeutic management of an adolescent with amelogenesis imperfecta, in order to reestablish aesthetics and function through conservative treatment consisting in transition, orthopedics and the restoration of occlusion and aesthetics.

Case report: Female patient aged 10 years who came for a consultation as a result of dental sensitivity to thermal change and dissatisfaction with her physical appearance. Her mother appeared in her family history with amelogenesis imperfecta that had been treated with porcelain crowns. On examination all her teeth had opaque enamel and yellow stains. There was considerable destruction to the teeth in the posterior region, and the permanent first molars had failed to erupt. There was considerable destruction of these crowns in the radiography. The clinical and radiographic diagnosis was of Hypoplastic amelogenesis imperfecta with moderate gingivitis associated with abundant bacterial plaque, anterior open bite, skeletal class III and dolichofacial pattern. Her treatment plan included a preventative phase simultaneous to the restoration phase with composite resin veneers for the incisors, orthodontic treatment facilitated by her growth delay, and occlusal/aesthetic restoration treatment with methyl methacrylate crowns.

Conclusion: The right diagnosis and proper transitional treatment is fundamental for maintaining function and restoring aesthetics of adolescent patients affected by this condition. In turn they can experience a better quality of life, while awaiting the definitive restoration.

21. TYPE II DENTINOGENESIS IMPERFECTA: A CASE REPORT

Sarango Calero LJ¹, Mendoza Mendoza A¹, Iglesias Linares A², Huertas López MD¹, Laplana Farre S¹

¹Universidad de Sevilla. Sevilla. ²Universidad Complutense de Madrid. Madrid

Introduction: Inherited dentin defects are a rare pathology that mainly affects the dentin organic matrix. There are three classifications of dentinogenesis imperfecta (DI-I/DI-II/DI-III) and two types of dentin dysplasia (DD-I and DD-II). The extracellular matrix of dentin is made up of 10% non-collagenous proteins that are crucial in dentinogenesis. These proteins are coded by the dentin sialophosphoprotein (DSPP). Human mutations of DSPP are responsible for three isolated dentin diseases, DI type II, III and dentin dysplasia type II. DI type II is a localized mesodermal dysplasia that affects the primary and permanent dentition. It affects 1/8.000 live births with autosomal dominant inheritance and high penetrance.

The treatment for these patients tends to be complex and difficult, depending on the seriousness of the enamel fracture, wear, and pulp involvement. The teeth that are affected are not susceptible to dental caries; nevertheless,

they suffer from severe wear which may involve tooth loss and a marked reduction in the vertical dimension.

Objectives: To describe the development, treatment and updated therapeutic guidelines through the presentation of a case report and a review of the literature. This will enable us to reach conclusions on how treatment for this pathology should be focused.

Case report: The hereditary breakdown of the disease is given, with the therapeutic guidelines and monitoring of a male patient aged 8 years affected with type II DI, who attended the department of Pediatric Dentistry of the U.S. aged 4 years. The clinical and radiographic examination revealed generalized amber discoloration of the dentition, severe attrition and root fractures of the primary dentition, together with mastication discomfort and dental hypersensitivity. Currently he has mixed dentition of an amber color and the vertical dimension has been maintained with Cr-Ni crowns.

Comments: The more recent therapeutic recommendations of the AAPD (2013) describe the principal considerations of DI, the importance of preventative action, the different possibilities of the restoration phase and the endodontic considerations. Nevertheless, the moment to start treatment and the severity of the pathology condition these protocols and a multidisciplinary focus is always essential.

Conclusions: One of the greatest challenges for pediatric dentists is providing suitable treatment that will achieve functional and aesthetic restoration of DI cases, which implies early diagnosis and treatment.

BEHAVIORAL DENTISTRY

22. STRESS FACTORS RELATED TO PEDIATRIC DENTAL CARE

Cadore G, de Oliveira J

Universidade Federal de Santa Catarina. Florianópolis, Brasil

Introduction: Stress makes up a process that encompasses many stimuli and responses and which lead the body to adjust to a certain stress factors (Klatchoian, 2002). Dental academics, as well as dental surgeons, are subjected to various potentially stressful factors on a daily basis that can lead to professional exhaustion (Cardoso, Loureiro, 2004).

Objective: To evaluate the perception of students on the dentistry course of the Universidade Federal de Santa Catarina (UFSC) on the main stress factors related to pediatric dental care.

Materials and methods: Information was gathered using a questionnaire that was applied collectively to the class. The first part was made up of open-ended questions such as sociodemographic data, the specialty identified and relationship with pediatric dentistry. The second part was made up of closed-ended questions with a list

of the main stressor factors when practicing dentistry (Klatchoian, 2002) that were related to child patients. Students who were enrolled in the theory of Pediatric Dentistry in the 8th period participated by responding to the questionnaire a semester previously, before starting dental care, and students in the 9th period who were studying Supervised Practice of Children and Adolescents (ESCA) I. The 9th period was divided into group A that replied to the questionnaire when they were already carrying out pediatric dental care and group B, who had yet to start clinical care.

Results: 130 students participated in the study, 39 were male and 91 were female, and they were aged between 21 and 32 years (mean = 24 years). The students identified three specialties in particular, Aesthetic Dentistry (23.1%), Prosthetics (16.9%) and Endodontics (16.9%). Despite Pediatric Dentistry being chosen by 3.8% of students, 114 (87.7%) replied that they liked children and 77 (59.2%) answered that they enjoyed attending children.

The main stress factors pointed out were: management of non-cooperative behavior (84.6%), patients who did not accept treatment (67.7%); treating pain or anxiety of patient (65.4%) and parents who did not follow instructions (60.8%)

Conclusion: Dealing with non-cooperative behavior was the main stress factor related to pediatric dental care.

23. ADOPTION AND PEDIATRIC DENTISTRY

Díaz M, Boj JR, Espasa E, Hernández M
Universidad de Barcelona. Barcelona

Introduction: Adoption is an increasingly common phenomenon involving children of different nationalities and age groups arriving to different countries. In times gone by, due to a high birth rate and lower socio-economic development, children were abandoned in institutions or orphanages, and there was a huge offer of children for adoption. The present study will enable us to discover how these children are affected physically and neuropsychologically depending on the different countries of origin of each child.

Objective: To determine the problems of children adopted from different countries of origin and the relationship with dental care.

Methodology: Literature search of neurological reviews, in articles related to behavior, disorders and psychological adjustment of adopted children, in English and Spanish. Key words: behavior/*conducta*, adoption/*adopción*, pediatric dentistry/*odontopediatría*, neurologic disorder/*trastornos neurológicos* autism/*autismo*.

The inclusion criteria were articles in English and Spanish as from the year 1990 until the present.

Results: According to the literature it appears that the origin of adopted children plays a very important role, and there was a greater tendency for them to be from Asia (China, India and Thailand), Eastern Europe (Romania, Russia and Ukraine) and Latin America (Colombia, Ecuador, Peru, Guatemala and Nicaragua).

Given that a high percentage of children adopted from abroad in their initial medical evaluation have health problems (malnutrition and infections from their country), and once the social and health risks to which the children have been exposed are known, they are children with a risk of having problematic behavior disorders and social adjustment. In view of all this, cooperation at the dental office may be affected.

Conclusions: Adoption is a complex procedure that takes time, and it requires both the family and the child to adapt. The care these children receive is very important, as is being familiar with any diseases they may have. This care will depend largely on where they come from but this knowledge will help us to have a better idea of the health problems that they may have.

As pediatric dentists it is our duty to care for these children properly and to facilitate their adjustment to the new family and their integration into a new social and community environment. For this we will have to put into practice all the techniques we know to for improving the behavior of the child in order for any treatment to be successful.

24. UPDATE ON BEHAVIOR MEASUREMENT SCALES IN PEDIATRIC DENTISTRY

Galicía A, Boj JR, Espasa E, Hernández M
Universidad de Barcelona. Barcelona

Introduction: Due to the educational and generational changes that we are witnessing, behavioral problems in children are increasing, which has made dental practice more difficult. According to the literature there are various scales to help pediatric dentists measure behavior and anxiety levels in children, which will help us to anticipate and become familiar with the behavior of a child, thus enabling the successful completion of the different treatments.

Objectives: Our aim was to investigate which scales are currently the most used and the reason for this.

Methodology: A literature search was carried out in PubMed with the key words: *escala/scale*, *comportamiento/behaviour*, *niños/child*, *odontopediatría/pediatric dentistry*.

The inclusion criteria were articles in English and Spanish as from the year 1997 until the present.

Results: Scales can be a useful method for forecasting the behavior of a child in the consultation room, and for providing the most suitable care. On reviewing the literature we found various scales, the most used being: Corah's Dental Anxiety Scale, which is made up of 5 basic questions that can be answered by the patient or in very small children by their parents. The Frankl scale is divided into four categories, definitely negative to definitely positive. The Houpt scale that measures crying, drowsiness and movement, made up of four points, is used mostly for cases of sedation. The visual analogue scale (AVS) by Wong and Baker, and faces pain rating scale, is based on the child's expression and it serves to tell us if the treatment is causing pain or not.

Conclusions: Behavior direction or management is the means by which pediatric dentists efficiently carry-out their treatment, and for this reason it is up to them to select the most suitable scale. Each scale depends on the observation of specific behaviors. Up until now the most used by Pediatric Dentists is the Frankl scale given that it is the most specific and the easiest to apply, and it can also be adapted to any age.

25. THE EFFICIENCY OF PHARMACOLOGIC AND INHALATION CONSCIOUS SEDATION FOR REDIRECTING BEHAVIOR IN THE PEDIATRIC DENTISTRY CONSULTING ROOM

Guerrero F, Umaña A, Sanchís C, Onrubia X, Fernández M

Universidad Católica de Valencia. Valencia

Introduction: Phobia, stress, and anxiety are factors that stop regular treatment being carried out in the pediatric dentistry office. Redirecting this disruptive behavior using pharmacologic techniques, such as nitrous oxide inhalation combined with hydroxyzine and/or benzodiazepines, is advantageous. However there is another type of disruptive behavior with origins that are not based on dental fear. These are defiant children, and the use of inhalation anxiolysis techniques for this group of patients is controversial.

Objectives:

- To analyze if conscious sedation redirects or not the behavior of a patient during and after sedation.
- To become familiar with the profile of a patient who is referred for conscious sedation, the drugs that are more efficient and the possible combinations depending on the child.
- To evaluate if conscious sedation allows the scheduled treatment to be carried out.

Material and methods: A search of the literature was carried out in the scientific literature that dealt with the criteria for channeling pediatric patients to inhalation conscious sedation. For this the databases of PubMed, Scielo, EBSCO and the Spanish Society of Pediatric Dentistry were consulted using the keywords: behavior, children, pediatric dentistry, conscious sedation, nitrous oxide, midazolam, hydroxycyone, Atarax®, child, dentistry.

Results and discussion: The results of the literature review for assessing the profile of pediatric patients who are referred for inhalation conscious sedation, show that the majority of authors agree that pediatric patients with cooperation difficulties should be treated with combined inhalation conscious sedation.

Conclusions: It was concluded that the use of nitrous oxide for dealing with patients with disruptive behavior was positive, and in most cases it allows scheduled treatment to be carried out. Inhalation sedation may be contraindicated for defiant zero cooperation children who may lose their inhibition, leading to even worse disruptive behavior. More studies are needed to analyze if the behavior of a patient after sedation can be redirected,

which would permit dental care without oral drugs and/or inhalation.

26. THE INFLUENCE OF PROTECTIVE BARRIERS IN THE BEHAVIOR OF A CHILD

Lluch C, Boj JR, Espasa E, Hernández M

Universidad de Barcelona. Barcelona

Introduction: There are various factors that can affect the behavior management of a child during dental treatment (age, a previous disagreeable dental experience, parental attitude...) and this will influence the cooperation of the child during the consultation. For this reason the pediatric dentist should keep in mind all these factors and personalize the behavior management of each child. This will ensure the best treatment conditions and the safety of both the child and the dentist. Over recent years a positive change has taken place with regard to protective barriers during dental practice. The use of gloves, glasses and masks is now used routinely in order to protect both the operator and patient from cross-infection as well as to increase the degree of safety and confidence of patients.

Objective: To observe if protective barriers influence the behavior of a child in the dental consultation room.

Methodology: A literature search was performed using the databases of PubMed of articles in English and Spanish published between 2007 and 2014 as well as the guidelines by the American Academy of Pediatric Dentistry.

Results: The protective barriers in Pediatric Dentistry have a positive effect on parents, providing increased satisfaction, safety and comfort before the pediatric dentist. Moreover, no statistically significant differences were observed with regard to the behavior of the child when the treatment was carried out with or without protective barriers, nor was the color or shape of these significant.

Conclusions: The behavior of a child in the dental consulting room has a multifactorial etiology (environmental, psychological, familial and educational factors), however, this behavior can be improved with behavior management that is particular to each pediatric dentist. Protective barriers are a necessary way of preventing cross-infection between patients and dentists and they do not influence the behavior of a child during dental treatment.

27. INFLUENCE OF THE AGE OF THE PEDIATRIC DENTIST ON THE COOPERATION OF A CHILD

Romo C, Boj JR, Espasa E, Hernández M

Universidad de Barcelona. Barcelona

Introduction: The cooperation of a child is an important factor in dental procedures. The success of dental practice depends not only on the technical skill of the

dentists but also on their capacity for achieving and maintaining child cooperation. Most children try to cooperate, in these cases the dentist should not only support this behavior but he should try to maintain it. Anxiety and fear have been identified as a source of problems in behavior management in the dental clinic. However, factors that may influence the anxiety of being before a dentist are related to sex, age of the patients and other factors.

Objectives: To find out through a literature search and a study based on surveys if the age of the pediatric dentist influences the behavior of a child.

Materials and methods: A search of articles in Pubmed was performed with the key words fear, anxiety, influence on behavior of a child with age of the pediatric dentist.

Results: Articles that related age of the pediatric dentist with behavior of the child were not found, but other aspect related to pediatric dentists were found. Sixty pediatric patients of whom 38 were girls and 22 were boys and who were being seen at the dental hospital of the University of Barcelona (Spain), participated in a survey on the subject using visual material. Children who were older than 8 years were chosen. They replied that they would chose a younger dentist given that they are more accessible, friendly and patient.

Conclusions: According to the study carried out, young pediatric dentists can influence the behavior and cooperation of a child and they will obtain a positive response to dental treatment. However, being able to relate to children depends more on skill than on age. Successful treatment will depend on pediatric dentists searching for options to reduce fear and anxiety.

28. CONVENTIONAL VS. COMPUTERIZED LOCAL ANESTHESIA

Vistós Aliaga JL, Carmona Santamaría M, Borrel García C, Garcovich D, González Gandía D
Universidad Cardenal Herrera CEU. Valencia

Introduction: One of the problems we face as pediatric dentists is fear of the needle and sensitivity or pain from the infiltration of local anesthesia. Topical anesthetics eliminate the unpleasant sensation of the needle being introduced, but the pressure exerted manually with the syringe and the speed at which the anesthesia is injected is difficult to control. The sensation of the surrounding tissues expanding can be quite unpleasant and it may be confused with pain.

Objectives: To compare two anesthesia techniques by means of the subjective assessment of the degree of pain on carrying out local infiltration anesthesia techniques, one conventional with a syringe and one with the Calaject® system, in order to assess which system had the greatest acceptance as a result of being the least disagreeable and producing a lower sensation of pain. And to study, at the same time, the possibilities of using the Calaject® system as a distraction technique in child behavior management.

Materials and methods: The Calaject® system from the manufacturers Akura with computerized anesthesia, a syringe of local dental anesthesia, 2% lidocaine carpules with vasoconstrictor. After duly informing the parents or tutors of patients between 4 and 12 years who were attending the Dental Clinic of the UCH-CEU for the practical classes of Pediatric Practicum, a subject in the 5th year of Dentistry, and after having received informed consent, the technique of infiltrative anesthesia was carried out in the upper arch with the two systems available, the conventional one and Calaject®. The patients were given pain scale faces in order to obtain their opinion on the sensation produced by each of these.

Results: The anesthetic technique using the Calaject® system was the most accepted (between 95 and 98%) out of a total sample of 100 children. They had experienced no sensation of discomfort or pain during the perfusion of the liquid anesthesia and in addition they were easily distracted.

Conclusions: The Calaject® system is a great help in Pediatric Dentistry as it minimizes the extension of tissues during anesthetic infiltration and it also offers distraction possibilities due to its design characteristics and acoustic signals.

ORTHODONTICS

29. ORTHODONTIC EMERGENCIES ON THE MASTER DEGREE COURSE IN PEDIATRIC DENTISTRY

Berasategui Sánchez M, Fernández Freire A, Chung Leng I, Torres L, López C
Universidad Europea de Madrid. Madrid

Introduction: Over recent years the increase in the demand for orthodontic treatment has been very evident and, as a result, so have the emergencies related to this field. These emergencies represent an inconvenience for the patient and it may even interfere in their daily lives. There is a great variety of adverse effects related to this discipline, some are more banal and can be minimal lesions produced by rubbing, or more complicated problems may arise such as root resorption.

Objectives: A literature review was carried out in order to study the most relevant orthodontic emergencies that may be encountered in the dental consulting room. A follow-up was carried out of emergencies occurring on the masters degree course of the European University in Madrid in order to provide guidance on treatment and prevention.

Material and methods: A review of the literature was carried out over the last 15 years using the databases of PubMed and medical journals (*Dental Press Journal of Orthodontics, Journal of Oral Rehabilitation, American Journal of Orthodontics and Dentofacial Orthopedics...*), and text books.

Results: After studying the different emergencies that occurred in the consulting room of the Master Degree Course of the European University of Madrid between the years 2014 and 2015, the emergencies that arose most frequently were identified as: loose appliances, boils, ulcers, lip cheek or tongue wounds from different parts of the orthodontic treatment (loosening of arch wire, sores produced by brackets...), loosening of brackets and gingivitis.

Conclusions: Prevention is our greatest ally with regard to these emergencies. We should give our patients advice on their new situation. Patients with deficient oral hygiene should receive motivation as they will experience a greater accumulation of plaque and their new appliance will make brushing harder (they should receive instruction on the type of brush, technique, toothpastes and accessory elements such as irrigators...). They should be told how to look after their appliance, wax brackets and any sharp points that may lead to lesions in the mucosa and different oral surfaces, and what type of food they should avoid in order to minimize the risk of the apparatus loosening and falling off. When prevention has not been sufficient we recommend the use of different palliative treatments for the different emergencies that we have mentioned.

30. BREASTFEEDING AND POSTERIOR CROSSBITE IN THE MIXED DENTITION

Boronat Catalá M¹, Bellow Arcís C¹, Montiel Company JM¹, Estarlich Estarlich ML², Alrerich Silla JM¹

¹Universitat de València. Valencia. ²FISABIO, Conselleria de Sanitat. Generalitat Valenciana

Introduction: The WHO recommends exclusive breastfeeding for the first six months of life as the risk of infectious diseases of the gastrointestinal and respiratory tracts are reduced. Breastfeeding has also been associated with more favorable growth of the jaws and it could have a beneficial effect on the development of occlusion.

Objectives: The main aim of this investigation was to analyze the relationship between the duration of breastfeeding and occlusion at the age of 9 years.

Material and method: This was an observational study. The sample was made up of 170 children who belonged to a longitudinal follow-up of a cohort. A calibrated dentist carried out an orodontal examination at the age of 9 years in a dental chair using epidemiological indexes of malocclusion. The information on breastfeeding was gathered from questionnaires that were answered by the children's mothers when these were 1 year old. The weeks of breastfeeding with regard to posterior cross-bite (absence, posterior unilateral and posterior bilateral crossbite) were analyzed with one-way ANOVA and *post hoc* tests.

Results: An inverse relationship was found between the weeks of breastfeeding and posterior cross-bite, to the extent that children who were breastfed for fewer weeks had a greater prevalence of posterior cross-bite. A one-

way ANOVA was carried out and the results indicated a significant difference with a lineal trend from the non-presence of posterior crossbite and a greater number of breastfeeding weeks, to bilateral posterior cross-bite and a lower number of weeks breastfeeding.

($p = 0,007$). Breastfeeding turned out to be a protective factor against posterior crossbite (*post hoc* tests $p = 0,022$).

Conclusions: There is a statistically significant relationship between breastfeeding and the absence of posterior crossbite at the age of 9 years. The greater the number of weeks breastfeeding during the first years of life, the lower the prevalence of posterior crossbite at the age of 9 years.

Financing: This study was carried out within project PI12/02570 which was financed by the PN of I+D+I 2008-2011 and ISCIII-General Subdirectorate of Evaluation and Research Development co-financed by the FEDER.

31. DIFFERENT TREATMENT OPTIONS FOR THE SAME CLINICAL SITUATION: TWIN PATIENTS. A CASE REPORT

Cañadas Murillo A, Mezquita Mulet S, Pérez E, Beltri Orta P, Pérez F

Universidad Europea de Madrid. Madrid

Introduction: Class II malocclusion is a dental or skeletal disorder and the most common on a world scale. It manifests at a very early age and it leads to dysfunction in breathing, mastication, swallowing, speech, etc.

Due to the extensive variety of class II malocclusion, it would be illogical to treat all of these equally. The differential diagnosis is the basis for the treatment. Therefore the discriminatory traits in each individual should be identified.

A cephalometric evaluation is needed for the diagnosis and treatment plan of class II malocclusions, and it should locate and identify the anatomic regions affected so that a suitable treatment plan can be suggested, taking into account the etiological factor.

Currently the most appropriate treatment in maxillary orthopedics has gained ground among researchers and clinicians, who are trying to demonstrate which is the best moment and what individual conditions favor the response to the treatment with functional orthopedic appliances.

Objectives: To compare the results obtained with two possible treatment options used for class II in twins.

In one of the cases a functional appliance (Klammt open elastic activator) was used which requires the jaw to move forward in order to correct the malocclusion and maxillary expansion with a coffin spring. In the other case the interposition of the lip was eliminated with a lip-bumper, and a maxillary expander with a Hawley Plaque was used so that the mandible could continue growing.

Case report: The case is presented of twins aged 8 years and 11 months, who attended the dental university clinic for orthodontic reasons. They underwent a clinical examination which revealed that they both had class II div. 1 with lip interposition.

The boy was treated with a Klammt open elastic activator while the girl used a Lip Bumper and a Hawley plate.

Conclusions: Treatment for class II malocclusion is varied and it depends on the right diagnosis, the growth moment and patient cooperation. Similar results were obtained in both patients. The results will depend largely on the skills and preferences of the professional and the type of patient.

32. EARLY EXTRACTION OF PERMANENT FIRST MOLARS WITH SEVERE HYPOPLASIA: FACTORS TO BE CONSIDERED

Del Barrio Valiente MP¹, Heranz Martínez M¹, Rivero Lesmes JC¹, Planells del Pozo P²

¹Institución Universitaria Mississippi. ²Universidad Complutense de Madrid. Madrid

Introduction: The term molar-incisor hypomineralization was introduced to describe the clinical appearance of various permanent teeth with very porous and fragile enamel and dentin with a yellow, white or brown color. The reason for this is a disorder in the maturation stage of amelogenesis, that is to say in the first three years of life, when the crown calcification of these teeth should take place. It has a prevalence of between 3.6% and 25%. The treatment varies from just sealing a fissure to more aggressive treatment such as extraction. This option should be kept in mind when a large area is affected, when restoration is not feasible and when long-term maintenance has disadvantages.

Objectives: To consider if the extraction of permanent molars with considerable crown destruction is a valid therapeutic option. To determine the ideal period for this extraction that will encourage spontaneous closure of the space and by posterior orthodontic treatment.

Methodology: A search of the literature was performed using the databases of Medline (PubMed) on the early extraction of permanent first molars affected by hypomineralization, their progress over time and the advantages and disadvantages of early extraction.

Results: The extraction of permanent first molars with severe hypomineralization is a good treatment alternative for cases involving overcrowding and the tooth bud of third molars. Extraction of upper first molars does not tend to be a challenge when trying to achieve mesialization of the permanent second molar, and the first molar can be extracted after it has emerged. With regard to the lower molars, in order for there to be optimum space closure, extraction of the permanent first molars is recommended before the emergence of the permanent second molar, at which point the bud of the third molar can be observed. The final decision should be taken bearing in mind the facial and skeletal characteristics of the patient together with the malocclusion.

Conclusions: The extraction of permanent first molars with severe hypomineralization is a good treatment option for patients badly affected by MIH. A certain amount of spontaneous space closure can take place on

the extraction of the upper molars before the emergence of permanent second molars, and in lower molars before these emerge. This will facilitate orthodontic treatment at a later date and stable occlusion will be achieved.

33. EARLY TREATMENT FOR UNILATERAL CROSSBITE IN THE PRIMARY DENTITION

Muñoz Mulero MJ

Almería

Introduction: Unilateral crossbite (UCB) should be corrected as early as possible in order to establish correct dental and skeletal development. Although there are auxiliary appliances to correct this at an early age in the primary dentition, it is possible to treat UCB with selective filing of teeth and placing composite guide ramps when the crossbite is generalized due to a displacement of the mandible because of occlusal interference. Nevertheless, every case should have medical records reflecting any habits that could cause the malocclusion.

Objective: To correct UCB in patients at an early age with primary dentition.

Material and method: Presentation of two cases of pediatric patients with primary dentition and one case with mixed dentition and in the first replacement phase. They had unilateral crossbite, selective filing and guide planes for correction. There was a follow-up of these cases for three years after the treatment.

Results: After reviewing 23 cases treated with selective filing and composite wedge placement, the unilateral crossbite was corrected in the primary dentition in all the cases. In the permanent dentition there was one case that continued to have unilateral crossbite, possibly due to an inclination towards the palate of the permanent first molar. Nineteen cases had skeletal class I and 4 skeletal class II at the start of the treatment, and in all cases there were antecedents of oral habits. The results obtained were maintained during the three year follow-up of the 23 cases.

Conclusion: The correction of unilateral crossbite at an early age involves the correct reestablishment of dental and skeletal development at a transverse level, which will prevent future malocclusion and skeletal dysfunction.

34. ALLERGIC CONTACT DERMATITIS DUE TO THE USE OF FACIAL MASKS IN MIXED DENTITION PATIENTS

Paredes V, Peiró MA, Tarazona B, Zamora N, Gandía JL

Unidad Docente Ortodoncia y Odontopediatría. Universidad de Valencia. Valencia

Introduction: Allergic contact dermatitis is an allergic reaction after contact with a substance that can be absorbed by the skin. An allergic reaction from an oral orthodontic apparatus containing nickel is relatively

common in orthodontic patients, as are allergies due to extraoral appliances such as the facial mask for the interceptive treatment of class III.

These allergic reactions appear because of the metallic, elastic or plastic materials that are part of these extraoral orthodontic appliances. In patients with extraoral appliances this type of allergic reaction can appear as dermatitis on the face and neck. There may be intraoral allergic reactions, but in most cases the severity is slight or medium and it does not alter the course of interceptive orthodontic treatment.

Objectives: The objectives of this study were: a) To describe the characteristics of these types of lesions in each of the three patients chosen; and b) to propose suitable treatment for each one of them.

Case reports: Three cases of patients are described in the mixed dentition diagnosed with class III malocclusion and treated with a fixed intraoral expander-type appliance with a Petit facial mask. The patients had skin lesions both on their chin and on their forehead (contact areas of the extraoral appliance). These were well-defined, with inflammation, red in colour, and a hot stinging sensation.

Comments: The lesions of the patients presented were similar to those found by other authors in the limited studies to be found in the literature. These studies describe the allergic reactions to appliances with neck or occipital traction but no study made reference to the use of a facial mask as in our study. To date there are no studies in Spain that quantify the prevalence of allergic reactions among patients who wear orthodontic appliances.

Conclusions: Early diagnosis of this condition is fundamental if we are to treat it efficiently. Pediatric dentists should keep in mind that patients using an extraoral appliance such as a facial mask may suffer these types of lesions.

35. PREDICTING AN IMPACTED UPPER CANINE BY MEANS OF THE ERUPTIVE PATH OF THE LOWER SECOND PREMOLAR

Peiró Guijarro MA, Tarazona B, Zamora N, Cibrián R, Gandía JL
Universidad de Valencia. Valencia

Introduction: The palatally impacted upper canine is an eruptive disturbance and its etiology and early diagnosis is very important. Recent investigations have linked impacted canines with other dental anomalies such as the deviation of the eruptive path of the lower second premolar, and this deviation could be used as a predictive factor for the early detection of an impacted maxillary canine.

Objectives: a) To develop a measuring method that suitably determines the inclination of mandibular second premolars in a panoramic radiograph; b) to determine if there is a relationship between the slant of these and the palatal displacement of the maxillary canine; and c) to establish an angle that allows us to foresee if we have a patient that may be susceptible to a palatal displacement of a maxillary canine.

Material and method: The sample was made up of 100 patients, 51 who had maxillary canines with palatal displacement and a control group of 49 patients. A new system was introduced to determine the angle of the second premolars. For this 4 angles in each panoramic radiograph were measured: angle pm-MP and pm-OP angle +on both sides of each patient.

Results: The method for measuring the inclination of mandibular second premolars had an intraobserver error of 2.7% and interobserver error of 3.5%. Statistically significant differences were found among both groups (control and patients with PDC) and a p value of 0.003 for pm-MP and 0.004 for pm-OP was found.

Conclusions:

1. The method proposed for measuring in a panoramic radiograph the angle of the lower second premolars that have not erupted is a suitable way of determining the inclination and it can be reproduced.
2. The relationship between the inclination of non-erupted lower second premolars and the palatal displacement of the maxillary canine is statistically significant.
3. A value over 35°, of the total of the values obtained for MP-pm and OP-pm should raise the suspicion of a patient at risk of palatal displacement of the maxillary canine.
4. This finding can be used in clinical practice for the early detection of palatally displaced maxillary canine with a positive predictive factor.

36. PREDICTION OF TOOTH SIZE IN NON-ERUPTED TEETH IN CHILDREN BY MEANS OF REGRESSION EQUATIONS

Tarazona Álvarez B, Peiró Guijarro MA, Zamora Martínez N, Paredes Gallardo V, Gandía Franco JL
Unidad Docente Ortodoncia. Facultad Medicina y Odontología. Universidad de Valencia. Valencia

Introduction: Knowing the size of non-erupted teeth in the mixed dentition is a very important tool for diagnosing a patient. Moyers tables or Tanaka-Johnston tables are not used in clinical practice due to their complexity and because they are not based on the tooth sizes of the Spanish population.

Objectives: a) To evaluate the applicability of the methods of Moyers and Tanaka-Johnston in Spanish children; b) to propose new regression equations using the size of the four permanent lower incisors in order to discover the size of the canine and premolars; and c) to compare our results with those of other populations.

Material and method: 359 Spanish children were chosen for the study which was approved by the Ethics committee of Investigation into Humans of the University of Valencia. The tooth sizes were measured on study models using the digital system 2D. In first place the real measurements for teeth were compared with the predicted sizes in the Moyers tables and the equations of Tanaka-Johnston. In second place some regression equa-

tions were developed using the size of the four lower permanent incisors in order to predict the size of the canines and premolars.

Results: The results showed that the size predictions of the canines and premolars were very different depending on the methods used. The regression equations for estimating the total size of the canines and premolars in both the upper and lower arch in both sexes were: Boys: canine and upper premolar = $12.06 + 0.43$ lower incisor. Canine and lower premolar = $10.71 + 0.46$ lower incisor.

Conclusions: Moyers tables tend to underestimate the real size of teeth while the equations of Tanaka-Johnston tend to overestimate them. The regression equations described are a suitable instrument for predicting dental size of canines and premolars.

37. EVALUATION OF THE RADIATION DOSES OF CONE BEAM COMPUTED TOMOGRAPHY IN CHILDREN AND ADOLESCENTS

Zamora Martínez N, Peiró Guijarro MA, Tarazona Álvarez B, Paredes Gallardo V, Gandía Franco JL
Unidad Docente Ortodoncia. Facultad Medicina y Odontología. Universidad de Valencia. Valencia

Introduction: The introduction of cone beam computed tomography (CBCT) has meant a big step in imaging diagnosis as it provides information on all the three planes of space. CBCT offers many advantages such as the possibility of viewing high quality images without the limitations of superposition or distortion, real scale reconstruction, speed and ease of examination by means of shorter scans, possibility of measuring the images and lastly, an acceptable cost for the patient. The only disadvantage is the high radiation dose, with this being one of the aspects that should be kept in mind when carrying out this diagnostic examination especially in pediatric patients or adolescents.

Objectives: To analyze the radiation dose of CBCT compared with conventional radiographs and to describe the parameters of influence when assessing this radiation in a child and adolescent.

Methodology: A search of the literature was performed using the PubMed search engine for articles in English and a manual search was made of orthodontic and pediatric dentistry journals for articles published in Spanish.

Results: All the studies highlight the high dosage of radiation in CBCT as opposed to conventional digital radiography, depending on various aspects (type of beam, quantity, type and shape of the filter of the appliance, scan time, imaging parameters used, rotation of 360° of the tube and field of vision). The studies conclude that special care should be taken when children are treated, as the differences in weight factors make them more susceptible to the effects of radiation, despite most to the studies consulted being based on young adults.

Conclusions: Therefore, taking into account the radiation dose from these type of registers, CBCT is not considered a routine diagnostic tool for children and

adolescents, and it is only justified for reasons such as: impacted teeth, presence of supernumerary teeth and agenesis, cases of skeletal anomalies, traumatized teeth with suspected root fractures or suspected cystic lesions or tumors.

PATIENTS WITH SPECIAL NEEDS

38. THERAPEUTIC ATTITUDE TOWARDS A CHILD PATIENT WITH MASTOCYTOSIS

Andrés Planells P, Vidal Montolio I, Estrela Sanchis F, Valls Meyer P, Catalá Pizarro M
Universitat de València. Valencia

Introduction: Mastocytosis is a heterogenous group of diseases that is characterized by an increase in the number of mastocytes in various body tissues. The skin is the region that is most commonly affected, although the mastocytes tend to increase in other tissues such as in bone marrow, bone and in the gastrointestinal tract.

Mastocytes are a type of cell that is found in normal situations in our organism and that participate in inflammatory and immunological reactions. Mastocytes have cytoplasm with varied granules that contain histamine and other chemical substances that when released into surrounding tissues cause reactions that include the dilation of blood vessels, swelling and itching.

There are different types of mastocytosis that stand out because of the symptomatology, amount of mastocytes, number of organs affected and other aspects. It can appear in children at the age of 3-4 years and three types have been described: solitary mastocytoma, urticaria pigmentosa and diffuse cutaneous mastocytosis.

Objective: To provide an update of the literature regarding the use of specific protocols for the dental management of pediatric patients with mastocytosis.

Methodology of the review: A search was performed in the scientific literature using the databases of PubMed using the key words "dental", "oral", "management", "mastocytosis".

Results: Patients with mastocytosis have a greater risk of suffering an anaphylactic reaction related to the massive release of mediators secondary to various triggering agents. For this reason it is essential that both the guardians of the child and dentists are perfectly acquainted with these so that precautions can be taken to avoid the stimuli, materials or drugs that can trigger a reaction.

Stress and anxiety are among the emotional triggers and these are very common in the dental environment. With regard to materials, allergens such as latex, eugenol or nickel have been described, and among drugs penicillin and salicylic acid should be highlighted.

Therefore, establishing a sedation protocol is very important in order to avoid any risk of anxiety, as is premedication with H1 and H2 antihistamine and the avoidance of certain materials.

Conclusions: Pediatric dentists should provide special care for patients with mastocytosis, not only when managing their dental treatment but also in the prescription and use of drugs for treating complications that can trigger a case with a clear risk of anaphylactic reaction.

39. CHERUBISM: DIAGNOSIS AND THERAPEUTIC APPROACH

Aznar Marín A, Rangel López J, Bonafé Monzó N, Bagán Sebastián JV, Catalá Pizarro M
Universitat de València. Valencia

Introduction: Cherubism is an inherited disease with an autosomal dominant pattern. It is a progressive non-neoplastic entity that is characterized by affecting only the bones of the jaw in a bilateral and symmetrical fashion, producing bone tissue resorption and fibrous tissue substitution. This condition is due to a mutation of unknown origin. The prevalence is greater in males than in females with a 2:1 ratio and it does not show racial predilection. The name refers to a characteristic facial deformity that progressively gives the patient the look of a cherub. The oral manifestations that accompany the disease should be highlighted: agenesis, premature loss of primary teeth, impacted teeth and malocclusions, etc.

Objective: To present two case reports of cherubism of different severity, stressing the differential diagnosis and the therapeutic approach.

Case reports: Case report 1: Boy aged 8 years and 2 months who on clinical examination had caries, premature loss of primary teeth and diastemas. His facial features did not stand out. The radiographic evaluation revealed lesions with a bilateral multilocular cystic appearance in the jaws, agenesis and impacted teeth. *Case report 2:* Boy aged 9 years and 5 months who had on clinical examination caries, malocclusion, ectopic eruption of 4.6, a tooth that had erupted on the buccal aspect of another in the third quadrant and pronounced bone protuberances in the palatal and buccal aspects of the horizontal ramus. His facial appearance was remarkable. The radiograph revealed multilocular cystic lesions like soap bubbles in both jaws, impacted teeth and number disturbances that were difficult to identify.

Comments: In both cases, given the clinical and radiologic data, a presumptive diagnosis with entities such as brown tumor of hyperparathyroidism, Noonan syndrome and giant cell lesions was made. The treatment stipulates that it depends on the severity of the disease, of the functional and esthetic compromise and the psychological repercussions on the patient. Nevertheless, most of the cases resolve spontaneously over time.

Conclusions: Cherubism is a benign bone dysplasia with lesions that require close long-term monitoring given their progressive nature and the esthetic and functional compromise. Pediatric dentists should be familiar with this disease as they may be the first to diagnose it early on.

40. VISUAL SUPPORT FOR COMMUNICATING WITH SPECIAL PATIENTS IN THE DENTAL OFFICE

Canorea Díaz E¹, Cruz Vázquez S¹, Martín-Rubio Zamorano N², Valcarcel Soria R³, Mora Fernández MG³

¹SESCAM. ²Odontología. Madrid. ³SERMAS

Introduction: There are increasingly more families with autistic spectrum disorder (ASD) searching for specialized dental care.

Communication, social interaction and a lack of flexibility in the reasoning and behavior of patients with ASP makes carrying out any dental treatment very complex. For this reason dentists fall back too often on sedation and general anesthesia.

The use of visual aids (photographs, videos, pictograms, drawings, gestures, etc.) is basic when treating patients with AED. These strategies reduce the anxiety of the unknown that patients suffer and the aids will develop their independence, encourage their understanding and guarantee their cooperation.

On performing the literature search in order to investigate this area, it was observed that there were guidelines for pediatric emergencies and primary care nursing but that in dentistry there was no action protocol for these patients. Being familiar with the characteristics of patients with ASD and using the necessary visual aids improves dental care and orodental health.

Objectives: To draw-up a communication signboard for children with ASD that is applicable to other patients with special needs in order to facilitate an ODH examination.

Methodology: A literature analysis was carried out on these subjects using the databases of PubMed, Scielo, Medline and Google Scholar. In order to start the study we contacted the association ARASSAC and the multidisciplinary team that carries out the work, made up of dentists, hygienists and a teacher who specialized in hearing and speech.

Results: In the review described there were visual methods for other medical procedures but not specifically for dental care.

Based on this, a visual communication board was designed for dental treatment and management in the consulting room of the dental needs of these patients.

A series of pictures was presented that was associated with the most important aspects of the dental consulting room and ODH treatment, instruments and instructions using mainly pictograms.

Comments: We believe that creating a poster-board is advisable as it permits desensitization in the dental office, as is a multidisciplinary approach that involves the usual health professionals involved in check-ups for children (pediatricians and nurses), parents, and teachers who are specialists in hearing and speech.

This material can be used for other types of patients with other special needs such as attention deficit disorder with or without hyperactivity, patients suffering from fear, mental retardation, etc.

Conclusions: All the ODH team dealing with patients with ASD should be familiar with systematic desensiti-

zation procedures, with the use of visual aids and they should be very familiar with the tell-show-do techniques.

Parents/caregivers should be given very precise instructions on the importance of oral prevention, and periodic visits should be protocolized in order to minimize the risk of oral diseases in these patients.

41. CARDIOFACIOCUTANEOUS SYNDROME AND AGGRESSIVE PERIODONTITIS. A NEW PHENOTYPIC VARIANCE? A CASE REPORT

Del Llano Fernández A, Varela Aneiros I, Pico Blanco A, Caneiro Queija L, Blanco Carrión J

Universidad de Santiago de Compostela. A Coruña

Introduction: Cardiofaciocutaneous syndrome (DFCS) is a congenital anomaly that is characterized by intellectual deficit and psychomotor delay, and a series of common physical findings such as congenital cardiac defects, craniofacial anomalies and disorders of the hair (loss of eyebrows), nails and skin. Its prevalence is unknown. The definitive diagnosis is genetic, although all the cases diagnosed are spontaneous, presumably due to a *de novo* mutation. To date the intraoral findings described by patients with SCFC are: submucosal cleft palate, hypoplasia of the enamel and supernumerary teeth.

Objective: To describe a case of aggressive periodontitis in a patient with DFCS.

Case report: Patient aged 7 years with a clinical suspicion of DFCS, confirmed by genetic study (Tyr130Cys heterozygous mutation in MAP2K1 gene). She attended the Special Patients Unit in the Faculty of Medicine and Dentistry of the Universidad de Santiago de Compostela (USC) with an initial diagnosis of "premature loss of primary teeth and mobility of the remaining teeth". The clinical and radiological examination confirmed the diagnosis of aggressive periodontitis and the subgingival culture gave predominant anaerobic flora (*F. nucleatum* *P. intermedia*). Conventional periodontal treatment was carried out (scaling and root planing); despite acceptable plaque control, six months later the periodontitis had exacerbated and antibiotic treatment and more curettage was required.

Comments: We have been unable to find in the literature a case of aggressive periodontitis in patients diagnosed with DFCS. The patient had hyperkeratotic papules during the first days of life that periodically recurred, which forces us to rule out immunological factors in the etiopathogeny of the periodontitis, especially in relation to cell immunity and/or the functions in neutrophils, as occurs in other hyperkeratosis syndromes such as Papillon-Lefevre.

Conclusions: The diagnosis of aggressive periodontitis in a patient with DFCS could form part of a phenotypic expression of the syndrome which means that an underlying immunological component can be ruled out.

42. ROLE OF THE PEDIATRIC DENTIST IN CRANIOFACIAL DISTRACTION OSTEOGENESIS IN A PATIENT WITH GOLDENHAR SYNDROME

Morales Loya NI, Barraza Lerma N¹, de la Riva V^{1,2}

¹*Departamento de Estomatología Pediátrica.*

Universidad Autónoma de Chihuahua. México.

²*Universidad Nacional Autónoma de México. México*

Introduction: Goldenhar syndrome is a complex of unilateral and vertebral craniofacial anomalies. The incidence is estimated in 1 out of 25.000 live births. The pathogenesis is based on inadequate tissue oxygenation that leads to hypogenesis of the stapedia artery and the supraorbital and maxillomandibular divisions. It typically involves the face generally unilaterally and the right side is more commonly affected with: hypoplasia of the malar region, maxilla and/or mandible of the side affected. Osteogenic distraction is a biological process to regenerate adjacent newly formed bone and soft tissues using progressive and controlled traction of the bone segments separated surgically.

Objective: To explain the role of the pediatric dentist in the pre-surgical stage of craniofacial distraction osteogenesis.

Case report: Male patient aged 8 years with a diagnosis of Goldenhar syndrome, who attended the pediatric dentistry clinic. This corresponded to the 4th gestation period, premature, with a single ventricle. When he was four years old he underwent partial surgery, and was treated by a cardiologist periodically, taking 75 mg of acetylsalicylic acid every 24 hours. On examination he had dolichocephalic cranium, facial asymmetry, non-concordant interpupillary line, a cataract in the left eye, agenesis of both ears, depressed nasal bridge, lip incontinence. Intraoral examination revealed gingival hyperplasia, triangular arches, deep narrow palate, mobile and compressed tongue, dental calculus, deficient oral hygiene, posterior left-sided crossbite, anterior open bite of 7 mm, tooth malpositions and filling leakage. Radiographically tooth retention could be observed, compression of the airways as well as agenesis of the left mandibular ramus. The treatment consisted in bacterial plaque control, elimination of carious lesions and dentofacial orthopedic treatment.

Comments: The literature reports that multidisciplinary treatment, and the surgical correction of the anomalies should be proposed early on. Canalization to allow feeding through the mouth, reconstruction of the lip and palate, resection of the preauricular outline, shortening or lengthening of mandibular bones, reconstruction of the malar bone and ear are important.

Dental treatment involves the surgical correction of malocclusion by means of orthopedic appliances, which concurred with this case except for the suggestion of oral rehabilitation under general anesthesia due to the difficulty of managing the airways and the lack of patient cooperation.

Conclusion: With patients who are starting a surgical protocol, interdisciplinary treatment should be carried out, the main objective being the optimization of dentofa-

cial growth, improving the psychological-biological and social aspects for the patient, and achieving a balance in their health as a whole.

43. CLAPO SYNDROME. WHAT SHOULD PEDIATRIC DENTISTS KNOW ABOUT THIS RECENT NOSOLOGICAL ENTITY?

Padilla Miranda M, López Jiménez AJ, Gómez Clemente V, Muñoz Caro JM, Planells del Pozo P
Universidad Complutense de Madrid. Madrid

Introduction: CLAPO or López-Gutiérrez syndrome is a genetic malformation disorder of unknown etiology. It has only recently been described, and is characterized by the presence of a symmetrical capillary malformation along the midline of the lower lip, lymphatic and/or venous malformation of the face and neck with a different degree of severity, asymmetry and partial or generalized overgrowth of the face and neck area or of other areas of the body such as limbs.

Objective: To provide a general description of the syndrome, as well as to become acquainted with the most important signs and symptoms and the influence in the orofacial region, in order to determine possible pediatric dentistry treatment.

Material and method: A search was carried out in the scientific literature using different electronic search engines related with the entity known as CLAPO using the key words: “capillary malformation”, “lower lip”, “CLAPO syndrome”, “overgrowth” and “lymphatic malformation”.

Case report: The case is presented of two female patients who were diagnosed with this entity aged 8 and 17 years respectively. They were evaluated by the Medical Department of Oral and Maxillofacial Surgery and Pediatric Dentistry of the Hospital Universitario de La Paz in Madrid. On examination both patient had macroglossia, multiple lesions on the dorsal and ventral aspects of the tongue and floor of the mouth, capillary lesion on the lower lip located along the midline and a veno-lymphatic malformation of the face and neck of variable severity. Within the most common secondary complications there was a high risk of bleeding, bad oral hygiene, gingivitis, multiple caries and development of malocclusions.

The treatment is mainly surgical under general anesthesia and directed mainly at tongue reduction and treatment of vascular lesions with radiofrequency and diode laser, and post-surgical treatment aimed at reducing post-surgical complications.

Conclusions: CLAPO syndrome progresses with severe vascular and lymphatic malformations that significantly affect the orofacial region and that have important repercussions on the development of the jaws with infectious pathologies such as caries and gingivitis. It requires an early diagnosis and multidisciplinary treatment, however, further investigation is required in order to become acquainted with the disturbances in the mouth and to improve the pediatric dentistry management and treatment of these patients.

44. PREVENTION AND ORAL HYGIENE GUIDELINES FOR PEDIATRIC PATIENTS WITH CLEFT LIP AND/OR PALATE

Torres Moneu A, Gómez Clemente V, López Jiménez A, Betancur Polo N, Planells del Pozo P
Universidad Complutense Madrid. Madrid

Introduction: Cleft lip (CL), cleft palate (CP) and cleft lip and palate (CLP) are the most common craniofacial clefts. The surgical treatment in very early stages is fundamental and, given this, it is vitally important that a preventative program is applied before and after surgery. While caring for a baby with C/LP is the same in many aspects as for any other baby, these babies will require special care with some of their daily needs, for example oral health and diet prevention.

The studies in the literature that analyze these aspects in pediatric cleft patients are limited, and on many occasions contradictory. In addition, the samples studied have not been described adequately with regard to size, race, and geographical area nor cleft type, which makes the interpretation and extrapolation of results difficult.

The Hospital Universitario La Paz in Madrid has informative guidelines for parents on cleft patients but these lack oral health information and advice. The multidisciplinary cooperation that we are involved with in this center allows improving the quality of life of these pediatric patients with special needs.

Objective: To put together a protocol/guide for oral health prevention, including recommendations and guidelines for patients with CL/P based on scientific evidence in order to improve the quality of life of pediatric special patients.

Methodology: a review of the literature was carried out with a search strategy in various electronic search engines. The MeSH terms used were: “cleft palate”, “cleft lip”, “oral hygiene”, “oral health”, “dental caries”, “breastfeeding” and “feeding methods” that were inter-related with Boolean Operators AND and OR.

Results: An informative and procolized triptych leaflet was presented to parents and educators that included recommendations and evidence-based advice on the type of breastfeeding to be carried out depending on the cleft, auxiliary devices for more productive feeding, the most effective posture for breastfeeding and oral hygiene techniques for correct food in-take and oral health in patients with CL/P.

Conclusions: Including a pediatric dentist in the multidisciplinary team for treating cleft patients is vitally important for improving the quality of life of these pediatric special patients. Creating informative guidelines/protocols permits intervention and training of family members and educators.

PULP/ENDODONTICS/TRAUMATOLOGY

45. IS REVASCULARIZATION OF PERMANENT IMMATURE TEETH AN EFFICIENT AND REPRODUCIBLE TECHNIQUE?

Chen Y, Jovani Sancho MM, Sheth Shah CC, Ribelles Llop M, Garcovich D

Departamento de Odontología. Universidad CEU-Cardenal Herrera. Valencia

Introduction: The treatment objectives of young permanent teeth are directed towards maintaining pulp vitality, obtaining physiological root development, and achieving a crown-root proportion that is correct for the tooth. On some occasions, either because negative pulp vitality of the tooth is diagnosed, or because there is treatment failure of vital pulp, physiological closure of the root apex is not achieved and we therefore have to use induction methods for artificially closing the apex.

Given this clinical situation, a new treatment option has emerged with a positive future perspective. Unlike apexification, it permits continued root development and revascularization. The technique is based on the stimulation of a blood clot from periapical tissues, before disinfecting the root canal with a mixture of three antibiotics, which permits the reinforcement of dentinal walls and increases the success of the treatment.

Objective: To carry out a literature review with the aim of examining this revascularization technique, analyzing the biological base and the viability or success in dental treatment.

Material and method: A search of the literature was performed using the databases of PubMed and Medline of articles published between 2005 and 2015. Key words were used such as: “pulp revascularization”, “immature tooth” “revitalization”. Of the literature consulted, the case reports were studied in which an analysis was made of the anamnesis, treatment and follow-up in order to assess viability.

Results: Revascularization is a technique that has a high success rate with non-vital young permanent teeth. Of all the cases reviewed, there were only very few failures with revascularization technique.

Analyzing the clinical and radiographic criteria, a high percentage of teeth gained an increase in root thickness and length, and a small proportion achieved apical closure. The efficiency of this treatment has therefore been demonstrated.

Conclusions: Revascularization therapy of young permanent teeth, according to the literature reviewed, has a high success rate regardless of variations in the protocols used. The low failure rate could be due to the tendency of authors not to publish failure cases or to the subjective interpretation of radiographies when deciding or not if there are signs of apexogenesis.

46. REVASCULARIZATION OF PERMANENT TEETH WITH IMMATURE APEXES

Díez Cano MI, Tafalla Pastor H, Berenguer Mira MT, Crespo Muñoz A, Vicedo Quereda E

Hospital del Vinalopó. Elche, Alicante

Introduction: Revascularization is a new treatment method for permanent teeth with immature apices and

pulp necrosis. Up until now apexification either using calcium hydroxide or an MTA apical plug, was the treatment of choice for this type of case.

Objective: To carry out a review of the scientific literature in order to assess the main protocols for the revascularization of permanent teeth with an immature apex.

Material and method: A search of the literature was carried out using the databases of PubMed and Medline. The key words used were “pulp revascularization” and “immature permanent teeth treatment”.

Result and analysis: Most authors agree on the use of triple antibiotic paste (minocycline, ciprofloxacin and metronidazole) as a good antibacterial agent on the first treatment appointment, and on the importance of creating a good blood clot that permits stimulating the development of the apex in the second appointment; and, on the third appointment, sealing the crown properly to stop long-term contamination. Some authors claim that the use of anesthesia without a vasoconstrictor favors the formation of a blood clot during the second appointment. Another point that should be studied regards the instrumentation of the root canal during the appointment, as a high percentage of authors agree that non-instrumentation of the root canal raises the success rates of revascularization.

Conclusions: Permanent teeth with immature apices are always a challenge in endodontics. We can conclude that revascularization stimulates the development of the root apex as well as the thickening of dentinal walls, reducing in this manner the risk of fracture. Moreover, tissue engineering is opening up the field of revascularization with the aim of finding biological alternatives.

47. ANTIMICROBIAL ACTIVITY OF TRIPLE ANTIBIOTIC PASTE AND CALCIUM HYDROXIDE IN PULP REVASCULARIZATION: IN VITRO EVALUATION

Guzmán S, Cortés O, Alcaina A, Austro MD, Castejón I

Universidad de Murcia. Murcia

Introduction: Treatment of young permanent teeth with necrotic pulp represents a challenge for pediatric dentists and regenerative endodontics appears to be a promising alternative for these teeth. However, in order to obtain a favorable result using pulp revascularization protocols will depend to a large extent on the elimination of microorganisms given that a root apex cannot be repaired when there is infected tissue.

Objective: To investigate how two different anti-septic solutions act against one of the main facultative anaerobic bacteria present in young permanent teeth with necrotic pulp. The antibacterial materials used were calcium hydroxide paste and modified triple antibiotic paste (ciprofloxacin, metronidazole, clindamycin), with purified water or propylene glycol solvents.

Material and methods: The bacterial strain *E. coli* (ATCC® 25922) was grown in a Petri dish in order to test the susceptibility of triple antibiotic paste *versus* calcium

hydroxide using purified water (Mili-Q) and propylene glycol as solvents with the agar diffusion method. The results were analyzed 48 hours later using the measurement of the inhibition halos in the dishes.

Results: Based on the criteria to evaluate antimicrobial efficiency of the materials used, it was observed that the triple antibiotic paste had more favorable results *versus* the dishes with calcium hydroxide. With regard to the solvents, purified water had better results than propylene glycol with both types of medications.

Conclusions:

1. The success of regenerative endodontic treatment depends on the eradication of bacteria in the root canals.
2. Triple antibiotic paste is more effective against facultative anaerobic microorganisms than calcium hydroxide, regardless of the solvent used.
3. Purified water used as a solvent is more effective than propylene glycol regardless of the antiseptic solution used.

48. UPDATE ON TRANSPORT MEDIA FOR AN AVULSED TOOTH

López González E, Vilar Rodríguez C, Calvo Sagastuy A, Miegimolle Herrero M, Arner Cortina C
Universidad Europea de Madrid. Madrid

Introduction: Traumatic dental injury is a common reason for visiting a dentist. Approximately 30% of children with primary teeth and 22% of children with permanent teeth suffer considerable dental trauma. Approximately 0.5-3% of all traumatic injuries consist in tooth avulsions. One of the most important factors for the treatment of an avulsed tooth to be successful is the choice of a suitable transport medium.

Objectives: To describe a suitable transport medium for maintaining the vitality of the periodontal ligament cells for as long as possible during the extraoral time period, until the replantation takes place of the avulsed permanent teeth.

Material and methods: A search of the literature was carried out with the keywords “transport medium”, “avulsion”, “storage media”, “storage medium”, “permanent tooth”, “Hanks balanced solution”, “HBSS”. In the following databases: “Medline” “PubMed”, “Library of the European University of Madrid, Dulce Chacón”. Between the years 1997 y 2015.

Results and discussion: Within the transport media that currently exist, water is used as a negative control, due to it producing cell lysis of the periodontal ligament because of the pH and chloride content. All the articles reviewed agree that the best transport medium for an avulsed tooth is the oral cavity of the patient. Hanks saline solution is the most studied medium but there is controversy among authors as success depends a lot on the temperature of this medium. It has been determined that milk is the most convenient medium due to its low price and accessibility for the patient.

Oral rehydration salts have been described as a transport medium with a very high success rate for maintain-

ing periodontal ligament cell viability. In the literature other transport media have been described with less success than those previously described.

Conclusions: The ideal media for transporting an avulsed tooth should be economical and readily accessible for the patient. There is controversy among authors when determining which is the ideal transport medium. Prevention with mouthguards when carrying out contact sports is essential for preventing dental avulsions.

49. BIOLOGICAL RESTORATION OF A CROWN FRACTURE IN THE PRIMARY DENTITION. A CASE REPORT

Macías Gamboa DM, Pacheco Santiesteban R
Departamento de Estomatología Pediátrica.
Universidad Autónoma de Chihuahua. México

Introduction: Tooth fractures are the most common traumatic lesions in the permanent dentition, while in the deciduous dentition it is luxations that mainly affect upper incisors. The prevalence varies greatly (11.7% to 58.6%), they are multifactorial (excessive horizontal overbite, oral breathing and malocclusion) and due to traumatic injuries (practicing contact sports, automobile accidents, etc). In the deciduous dentition, males are largely affected, between the ages of 2 to 3 years.

Objective: To present a case report that shows the biological restoration of a non-complicated crown and root fracture as a therapeutic alternative in the primary dentition.

Case report: The case is presented of a male patient aged two years who attended the pediatric dentistry clinic of the Faculty of Dentistry of the UACH with a traumatic injury of the upper right central incisor as a result of direct trauma to the tooth involved. The fragment of the crown of the affected tooth had been brought in an aqueous solution. The parents of the patient mentioned that the fragment had become detached 24 hours previously. The oral examination revealed complete primary dentition for his age and an uncomplicated crown root fracture of the upper central incisor with no mobility of the root fragment or of any other tooth. The treatment consisted in the complete isolation and disinfection of the area and fragment to be repositioned. A photo-curable liquid resin was used for adhesion. After a 5 month follow-up, no filtration or dimensional changes were observed in the restoration.

Comments: Given the above, we believe fragment repositioning to be an excellent therapeutic alternative for cases in which there is no loss of tooth structure. It represents a biological restoration that restores function in addition to maintaining an aesthetic appearance. It is supported by Asian and Díaz who suggest that repositioning surpasses resin restoration, but they only carried this out in the permanent dentition. Sheen recommends various treatment options for deciduous teeth which include restoration with resin and extraction of the tooth as the last resort.

Conclusions: There are few reports on dental repositioning in the primary dentition, and the technique is

considered a treatment option with a long-term follow-up that takes into account the severity, involvement of the successor tooth and the age of the patient. In spite of there currently being highly aesthetic materials available none of these surpasses that of an actual tooth.

OTHERS

50. ANOMALIES IN TOOTH NUMBER, SHAPE AND ERUPTION

Baquero Artieda L, Pinilla Blanco K, Bartolomé B, Costa F, Gallegos L

Universidad Europea de Madrid. Madrid

Introduction: One of the most common dental anomalies that are seen in pediatric dentistry is a variation in tooth number, and the absence of one or more teeth: dental agenesis. Certain dental characteristics that accompany this anomaly tend to be a reduction in the size and shape of the teeth, as well as an eruption delay. It occurs during the early stages of tooth development. The prevalence of agenesis and which teeth are the most affected has ethnic variability. The permanent dentition is most affected. Multiple agenesis tends to be found associated to syndromes: ectodermal dysplasia, Down syndrome, Tricho-dento-osseous (TDO) syndrome etc. It rarely appears as an isolated condition.

Objectives: To present a case of multiple agenesis associated with shape and eruption anomalies.

Case report: The case is presented of a female patient aged 9 years and 11 months with no relevant family history, who was referred from a health center for orthodontic treatment. Her medical records included: early puberty, asthma treated with bronchodilators and corticoid medication, gastroesophageal reflux under treatment. During her early childhood she suffered various episodes of bronchiolitis and upper airways disorders. After the clinical and radiographic examination multiple agenesis was diagnosed, conoid teeth of upper and lower central incisors and lateral incisor-lower canine transposition.

Comments: Finding cases of severe agenesis is extremely rare, however the patient was missing eight teeth without counting the third molars. The upper lateral incisors and lower second premolars are commonly affected and the girl was missing these teeth in addition to the four permanent second molars.

The reason for these disturbances is not very clear as various theories have been described. The most accepted suggests a type of polygenic inheritance with modifying genes and environmental factors (Thesleff I, 2000). Our patient had not undergone genetic testing, nor was there any knowledge of a family history of agenesis.

Most of the authors observed that tooth agenesis tends to arise more commonly in women, which was confirmed in our case.

In the literature examined on dental transpositions it was observed that the upper canine-upper lateral incisor

is the most common transposition, but in this patient the transposition was in the mandible.

Conclusion: If we encounter a child patient with multiple agenesis we should investigate an association with other dental anomalies in order to establish a suitable treatment plan.

51. THE USE OF TRANSILLUMINATION IN PEDIATRIC DENTISTRY

Castro Pérez A, Gasia M, Costa Ferrer F, López Moreno C, Torres L

Madrid

Introduction: Transillumination has a diagnostic purpose in dentistry, and it is to be found within a group called optical diagnoses. The main aim is to locate caries using a beam of light that illuminates the tooth and shows the demineralized areas, and it could even serve to differentiate the depth of these areas and to ascertain if these reach the pulp or not.

It is currently used as an alternative to bitewing radiographies for children who in certain situation do not accept them.

Objectives: To evaluate if transillumination can substitute other diagnostic methods such as bitewing radiographs, to compare the diagnostic efficiency of this technique and to ascertain if it can, as least, become part of our clinical examinations.

Material and methods: A review of the literature was performed over the last 15 years using as scientific bases PubMed, Medline, ScienceDirect, Ovid and Google Scholar.

The key words used were the terms: “transillumination” “FOTI” “caries” “diagnostic” and the age filter of the patients was 0 to 18 years.

A series of cases are also presented that were seen at the University Clinic of the European University. The patients underwent bitewing radiographs which were compared with transillumination.

Results: This tool is a complementary method for a visual and radiographic examination and the latter is the best option for diagnosing interproximal lesions in both the enamel and dentin, with cavities or without. However some authors stress that transillumination detects caries that other methods do not. Most authors highlight the sensitivity and specificity that it has for detecting incipient lesions especially on interproximal surfaces.

Conclusion: The premature detection of interproximal caries is very important for halting their progress, and it has been demonstrated that despite its limitations this technique increases the clinical diagnoses when there are no bitewing radiographs, or when these are very difficult to take, and it is therefore a very useful tool that should be included in optical examinations.

52. INCIDENCE, ETIOLOGY AND CLINICAL MANAGEMENT OF INFRAOCCLUSION OF PRIMARY MOLARS

González Arjona R, Marqués L, Pérez Martínez C, Sastriques Mateu C, Vilar Pinazo A
Universidad Europea de Valencia. Valencia

Introduction: The infraocclusion of primary molars is an eruption disorder that manifests as a lower position of these teeth with regard to the occlusal plane of adjacent teeth. As a result, the growth and development of the alveolar bone is affected, and the height of the bone is reduced, which impedes the eruption of the primary tooth that remains in infraocclusion.

Objective: To examine the incidence and etiology of this pathology while investigating other pathologies related to infraocclusion and to find the most effective treatment.

Methodology: A search was carried out in the databases of PubMed, Scopus and Cochrane that included all the articles published over the last 10 years using the key words “infraocclusion” “deciduous molars”, “ankylosis”.

Results: The etiology is controversial and it can be due to multiple factors: impacted teeth, absence of the permanent successor, mechanical trauma, abnormal pressure of the tongue, infection or damage to Hertwig’s sheath. Some authors have also suggested a genetic etiology.

The greatest prevalence was found at between six and eight years of age, which demonstrates that infraocclusion arises more frequently in the mixed dentition. No gender difference was found.

Early diagnosis is important as not receiving the correct treatment can lead to an infraoccluded tooth not allowing supporting bone to develop its width and height. Insufficient bone quantity can lead to dehiscence, periodontal sacs and root exposure of adjacent teeth, in addition to the ensuing occlusal problems such as tilting of adjacent teeth, extrusion of the antagonist, loss of space and lateral openbite.

The treatment described in the literature goes from placing a lingual arch to avoid the mesialization of the permanent first molar on the primary infraoccluded one and waiting for the exfoliation and posterior eruption of the permanent tooth; the extraction at the time of the exfoliation or early extraction of the primary tooth together with a space maintainer until the eruption of the permanent tooth either naturally or with orthodontic traction.

Conclusion: The early diagnosis of infraocclusion and correctly planning treatment is essential for preventing complications, as is the follow-up of any developments.

53. PSYCHOLOGICAL REPERCUSSION IN A CHILD OF DEMAND BREASTFEEDING

Lea M, Boj JR, Espasa E, Hernández M
Universidad de Barcelona. Barcelona

Introduction/justification: Breastfeeding is the natural medium for giving a child the nutrients it needs to develop and grow. The WHO recommends breastfeeding on its own for the first 6 months of life. From this point complementary food can be introduced until the age of 2

years. From the moment of birth, the body and mind of the child are joined to that of the mother. Progressively this emotional link will widen and other figures such as the father and the family circle will enter it. It is important to be aware of the psychological consequences that demand breastfeeding will have in the development of the child, and to find out if this will have any repercussions at a cognitive level.

Objectives: The main objective of this study was to revise the existence of a direct relationship between breastfeeding and the psychological development and cognitive level of a child.

Methodology: A literature search was carried out using the databases of Cochrane and PubMed with the key words: “breastfeeding” “psychological development” “behavior” in Spanish and English.

Results: According to the articles revised, breastfeeding in addition to being beneficial for the mother is also beneficial for the child, and a bond is created as a result of this connection. Some authors suggest that the infants that have been breastfed have a higher cognitive level, although this is not conclusive due the existence of other external factors. Breastfeeding is useful for the correct development of the mother-child bond, attachment security and ego development.

Conclusion: Breastfeeding is beneficial for a child and it is a means of connection between mother and child during infancy. A possible relationship between breastfeeding and cognitive development has been demonstrated although more studies are necessary to confirm this relationship.

54. KNOWLEDGE ON DENTAL EROSION IN A SAMPLE OF ADOLESCENT STUDENTS

Tovar Flores W, Marqués Martínez L, Gavara Navarro MJ, Ribelles Llop M
Facultad de Odontología. Universidad CEU Cardenal Herrera. Valencia

Introduction: Dental erosion is the pathological, chronic, localized and painless loss of dental tissue as a result of the chemical action of acids. It does not involve the action of microorganisms. It is a multifactorial disease in which chemical, biological and behavioral factors intervene. The literature reflects a high tendency not only in the prevalence of erosion, but also in the number and severity of teeth affected which increases with age. This increase has led to greater interest in research on this pathology, as well as the need to educate the population on the etiology and clinical manifestations that are aimed at prevention.

Objective: To determine the knowledge on erosion of a sample of students of the I.E.S Gilabert de Centelles de Nules (Castellón), as well as to analyze the possible chemical, biological and behavioral factors that can influence the development of this disease.

Material and methods: A correlational, non-experimental cross-sectional study was carried out of a sample of 352 adolescents who had to fill-in a questionnaire.

The sample was selected using a consecutive non-probability sample system, in which the participants who met the following inclusion criteria were incorporated: The consent had to be signed, the questionnaire had to be filled in correctly, and the participants had to be able to read and understand Spanish. The questionnaire had several questions that permitted obtaining information on the knowledge of participants on dental erosion as well as the etiological factors that influence dental erosion such as food, drink and habits. The data collected in the questionnaire were analyzed statistically using R Commander software and a basic descriptive analysis was made.

Results: Of a total of 352 questionnaires collected, 348 were considered apt for analysis. The mean age of participants was 14 years. Of these 82.18% did not know what tooth erosion was, 73.56% had never heard of the term erosion and 62.35% thought that the term erosion and dental caries were synonyms. However, only 14.08% of the participants knew which were the factors associated with dental erosion.

Conclusion: The level of knowledge regarding dental erosion in adolescents is low. Society today needs an update on oral health education in order to make the population aware of the oral pathologies that are increasingly common and important such as dental erosion.

55. MULTIPLE AGENESIS IN PEDIATRIC DENTISTRY: A CASE REPORT

Viñeglas C, González Y

Universitat de Barcelona y Hospital Sant Joan de Déu. Barcelona

Introduction: Dental agenesis can have functional, aesthetic and psychological consequences in a pediatric patient. Cases of multiple agenesis tend to be treated in a multidisciplinary manner and it is the pediatric dentist who will diagnose and carry out the follow-up. The etiology is in the process of being discovered, and most cases are related to genetic disorders, although there are other causes such as local disorders, systemic pathologies or syndromes that are also related. The treatment options that have been put forward are diverse and they should be proposed to the family.

Objectives: To describe a case of multiple agenesis, to carry out a literature review on the etiology, and to set out the different action protocols for treating this condition.

Case report: Female patient aged 12 years came for a consultation regarding multiple teeth and caries. She did not have a personal or medical history of interest. The anamnesis revealed four other members of the family with multiple agenesis, but none with a diagnosis of systemic pathology. During the clinical examination atrophy was observed of the alveolar process, agenesis of 16 permanent teeth was confirmed radiographically through panoramic radiography.

Comments: Based on the review of the literature, the most common etiology of multiple agenesis is genetic, as odontogenesis is under strict genetic control. Certain

genes were identified, such as those coding transcription factors MSX1, PAX9 and PITX2, the signaling protein EDA and its receptor EDAR, in which certain mutations are responsible for the different patterns of agenesis. Multiple agenesis has been described associated with local, systemic or syndromic disturbances, with ectodermal dysplasia standing out since it is the most common. When diagnosing these patients we should carry out a detailed medical history as well as a radiographic examination. Today there are various therapeutic possibilities for patients with agenesis. In the case of multiple agenesis having a multidisciplinary team made up of a pediatric dentist, orthodontist, periodontist and restoration dentist is important.

Conclusion: The etiology of multiple agenesis that is described most frequently is genetic disturbances. Multiple agenesis in children and teenagers is difficult to resolve, and it should be replaced with prosthetic treatment. In order to establish a correct treatment plan a multidisciplinary team is required. The treatment during childhood will be with oral rehabilitation until the growth period finishes and we can suggest long-term treatment. Functional prosthetic and aesthetic solutions that are financially viable should be proposed to the patient and family.

56. REVIEW OF THE LITERATURE ON THE SOCIO-ECONOMIC AND FAMILY FACTORS THAT CAN POSSIBLY TRIGGER CHILD BRUXISM

Viteri D^{1,2}, Sanchís Fores C¹, Ochando Perales G¹

¹*Universidad San Francisco de Quito. Ecuador.*

²*Universidad Católica de Valencia. Valencia*

Introduction: Bruxism is a parafunctional activity involving the grinding of teeth without the physiological acts of mastication and swallowing, with different degrees of intensity and persistency over time, generally unconsciously and without functional movements.

The exact etiopathogeny of sleep bruxism is still unknown. It is a parafunctional habit with a multifactorial origin, however, chronic anxiety and stress have been considered the main precipitating and predisposing factors that perpetuate bruxism.

Child bruxism is one of the most damaging habits for the stomatognathic apparatus and even worse if in an infant in whom all the functions and anatomic structures (muscles, bones, teeth, joints) are developing. Becoming more familiar with the stress factors of western society that can generate child anxiety and stress is essential, as these can lead to a predisposition to bruxism.

Objectives: a) To evaluate if children with sleep bruxism can be defined as having greater levels of social anxiety than children with no history of bruxism; b) to determine a possible learnt inheritance pattern for bruxism, and if children with parents or legal guardians with high levels of anxiety and a history of bruxism are more likely to develop bruxism than children with parents or legal guardians without a history of bruxism; and c) to

generate awareness of the severity that sleep bruxism can have and to inform dentists and educate parents so that this bad habit can be prevented in children.

Methodology: An advanced search was carried out in PubMed, Ebsco and Google Scholar using the key words: “bruxism”, “children bruxism”, “sleep bruxism”, “nocturnal teeth grinding”, “childhood sleep bruxism”, “performance anxiety”, “social stress”.

Results: 45.000 articles were found with the key words mentioned and 40 of these were analyzed for this study.

Conclusion: It was established that the most important factor to be analyzed when bruxism is suspected is anxiety. The most important treatment is prevention, and the family plays an essential role that will prevent children being under a lot of stress.

If bruxism is present, the pediatric dentist has the responsibility of diagnosing this as soon as possible and of carrying out the most suitable treatment. This treatment should have the support of a child psychologist and of the legal guardians of the child.

XIV Reunión Anual de Jóvenes Odontopediatras

V. Gómez Clemente

Un año más la Facultad de Odontología de la UCM ha acogido la XIV Reunión Nacional de Jóvenes Odontopediatras bajo la dirección de la Profa. Paloma Planells. Un acto que reunió el día 14 de marzo a jóvenes de diversas universidades españolas con el fin de compartir conocimientos y experiencias en torno al paciente infantil.

El lugar elegido fue el aula Bernardino Landete; desde las nueve y media de la mañana una totalidad de 15 ponentes fueron exponiendo sus comunicaciones de forma magistral, con un temática muy variada y de sumo interés para todos los asistentes. De nuevo debemos dar las gracias a todos los ponentes y sus respectivos tutores, por su trabajo y dedicación.

La relación de participantes son los que a continuación figuran:

- “Prótesis infantil a lo largo del desarrollo y el crecimiento. ¿Cómo mejorar la calidad de vida?”. Alberto José López Jiménez.
- “Síndrome del incisivo central maxilar único, a propósito de un caso”. Ana Torres Moneu.
- “Amelogénesis imperfecta: a propósito de un caso”. Fátima Cristina Román Arenas.



Fig. 1. Isidro Muñoz y Carmen Cano entregan su premio a Helena Tara, en presencia de la Profa. Paloma Planells.



Fig. 2. El grupo de ponentes posa acompañado en primer término por el director de Gaceta Dental, D. José Luis del Moral y la Profa. Paloma Planells.

- “Manejo odontológico del paciente pediátrico con leucemia linfoblástica aguda”. Helena Tara Sacristán.
- “El autotrasplante en odontopediatría, a propósito de un caso clínico”. Irene María González Aroca.
- “Prevención primaria en traumatología dentaria. Protocolo de intervención”. Javier Valdepeñas Morales.
- “La atención odontológica en el niño con parálisis cerebral”. Lara Vivero Couto.
- “Epidermólisis bullosa hereditaria subtipo síndrome de Kindler a propósito de un caso”. Liliana María Pacheco Aucique.
- “Obesidad infantil y daño dental”. Marta López Oramas.
- “Displasia ectodérmica hipohidrótica: un paso más hacia un futuro mejor”. Myriam Padilla Miranda.



Fig. 3. Imagen con la totalidad de los premiados: Irene María González (Universidad de Sevilla), Myriam Padilla Miranda (Universidad Complutense de Madrid) y Ana Torres Moneu (Universidad Complutense de Madrid), Cristina Lupiáñez Alonso (Universidad Complutense de Madrid), Xenia Serra Redondo (Universidad Internacional de Catalunya) y Elena Tara Sacristán, acompañadas de la directora de la Reunión, Profa. Planells, y las coordinadoras de la misma, Dras. Santa Eulalia y Martínez.

- “Actualización en osteogénesis imperfecta. A propósito de un caso”. Natalia Betancur Polo.
- “Características físicas y orales del síndrome de displasia cleidocraneal”. Soledad Cornejo Surjan.
- “Problemas de espacio en dentición temporal”. Cristina Lupiáñez Alonso.
- “Rehabilitación oral de un niño de 3 años y 11 meses de edad con caries de la primera infancia bajo anestesia general: reporte de un caso en el resultado a largo plazo”. Yaiza Cuba González.

– “Prevalencia de anomalías dentales en los pacientes odontopediátricos de la CUO”. Xenia Serra Redondo.

Para culminar la mañana, se procedió a la votación y recuento de los votos para la entrega de premios. La empresa DENTAID entregó el primero que en esta XIV edición recayó en Helena Tara Sacristán, alumna de la Universidad Complutense de Madrid, por su ponencia “Manejo odontológico del paciente pediátrico con leucemia linfoblástica aguda”.

Por su parte, la publicación Gaceta Dental entregó un total de cinco Premios Jóvenes Odontopediatras Gaceta Dental que fueron otorgados a: Irene María González (Universidad de Sevilla), Xenia Serra Redondo (Universidad Internacional de Catalunya), Cristina Lupiáñez Alonso (Universidad Complutense de Madrid), Myriam Padilla Miranda (Universidad Complutense de Madrid) y Ana Torres Moneu (Universidad Complutense de Madrid).

Unos premios muy merecidos. ¡Enhorabuena a los premiados!

La organización fue magnífica gracias a la labor de las coordinadoras de la reunión, las doctoras Martínez y Santa Eulalia. No podemos dejar de agradecer la labor, entrega y dedicación tanto de la Directora la Dra. Paloma Planells, así como de las coordinadoras. Igualmente agradecer la implicación de la Sociedad Española de Odontopediatría por su apoyo y difusión; a las empresas Dentaid y Gaceta Dental por su inquebrantable fidelidad en apoyo a las actividades científicas de la SEOP. Por último, pero no menos importante, agradecer a todos los participantes en la Reunión su magnífico trabajo, sin ellos estas reuniones no tendrían cabida. Su trabajo demuestra su inquietud desde su juventud, por la investigación y el buen hacer en beneficio de la salud oral de nuestros jóvenes pacientes.

SEOP News

14th Annual Reunion of Young Pediatric Dentists

V. Gómez Clemente

For yet another year the Faculty of Dentistry of the UCM hosted the 14th Meeting of Young Pediatric Dentists under the supervision of Prof. Paloma Planells. This act brought together on the 14th of March young people from different Spanish Universities who shared their knowledge and experience of pediatric patients.

The location chosen was the Bernardino Landete Lecture Theater and from half past nine in the morning a total of 15 speakers presented their communications in an excellent fashion and on very varied themes, which proved highly interesting for those in attendance. Once again we have to thank the speakers and their respective

tutors for their work and dedication. The presentations and speakers were:

- “The pediatric prosthesis during development and growth. How can we improve quality of life?”. Alberto José López Jiménez.
- “Single upper central incisor syndrome. A case report”. Ana Torres Moneu.
- “Amelogenesis imperfecta: A case report”. Fátima Cristina Román Arenas.
- “Dental management of pediatric patients with acute lymphoblastic leukemia”. Helena Tara Sacristán.



Fig. 1. Isidro Muñoz and Carmen Cano hand Helena Tara her prize before Prof. Paloma Planells.

- “Autotransplantation in pediatric dentistry. A case report”. Irene María González Aroca.
- “Prevention in primary care for traumatic dental injuries. Intervention protocol”. Javier Valdepeñas Morales.
- “Dental care for the child with cerebral palsy”. Lara Vivero Couto.
- “Hereditary epidermolysis bullosa Kindle subtype. A case report”. Liliana María Pacheco Aucique.
- “Child obesity and dental damage”. Marta López Oramas.
- “Hypohidrotic ectodermal dysplasia. A step towards the future”. Myriam Padilla Miranda.
- “Update on osteogenesis imperfecta. A case report.” Natalia Betancur Polo.
- “Physical and oral characteristics of cleidocranial dysplasia syndrome”. Soledad Cornejo Surjan.
- “Space problems in the primary dentition”. Cristina Lupiáñez Alonso.
- “Oral rehabilitation of a child aged 3 years and 11 months with early childhood caries under general anesthesia: Case report with long term result.” Yaiza Cuba González.
- “Prevalence of dental anomalies in pediatric dentistry patients of the CUO.” Xenia Serra Redondo.

The culmination of the morning was the voting and recount for the awards ceremony. The company Dentaïd presented the first prize that in this 14th edition went to Helena Tara Sacristán, a student of the Universidad Complutense de Madrid, for her presentation on “Dental management of pediatric patients with acute lymphoblastic leukemia”.

The journal Gaceta Dental presented a total of five Gaceta Dental Young Pediatric Dentist Prizes that were awarded to: Irene María González (Universidad de Sevilla), Xenia Serra Redondo (Universidad Internacional de Catalunya), Cristina Lupiáñez Alonso (Universidad Complutense de Madrid), Myriam Padilla Miranda (Universidad Complutense de Madrid) and Ana Torres Moneu (Universidad Complutense de Madrid). These prizes were well deserved. Congratulations to the winners!

The organization was magnificent thanks to the coordinators of the meeting, the doctors Martínez and Santa



Fig. 2. The group of speakers pose with the director of Gaceta Dental, José Luis del Moral and Prof. Paloma Planells in the foreground.



Fig. 3. View with all prize winners: Irene María González (Universidad de Sevilla), Myriam Padilla Miranda (Universidad Complutense de Madrid) and Ana Torres Moneu (Universidad Complutense de Madrid), Cristina Lupiáñez Alonso (Universidad Complutense de Madrid), Xenia Serra Redondo (Universidad Internacional de Catalunya) and Elena Tara Sacristán. They are accompanied by the director of the Reunion Prof. Planells, and the coordinators, Dr. Santa Eulalia and Dr. Martínez.

Eulalia. We have also to thank the work and dedication of both the director Dra. Paloma Planells as well as the coordinators. We would also like to show our appreciation of the Spanish Society for Pediatric Dentistry for supporting and promoting the event, and the companies Dentaïd and Gaceta Dental for their unfailing support of the scientific activities of the SEOP. Last but not least we would like to praise the magnificent work of all those participating in the Reunion as these meetings could not otherwise take place. Their work reflects an enquiring mind since youth and their work for the benefit of the oral health of our young patients.

Odontólogos voluntarios para Israel – un ejemplo a seguir

J.R. BOJ QUESADA¹, A. BARRETO RAMÍREZ²

¹Catedrático de Odontopediatria. Facultad de Odontología. Universidad de Barcelona. Barcelona. ²Máster en Odontopediatria. Universidad de Barcelona. Barcelona

Actualmente la clínica Dental Volunteers for Israel (DVI) ubicada en Jerusalén, ofrece atención totalmente gratuita y educación en salud oral a todos los pacientes entre 4 y 26 años de la ciudad, sin importar su origen ni religión (1). En ella se da tratamiento aproximadamente a 100 niños por día. Sólo en 2013 se trataron a 2.864 niños (1), incluyendo:

- Niños mayores de 12 años que no están cubiertos por el sistema de salud público, incluidos jóvenes en situación de riesgo hasta los 26 años (2).
- Niños menores de 12 años que han sido retirados de sus hogares y viven en “casas hogares”, la mayoría



Fig. 1. El Profesor Eliezer Eidelman con el Profesor Juan Ramón Boj.

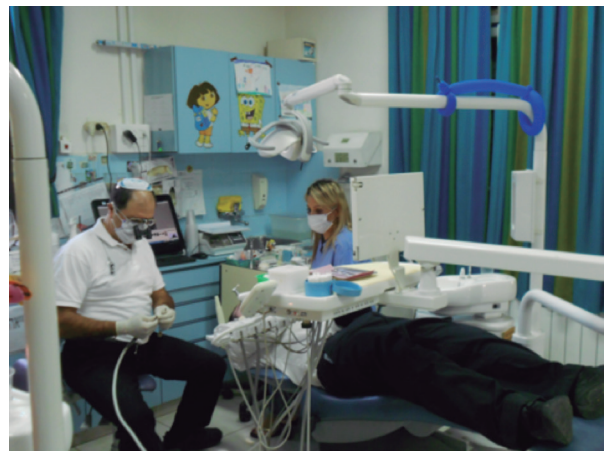

Fig. 2. Nos encontramos voluntarios de todos los países.

de los cuales no tienen fondos para pagar la atención subsidiada que ofrece el sistema público (2).

- Los niños que requieren tratamientos a cargo de especialistas, incluyendo: endodoncia, periodoncia, y/o cirugía oral, que no están cubiertos por el sistema actual de salud pública (3).
- Los niños con necesidades especiales y/o problemas de comportamiento, a los cuales el gobierno ha financiado el tratamiento en clínicas del sistema público y en las que insisten en tratarlos únicamente bajo anestesia general debido a la falta de personal cualificado (dentistas pediátricos) (2).

Además, DVI ofrece un programa para cada familia que incluye instrucciones preventivas de salud oral (1).

La clínica está abierta una semana laboral de cuatro días: domingo, lunes, martes y jueves. Las horas de atención son de 8:00 a 13:30 de domingo a martes y de 8:00 a 12:30 el jueves (1).

La clínica DVI debe ser un modelo para otros países. Nos encantaría ver clínicas como la de Trudi Birger

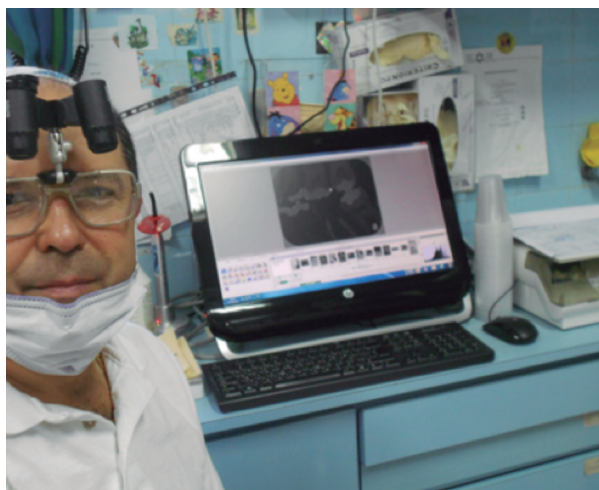

Fig. 3. La clínica ofrece la tecnología necesaria.

abiertas en otras ciudades de todo el mundo. DVI es un ejemplo de convivencia. Sus servicios se centran en tratamientos dentales cuidadosos, en la prevención de la enfermedad y en la aceptación de la diversidad (3).

Un financiamiento asegurado es lo único de lo que DVI carece en estos momentos. La clínica se vio obliga-

da a cerrar los miércoles reduciendo su semana laboral un día. Si no es posible encontrar pronto nuevas fuentes de financiación, pueden ser necesarios más recortes. Esta situación afectaría directamente el número de pacientes que podrían ser tratados (2).

DVI ofrece un gran servicio y tiene una trayectoria histórica que le avala, pero hasta ahora no ha sido posible contar con una financiación estable y fiable que asegure su funcionamiento en el futuro (1).

Si todos los amigos de DVI patrocinaran sólo UN NIÑO y donaran 180 dólares cada año, DVI continuaría existiendo sin ningún problema, siempre y cuando los dentistas sigan viniendo a trabajar como voluntarios (2).

¡Odontólogo voluntario necesitamos de tu ayuda!

Por favor colabora con DVI para el tratamiento de los niños más necesitados. Haz una donación hoy. Ayúdanos a difundir este mensaje sobre el gran trabajo que hace DVI. Tu apoyo es muy importante.

BIBLIOGRAFÍA

1. News & Events. Dental Volunteers for Israel. March 2014. www.dental-dvi.org.il.
2. Goldberg M. A message from our President. American Friends of Dental Volunteers for Israel. Summer 2014 e-Newsletter.
3. www.dental-dvi.org.il

Volunteer dentists for Israel – an example to follow

J.R. BOJ QUESADA¹, A. BARRETO RAMÍREZ²

¹Catedrático de Odontopediatría. Facultad de Odontología. Universidad de Barcelona. Barcelona, Spain. ²Máster en Odontopediatría. Universidad de Barcelona. Barcelona, Spain

Currently Dental Volunteers for Israel (DVI), located in Jerusalem, offers completely free care and oral health education for all patients between the ages of 4 and 26 years in the city, regardless of their origin and religion (1). Here approximately 100 children a day are treated. In 2013 alone 2.864 children (1) were treated including:

- Children over the age of 12 years who were not covered by the public health system, including at risk youth up to the age of 26 years (2).
- Children under the age of 12 years who had left their homes and were “living in care”, most of whom did not have the funds to pay the subsidized care offered by the public health system (2).
- Children who required specialist treatment, including: endodontics, periodontics, and/or oral surgery, not covered by the currently system (3).

- Children with special needs and/or behavioral problems, whose treatment was financed by the government in clinics within the public health system that were urged to carry out the treatment only under general anesthesia due to the lack of qualified staff (pediatric dentists) (2). In addition, DVI offers a program for every family that includes preventative oral health instruction (1).

The clinic has a working week of four days: Sunday, Monday, Tuesday and Thursday. The opening hours are Sunday to Tuesday from 8:00 to 13:30 and 8:00 to 12:30 on Thursdays (1).

The DVI clinic should be a model for other clinics and we would like to see clinics like the TrudiBirger clinic open in other cities around the world. DVI is an example of peaceful coexistence. The services are centered on



Fig. 1. Professor Eliezer Eidelman with Professor Juan Ramón Boj.

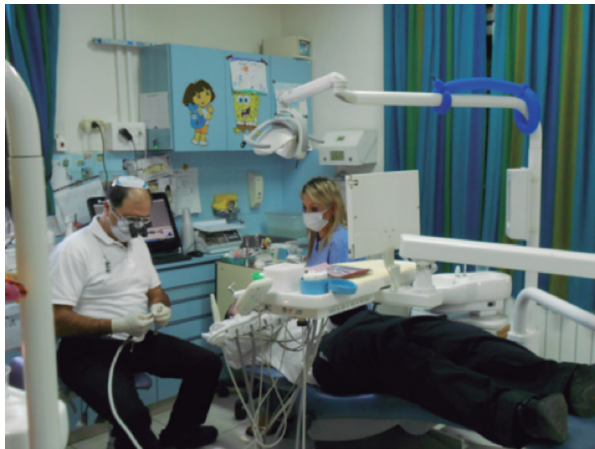

Fig. 2. There are volunteers from all over the world.

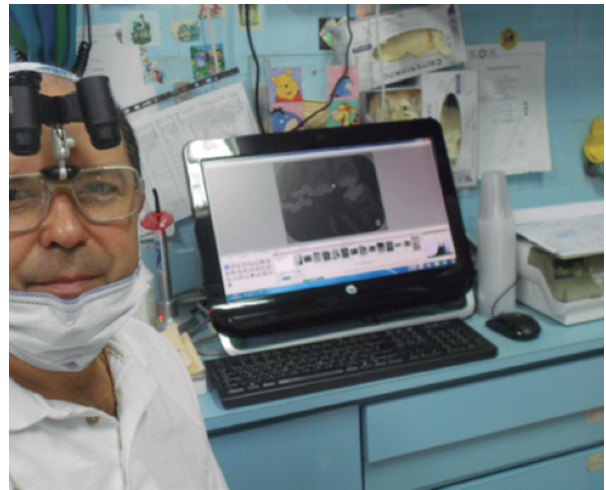

Fig. 3. The clinic has the necessary technology.

careful dental treatment, on disease prevention and on accepting diversity (3).

Guaranteed financing is the only thing that DVI lacks at the present time. The clinic was obliged to close on Wednesdays and to reduce its working week by one day. If new sources of funding are not found soon more cuts will be necessary. This situation would directly affect the number of patients who are treated (2).

DVI offers a great service and it has a track record that speaks for itself but, up until now, it has not had stable and reliable financing to ensure that it functions in the future (1).

If all the friends of DVI sponsored just ONE CHILD and donated 180 dollars a year, DVI would continue existing without any problem, providing all the dentists continued coming to work as volunteers (2). We need the help of volunteer dentists!

Please cooperate with DVI and treat these needy children. Make a donation today! Help us spread the message regarding the great work carried out by DVI. Your support is really necessary.



Odontología Pediátrica

Órgano de difusión de la Sociedad Española de Odontopediatría
(3 núms. año)

- | | |
|--|-----------------|
| <input type="checkbox"/> Profesionales | 83,60 € |
| <input type="checkbox"/> Organismos y Empresas | 107,80 € |
| <input type="checkbox"/> Países (zona Euro) | 325,00 € |
| <input type="checkbox"/> Resto de países | 443,00 € |

BOLETÍN DE SUSCRIPCIÓN AÑO 2015

DIRECCIÓN DE ENVÍO

Nombre y apellidos _____
 Dirección _____
 Tel. _____ E-mail _____
 Población _____ Cod. Postal _____ Provin. _____
 Especialidad _____ Centro _____ Cargo _____

SUSCRÍBANME A:



Odontología
Pediátrica (3 núms. año)

- A través de mi cuenta bancaria (cumplimento autorización adjunta)
- Mediante talón n.º _____ que adjunto
- Contra reembolso

ORDEN DE PAGO POR DOMICILIACIÓN BANCARIA


ODONTOLOGÍA PEDIÁTRICA

BANCO/CAJA _____

DIRECCIÓN _____ POBLACIÓN _____ C.P. _____

TITULAR DE LA CUENTA _____

CÓDIGO C/C.: BANCO SUCURSAL D.C. N.º CUENTA

Ruego a ustedes se sirvan tomar nota de que, hasta nuevo aviso, deberán adeudar en mi cuenta con esa entidad el recibo o letra que anualmente y a mi nombre les sean presentados para su cobro por  ARÁN ediciones s.l.

Les saluda atentamente,
(Firma) _____ de _____ de 20 _____

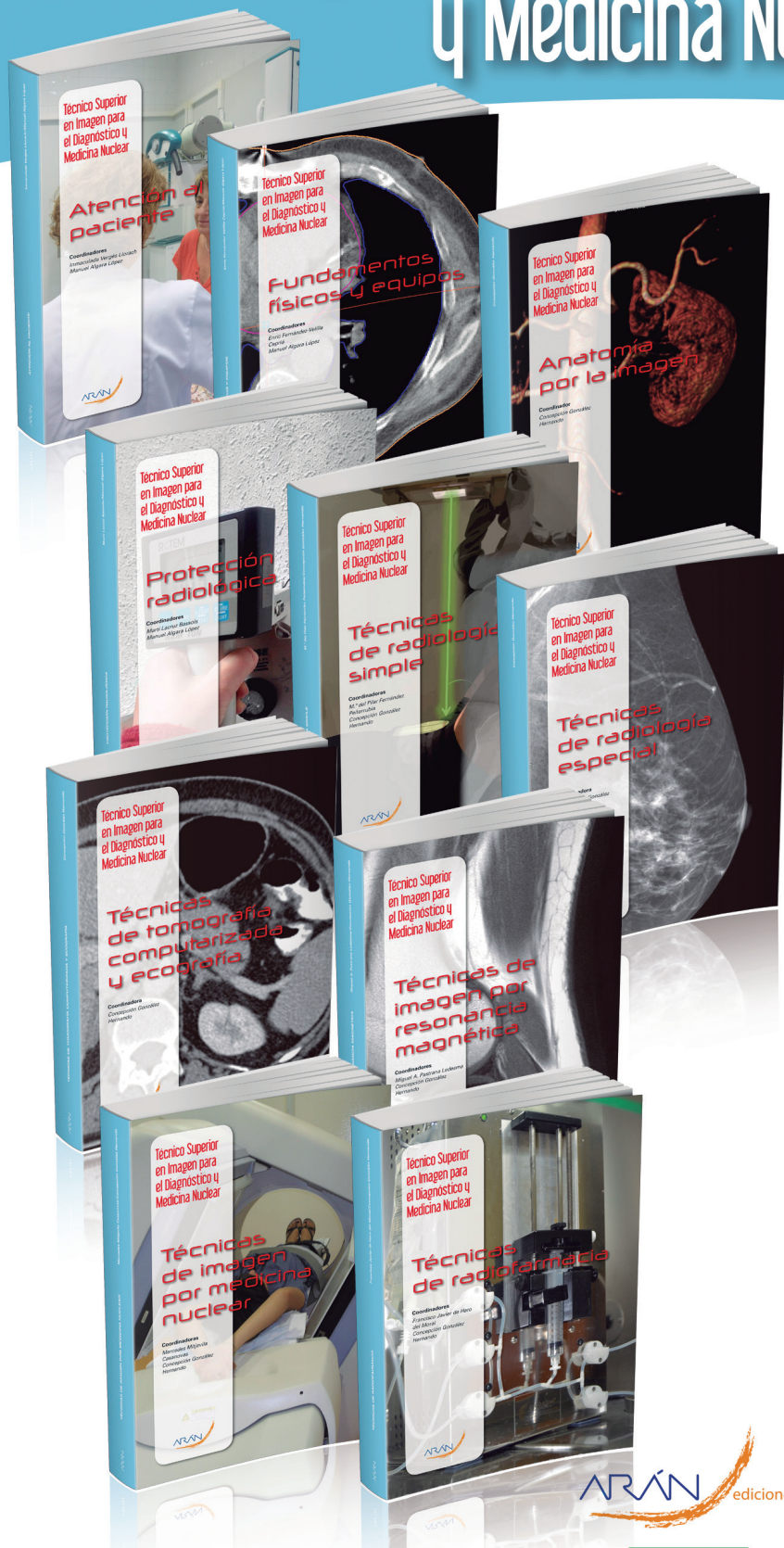DOCUMENTO PARA EL BANCO

Más información o envíos a:



Castelló, 128, 1º - 28006 Madrid - Teléfono 917 820 030 - Fax: 915 615 787
e-mail: suscripc@grupoaran.com - www.grupoaran.com

Técnico Superior en Imagen para el Diagnóstico y Medicina Nuclear



Títulos FP

- Técnico en Emergencias Sanitarias
- Técnico en Farmacia y Parafarmacia
- Técnico en Cuidados Auxiliares de Enfermería
- Técnico Superior en Higiene Bucodental
- Técnico Superior en Laboratorio Clínico y Biomédico
- Técnico Superior en Anatomía Patológica y Citodiagnóstico
- Técnico Superior en Prótesis Dentales
- Técnico Superior en Radioterapia y Dosimetría
- Técnico Superior en Imagen para el Diagnóstico y Medicina Nuclear
- Técnico Superior en Documentación y Administración Sanitarias
- Técnico en Atención a Personas en Situación de Dependencia
- Técnico Superior en Educación Infantil
- Técnico en Emergencias y Protección Civil
- Técnico Superior en Coordinación de Emergencias y Protección Civil
- Técnico Superior en Gestión Forestal y del Medio Natural
- Técnico Superior en Paisajismo y Medio Rural

*Son los únicos adaptados
a la última normativa
del Real Decreto
770/2014*

ARAN ediciones

Entra en nuestra web:

formacion.grupoaran.com y descubre todas las posibilidades

91 745 20 38 - naldavaca@grupoaran.com

Odonatologia Pediatrica • VOLUME 23 • NÚMERO 1 • ENERO-ABRIL 2015