

Odontología **Pediátrica**

**Revisión sistemática de los
protocolos clínicos de
revascularización pulpar en
dientes permanentes inmaduros**

**Systematic review of clinical
protocols for pulp
revascularization in immature
permanent teeth**

10.20960/odontolpediatr.00028

10/25/2024

ODP 00028 rev

Revisión sistemática de los protocolos clínicos de revascularización pulpar en dientes permanentes inmaduros

Carolina Caleza Jiménez¹, Nieves M.^a Bernal Martín², Abel Cahuana Cárdenas³, Manuel López Nicolás⁴, Ana de la Hoz Calvo⁵, Marcela Arenas González⁶

¹Profesor Asociado de Odontopediatría y ²Alumna de Odontopediatría. Departamento de Estomatología. Universidad de Sevilla. Sevilla.

³Director del Servicio de Odontopediatría y Ortodoncia. Hospital Universitari Sant Joan de Déu. Barcelona. ⁴Profesor titular.

Departamento de Dermatología, Radiología y Estomatología. Universidad de Murcia. Murcia. ⁵Profesora. Universidad Europea de Madrid. Madrid.

⁶Profesora sustituta interina. Departamento de Estomatología. Universidad de Sevilla. Sevilla

Recibido: 24/07/2024

Aceptado: 09/10/2024

Correspondencia: Carolina Caleza Jiménez. Departamento de Estomatología. Facultad de Odontología. Universidad de Sevilla. C/ Avicena, s/n. 41009 Sevilla

e-mail: ccaleza@us.es

Conflicto de intereses: los autores declaran no tener conflicto de interés.

Inteligencia artificial: los autores declaran no haber usado inteligencia artificial (IA) ni ninguna herramienta que use IA para la redacción del artículo.

RESUMEN

La revascularización pulpar consigue un proceso de maduración normal con la formación completa de la raíz y el engrosamiento de las paredes de los conductos de dientes inmaduros necróticos. El objetivo de esta revisión es determinar la tasa de éxito de las diferentes técnicas de regeneración pulpar de dientes permanentes diferenciando los diferentes protocolos actuales. Se eligieron 11 artículos sobre los que fundamentar este trabajo. Se establecen los porcentajes de éxito de los diferentes protocolos de la técnica de revascularización pulpar, destacando con mayor éxito la pasta triantibiótica como material de desinfección, el plasma rico en plaquetas como andamiaje y Biodentine® como material de sellado.

Palabras clave: Apexificación. Revascularización. Tratamiento pulpar. Diente inmaduro. Necrosis.

ABSTRACT

Pulp revascularization achieves a normal maturation process with complete root formation and thickening of the canal walls of necrotic immature teeth. The objective of this review is to determine the success rate of the different pulp regeneration techniques for permanent teeth, differentiating the different current protocols. 11 articles were chosen on which to base this work. The success rates of the different protocols of the pulp revascularization technique are established, with the most successful being the triantibiotic paste as a disinfection material, platelet-rich plasma as a scaffold, and Biodentine® as a sealing material.

Keywords: Apexification. Revascularization. Pulp treatment. Immature tooth. Necrosis.

INTRODUCCIÓN

Existen diferentes tipos de tratamientos para el diagnóstico de necrosis pulpar. Se diferencian en función del desarrollo radicular del

diente que presenta la necrosis. El tratamiento indicado en dientes permanentes con ápice cerrado que presentan necrosis es la endodoncia (tratamiento de conductos radiculares); mientras que, en dientes necróticos con ápice abierto existen dos terapias: la apicoformación y la revascularización (1).

Definimos la apicoformación como “procedimiento por el que se induce la formación y calcificación de una barrera apical en dientes con ápice abierto diagnosticados con pulpitis irreversible o necrosis pulpar” (2). El objetivo de esta técnica es conseguir un cierre apical para evitar extruir el material al periápice al obturar los conductos. Es un método que induce una barrera calcificada en el diente con ápice abierto. En la apicoformación se elimina todo el tejido pulpar hasta el ápice con el uso de limas cortadas a 1-2 mm del ápice, irrigando con hipoclorito sódico 2,5 %. Antes de rellenar el conducto se realiza el secado con puntas de papel a la longitud determinada. El material utilizado para el relleno puede ser hidróxido de calcio o agregado de trióxido mineral (MTA) (1).

La apicoformación consigue un cierre apical pero no la maduración de la raíz de un diente, puesto que no aumenta el grosor de las paredes, dejando el diente frágil y con riesgo de sufrir fracturas coronoradiculares. Se considera el tratamiento de elección ante dientes cuyas paredes tienen el grosor suficiente como para aportar resistencia al mismo (3).

La revascularización, también llamada endodoncia regenerativa, se define como “los procedimientos con base biológica diseñados para el reemplazo de estructuras dañadas, incluyendo dentina, estructuras radiculares y células del complejo pulpo-dentinario (4). Hay evidencia de que la endodoncia regenerativa consigue un proceso de maduración normal con la formación completa de la raíz y el engrosamiento de las paredes de los conductos. Las tres premisas que determinan el éxito del tratamiento son (3-5):

1. La desinfección del canal, independientemente de la medicación empleada. La medicación puede ser: el protocolo original de la pasta

triantibiótica de Hoshino (metronidazol, ciprofloxacino y minociclina), otras modificaciones eliminando la minociclina (pasta biantibiótica) o sustituyéndola por cefaclor o clindamicina y el uso de hidróxido de calcio.

2. La existencia de una estructura que sirva como andamiaje para el crecimiento de tejido. Esto se consigue con la irritación mecánica a nivel apical con una lima, sobrepasando la longitud de trabajo, conseguimos que se forme un coágulo en el interior de los conductos que sirva de soporte.

3. La colocación de un material sellador que aisle la apertura cameral del medio externo. Este material puede ser un sustituto bioactivo de dentina a base de silicato tricálcico (Biodentine®) o MTA, evitando la entrada de bacterias al sistema de conductos.

El protocolo clínico de la endodoncia regenerativa se ha visto modificado con respecto al original, pues han ido surgiendo cambios y avances que establecen unos nuevos procedimientos para lograr el mayor éxito de este tratamiento. Debido a estos avances, hemos analizado la tasa de éxito de las diferentes técnicas de regeneración pulpar de dientes permanentes inmaduros con patología pulpar irreversible describiendo las técnicas usadas en la actualidad en la práctica clínica.

MATERIAL Y MÉTODO

La elaboración de esta revisión sistemática ha precisado de la búsqueda en las bases de datos PubMed y Scopus. Las palabras clave utilizadas para la búsqueda han sido: (*"regenerat* endodontic treatment" OR "pulp revival*" OR "endodontic regeneration" OR "regenerative endodontics" OR "pulp revasculari*"*) AND (*treatment OR clinical management OR protocol* OR procedure**) AND *immature**.

La pregunta PICO fue la siguiente:

-P: paciente pediátrico con dentición permanente inmadura, entre 6-15 años que presenta patología pulpar irreversible.

-I: revascularización: protocolo clínico.

-C: comparación de los diferentes protocolos clínicos.

-O: resultados clínicos y radiológicos de valoración de éxito del tratamiento.

“¿Cuál es el protocolo clínico que presenta mayor resultado de éxito clínico-radiológicos en el tratamiento de dientes permanentes con ápice abierto y patología pulpar irreversible, mediante la técnica de revascularización pulpar?”

Los artículos incluidos en esta revisión sistemática cumplen los siguientes criterios de

inclusión y exclusión representados en la tabla I.

Consideramos éxito del tratamiento de la revascularización cuando hay desaparición imagen apical, crecimiento radicular, engrosamiento de la paredes y cierre apical. Se consideró fracaso a la persistencia de la imagen apical, ausencia de crecimiento radicular y la obliteración de los conductos (2,3).

RESULTADOS

Finalmente, se ha llevado a cabo en esta revisión un análisis de 11 estudios (6-16) tal y como se esquematiza en la figura 1.

Los estudios fueron publicados entre el año 2020 y 2024, con muestras desde 6 hasta 88 dientes, los cuales hemos descrito en la tabla II.

DISCUSIÓN

El tratamiento endodóntico regenerativo se ha demostrado que es una alternativa terapéutica para tratar dientes permanentes inmaduros, consiguiendo un proceso de maduración normal con la formación completa de la raíz y el engrosamiento de las paredes de los conductos (5).

Siendo conocedores de los avances en investigación sobre esta

técnica hemos recogido las diferencias en los protocolos que se han estudiado, determinando la tasa de éxito de cada uno, según las consideraciones recogidas en este trabajo, para así poder comparar y determinar el protocolo que asume el mayor éxito del tratamiento.

En primer lugar, la irrigación de los conductos se ha realizado en todos los casos con hipoclorito sódico al 1,5 % de concentración, variando en 2 estudios de esta revisión sistemática, el de Wikström y cols. (14) y Rizk y cols. (15), que utilizaron concentraciones de 0,5 % y 2 %, respectivamente. Otros estudios incluidos en esta revisión, irrigaron además con EDTA (7,12).

En cuanto al material de desinfección, 5 estudios de esta revisión (6,7,11,12,14) utilizaron hidróxido de calcio obteniendo una supervivencia muy alta y un porcentaje de éxito de media del 72,5 %. Por otro lado, en otras investigaciones de la presente revisión desinfectaron con pastas antibióticas de diferentes composiciones. A nivel general, sin diferenciar entre un antibiótico u otro, se obtiene un 77,63 % de éxito. Tanto Rizk y cols. (15) como Yoshpe y cols. (16) combinaron ciprofloxacino, metronidazol y minociclina obteniendo mayor tasa de éxito que el resto de los estudios de este trabajo (100 %). Aly y cols. (8) combinaron únicamente ciprofloxacino y metronidazol alcanzando uno de los primeros tres puestos de mayor éxito (91,66 %). A pesar de la eficacia bactericida de esta combinación de ciprofloxacino, metronidazol y minociclina, su uso puede tener efectos secundarios clínicos y biológicos, como el desarrollo de resistencia bacteriana y reacciones alérgicas, como se ha encontrado en estudios en animales (17), o decoloración de la corona (18) en humanos. Dicha decoloración se ha asociado con el uso de minociclina (19). Sin embargo, en esta revisión, solo los estudios de Chen y cols. (2012) y Ding y cols. (2009) informaron cambios en el color de la corona. Sobhnamayan y cols. (9) estudiaron la diferencia de éxito usando la pasta doble de ciprofloxacino y metronidazol con respecto a la triple, añadiéndole metformina a la composición. Este deduce que la metformina aporta más éxito. Otros

autores establecen composiciones de ciprofloxacino y metronidazol y le añaden clindamicina (10) o cefaclor (7), obteniendo una tasa de éxito menor que el resto. La pasta antibiótica obtiene resultados mejores respecto al hidróxido de calcio y la combinación que mayor éxito representa es ciprofloxacino, metronidazol y minociclina.

En referencia al andamiaje empleado, el más común fue la inducción del coágulo de sangre, irritando mecánicamente el ápice con limas (6-9,12,14). Muchos de los autores, utilizan, en adición, colágeno reabsorbible. Ulusoy y cols. (10) estudiaron la diferencia entre el uso de coágulo de sangre, fibrina rica en plaquetas, plasma rico en plaquetas y gránulo de plaquetas; según los parámetros de éxito de este estudio, la mayor tasa de éxito corresponde a gránulo de plaquetas, mientras que los tres restantes no presentan apenas diferencia entre ellos. Meschi y cols. (6), también, compararon el coágulo de sangre con fibrina rica en plaquetas, obteniendo tasas altas de éxito, siendo el primero ligeramente mayor. Abo-Heikel y cols. (11) y Rizk y cols. (15) compararon fibrina rica en plaquetas con plasma rico en plaquetas, donde hay una ligera diferencia en positivo hacia el primero, mientras que Rizk y cols. (15) destacaron una mejoría en el aumento de densidad ósea con el uso del plasma. Los hallazgos estuvieron de acuerdo con los resultados obtenidos por estudios de la literatura actual como el de Shivashankar y cols. (20) y Murray (21) y en desacuerdo con Narang y cols. (22) los cuales observaron que la fibrina rica en plaquetas tiene un enorme potencial para acelerar las características de crecimiento en dientes permanentes necróticos inmaduros. Hay que destacar también que en el estudio de Thakkar y cols. (12), el grupo de la fibrina rica en plaquetas mostró una mayor reducción constante y significativa de la inflamación intraoral en comparación con el grupo de coágulos sanguíneos. Esto puede atribuirse a las propiedades antiinflamatorias de la fibrina (22).

Por otro lado, el presente trabajo recoge estudios que comparan el uso de diferentes materiales de sellado, centrándose en los cambios

de decoloración que sufre la corona con motivo de este. La mayoría de estudios recogidos siguen el protocolo de sellado con MTA. Destaca el estudio de Aly y cols. (8) que comparan el uso del mismo con el Biodentine®, donde determinaron que la tasa de éxito del MTA se ve reducida ligeramente, aunque permanece en unas cifras muy altas; sin embargo, recoge un 58,33 % de casos que sufrieron decoloración de la corona tras el tratamiento; mientras que, únicamente el 7,69 % de los casos sellados con Biodentine® sufrieron dicha decoloración. Meschi y cols. (6) utilizaron un material de sellado diferente al resto, cemento Portland, obteniendo una tasa alta de éxito.

Algunos estudios de la presente revisión sistemática recogen datos sobre los test de sensibilidad y vitalidad tras el tratamiento. Ulusoy y cols. (10) obtuvieron un 88 % de casos con sensibilidad al frío/electricidad. Abo-Heikal y cols. (11) recogieron presencia de sensibilidad pulpar en un 36 % de los casos tratados con fibrina rica en plaquetas y un 27 % de los tratados con plasma rico en plaquetas. Sin embargo, Thakkar y cols. (12) recogieron vitalidad negativa en el 100 % de los casos de su estudio.

Sería interesante disponer de estudios con muestras mayores, ya que solo 3 de los 11 estudios de esta revisión sistemática superaban los 50 dientes (10,13,14) y de más estudio de cohortes prospectivos pues proporcionan una evidencia científica más sólida. Igualmente, la existencia de uniformidad en los criterios de éxito/fracaso evitarían la aparición de sesgos para los resultados.

Finalmente, destacar la necesidad de futuras investigaciones microbiológicas para ampliar el conocimiento de las especies bacterianas persistentes en casos fracasados de revitalización pulpar.

CONCLUSIONES

La técnica de regeneración pulpar en dientes permanentes inmaduros con patología pulpar irreversible presenta diferentes tasas de éxito en función del protocolo utilizado. Según el estudio realizado y siguiendo

la tasa de éxito de cada técnica deducimos el protocolo clínico que mayor éxito presenta en el tratamiento la revascularización consiste en irrigación con hipoclorito sódico al 1,5 % 20 ml, seguido de suero salino, desinfección con pasta antibiótica, a las 2 semanas introducción de plasma rico en plaquetas y sellado de la cavidad se realiza con Biodentine®.

BIBLIOGRAFÍA

1. Álvarez I, Ruíz J, Cortés O. Tratamientos pulpares en dentición permanente joven. En: Boj JR, Catalá M, García Ballesta C, Mendoza A, Planells P. Odontopediatría: la evolución del niño al adulto joven. Madrid: Ed. Ripano; 2011. pp. 358-9.
2. Guerrero F, Mendoza A, Ribas D, Aspiazu K. Apexification: A systematic review. J conserv dent 2018;21(5):462-5. DOI: 10.4103/JCD.JCD_96_18
3. Murray PE. Review of guidance for the selection of regenerative endodontics, apexogenesis, apexification, pulpotomy, and other endodontic treatments for immature permanent teeth. Int Endod J 2023;56(2):188-99. DOI: 10.1111/iej.13809
4. American association of endodontists. Glossary of endodontic terms. 8th ed. Chicago: American Association of Endodontists; 2012.
5. Moreno MC, Caleza C, Mendoza A, Iglesias A. Revascularization of immature permanent teeth with apical periodontitis. Int Endod J 2014;47(4):321-31. DOI: 10.1111/iej.12154
6. Meschi N, EzEldeen M, Garcia AET, Lahoud P, Van Gorp G, Coucke W, et al. Regenerative endodontic procedure of immature permanent teeth with leukocyte and platelet-rich fibrin: a multicenter controlled clinical trial. J Endod 2021;47(11):1729-50. DOI: 10.1016/j.joen.2021.08.003

7. Al-Qudah A, Almomani M, Hassoneh L, Awawdeh L. Outcome of regenerative endodontic procedures in nonvital immature permanent teeth using 2 intracanal medications: a prospective randomized clinical study. *J Endod* 2023;49(7):776-85. DOI: 10.1016/j.joen.2023.05.009
8. Aly MM, Taha SEE, El Sayed MA, Youssef R, Omar HM. Clinical and radiographic evaluation of Biodentine and Mineral Trioxide Aggregate in revascularization of non-vital immature permanent anterior teeth (randomized clinical study). *Int J Paediatr Dent* 2019;29(4):464-73. DOI: 10.1111/ipd.12474
9. Sobhnamayan F, Sahebi S, Moazami F, Malekzadeh P, Hasani S. Combination of metformin and double antibiotic paste for the regeneration of non-vital immature teeth: a preliminary randomized clinical study. *BMC Oral Health* 2023;23(1):847. DOI: 10.1186/s12903-023-03591-x
10. Ulusoy AT, Turedi I, Cimen M, Cehreli ZC. Evaluation of blood clot, platelet-rich plasma, platelet-rich fibrin, and platelet pellet as scaffolds in regenerative endodontic treatment: a prospective randomized trial. *J Endod* 2019;45(5):560-6. DOI: 10.1016/j.joen.2019.02.002
11. Abo-Heikal MM, El-Shafei JM, Shouman SA, Roshdy NN. Evaluation of the efficacy of injectable platelet-rich fibrin versus platelet-rich plasma in the regeneration of traumatized necrotic immature maxillary anterior teeth: A randomized clinical trial. *Dent traumatol* 2024;40(1):61-75. DOI: 10.1111/edt.12881
12. Thakkar V, Naik V, Basappa N, Shivani B, Akshaya T. A comparative clinico-radiographic analysis of regenerative endodontic procedure on immature necrotic permanent teeth using blood clot and PRF as scaffold: A retrospective study. *Saudi Dent J* 2023;35(6):753-9. DOI: 10.1016/j.sdentj.2023.05.026
13. Cheng J, Yang F, Li J, Hua F, He M, Song G. Treatment outcomes of regenerative endodontic procedures in traumatized immature

permanent necrotic teeth: a retrospective study. *J Endod* 2022;48(9):1129-36. DOI: 10.1016/j.joen.2022.03.015

14. Wikström A, Brundin M, Romani Vestman N, Rakhimova O, Tsilingaridis G. Endodontic pulp revitalization in traumatized necrotic immature permanent incisors: Early failures and long-term outcomes - a longitudinal cohort study. *Int Endod J* 2022;55(6):630-45. DOI: 10.1111/iej.13735

15. Rizk HM, Salah Al-Deen MSM, Emam AA. Comparative evaluation of platelet rich plasma (PRP) versus platelet rich fibrin (PRF) scaffolds in regenerative endodontics treatment of immature necrotic permanent maxillary central incisors: A double blinded randomized controlled trial. *Saudi Dent J* 2020;32(5):224-31. DOI: 10.1016/j.sdentj.2019.09.002

16. Yoshpe M, Kaufman AY, Lin S, Ashkenazi M. Regenerative endodontics: a promising tool to promote periapical healing and root maturation of necrotic immature permanent molars with apical periodontitis using platelet-rich fibrin (PRF). *Eur Arch Pediatr Dent* 2021;22(3):527-34. DOI: 10.1007/s40368-020-00572-4

17. Cohenca N, Heilborn C, Johnson JD, Flores DSH, Ito IY, Silva LAB. Apical negative pressure irrigation versus conventional irrigation plus triantibiotic intracanal dressing on root canal disinfection in dog teeth. *Oral Surg Oral Med Oral Pathol Oral Radiol Endod* 2010;109:e42-6. DOI: 10.1016/j.tripleo.2009.08.029

18. Reynolds K, Johnson JD, Cohenca N. Pulp revascularization of necrotic bilateral bicuspid using a modified novel technique to eliminate potential coronal discoloration: a case report. *Int Endod J* 2009;42:84-92. DOI: 10.1111/j.1365-2591.2008.01467.x

19. Kim JH, Kim Y, Shin SJ, Park JW, Jung IY. Tooth discoloration of immature permanent incisor associated with triple antibiotic therapy: a case report. *J Endodontics* 2010;36:1086-91. DOI: 10.1016/j.joen.2010.03.031

20. Shivashankar VY, Johns DA, Maroli RK, Sekar M, Chandrasekaran R, Karthikeyan S, et al. Comparison of the effect of PRP, PRF and

induced bleeding in the revascularization of teeth with necrotic pulp and open apex: a triple blind randomized clinical trial. J Clin Diagnost Res 2017;11(6):34-9. DOI: 10.7860/JCDR/2017/22352.10056

21. Murray PE. Mini review of the clinical efficacy of platelet-rich plasma, platelet-rich fibrin and blood-clot revascularization for the regeneration of immature permanent teeth. World J Stomatol 2018;6(1):1-5. DOI: 10.5321/wjs.v6.i1.1

22. Nagata JY, Gomes BP, Rocha Lima TF. Traumatized immature teeth treated with 2 protocols of pulp revascularization. J Endod 2014;40:606-12. DOI: 10.1016/j.joen.2014.01.032

23. Maniyar N, Sarode GS, Sarode SC, Shah J. Platelet-Rich fibrin: A “wonder material” in advanced surgical dentistry. Med J DY Patil Vidyapeeth 2018;11:287-90. DOI: 10.4103/MJDRDYPU.MJDRDYPU_204_17

Odontologia
Pediátrica

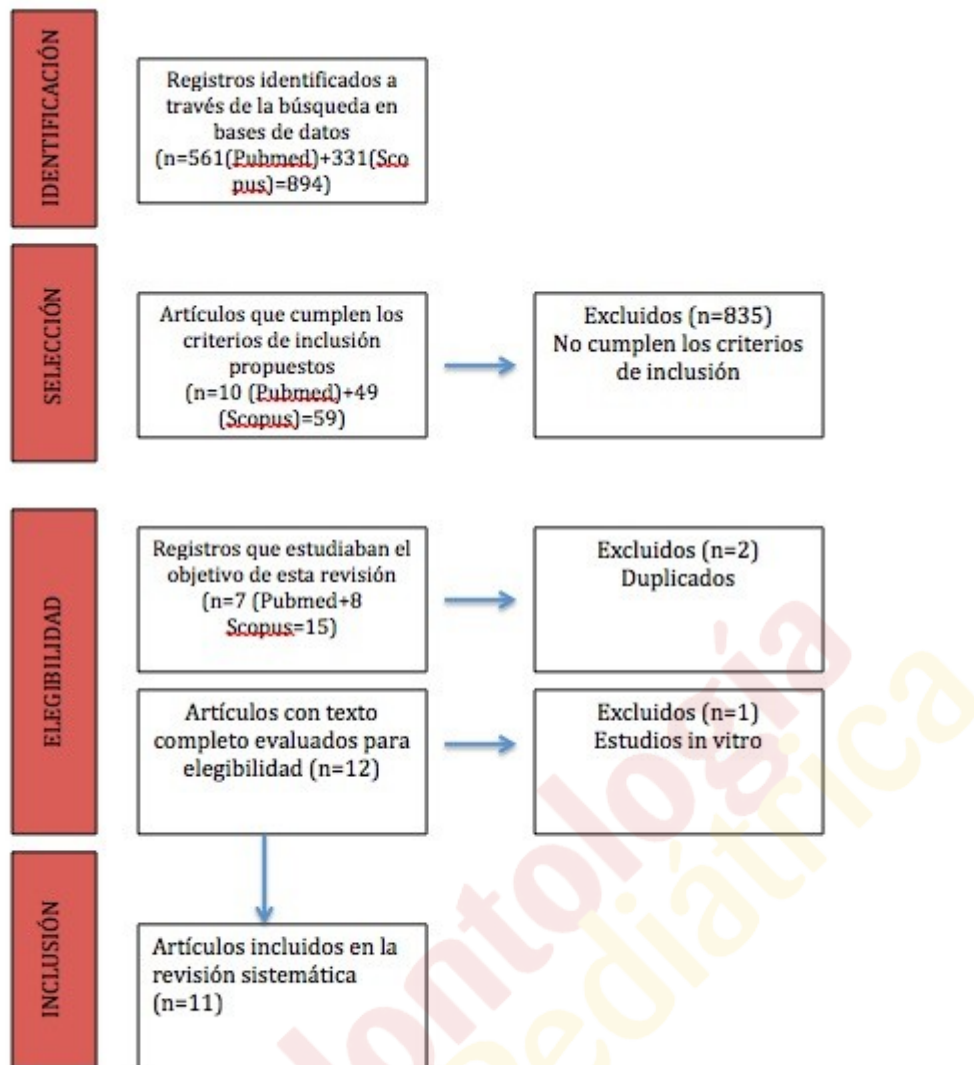


Figura 1. Diagrama de flujo.

Tabla I. Criterios de inclusión y exclusión

Criterios de inclusión	Criterios de exclusión
Estudios clínicos en seres humanos publicados desde 2019 hasta la actualidad	Estudios de tipo revisión de literatura, metaanálisis, revisión sistemática, monografías, tesis y resumen de congresos
Artículos en inglés	Publicaciones anteriores a 2019
	Investigaciones <i>in vitro</i> o en animales

Odontología
Pediátrica

Autor, año	Muestra	Irrigación	Material de desinfección	Andamaje	Sellado	Conclusiones	Citas
Meschi y cols. 2021 (6)	29 dientes	NaClO 1,5 % + suero salino	-Ca(OH) ₂ -En infecciones agudas: PBA (500 mg metronidazol/200 mg ciprofloxacino	-16 dientes: FRPL + CS -13 dientes: CS	Cemento Portland	La RV con FRPL obtuvo una mayor curación ósea y desarrollo radicular que sólo el coágulo sanguíneo	15
Al-Qudah y cols. 2023 (7)	50 dientes	NaClO 1,5 % + suero salino + EDTA 17 %	- 25 dientes: Ca(OH) ₂ - 25 dientes: PTA modificada (metronidazol/ ciprofloxacino/ cefaclor, 1:1:1)	CS + EC	MTA + IV + composit e/ corona acero inoxidable	Los dientes con RV que utilizaron Ca(OH) ₂ o PTA modificada como medicamento intracanal, mostraron altas tasas de éxito y supervivencia durante un período de seguimiento de 36 meses con datos de resultados clínicos y radiográficos igualmente favorables	1
Aly y cols. 2019 (8)	26 dientes	NaClO 1,5 % + suero salino	PBA (metronidazol/ ciprofloxacino, 1:1)	CS	-13 dientes: Biodentine® -13 dientes: MTA	Tanto Biodentine como MTA tuvieron éxito clínico en cuanto a la resolución de los signos y síntomas asociados con los dientes necróticos.	31
Sobhnamayan y cols. (9)	26 dientes	NaClO 1,5 %	- 15 dientes con PBA (metronidazol/	CS	MTA	Según los hallazgos actuales, la metformina podría	0

Tabla II. Características de los estudios incluidos

NaClO: hipoclorito sódico; EDTA: ácido etilendiaminatetraacético; Ca(OH)₂: hidróxido de calcio; PBA: pasta biantibiótica; PTA: pasta triantibiótica; FRPL: fibrina rica en plaquetas y leucocitos; CS: coágulo sanguíneo; PRP: plasma rico en plaquetas; FRP: fibrina rica en plaquetas; GP: gránulos de plaquetas; EC: esponja de colágeno; FCC: factor de crecimiento concentrado; MTA: agregado de trióxido mineral; IV: ionómero de vidrio; RV: revascularización.

Tabla III. Porcentaje de éxito de los diferentes protocolos

Protocolo	Muestra	Éxito
Desinfección con	106	72,5 %
Ca(OH)₂		
Desinfección con PA	201	77,63 %
Andamiaje con inducción de coágulo	226	54,36 %
Andamiaje con PRF	85	78,9 %
Andamiaje con PRP	49	80,81 %
Andamiaje con PP	22	62,5 %
Material de sellado	237	65,76 %
MTA		
Material de sellado	13	100 %
Biodentine		
Material de sellado	29	87,02 %
Cemento Portland		
Med PZ		

*Los porcentajes de éxito son una estimación aproximada de la media de éxito de los diferentes artículos.

