

# **Odontología** **Pediátrica**

**Relación de la hipomineralización  
de los segundos molares  
temporales con el síndrome  
molar-incisivo (HIM): revisión  
sistemática**

**Relationship of  
hypomineralization of primary  
second molars to the molar-  
incisor syndrome (MIH) -  
Systematic review**

10.20960/odontolpediatr.00026

09/10/2024

## **Relación de la hipomineralización de los segundos molares temporales con el síndrome molar-incisivo (HIM): revisión sistemática**

*Relationship of hypomineralization of primary second molars to the molar-incisor syndrome (MIH) - Systematic review*

Javier Fernández León<sup>1</sup>, Fátima Cerdán Gómez<sup>2</sup>, M.<sup>a</sup> Filomena Estrela Sanchis<sup>3</sup>, Silvia Yuste Bielsa<sup>4</sup>, Carla Traver Ferrando<sup>5</sup>, Patricia Gatón Hernández<sup>5</sup>, Gloria Saavedra Marbán<sup>6</sup>, David Ribas Pérez<sup>1</sup>

<sup>1</sup>Universidad de Sevilla. Sevilla. <sup>2</sup>Universidad Rey Juan Carlos. Madrid. <sup>3</sup>Universitat de València. Valencia. <sup>4</sup>Universitat Internacional de Catalunya. Barcelona. <sup>5</sup>Clínica Privada. <sup>6</sup>Universidad Complutense de Madrid. Madrid

Recibido: 19/07/2024

Aceptado: 01/08/2024

Correspondencia: David Ribas Pérez. Facultad de Odontología. Universidad de Sevilla. C/ San Fernando, 4. 41004 Sevilla  
e-mail: dribas@us.es

*Conflicto de intereses: los autores declaran no tener conflicto de interés.*

*Inteligencia artificial: los autores declaran no haber usado inteligencia artificial (IA) ni ninguna herramienta que use IA para la redacción del artículo.*

## **RESUMEN**

**Introducción:** la hipomineralización incisivo-molar (HIM) se caracteriza por la aparición de alteraciones en el esmalte en los primeros molares permanentes y los incisivos permanentes. Se han descrito lesiones similares en los segundos molares temporales llegando a utilizarse el término de hipomineralización de segundos molares deciduos (HSMD), con características clínicas similares a la HIM y que puede ser un predictor de la aparición de HIM en la dentición permanente.

**Objetivos:** el objetivo general fue investigar la relación entre la HSMD y la posterior aparición de HIM en niños con dentición mixta o permanente mediante una revisión sistemática.

**Material y método:** se realizó una revisión sistemática utilizando las bases de datos PubMed, Scopus y Web of Science. Los parámetros PICO fueron: niños con dentición mixta o permanente afectados por HIM y/o HSMD (P), observación de la relación entre HSMD y HIM (I), comparación con la ausencia de HIM en niños con HSMD (C), y establecimiento de la relación entre HIM y HSMD (O). *Palabras clave:* "hipomineralización", "hipoplasia dental", "segundos molares primarios", "molares deciduos" e "hipomineralización molar-incisivo".

**Resultados:** después de aplicar criterios de inclusión y exclusión, se analizaron 12 artículos relacionados con el tema de investigación. Estos artículos fueron sometidos al correspondiente análisis para extraer conclusiones.

**Conclusiones:** la coexistencia de la HSMD y la HIM sugiere una asociación siendo la HSMD un potencial predictor de la HIM sin diferencias significativas por género, etnia o nivel socioeconómico. La ausencia de HSMD no excluye la posibilidad de aparición de HIM. La gravedad de la HSMD no se relaciona directamente con el número de segundos molares deciduos (SMD) afectados, a diferencia de la HIM, por lo que una HSMD leve y un mayor número de SMD afectados pueden aumentar dicha asociación. No existe una asociación significativa entre la presencia de HSMD y la severidad de la HIM,

pero ambas tienden a correlacionarse en su gravedad cuando coexisten.

Palabras clave: Hipomineralización incisivo-molar (HIM). Hipomineralización de segundos molares deciduos (HSMD). Predictor de HIM. Revisión sistemática.

## **ABSTRACT**

**Introduction:** molar-Incisor hypomineralization (MIH) is characterized by the appearance of enamel changes in the first permanent molars and permanent incisors. Similar lesions have been described in primary second molars and the term hypomineralization of second deciduous molars (HSMD) has come to be used, with clinical characteristics similar to IMH and which may be a predictor of the appearance of MIH in the permanent dentition.

**Objectives:** the overall objective was to investigate the relationship between HSMD and the subsequent occurrence of MIH in children with mixed or permanent dentition by means of a systematic review.

**Material and method:** A systematic review was performed using PubMed, Scopus and Web of Science databases. The PICO parameters were: children with mixed or permanent dentition affected by HIM and/or HSMD (P), observation of the relationship between HSMD and MIH (I), comparison with the absence of MIH in children with HSMD (C), and establishment of the relationship between MIH and HSMD (O). *Keywords:* "hypomineralization", "dental hypoplasia", "primary second molars", "deciduous molars" and "molar-incisor hypomineralization".

**Results:** after applying inclusion and exclusion criteria, 12 articles related to the research topic were analyzed. These articles were subjected to the corresponding analysis to draw conclusions.

**Conclusions:** the coexistence of HSMD and MIH suggests an association with HSMD being a potential predictor of MIH with no

significant differences by gender, ethnicity, or socioeconomic status. The absence of HSDM does not exclude the possibility of occurrence of MIH. The severity of HSDM is not directly related to the number of second deciduous molars (SMD) affected, unlike MIH, so mild HSDM and a higher number of SMD affected may increase that association. There is no significant association between the presence of HSDM and the severity of MIH, but both tend to correlate in severity when they coexist.

Keywords: Molar-incisor hypomineralization (MIH). Hypomineralization of second deciduous molars (HSDM). Predictor of MIH. Systematic review.

## **INTRODUCCIÓN**

### **Concepto de hipomineralización incisivo-molar (HIM) y descripción de segundos molares deciduos hipomineralizados (HSMD)**

El fenómeno, conocido como hipomineralización incisivo-molar (HIM) se definió como tal por primera vez en 2001 como una hipomineralización de uno a cuatro primeros molares permanentes, a menudo en combinación con incisivos permanentes afectados (1,2). Posteriormente, se han reconocido lesiones similares a la HIM en segundos molares primarios que han llevado a la descripción de segundos molares deciduos hipomineralizados (HSMD) (3), también llamada hipomineralización molar decidua (HMD) (4).

Los pacientes afectados por HIM exhiben signos y síntomas clínicos definidos, lo que permite clasificarlos de acuerdo con la gravedad y con las características de la hipomineralización (5).

## Criterios diagnósticos

En 2003, tras una reunión de consenso de la Academia Europea de Odontopediatría (EAPD), se desarrollaron criterios para los estudios epidemiológicos de la HIM, incluido el reconocimiento de la posibilidad de que se produzcan defectos de hipomineralización similares a la HIM en los segundos molares primarios (3), si bien es cierto que no se ha llegado a una conclusión definitiva entre la relación de la HSDM con la HIM.

Los criterios publicados por la EAPD fueron actualizados en 2009 en Helsinki (6), de modo que para el diagnóstico del HIM también incluyen opacidades delimitadas, ruptura poseruptiva del esmalte (PEB) y restauraciones y extracciones atípicas de los molares y/o incisivos permanentes (Tabla I.)

Tabla I. Criterios diagnósticos del HIM EAPD 2003 (6)

<b>Criterio diagnóstico</b>	<b>Descripción</b>
Opacidades delimitadas	Alteraciones en la translucidez del esmalte de espesor normal, bien delimitadas, variables en grado, de superficie lisa, pudiendo el color variar entre blanco, amarillo o marrón
Fracturas poseruptivas del esmalte	Pérdida de la superficie del esmalte inicialmente formada después de la erupción. La pérdida del esmalte está frecuentemente asociada a una opacidad delimitada preexistente
Restauraciones atípicas	El tamaño y la forma de las restauraciones de uno o más primeros molares no sigue el patrón de caries de los restantes dientes del individuo. Normalmente son restauraciones amplias que invaden las cúspides. Pueden verse opacidades en el contorno de las restauraciones. Restauraciones en la cara vestibular de los incisivos no relacionadas con traumatismos
Exodoncias de primeros molares permanentes debido a	Ausencia de un primer molar permanente por exodoncia, asociada a opacidades o restauraciones atípicas en los restantes primeros molares o incisivos. Ausencia de todos los primeros molares permanentes en una dentición saludable, con opacidades bien delimitadas en los incisivos. No es probable que los incisivos sean

HIM	extraídos por HIM
Diente no erupcionado	Primer molar o incisivo permanente para ser examinado que no está erupcionado

La HSMD se define, de manera similar, como la hipomineralización de uno a cuatro segundos molares primarios (7,8). Para el diagnóstico de la HSMD se utilizan los mismos criterios que para la HIM, con la inclusión de “caries atípicas” además de “restauraciones atípicas”, pues, especialmente en la dentición primaria, es posible que las caries no se restauren en ciertas poblaciones (2).

Para llegar a un diagnóstico de HIM, es importante identificar en el esmalte opacidades demarcadas blancas, amarillas o marrones en al menos un primer molar permanente. Cuanto mayor sea el número de molares afectados en un paciente individual, mayor será el riesgo de que los incisivos también se vean afectados (9,10).

La presencia de opacidades en los incisivos permanentes no es obligatoria para el diagnóstico de HIM, por lo que las opacidades que solo se producen en los incisivos permanentes no conducen a un diagnóstico de HIM. Esto se debe a que es probable que la etiología de las opacidades confinadas a los incisivos permanentes sea diferente a la de la afección más extendida de la HIM. Así por ejemplo las lesiones traumáticas (particularmente las intrusivas) en los incisivos primarios pueden impactar en los gérmenes dentales en desarrollo y comúnmente pueden conducir a anomalías de tipo hipoplásico o hipomineralizaciones localizadas de los sucesores permanentes (3,9,11), siendo un diagnóstico diferencial.

### **Características clínicas**

Tanto la HIM como la HSMD se consideran defectos de hipomineralización que afectan la calidad (en contraposición a la cantidad) del esmalte. Se identifican visualmente como una alteración

en la translucidez del esmalte, con una demarcación nítida entre el esmalte afectado y el esmalte sano, conocida como opacidad demarcada (2).

El color del área hipomineralizada es blanco (tiza), amarillo o marrón y el área tiene una apariencia superficial opaca (porosa) o brillante (2). *Está demostrado que la HIM no solo es variable en la expresión entre pacientes, sino también dentro de un paciente individual.* El número de primeros molares permanentes afectados por niño puede variar de uno a cuatro, y la expresión de los defectos puede variar de un molar a otro (2).

Dentro de un paciente, se pueden encontrar opacidades demarcadas intactas en un molar, mientras que, en otro molar en el mismo paciente, el esmalte poroso ya está descompuesto (apariencia asimétrica) (2). El esmalte poroso y quebradizo puede desprenderse fácilmente bajo las fuerzas masticatorias muy poco después de la erupción. Este desprendimiento ha sido descrito en la literatura como pérdida poseruptiva del esmalte o PEB (3). Además, por lo general, las zonas afectadas suelen ser las cúspides de los molares y los bordes incisales de los incisivos (12).

La porosidad es variable según la magnitud del defecto: las opacidades amarillo-marrón son más porosas y ocupan todo el espesor del esmalte (mayor gravedad), llegando a ser más quebradizas. Las blancas son menos porosas y se localizan en el interior del órgano del esmalte (defectos leves).

Los dientes afectados con esta patología son más sensibles al frío y al calor y, por tanto, difíciles de anestésiar. Estos dientes pueden presentar, también, una grave molestia para el niño debido a la alta sensibilidad a los cambios térmicos, o de dolor a la técnica de cepillado o en la aplicación de flúor (2).

Según Preusser (13) existen diferentes grados de afectación en función de las deficiencias encontradas pero la clasificación más utilizada ha sido la de Mathu-Muju (14) quien propone la clasificación expuesta en la tabla II.



Tabla II. Criterios de gravedad de la HIM

HIM leve	HIM moderada	HIM grave
<ul style="list-style-type: none"> <li>- Opacidades bien delimitadas en zonas sin presión masticatoria</li> <li>- Opacidades aisladas</li> <li>- Esmalte íntegro en zonas de opacidades</li> <li>- Sin historia de hipersensibilidad dentaria</li> <li>- Sin caries asociada a defectos del esmalte</li> <li>- Si está involucrado un incisivo, su alteración es leve</li> </ul>	<ul style="list-style-type: none"> <li>- Restauraciones atípicas</li> <li>- Opacidades bien delimitadas en el tercio oclusal, sin fractura poseruptiva de esmalte o caries limitadas a una o dos superficies, sin involucrar cúspides</li> <li>- Sensibilidad dentaria normal</li> <li>- Los pacientes o sus padres expresan frecuentemente preocupación por la estética</li> </ul>	<ul style="list-style-type: none"> <li>- Fracturas de esmalte en el diente erupcionado</li> <li>- Historia de sensibilidad dental</li> <li>- Amplia destrucción por caries asociada a esmalte alterado</li> <li>- Destrucción coronaria de rápido avance y compromiso pulpar</li> <li>- Restauraciones atípicas defectuosas</li> <li>- Los pacientes o sus padres expresan frecuentemente preocupación por la estética</li> </ul>

Cuando los incisivos también muestran opacidades, lo más común es que permanezcan intactas porque las fuerzas de masticación tienen menos impacto en los incisivos en comparación con los molares (2).

### **Epidemiología**

Estudios realizados en los últimos años estiman que el HIM afecta a uno de cada seis niños, con una variabilidad en su prevalencia de entre 2-40 % debido a la falta de estandarización de los criterios (32). Es por eso que, la EAPD estableció unos criterios diagnósticos que siguen la mayoría de los estudios.

En relación con la prevalencia se puede concluir (33): a) la prevalencia del HIM está aumentando; b) en todos los casos hay afectación de molares y ocasionalmente de los incisivos, dándose esta afectación cuando están afectados dos o más molares permanentes; c) no presenta predilección por el sexo ni la raza; y d) no influye el nivel socioeconómico (34).

### ***Prevalencia de la HIM***

La falta de consenso en torno a los protocolos de examen, la elección del índice y las características de la población significa que todavía es difícil hacer comparaciones válidas entre los diversos estudios epidemiológicos.

En la tabla III se resume la prevalencia notificada de HIM en todo el mundo, incluidos los criterios diagnósticos utilizados en cada estudio. Además de las diferencias en la prevalencia notificada de HIM entre países, también se observan diferencias según el año de nacimiento. La mayoría de los estudios muestran una distribución equitativa de la HIM entre los sexos (35-37) y, aunque Leppäniemi y cols. (35) encontraron una predisposición a la HIM en el maxilar superior, la mayoría de los estudios no muestran ninguna predilección por cuadrante en cuanto a los defectos de la HIM (10,34,36).

Tabla III. Prevalencia mundial de HIM

<b>País</b>	<b>Prevalencia (%)</b>	<b>Criterio diagnóstico</b>	<b>Referencia</b>
Australia	22	mDDE	Arrow
Australia	44	mDDE	Balmer y cols.
Bosnia-Herzegovina	12,3	EAPD 2003	Muratbegovic y cols.
Brasil	40,2	EAPD 2003	Soviero y cols.
Brasil	9,8	EAPD 2003	Da Costa-Silva y cols.
China	2,8	EAPD 2003	Cho y cols.
Dinamarca	37,3	EAPD 2003	Wogelius y cols.
Finlandia	17	Alaluusua 1996	Alaluusua y cols.
Finlandia	19,3	Alaluusua 1996	Leppaniemi y cols.
Alemania	9,9	EAPD 2003	Petrou y cols.
Grecia	10,2	EAPD 2003	Lygidakis y cols.
India	9,2	EAPD 2003	Parikh y cols.
Iran	20,2	EAPD 2003	Ghanim y cols.
Iraq	21,5	EAPD 2003	Ghanim y cols.
Italia	13,7	MIH 2001	Calderara y cols.
Jordania	17,6	EAPD 2003	Zawaideh y cols.
Libia	2,9	MIH 2001	Ftetita y cols.
Lituania	9,7	EAPD 2003	Jasulaityte y cols.
Nueva Zelanda	14,9	mDDE	Mahoney and Morrison
Nueva Zelanda	18,8	mDDE	Mahoney and Morrison
España	17,8	EAPD 2003	Martínez Gómez y cols.
España	21,8	EAPD 2003	García-Margarit y cols.
Suecia	4,4-15,4	Koch 1986	Koch y cols.
Suecia	18,4	mDDE	Jalevik y cols.
Países Bajos	9,7	Weerheijm 2001	Weerheijm y cols.
Países Bajos	14,25	MIH 2001	Jasulaityte y cols.
Turquía	14,9	EAPD 2003	Kuscu y cols.

### ***Prevalencia de la HSMD***

En comparación con la HIM, existen bastante menos estudios de prevalencia de HSMD. Se ha sugerido que la prevalencia de HSMD varía entre el 4,9 y el 9,0 % y también se distribuye equitativamente entre sexos y arcadas (7). En la actualidad, la HSMD también se

reconoce como un factor de riesgo e indicador clínico de la HIM (OR: 4,4 [IC 95 %: 3,1-6,4]). Incluso las expresiones relativamente leves de HSMD aumentan las posibilidades de HIM en el futuro. En los niños con HSMD leve, el Odds ratio (OR) para la HIM fue de 5,3 (IC 95 %: 2,9-9,4) y en los niños con HSMD grave, la OR fue de 4,0 (IC 95 %: 2,6-6,3) (37).

## **OBJETIVO**

Con estas premisas nos marcamos el objetivo de investigar y establecer la relación entre la hipomineralización en segundos molares temporales (HSMD) y la presencia del síndrome molar incisivo (HIM) en niños con dentición mixta o permanente, mediante una revisión sistemática de estudios que hayan utilizado un enfoque clínico y un seguimiento durante un período determinado.

## **MATERIAL Y MÉTODO**

Se realizó una revisión sistemática de las publicaciones, en idioma inglés y español, publicadas en los últimos 10 años sobre la hipomineralización de los segundos molares deciduos (HSMD) en relación con el síndrome molar-incisivo (HIM), utilizando las bases de datos PubMed, Cochrane, Scopus y Web of Science.

### **Parámetros PICO**

- **P (Pacientes):** niños con dentición mixta o permanente afectados por HIM y/o HSMD.
- **I (Intervención):** observación de la relación y/o coexistencia entre la HSMD y el síndrome molar incisivo (HIM).
- **C (Comparación):** comparación con la ausencia de HIM en niños que tienen o tuvieron HSMD.
- **O (Resultado/outcome):** establecimiento de la relación entre la HSMD y la presencia o ausencia de la HIM.

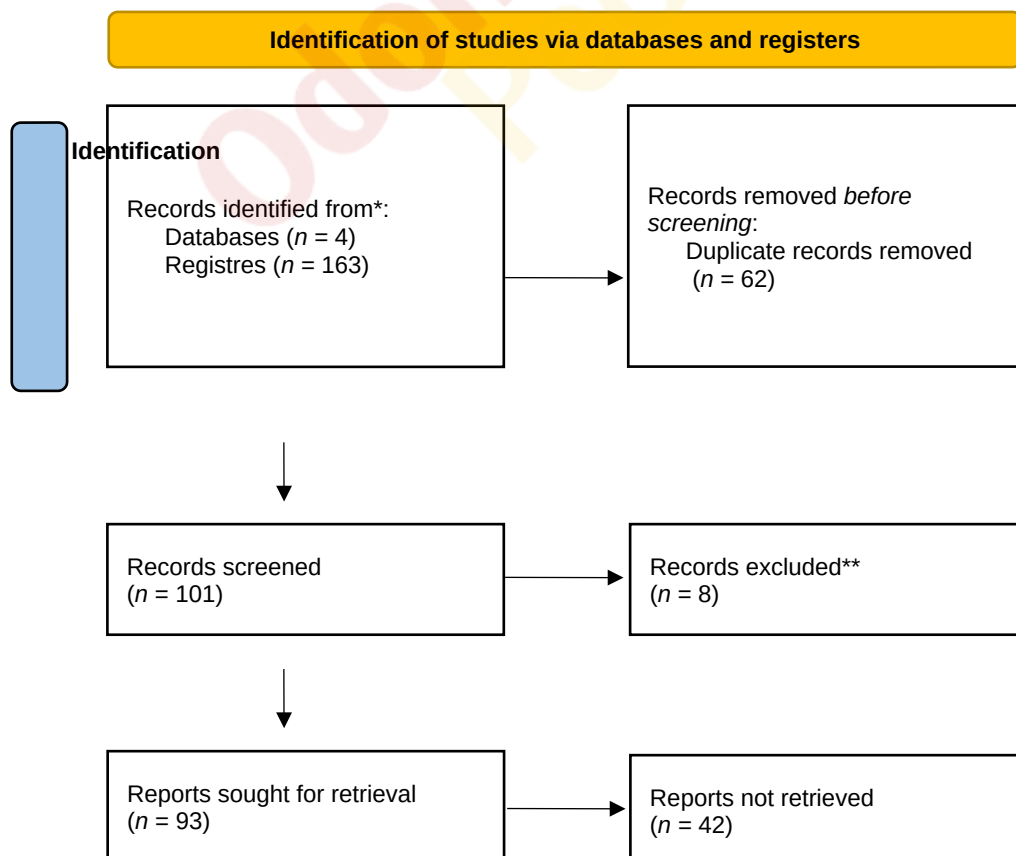
*Pregunta de investigación (PICO):* ¿existe relación entre niños que hayan tenido HSMD y el desarrollo posterior de HIM?

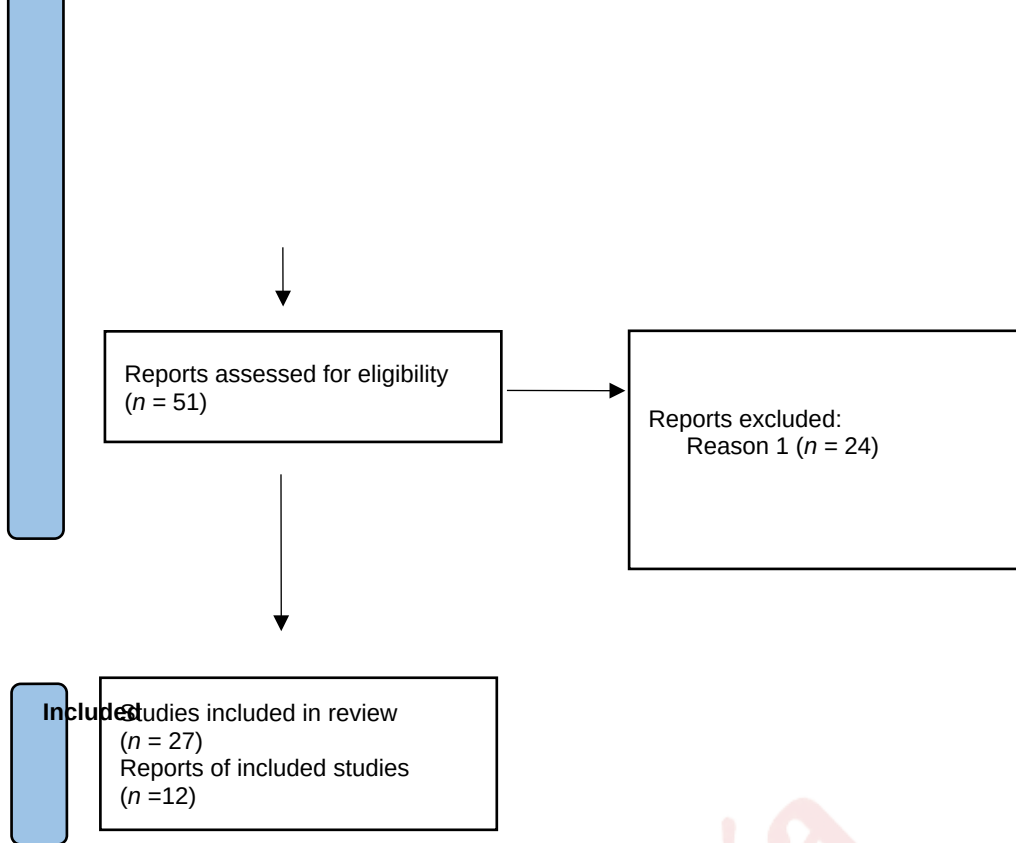
### Estrategia de búsqueda

La estrategia de búsqueda empleada en esta revisión sistemática incluyó la utilización de las bases de datos PubMed, Cochrane, Scopus y Web of Science. Se emplearon los siguientes términos de búsqueda combinados con operadores booleanos para asegurar una búsqueda exhaustiva: ("Hypomineralization" OR "Dental hypoplasia") AND ("Second primary molars" OR "Deciduous molars") AND "Molar incisor hypomineralization".

### RESULTADOS

Se incluyeron un total de 12 artículos relacionados con el tema de investigación (Fig. 1). Estos artículos fueron seleccionados y analizados para obtener conclusiones (Tabla IV).





**Fig. 1.** Diagrama de flujo de la estrategia de búsqueda. Fuente: elaboración propia.

Tabla IV. Correlación HIM-HSMD

Autor - Título - Revista - Año	Objetivo	Metodología (tipo de estudio, muestra y criterios diagnósticos)	Resultados y conclusiones
<p>Negre-Barber y cols. (39)</p> <p>Hypomineralized Second Primary Molars as Predictor of Molar Incisor Hypomineralization</p> <p><i>Scientific Reports,</i></p>	<p>Establecer la relación entre la aparición de HSMD con el HIM. De esta forma el HSMD sería predictor de la aparición del HIM</p>	<p>Estudio transversal.</p> <p>Criterios diagnósticos EAPD 2003 y adaptados para la HSPM en 2008</p> <p><math>n = 414</math> niños de 8 y 9 años</p> <p>Valencia (España)</p>	<p><i>El 24,2 % presentó HIM, el 14,5 % HSMD, y el 11,1 % ambos defectos.</i></p> <p><i>La presencia de HSMD se relaciona con HIM, pero su ausencia no descarta la aparición de HIM. VPP = 76,7 % (63,9-86,6); VPN = 84,7 % (80,6-88,3); CPV positivo (S/1-E) = 10,3 (5,9-17,9); CPV negativo (1-S/E) = 0,57 (0,47-0,68); OR = 18,2 (9,39-35,48).</i></p> <p><i>La mayoría de los casos de HSMD fueron de grado leve (91,7 %). La prevalencia de HIM severo fue menor, con el 72 % de los casos siendo de grado leve.</i></p> <p><i>No hay una asociación significativa entre la presencia de HSMD y la gravedad de HIM, aunque mayoritariamente, HSMD se asoció con HIM leve</i></p>

2016			
<p>Temilola y cols. (42)</p> <p>The prevalence, pattern and clinical presentation of developmental dental hard-tissue anomalies in children with primary and mixed dentition from Ile-Ife, Nigeria</p> <p><i>BMC Oral Health, 2015</i></p>	<p>Determinar la prevalencia, el patrón y la presentación clínica de la HIM y la HMD en niños residentes en Ile-Ife, Nigeria, y su asociación con el sexo y el nivel socioeconómico de los niños</p>	<p><i>n</i> = 63 niños de 3 a 5 años y de 8 a 10 años mediante un cuestionario estructurado a través de una encuesta de hogares.</p> <p>Las pruebas de asociación entre el sexo, el nivel socioeconómico, la prevalencia y el patrón de presentación clínico se realizaron mediante la prueba de chi-</p>	<p><i>15 (4,6 %) de los 327 niños de 3 a 5 años y 23 (9,7 %) de los 237 niños de 8 a 10 años tenían HMD y HIM respectivamente.</i></p> <p><i>No hubo asociación significativa entre HMD, sexo (<math>p = 0,49</math>) y nivel socioeconómico (<math>p = 0,32</math>).</i></p> <p><i>Tampoco hubo asociación significativa entre el HIM, el sexo (<math>p = 0,31</math>) y el nivel socioeconómico (<math>p = 0,41</math>).</i></p> <p>Se observó comorbilidad HIM/HMD en 8 (34,8 %) de los 23 niños con HIM</p>



		cuadrado de Pearson y la prueba exacta de Fisher	
Oyedele y cols. (43)  Hypomineralised second primary molars: prevalence, pattern and associated comorbidities in 8- to 10-year-old children in Ile-Ife, Nigeria  <i>BMC Oral Health</i> , 2016	Determinar la prevalencia y las comorbilidades asociadas a los segundos molares primarios hipomineralizados (HSmd) en niños de 8 a 10 años de edad en Ile-Ife, Nigeria; y la coexistencia de HSMD y HIM en la población estudiada.  Determinar la severidad de la	Estudio transversal  $n = 469$ niños de 8 a 10 años escolarizados en los suburbios de Nigeria.  Se recolectó información sobre la edad, el sexo y el nivel socioeconómico del niño y examen clínico	<i>El 77,8 % de los niños con HSMD también tenían HIM. 27 niños (5,8 %) tenían HSMD. La prevalencia dentaria de HSMD fue del 3,9 %.</i>  <i>No hubo diferencias significativas de sexo (<math>p = 0,06</math>), edad (<math>p = 0,41</math>) y nivel socioeconómico (<math>p = 0,67</math>) entre los niños con HSMD y sin HSMD.</i>  Más niños con HSMD presentaron caries (AOR: 6,34; IC: 2,78-14,46; $p = < 0,001$ ) e higiene bucal deficiente (ORA: 0,32; IC: 0,13-0,78; $p = 0,01$ ) cuando se compara con niños sin HSMD

	HSMD		
<p>Borrego-Martí y cols. (44)</p> <p>Hypomineralisation of second primary molars and primary canines: Prevalence and description of lesions in a population of 153 patients visited at a hospital paediatric dentistry service</p> <p><i>European Journal of Paediatric</i></p>	<p>Determinar la prevalencia de estas entidades en una población de pacientes de un servicio de odontología hospitalaria.</p> <p>Los objetivos secundarios son conocer el número y distribución de las lesiones, clasificarlas según su grado de gravedad y saber qué</p>	<p>estudio de prevalencia transversal y observacional</p> <p>criterios diagnósticos de la EAPD</p> <p><math>n = 153</math></p> <p>pacientes sanos de entre 30 y 42 meses que tenían todos los dientes erupcionados</p>	<p>De un total de 153 pacientes, 29 presentaron HSMD (18,95 %) y 17 HCP (11,11 %).</p> <p>Se realizaron revisiones en 116 segundos molares primarios (SMP) y 116 caninos primarios (CP), obteniéndose 81 HSMD (69,82 %) y 31 HCP (26,72 %).</p> <p>168 superficies presentaron HSMD (41,48 %) y 43 HCP (10,61 %).</p> <p><i>Los defectos del esmalte de la HIM comparten características clínicas con la HSMD y los caninos primarios hipomineralizados (HCP).</i></p> <p><i>Las lesiones observadas fueron leves en 60 molares (74,07 %) y en 27 caninos (87,09 %).</i></p> <p>En cuanto a las 405 superficies revisadas, 168 presentaron HSMD (41,48 %) y 43 HCP (10,61 %)</p>

<i>Dentistry</i> , 2021	superficies son las más afectadas		
Estivals y cols. (45) The prevalence and characteristics of and the association between MIH and HSPM in South-Western France <i>International Journal of Paediatric Dentistry</i>	Determinar la prevalencia de HIM y HSMD en el suroeste de Francia y explorar la distribución de las lesiones hipomineralizadas en molares permanentes y primarios	<i>n</i> = 856 niños (de 7 a 9 años) de escuelas seleccionadas al azar por el Ministerio de Educación de Burdeos.  Criterios diagnósticos para HIM y HSMD de la EAPD	HIM estuvo presente en 160 niños (18,7 %) y HSMD en 81 niños (9,5 %). <i>El 4,9 % tenía HSMD y HIM (42 de 856).</i>  <i>Existe relación estadísticamente significativa entre HSMD y la hipomineralización de caninos temporales (HCP) con la HIM (HSMD/HCP y HIM: <math>p &lt; 0,001</math>). El Odds ratio para la HIM basado en la HSMD fue de 6,31 y para la HCP fue de 6,02 (IC 95 % OR = 6,0 [3,7-9,7]; <math>p &lt; 0,0001</math>).</i>  <i>No se encontró una asociación significativa entre el número de SMD afectados y el grado de severidad de la HSMD, con un promedio de 2,4 SMD afectados por niño</i>

<p>Da Silva Figueiredo y cols. (46)</p> <p>Are Hypomineralized Primary Molars and Canines Associated with Molar-Incisor Hypomineralization?</p> <p><i>Pediatr Dent,</i> 2017</p>	<p>Evaluar la prevalencia y relación entre la HSMD y la HCP con la hipomineralización molar-HIM</p>	<p><math>n = 1963</math> niños.</p> <p>Se utilizó el criterio de EAPD para puntuar HSMD/HCP y HIM</p>	<p>La prevalencia de HIM fue del 14,69 %. Para HSMP y HCP, la prevalencia fue de 6,48 % y 2,22 %, respectivamente.</p> <p><i>Se observó una relación significativa entre la HIM y ambas HSMP/HCP (<math>p &lt; 0,001</math>). El Odds ratio para la HIM basado en la HSMP fue de 6,31 (intervalo de confianza [IC] del 95 % es igual a 2,59 a 15,13) y para la HCP fue de 6,02 (IC 95 % es igual a 1,08 a 33,05).</i></p>
<p>Karakaya y cols. (47)</p> <p>The Relationship between</p>	<p>Este estudio tiene como objetivo evaluar la relación entre los segundos</p>	<p><math>n = 345</math> niños de 7 a 11 años, afectados por HIM en diversas gravedades.</p>	<p><i>La prevalencia de HSMD fue del 61,7 % en los niños afectados por HIM, mientras que fue del 2,6 % en el grupo control (<math>p &lt; 0,001</math>).</i></p> <p><i>La presencia de HSMD y el aumento en el número de SMD afectados aumentaron significativamente las probabilidades de ocurrencia de HIM.</i></p> <p><i>No se encontró una asociación significativa entre el número de segundos molares</i></p>

<p>Hypomineralized Second Primary Molars and Molar Incisor Hypomineralization in a Group of School-Aged Children in Turkey</p> <p><i>European Journal of General Dentistry, 2021</i></p>	<p>molares primarios hipomineralizados (HSMD) y la hipomineralización incisivo-molar (HIM) y determinar la prevalencia de HSMD en diferentes severidades de HIM</p>	<p>criterios diagnósticos de la EAPD y Se probó la evaluación comparativa de HSMD en varias severidades de HIM utilizando un análisis de regresión logística de una sola variable.</p>	<p><i>temporales afectados y el grado de severidad de la HSMD.</i></p> <p><i>La prevalencia de HSMD fue mayor en los niños afectados con HIM más leve en comparación con los afectados gravemente.</i></p> <p><i>Los defectos registrados fueron comunes como opacidades demarcadas de color blanco-crema sin pérdida de estructura</i></p>
<p>Mittal y cols. (48)</p> <p>Hypomineralised second primary molars:</p>	<p>Informar sobre la prevalencia, las características de los defectos</p>	<p>Encuesta transversal que incluyó una muestra aleatoria</p> <p><i>n</i> = 978 escolares de 6 a 8 años de edad.</p>	<p><i>Se observó presencia concomitante de HSMD y HIM en el 32,73 % (18/55) de los sujetos afectados,</i></p> <p><i>siendo esta asociación especialmente más alta en aquellos con HSMD leve y múltiples segundos molares deciduos hipomineralizados: no existe una asociación significativa entre la severidad de la HSMD y el número de segundos molares deciduos afectados.</i></p>

<p>prevalence, defect characteristics and possible association with Molar Incisor Hypomineralisation in Indian children</p> <p><i>European Journal of Paediatric Dentistry, 2015</i></p>	<p>y la distribución de la HSMD en Gautam Budh Nagar, Uttar Pradesh, India, e informar sobre la posible asociación, si la hubiera, entre HSMD y la HIM</p>	<p>Los criterios diagnósticos de la EAPD.</p> <p>Las estadísticas comparativas de HSMD versus HIM se calcularon mediante una prueba de Chi cuadrado</p>	<p><i>La presencia de HSMD tuvo un Odds ratio significativamente mayor para el desarrollo de HIM (OR 7,82; IC 95 % = 4,18-14,65; p &lt; 0,001).</i></p> <p><i>Se observó una mayor severidad de defectos en la HSMD en comparación con la los PMP afectados (HIM), ya que un mayor número de superficies afectadas presentaron ruptura poseruptiva (PEB) en la primera en comparación con la segunda (p &lt; 0,001)</i></p>
<p>Sidhu y cols. (49)</p> <p>Prevalence and presentation patterns of enamel hypomineralisation (MIH and HSPM) among paediatric hospital dental</p>	<p>Determinar la prevalencia y los patrones de presentación de la hipomineralización de los incisivos molares (MIH) y de los</p>	<p>Estudio transversal</p> <p>n = 429 participantes elegibles por nueve examinadores capacitados y calibrados.</p>	<p><i>Las opacidades blancas demarcadas fueron las más comunes en ambos defectos, HIM (60 %) y HSMD (67 %), seguidas de las opacidades amarillas/marrones 47,48 (MIH 22 %, HSPM 9 %). Además, la ruptura poseruptiva fue significativamente más frecuente en la HSMD que en la HIM (MIH 8 %, HSPM 24 %) y ningún paciente con HSMD exhibió caries ni restauraciones atípicas.</i></p> <p><i>El valor de prevalencia para HIM con HSMD fue del 1,9 % y los segundos molares primarios hipomineralizados no fueron predictivos para HIM (OR = 2,8, IC 95 %: 0,76-</i></p>

<p>patients in Toronto, Canada: a cross-sectional study</p> <p><i>European Journal of Paediatric Dentistry, 2020</i></p>	<p>segundos molares primarios hipomineralizados (HSPM) en la División de Odontopediatría del Hospital para Niños Enfermos (SickKids) de Toronto, Canadá</p>	<p>Se utilizaron los criterios de la EAPD</p>	<p>10,12) (<math>p = 0,11</math>)</p>
<p>Singh y cols. (50)</p> <p>Prevalence and Pattern of Hypomineralized Second Primary Molars in Children in Delhi-NCR</p>	<p>Estudiar la prevalencia de segundos molares primarios hipomineralizados en</p>	<p><math>n = 649</math> niños de entre 6 y 10 años fueron seleccionados al azar de varias escuelas de Delhi NCR.</p>	<p>Se observaron un total de 83 HSPM en 33 de los 649 sujetos examinados, con una prevalencia del 5 %. Los molares afectados tuvieron una prevalencia del 62,88 %, siendo los segundos molares deciduos los más afectados.</p> <p><i>Observaron una tendencia general de que la severidad de la HSMD estaba en correlación directa con el número de SMD afectados. Los participantes con tres o cuatro molares afectados generalmente presentaban HSMD moderadas o severas con más tendencia de PEB.</i></p>

<p><i>International Journal of Pediatric Dentistry, 2020</i></p>	<p>escolares de 6 a 10 años de la región de Delhi (India)</p>	<p>Criterios diagnósticos de la EAPD</p>	<p>De los defectos presentes, <i>las opacidades del blanco cremoso fueron las más comunes, seguidas de las opacidades del marrón amarillento. Las rupturas poseruptivas (PEB) se asociaron más comúnmente con opacidades de color marrón amarillento.</i></p>
<p>Quintero y cols. (51)  Association between hypomineralization of deciduous and molar incisor hypomineralization and dental caries  <i>Brazilian Dental Journal, 2022</i></p>	<p>Evaluar la asociación entre la severidad de los segundos molares primarios hipomineralizados (HSPM), la hipomineralización molar-incisivo (MIH) y la caries dental en niños</p>	<p>Estudio transversal. <i>n</i> = 450 niños de entre 6 y 7 años.  Un examinador calibrado clasificó las hipomineralizaciones del esmalte y las lesiones de caries dental utilizando los criterios MIH y HSPM y Nyvad, respectivamente</p>	<p><i>La prevalencia de HIM y HSMD concomitantes fue del 26 % ajustada por sexo y edad.</i></p> <p><i>Los defectos leves del esmalte fueron más frecuentes que los defectos graves del esmalte.</i></p> <p><i>Se encontró asociación entre la severidad de HIM y HSMD, tanto para defectos leves (OR = 87,54; IC95 %: 55,87, 137,17) como para defectos severos (OR = 82,15; IC 95 %: 45,72, 147,61).</i></p> <p><i>Existe una fuerte asociación entre la severidad de la HSMD y la HIM, que es más significativa en presencia de lesiones de caries dental activas (OR = 29,85; IC 95 %: 12,95, 68,83)</i></p>



<p>Marcianes y cols. (52)</p> <p>Predictive Value of Hypomineralization of Second Primary Molars for Molar Incisor Hypomineralization and Other Relationships between Both Developmental Defects of Dental Enamel</p> <p><i>Journal of Clinical Medicine, 2023</i></p>	<p>Examinar la relación entre HSMD y MIH</p>	<p>426 niños de 7 a 10 años (213 con HIM, 213 con HIM)</p>	<p><i>La frecuencia de HSMD fue mayor en los niños con HIM (37,1 % vs. 11,3 %, <math>p &lt; 0,001</math>).</i></p> <p><i>1. No hubo correlación entre la severidad de la HIM y la presencia de HSMD (<math>p = 0,296</math>).</i></p> <p><i>2. En los pacientes con ambos defectos (<math>n = 79</math>), el 90 % de los casos de HIM grave se asociaron con HSMD grave, mientras que el 87,8 % de los casos de HIM leve se asociaron con HSMD leve (<math>p &lt; 0,001</math>).</i></p> <p><i>3. La afectación de incisivos permanentes por HIM no se vio influida por la presencia de HSMD o la gravedad de HSMD.</i></p> <p><i>HSMD mostró un valor predictivo positivo de 76,7, un valor predictivo negativo de 58,8, una sensibilidad del 37,1 % (IC 95 % = 30,6-43,6 %) y una especificidad del 88,7 % (IC 95 % = 84,5-93 %).</i></p> <p><i>El Odds ratio para la HIM basado en la HSMD fue de 4,64 (IC 95 %).</i></p> <p><i>La HSMD puede servir como predictor de HIM, pero su ausencia no descarta la aparición de HIM</i></p>
--	--	--	---

Fuente: elaboración propia.

Odontologia  
Pediátrica

## **DISCUSIÓN**

El objetivo general de esta revisión sistemática fue determinar la relación entre la hipomineralización incisivo-molar (HIM) y la hipomineralización de segundos molares deciduos (HSMD). A través de la revisión de la literatura disponible, se observó que la mayoría de los estudios corroboran una asociación significativa entre la presencia de HSMD en la dentición primaria y la incidencia de HIM en la dentición permanente. Este hallazgo sugiere que los niños que presentan HSMD son más propensos a desarrollar HIM, lo que tiene implicaciones clínicas importantes para la identificación temprana y la prevención de complicaciones dentales propias de esta condición.

El estudio transversal realizado por Afzal y cols. (38) en 2024, concluyó que la prevalencia de incisivos permanentes y de segundos molares temporales hipomineralizados fue alta en los niños de 8 a 9 años estudiados con HIM, de una muestra total de 3013 pacientes. De los 851 niños diagnosticados con HIM en primera instancia, 568 (67 %) fueron reexaminados, de los que, en 538 niños (95 %), se pudo confirmar el diagnóstico según los criterios de la EAPD después del nuevo examen. El resto de los niños presentaban defectos del esmalte distintos de la HIM, como hipoplasia, opacidades difusas o amelogénesis imperfecta, o no era posible puntuar los primeros molares debido, por ejemplo, a selladores de fisuras. Con respecto a los segundos molares temporales, los resultados revelaron que la hipomineralización de los segundos molares primarios (HSMD) se observó en el 10,5 % de la población estudiada, siendo más común en niños con HIM (OR 6,57). Casi 1 de cada 3 niños con HIM tenía al menos un segundo molar deciduo hipomineralizado (HSMD), reforzando esta relación.

Del mismo modo, Negre-Barber y cols. realizaron un estudio transversal aplicando los criterios diagnósticos para HIM y HSMD de la EAPD. Aunque la muestra fue menor (414 niños), obtuvieron como resultado una coocurrencia de ambos defectos en el 11,1 % de los niños examinados. Los resultados de los valores predictivos,

cocientes de verosimilitud y Odds ratio indican una asociación estadísticamente significativa entre la HIM y la HSMD en este estudio. El valor predictivo positivo (VPP) fue del 76,7 %, lo que sugiere una alta probabilidad de que los niños con HIM también presenten HSMD. El valor predictivo negativo (VPN) fue del 84,7 %, indicando que la ausencia de HIM excluye en gran medida la presencia de HSMD, pero, aunque la presencia de HSMD puede considerarse un predictor de HIM, la ausencia de este defecto en dentición primaria no descarta la aparición de HIM (39,52), coincidiendo con los resultados determinados por Marcianes y cols. (VPP = 76,7 %, VPN = 58,8 %) (52). Un cociente de verosimilitud positivo de 10,3 y un Odds ratio de 18,2 respaldan esta relación, lo que indica que la probabilidad de tener tanto HIM como HSMD es 18,2 veces mayor en los niños con HIM en comparación con los que no lo tienen 39.

El estudio de Amend y cols. (40) quienes utilizaron también los criterios diagnósticos de la EAPD para HIM/HSMD en niños de 6 a 12 años en zonas rurales y urbanas de Alemania, encontró que la prevalencia de HSMD/HIM variaba significativamente entre las áreas rurales (3,2 %/9,4 %) y urbanas (2,9 %/17,4 %), con diferencias también en la gravedad de los casos observados. Además, descubrieron que los niños con HSMD tenían un Odds ratio de 11,32 para desarrollar HIM, lo que sugiere una fuerte asociación entre ambas condiciones, respaldando los hallazgos encontrados en la mayoría de los estudios revisados.

Cots y cols. (41) estudian la prevalencia de HIM y caries en escolares de 6 a 12 años y su asociación con disparidades étnicas y otros factores como la edad, el sexo o el nivel socioeconómico en Masnou y Sant Andreu de Llavaneres (Barcelona) entre 2013 y 2020, incluyendo a 1302 niños. Encontraron que los niños con HSMD eran más propensos a desarrollar HIM, con una razón de prevalencia (RP) de 2,6, respaldando los resultados de los estudios anteriores. Sin embargo, no se encontraron asociaciones significativas entre estos defectos y factores como la edad, el sexo, la etnia o el nivel

socioeconómico, lo que refuerza la hipótesis de que la relación entre HSMD y HIM es independiente de estos factores demográficos y socioeconómicos (41).

Además, los estudios de Temilola y cols. (42) y Oyedele y cols. (43) en Nigeria respaldan estos resultados en esta región. Ambos sugieren que las prevalencias de HIM y HSMD fueron altas en la región de Ile-Ife, Nigeria, sin observarse asociaciones significativas de la HIM/HSMD con el sexo o el nivel socioeconómico de los niños (41-43). Sin embargo, el estudio de Oyedele y cols. (43), publicado en la misma revista un año después, destaca como resultado que un gran porcentaje de niños que presentaban HSMD (77,8 %) también tenían HIM, por lo que sugieren que la HSMD puede ser un factor predisponente para la HIM.

En adición a los resultados analizados anteriormente, el estudio de Estivals y cols. (45), realizado en el suroeste de Francia en 2023, obtiene también una relación significativa entre HSMD y HIM, así como, por primera vez se menciona, una relación estadísticamente significativa entre la hipomineralización de caninos temporales (HCP) y HIM (HSMD/HCP y HIM:  $p < 0,001$ ). De una muestra de 856 niños de 7 a 9 años, se encontró que la prevalencia de HSMD y HCP fue del 6,48 % y 2,22 % respectivamente. Específicamente, la HIM estuvo presente en 160 niños (18,7 %) y HSMD en 81 niños (9,5 %), siendo un porcentaje del 4,9 % el que presentaba tanto HSMD como HIM (42 de 856 niños). La probabilidad de que un niño con HSMD tuviera HIM era significativamente mayor que la de un niño sin HSMD (OR = 6,31,  $p < 0,0001$ ), al igual que para la HCP los niños tuvieron 6 veces más probabilidades de presentar HIM (45).

De forma muy similar, el estudio de Da Silva Figueiredo (46) evaluó la prevalencia y relación entre la HSMD y la HCP con la HIM en 1963 escolares y observaron una relación significativa de ambos defectos en dentición temporal con HIM ( $p < 0,001$ ). El Odds ratio para la HIM basado en la HSMD fue de 6,31 y para la HCP fue de 6,02, indicando una probabilidad seis veces mayor de desarrollar HIM en niños con

uno de estos dos defectos en dentición temporal (HSMP/HCP) (45,46) y coincidiendo exactamente con los resultados anteriores.

Podemos determinar que no existe un consenso entre los estudios en cuanto a una relación directa entre el número de SMD afectados y la severidad del defecto, no considerándose una asociación significativa en la revisión, aunque la mayoría de los estudios determinan que lo más frecuente era la presentación de dos segundos molares deciduos afectados (39,45,50), independientemente de la severidad, ( $n = 13$ , 39,34%) (50), seguido por cuatro molares deciduos afectados (50) ( $n = 11$ , 33 %), mientras que la presencia de tres molares deciduos afectados era rara.

La presencia de HSMD asociada mayoritariamente a HIM leve, y viceversa (37-39,52), aunque a veces sea de forma no significativa, podría explicarse por una mayor prevalencia de los defectos leves determinada en la mayoría de los estudios, tanto para HSMD como para HIM.

Por último, no hay consenso en cuanto a la distribución de las lesiones dentales entre arcadas y hemiarcadas. Negre-Barber y cols. indicaron que los dientes maxilares fueron más afectados que los mandibulares y el lado derecho más que el izquierdo, aunque sin diferencias significativas (39). Singh y cols. hallaron que los molares mandibulares estaban más afectados que los maxilares, sin diferencias significativas entre los lados derecho e izquierdo (50). Sidhu y cols. señalaron que el segundo molar primario maxilar izquierdo fue el menos afectado por HSMD (49). Finalmente, Estivals y cols. (45) tampoco encontraron diferencias significativas en la distribución de las lesiones de HSPM y MIH entre los lados izquierdo y derecho, ni entre el maxilar y la mandíbula.

Por último, es importante destacar que la validez en la comparación de estos resultados se refuerza en que la mayoría de los estudios incluidos utilizaron los criterios diagnósticos de la EAPD para el examen clínico, pero una limitación en la interpretación de estos resultados recae en los diferentes tamaños muestrales, las diferentes

poblaciones de estudio, así como otros factores como la edad de la población, el tipo de estudio, los exámenes clínicos y recopilaciones de datos realizados por diferentes examinadores y las diferentes prevalencias para cada defecto en cada población.

En relación a los resultados, sería de importancia contar con programas de vigilancia, así como un seguimiento periódico, en niños que presentan HSMD para facilitar el diagnóstico precoz y las medidas preventivas de las complicaciones relacionadas con la HIM.

## **CONCLUSIONES**

1. La coexistencia de HSMD y HIM sugiere una asociación significativa, siendo la HSMD un potencial predictor de la HIM, con una alta prevalencia de coexistencia sin diferencias significativas por género, etnia o nivel socioeconómico, aunque la ausencia de HSMD no excluye la posibilidad de aparición de HIM.
2. La gravedad de la HSMD no se relaciona directamente con el número de segundos molares deciduos (SMD) afectados, a diferencia de la HIM, por lo que una HSMD leve y un mayor número de SMD afectados puede aumentar dicha asociación.
3. No existe una asociación significativa entre la presencia de HSMD y la severidad de la HIM, aunque mayoritariamente se ha encontrado una coexistencia de ambos defectos en asociación a los defectos leves, lo que puede justificarse al existir una mayor prevalencia de los mismos. Además, ambos defectos han mostrado una tendencia a tener una correlación en su severidad cuando coexisten (HIM leve-HSMD leve, HIM grave-HSMD grave).

## **BIBLIOGRAFÍA**

1. Weerheijm K. Molar-incisor hypomineralisation. *Caries Res* 2001;5(35):390-1. DOI: 10.1159/000047479
2. Weerheijm K. Molar Incisor Hypomineralization and Hypomineralized Second Primary Molars: Diagnosis, Prevalence, and Etiology. In: B. K. Drummond & N. Kilpatrick, editors. *Planning and*

Care for Children and Adolescents with Dental Enamel Defects; 2015. pp. 31-44. DOI: 10.1007/978-3-662-44800-7\_3

3. Weerheijm KL, Duggal M, Mejàre I, Papagiannoulis L, Koch G, Martens LC, et al. Judgement criteria for molar incisor hypomineralisation (MIH) in epidemiologic studies: a summary of the European meeting on MIH held in Athens, 2003. *Eur J Paediatr Dent* 2003;4(3):110-3.

4. Elfrink M. Deciduous molar hypomineralisation, its nature and nurture. Thesis. Amsterdam: University of Amsterdam (UvA); 2012. pp. 1-160.

5. Weerheijm KL, Mejàre I. Molar incisor hypomineralization: a questionnaire inventory of its occurrence in member countries of the European Academy of Paediatric Dentistry (EAPD). *Int J Paediatr Dent* 2003;13(6):411-6. DOI: 10.1046/j.1365-263X.2003.00498.x

6. Jalevik B. Prevalence and diagnosis of molar-incisor-hypomineralisation (MIH): a systematic review. *Eur Arch Paediatr Dent* 2010;2(11):59-64. DOI: 10.1007/BF03262714

7. Elfrink ME, Schuller AA, Weerheijm KL, Veerkamp JS. Hypomineralized second primary molars: prevalence data in Dutch 5-year-olds. *Caries Res* 2008;42(4):282-5. DOI: 10.1159/000135674

8. Elfrink ME, Schuller AA, Veerkamp JS, Poorterman JH, Moll HA, ten Cate BJ. Factors increasing the caries risk of second primary molars in 5-year-old Dutch children. *Int J Paediatr Dent* 2010;20(2):151-7. DOI: 10.1111/j.1365-263X.2009.01026.x

9. Weerheijm K. Molar incisor hypomineralisation (MIH). *Eur J Paediatr Dent* 2003;3(4):114-20.

10. Oliver K, Messer LB, Manton DJ, Kan K, Ng F, Olsen C, et al. Distribution and severity of molar hypomineralisation: trial of a new severity index. *Int J Paediatr Dent* 2014;24(2):131-51. DOI: 10.1111/ipd.12040

11. Malmgren B, Andreasen JO, Flores MT, Robertson A, DiAngelis AJ, Andersson L, et al.; International Association of Dental Traumatology. International Association of Dental Traumatology



- guidelines for the management of traumatic dental injuries: 3. Injuries in the primary dentition. *Dent Traumatol* 2012;28(3):174-82. DOI: 10.1111/j.1600-9657.2012.01146.x
12. Ferreira L, Paiva E, Ríos H, Boj J, Espasa E, Planells P. Hipomineralización incisivo-molar: su importancia en Odontopediatría. *Odontol Pediatr* 2005;(13):54-9.
13. Preusser SE, Ferring V, Wleklinski C, Wetzel WE. Prevalence and severity of molar incisor hypomineralization in a region of Germany -- a brief communication. *J Public Health Dent* 2007;67(3):148-50. DOI: 10.1111/j.1752-7325.2007.00040.x
14. Mathu-Muju K, Wright JT. Diagnosis and treatment of molar incisor hypomineralization. *Compend Contin Educ Dent* 2006;27(11):604-10; quiz 611
15. Garcia Barbero E, Garcia Barbero J. Patología y terapéutica dental - Anomalías dentarias. In: *Patología y terapéutica dental*. 2nd ed. 2015. pp. 27-63.
16. Suga S. Enamel hypomineralization viewed from the pattern of progressive mineralization of human and monkey developing enamel. *Adv Dent Res* 1989;2(3):188-98. DOI: 10.1177/08959374890030021901
17. Fagrell TG, Ludvigsson J, Ullbro C, Lundin SA, Koch G. Aetiology of severe demarcated enamel opacities--an evaluation based on prospective medical and social data from 17,000 children. *Swed Dent J* 2011;35(2):57-67.
18. Fagrell TG, Salmon P, Melin L, Norén JG. Onset of molar incisor hypomineralization (MIH). *Swed Dent J* 2013;37(2):61-70.
19. Serna C, Vicente A, Finke C, Ortiz AJ. Drugs related to the etiology of molar incisor hypomineralization: A systematic review. *J Am Dent Assoc* 2016;147(2):120-30. DOI: 10.1016/j.adaj.2015.08.011
20. Kuscu OO, Sandalli N, Dikmen S, Ersoy O, Tatar I, Turkmen I, et al. Association of amoxicillin use and molar incisor hypomineralization in piglets: visual and mineral density evaluation. *Arch Oral Biol* 2013;58(10):1422-33. DOI: 10.1016/j.archoralbio.2013.04.012

21. Crombie F, Manton D, Kilpatrick N. Aetiology of molar-incisor hypomineralization: a critical review. *Int J Paediatr Dent* 2009;19(2):73-83. DOI: 10.1111/j.1365-263X.2008.00966.x
22. Whatling R. Molar incisor hypomineralization: a study of aetiological factors in a group of UK children. *Int J Paed Dent* 2008; (18):155-62. DOI: 10.1111/j.1365-263X.2007.00901.x
23. Andrade NS, Pontes AS, Paz HES, de Moura MS, Moura LF, Lima MD. Molar incisor hypomineralization in HIV-infected children and adolescents. *Spec Care Dentist* 2017;37(1):28-37. DOI: 10.1111/scd.1220
24. Alaluusua S. Aetiology of molar-incisor-hypomineralisation: a systematic review. *Eur Arch Paediatr Dent* 2010;2(11):53-8. DOI: 10.1007/BF03262713
25. Sahlstrand P, Lith A, Hakeberg M, Norén JG. Timing of mineralization of homologues permanent teeth--an evaluation of the dental maturation in panoramic radiographs. *Swed Dent J* 2013;37(3):111-9.
26. Brook AH, Smith JM. The aetiology of developmental defects of enamel: a prevalence and family study in East London, U.K. *Connect Tissue Res* 1998;39(1-3):151-6; discussion 187-94. DOI: 10.3109/03008209809023921
27. Jeremias F, Koruyucu M, Küchler EC, Bayram M, Tuna EB, Deeley K, et al. Genes expressed in dental enamel development are associated with molar-incisor hypomineralization. *Arch Oral Biol* 2013;58(10):1434-42. DOI: 10.1016/j.archoralbio.2013.05.005
28. Ghanim AM, Morgan MV, Mariño RJ, Bailey DL, Manton DJ. Risk factors of hypomineralised second primary molars in a group of Iraqi schoolchildren. *Eur Arch Paediatr Dent* 2012;13(3):111-8. DOI: 10.1007/BF03262856
29. Elfrink ME, Moll HA, Kiefte-de Jong JC, Jaddoe VW, Hofman A, ten Cate JM, et al. Pre- and postnatal determinants of deciduous molar hypomineralization in 6-year-old children. The generation R study. *PLoS One* 2014;9(7):e91057. DOI: 10.1371/journal.pone.0091057

30. Elfrink ME, Moll HA, Kiefte-de Jong JC, El Marroun H, Jaddoe VW, Hofman A, et al. Is maternal use of medicines during pregnancy associated with deciduous molar hypomineralisation in the offspring? A prospective, population-based study. *Drug Saf* 2013;36(8):627-33. DOI: 10.1007/s40264-013-0078-y
31. Lygidakis NA, Wong F, Jälevik B, Vierrou AM, Alaluusua S, Espelid I. Best Clinical Practice Guidance for clinicians dealing with children presenting with Molar-Incisor-Hypomineralisation (MIH): An EAPD Policy Document. *Eur Arch Paediatr Dent* 2010;11(2):75-81. DOI: 10.1007/BF03262716
32. Massignan C, Ximenes M, da Silva Pereira C, Dias L, Bolan M, Cardoso M. Prevalence of enamel defects and association with dental caries in preschool children. *Eur Arch Paediatr Dent* 2016;17(6):461-6. DOI: 10.1007/s40368-016-0254-8
33. Hysi D, Kuscu OO, Droboniku E, Toti C, Xhemnica L, Caglar E. Prevalence and aetiology of Molar-Incisor Hypomineralisation among children aged 8-10 years in Tirana, Albania. *Eur J Paediatr Dent* 2016;17(1):75-9.
34. Jälevik B, Klingberg G, Barregård L, Norén JG. The prevalence of demarcated opacities in permanent first molars in a group of Swedish children. *Acta Odontol Scand* 2001;59(5):255-60. DOI: 10.1080/000163501750541093
35. Leppäniemi A, Lukinmaa PL, Alaluusua S. Nonfluoride hypomineralizations in the permanent first molars and their impact on the treatment need. *Caries Res* 2001;35(1):36-40. DOI: 10.1159/000047428
36. Chawla N, Messer LB, Silva M. Clinical studies on molar-incisor-hypomineralisation part 1: distribution and putative associations. *Eur Arch Paediatr Dent* 2008;9(4):180-90. DOI: 10.1007/BF03262634
37. Elfrink ME, ten Cate JM, Jaddoe VW, Hofman A, Moll HA, Veerkamp JS. Deciduous molar hypomineralization and molar incisor hypomineralization. *J Dent Res* 2012;91(6):551-5. DOI: 10.1177/0022034512440450

38. Afzal SH, Skaare AB, Wigen TI, Brusevold IJ. Molar-Incisor Hypomineralisation: Severity, caries and hypersensitivity. *J Dent* 2024;142:104881. DOI: 10.1016/j.jdent.2024.104881
39. Negre-Barber A, Montiel-Company JM, Boronat-Catalá M, Catalá-Pizarro M, Almerich-Silla JM. Hypomineralized second primary molars as predictor of molar incisor hypomineralization. *Sci Rep* 2016;6:31929. DOI: 10.1038/srep31929
40. Amend S, Nossol C, Bausback-Schomakers S, Wleklinski C, Scheibelhut C, Pons-Kühnemann J, et al. Prevalence of molar-incisor-hypomineralisation (MIH) among 6-12-year-old children in Central Hesse (Germany). *Clin Oral Investig* 2021;25(4):2093-100. DOI: 10.1007/s00784-020-03519-7
41. Cots E, Casas M, Gregoriano M, Busquet-Dura X, Bielsa J, Chacon C, et al. Ethnic disparities in the prevalence of Molar-Incisor-Hypomineralisation (MIH) and caries among 6-12-year-old children in Catalonia, Spain. *Eur J Paediatr Dent* 2024;25:1. DOI: 10.23804/ejpd.2024.2029
42. Temilola OD, Folayan MO, Oyedele T. The prevalence and pattern of deciduous molar hypomineralization and molar-incisor hypomineralization in children from a suburban population in Nigeria. *BMC Oral Health* 2015;15(1):73. DOI: 10.1186/s12903-015-0059-x
43. Oyedele TA, Folayan MO, Oziegbe EO. Hypomineralised second primary molars: prevalence, pattern and associated co morbidities in 8- to 10-year-old children in Ile-Ife, Nigeria. *BMC Oral Health* 2016;16(1):65. DOI: 10.1186/s12903-016-0225-9
44. Borrego-Martí N, Peris-Corominas R, Maura-Solivellas I, Ferrés-Padró E, Ferrés-Amat E. Hypomineralisation of second primary molars and primary canines: Prevalence and description of lesions in a population of 153 patients visited at a hospital paediatric dentistry service. *Eur J Paediatr Dent* 2021;22(3):237-42.
45. Estivals J, Fahd C, Baillet J, Rouas P, Manton DJ, Garot E. The prevalence and characteristics of and the association between MIH

and HSPM in South-Western France. *Int J Paediatr Dent* 2023;33(3):298-304. DOI: 10.1111/ipd.13040

47. Karakaya E, Sonmez H. The Relationship between Hypomineralized Second Primary Molars and Molar Incisor Hypomineralization in a Group of School-Aged Children in Turkey. *European J Gen Dent* 2021;10(2):65-72. DOI: 10.1055/s-0041-1732951

48. Mittal N, Sharma BB. Hypomineralised second primary molars: prevalence, defect characteristics and possible association with Molar Incisor Hypomineralisation in Indian children. *Eur Arch Paediatr Dent* 2015;16(6):441-7. DOI: 10.1007/s40368-015-0190-z

49. Sidhu N, Wang Y, Barrett E, Casas M. Prevalence and presentation patterns of enamel hypomineralisation (MIH and HSPM) among paediatric hospital dental patients in Toronto, Canada: a cross-sectional study. *Eur Arch Paediatr Dent* 2020;21(2):263-70. DOI: 10.1007/s40368-019-00477-x

50. Singh R, Srivastava B, Gupta N. Prevalence and pattern of hypomineralized second primary molars in children in Delhi-NCR. *Int J Clin Pediatr Dent* 2020;13(5):501-3. DOI: 10.5005/jp-journals-10005-1828

51. Quintero Y, Restrepo M, Rojas-Gualdrón DF, de Farias AL, Santos-Pinto L. Association between hypomineralization of deciduous and molar incisor hypomineralization and dental caries. *Braz Dent J* 2022;33(4):113-9. DOI: 10.1590/0103-6440202204807

52. Marcianes M, García-Camba P, Albaladejo A, Varela Morales M. Predictive Value of Hypomineralization of Second Primary Molars for Molar Incisor Hypomineralization and Other Relationships between Both Developmental Defects of Dental Enamel. *J Clin Med* 2023;12(17):5533. DOI: 10.3390/jcm12175533

53. Berenstein Ajzman G, Dagon N, Iraqi R, Blumer S, Fadela S. The Prevalence of Developmental Enamel Defects in Israeli Children and Its Association with Perinatal Conditions: A Cross-Sectional Study. *Children* 2023;10(5):903. DOI: 10.3390/children10050903

54. Lima LRS, Pereira AS, de Moura MS, Lima CCB, Paiva SM, Moura L de FA de D, et al. Pre-term birth and asthma is associated with hypomineralized second primary molars in pre-schoolers: A population-based study. *Int J Paediatr Dent* 2020;30(2):193-201. DOI: 10.1111/ipd.12584
55. Mohamed RN, Basha S, Virupaxi SG, Eregowda NI, Parameshwarappa P. Hypomineralized primary teeth in preterm low birth weight children and its association with molar incisor hypomineralization—a 3-year-prospective study. *Children* 2021;8(12):1111. DOI: 10.3390/children8121111
56. van der Tas JT, Elfrink MEC, Heijboer AC, Rivadeneira F, Jaddoe VWV, Tiemeier H, et al. Foetal, neonatal and child vitamin D status and enamel hypomineralization. *Community Dent Oral Epidemiol* 2018;46(4):343-51. DOI: 10.1111/cdoe.12372
57. Børsting T, Schuller A, van Dommelen P, Stafne SN, Skeie MS, Skaare AB, et al. Maternal vitamin D status in pregnancy and molar incisor hypomineralisation and hypomineralised second primary molars in the offspring at 7-9 years of age: a longitudinal study. *Eur Arch Paediatr Dent* 2022;23(4):557-66. DOI: 10.1007/s40368-022-00712-y